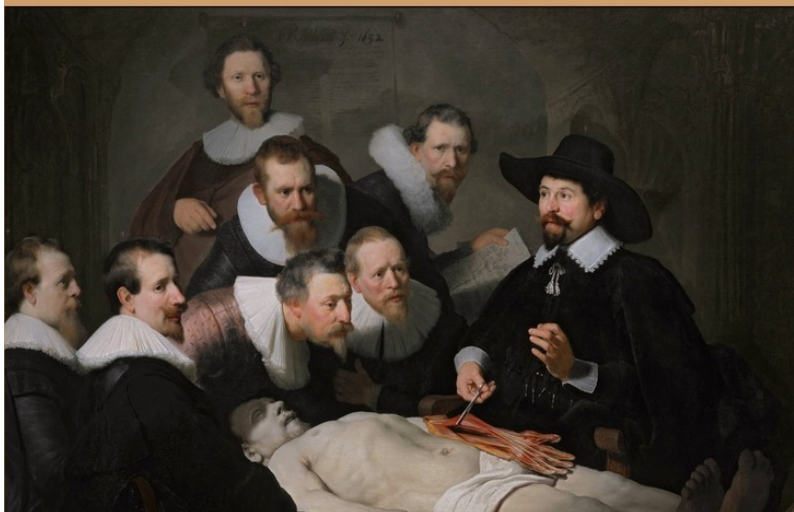

Тамаз Мчедлидзе

*Секционная
техника
ЛОР-органов*



Тамаз Мчедлидзе
Секционная техника
лор-органов

http://www.litres.ru/pages/biblio_book/?art=27613905
ISBN 9785448599842

Аннотация

Описана методика препарирования на трупе с целью изучения топографической анатомии лор-органов и освоения техники оперативных вмешательств. Рассчитана на студентов и начинающих оториноларингологов. Будет полезна и вполне зрелым специалистам.

Содержание

Предисловие	5
Введение	6
Организация занятий в прозекторской	11
Изучение клинической и топографической анатомии носа, околоносовых пазух и носоглотки	15
Наружный нос	16
Полость носа	17
Конец ознакомительного фрагмента.	19

Секционная техника лор-органов

Тамаз Мчедлидзе

*Путь в хирургическую клинику должен быть
через анатомический театр, и хирург-клиницист,
не прошедший анатомической школы, не может
быть на высоте своего призвания.*

А. А. Бобров

© Тамаз Мчедлидзе, 2017

ISBN 978-5-4485-9984-2

Создано в интеллектуальной издательской системе Ridero

Предисловие

Секционный курс представляет собой метод изучения анатомии ЛОР органов путем препарирования на трупе. Очень важно, чтобы обучающийся смог увидеть тот или иной орган с разных сторон. Например: носоглотку – спереди, сверху; взглянуть на хоаны сзади; осмотреть полость носа сверху, спереди, сзади, снизу (соответственно, все, мешающее этому, удаляется) и т. д. В свою очередь, освоенную методику обучающийся может применить для изучения нормальной, топографической, хирургической, клинической и любой другой анатомии или для освоения техники хирургических вмешательств. Подробное описание анатомических образований можно почерпнуть из соответствующих учебников по топографической анатомии и оперативной хирургии.

Введение

Препарирование на трупе, как метод изучения анатомии имеет многовековую историю.

Первые в истории анатомические учебные вскрытия трупов казненных преступников были произведены в III веке до н. э. в Александрии. В эпоху раннего средневековья вскрытия трупов церковью строго запрещались, но со временем эти запреты постепенно стали сниматься.

Например, на медицинском факультете университета в Салерно в 1238 г. было дано разрешение производить вскрытие трупа один раз в пять лет. Знаменитым анатомом Мондино де Люцци в 1315 г. произведено публичное вскрытие двух женских трупов.

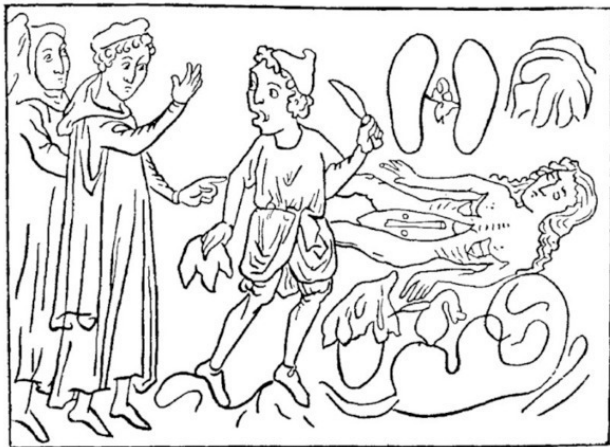
С 1341 г. в университетах Падуи и Болоньи разрешалось вскрывать трупы два раза в год. С 1366 г. в Венеции специальный декрет разрешал вскрывать один раз в год один труп казненного преступника. С 1400 г. вскрытия трупов начались в Пражском, с 1478 г. в Парижском университетах, а с середины XVI в. – в Испании. Частым явлением этого времени является похищение трупов из могил с целью их вскрытия и препаровки.

Первым, кто начал систематическое вскрытие и препаровку трупов с целью изучения строения организма, был великий ученый эпохи Возрождения Леонардо да Винчи. Много-

численные вскрытия трупов производились основателем научной анатомии Андреем Везалием. Под влиянием его блестящих работ европейские профессора анатомии стали лично производить вскрытия и препарирования трупов перед студентами.

XVI век ознаменовался великими анатомическими открытиями, в том числе и ЛОР органов. В 1536 г. Андреем Везалием описана секционная техника изучения уха. Им же в 1543 г. описаны молоточек и наковальня, а в 1546 г. – стремя, овальное и круглое окна. Габриель Фаллопий в 1561 г. дает описание улитки, полукружных каналов и канала лицевого нерва, а в 1563 г. слуховую трубу описывает Бартоломео Евстахий. Именно в этот период для демонстрации вскрытий трупов начинают строить специальные помещения по типу амфитеатров.

Первый анатомический театр в России построен в Москве в основанной Петром I лекарской школе при генеральном госпитале.



Древнейшее из всех известных изображений вскрытия – врач и монах наблюдают за вскрытием: в правой руке вскрывающего печень (хранящаяся в Оксфорде миниатюра из рукописи XVI века)

XVII—XIX вв. характеризуется бурным развитием анатомии. Не останавливаясь на описании этого периода, все же отметим, что работа на трупах в этот период заняла прочное место в научном и учебном процессах.

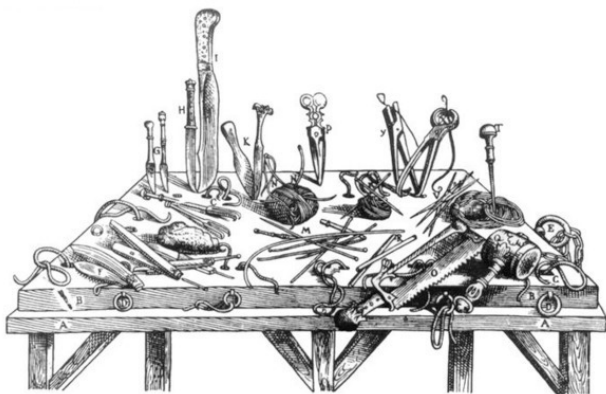


Мондино де Люцци (1270—1325) руководит вскрытием, которое производит его помощница Алессандра Джильяни (титульный лист Лейпцигского издания анатомического учебника Мондино де Люцци, 1493 г.)

Если принять за истину утверждение о том, что препарирование на трупах – главный метод изучения анатомии, то по отношению к анатомии ЛОР органов это положение верно вдвойне.

К сожалению, практика работы хирургов-оториноларингологов в прозекторской с целью изучения топографической анатомии и освоения техники операций на ЛОР органах

в последние десятилетия редка. В нашей же литературе отсутствуют пособия с описанием подобного курса. Известно, что профессор М. Я. Харшак в 1922 г. в Киевском институте усовершенствования врачей читал курс лекций по операциям на трупах, но изданных литературных источников нам обнаружить не удалось.



Секционный набор Андрея Везалия (из трактата «О строении человеческого тела, в семи книгах», 1543 г.)

Предлагаемый вашему вниманию «Секционный курс» предназначен для врачей, которые самостоятельно, без учителей и помощников, пытаются разобраться в анатомических тонкостях. Рассматривать ее следует как важное дополнение к учебникам по топографической анатомии ЛОР органов и оперативной оториноларингологии.

Организация занятий в прозекторской

Только при условии достаточного опыта и знаний можно оперировать быстро и уверенно и быть готовым к любым непредвиденным обстоятельствам. А опыт и знания приобретаются только упорным трудом, целеустремлённостью, систематической работой над собой, продолжительными упражнениями в прозекторской. Без занятий на трупах освоение ЛОР хирургии в полном объёме невозможно.

Для занятий в прозекторской необходимо иметь специальный набор инструментов, которыми следует пользоваться только в секционной. Любые инструменты, отслужившие свой срок службы в операционной, могут быть использованы для секционного набора. Необходимы также бронхоэзофагоскоп Брюнинга и Мезрина с трубками различного диаметра и с портативным преобразователем электрического тока, ларингоскоп с различными клинками, хирургические иглы, шёлковые нитки, точильный брусок. По мере надобности режущие инструменты (скальпели, долота) точат на смазанном маслом точильном бруске. Ножницы точат в специальных мастерских.

Инструменты удобно хранить в специальном инструментальнике, имеющем карманчики различной ширины.

В прозекторской занимаются в специальном халате с надетым поверх него клеёнчатый фартуком и в резиновых перчатках. На голову рекомендуется надевать шапочку, так как без неё в волосах долго будет держаться трупный запах.

Н. БИДЛОО
с.ц.в. архиатера

НАСТАВЛЕНИЕ
ДЛЯ
ИЗУЧАЮЩИХ
ХИРУРГИЮ
в анатомическом театре

составлено
1710 года, января 3 дня

=====*на счастье*=====

ПОД РЕДАКЦИЕЙ
ЧЛЕНА-КОРРЕСПОНДЕНТА АМН СССР
М. В. ДАНИЛЕНКО

МОСКВА «МЕДИЦИНА» 1979

Николай Бидлоо. Титульный лист его книги (издано в Москве по обнаруженной в библиотеке Военно-медицин-

ской Академии рукописи)

При работе следует беречь свои руки от заражения. Перед занятиями их осматривают и убеждаются, что на коже рук нет повреждений. Если есть царапины, трещины или заусенцы, их надо продезинфицировать. Что касается трупов, то обучающийся может работать на них как в морге при больнице, так и на кафедре нормальной и топографической анатомии. При препаровке, наряду с подходом к полости носа через полость черепа, в ряде случаев имеется возможность производить и наружные разрезы на лице.

Изучение клинической и топографической анатомии носа, околоносовых пазух и носоглотки

Границы области носа проходят: сверху – по линии, соединяющей медиальные концы бровей; с боков – по носощечным и носогубным складкам; снизу – по горизонтальной линии, идущей через основание кожной перегородки носа.

Наружный нос

Перед препарированием наружного носа пальпируют носовые кости, лобные отростки верхней челюсти и хрящи носа, после чего производят разрез кожи по середине спинки носа до верхушки. Далее по краю ноздри разрез доводят до носогубной складки. Отсепаровывают кожу от боковой стенки носа. Обнажают латеральный хрящ носа, который имеет треугольную форму. Спереди он соединен с хрящом перегородки носа, сверху – с лобным отростком верхней челюсти и носовой костью. Нижний край бокового хряща носа подходит непосредственно к латеральной ножке большого хряща крыла.

У новорожденных наружный нос относительно короткий и широкий, крылья маленькие, ноздри овальной формы, расположены в косом краниальном направлении, хрящевая часть развита слабо. Кости носа уже сформированы, корень узкий, спинка и верхушка отсутствуют.

Возрастная анатомия: в детском возрасте образуется верхушка носа, развивается и удлиняется ее спинка, ноздри опускаются и занимают горизонтальное положение. В период юношества формируется постоянная форма носа.

Полость носа

Доступ к переднему отделу полости носа открывается после удаления боковой стенки носа; при этом кожный лоскут вместе с хрящами наружного носа и слизистой оболочкой отворачивают в сторону, удаляют слизистую оболочку с перегородки носа. Хрящ носовой перегородки имеет четырехугольную форму; задненижний край его соединен с сошником, а задневерхний – с перпендикулярной пластинкой решетчатой кости. После удаления перегородки носа осматривают верхнюю стенку полости носа, которая состоит из носовых костей, продырявленной пластинки решетчатой и тела клиновидной кости.

На боковой стенке полости носа в нижнем носовом ходе отыскивают отверстие носослезного канала. В среднем носовом ходе находят полулунный ход, ведущий в лобную и решетчатую пазухи. Далее осматривают верхнюю носовую раковину, имеющую вид небольшого выступа, и отверстие клиновидной пазухи.

Осмотр скелета полости носа становится возможным после осторожного удаления всей слизистой оболочки.

У новорожденных носовые раковины относительно толстые, в связи с чем носовые ходы узкие. Высота полости носа относительно мала. Часто бывает дополнительная верхняя раковина, которая в дальнейшем подвергается обратно-

му развитию, и недоразвитый дополнительный носовой ход. Свободный конец нижней носовой раковины касается дна полости носа. Носовая перегородка, как правило, искривлена.

Возрастная анатомия

Конец ознакомительного фрагмента.

Текст предоставлен ООО «ЛитРес».

Прочитайте эту книгу целиком, [купив полную легальную версию](#) на ЛитРес.

Безопасно оплатить книгу можно банковской картой Visa, MasterCard, Maestro, со счета мобильного телефона, с платежного терминала, в салоне МТС или Связной, через PayPal, WebMoney, Яндекс.Деньги, QIWI Кошелек, бонусными картами или другим удобным Вам способом.