

М. Ю. Денисов,
А. С. Якушин, Е. В. Гильд

Расстройства дефекации в детском возрасте

Тактика и стратегия
восстановительного лечения



18+

**Егор Витальевич Гильд
Андрей Сергеевич Якушин
Михаил Юрьевич Денисов**

**Расстройства дефекации
в детском возрасте.
Тактика и стратегия
восстановительного лечения**

*http://www.litres.ru/pages/biblio_book/?art=34642530
SelfPub; 2018*

Аннотация

Описаны анатомо-физиологические особенности толстой кишки в детском возрасте, факторы, способствующие формированию функциональных расстройств органов пищеварительного тракта, клиническая картина, диагностика патологии на основе Римских критериев IV. Издание подготовлено исходя из новых сведений о клинико-фармакологических аспектах восстановления нарушенных функций кишечника, представлена характеристика особенностей питания с учетом разных вариантов вскармливания, обсуждены перспективные методы реабилитации.

Предназначено педиатрам, гастроэнтерологам, нутрициологам и специалистам других направлений, студентам вузов.

Содержание

Анатомо-физиологические особенности толстой кишки	5
Анатомия толстой кишки	5
Физиология толстой кишки	19
Конец ознакомительного фрагмента.	25

Анатомо-физиологические особенности толстой кишки

Анатомия толстой кишки

Толстая кишка (*intestinum crassum*) представляет собой конечный отдел кишечника. Она берет свое начало в правой подвздошной области (ямке), где в нее впадает тонкая кишка, образуя илеоцекальный угол. По данным Ф. Г. Дебеле (цит. по: Краев А. В., 1978), у новорожденных длина толстой кишки составляет 66–67 см, в возрасте одного года достигает 83 см, к 3 годам – 86, в 7 лет – 108, в 10 лет – 118 см. У взрослых длина толстой кишки колеблется от 1 до 1,5 м, диаметр ее в начальной части 6–7, в конечной – 3–4 см.

Толстую кишку принято разделять на семь частей, имеющих свои особенности строения и топографии:

- 1) слепая кишка (*coecum*);
- 2) червеобразный отросток (*appendix vermiformis*);
- 3) восходящая ободочная кишка (*colon ascendens*);
- 4) поперечная ободочная кишка (*colon transversum*);
- 5) нисходящая ободочная кишка (*colon descendens*);
- 6) сигмовидная кишка (*colon sigmoideum*);
- 7) прямая кишка (*rectum*).

В совокупности первые шесть отделов имеют вид обода, окаймляющего брюшную полость справа, сверху и слева, поэтому эти части в целом получили название ободочной кишки (*colon*). Дистальный отдел (сигмовидная кишка) лежит на передней поверхности крестца: вначале несколько слева от средней линии, а далее книзу занимает срединное положение, вследствие чего этот отдел называется прямой кишкой.

Слизистая оболочка (*tunica mucosa*) толстой кишки выстлана однослойным цилиндрическим эпителием, находящимся на собственной соединительнотканной пластинке. Слизистая толстой кишки отличается от таковой у тонкой отсутствием ворсинок, что объясняется ее функцией формирования каловых масс. Бокаловидных клеток, выделяющих слизь, значительно больше, чем в тонкой кишке. В собственной соединительнотканной пластинке залегают множественные лимфатические фолликулы. Мышечный слой слизистой оболочки (*tunica muscularis mucosae*) значительно мощнее, чем в тонкой кишке.

Подслизистая основа (*tunica submucosa*) образована рыхлой соединительной тканью, содержащей сплетения кровеносных и лимфатических сосудов, нервов. В ней залегают скопления лимфатических фолликулов. В прямой кишке особенно значительного развития достигает венозное сплетение. В мышечной оболочке (*tunica muscularis*) имеется сплошной слой круговых мышечных волокон, но развитых неравномерно. Исследователи описывают до 10 мест,

где круговой мышечный слой утолщен и образует подобие сфинктеров, регулирующих движение химуса (Коротько Г. Ф., 1987; Витебский Я. Д., 1991).

Продольный мышечный слой толстой кишки представлен в виде трех лент (*tenia coli*). Выделяют следующие мышечные ленты: свободная лента (*tenia libera*), она находится на передней поверхности слепой, восходящей и нисходящей кишок, на задней поверхности поперечной ободочной кишки; брыжеечная лента (*tenia mesocolica*) – на поперечной ободочной кишке, к ней прикрепляется брыжейка; сальниковая лента (*tenia omentalis*), к ней прикрепляется большой сальник (*omentum majus*). На аппендикулярном отростке и на прямой кишке все три ленты переходят в сплошной мышечный слой.

Мышечные ленты при сокращении укорачивают толстую кишку. Они также выполняют функцию опоры для кольцевого мышечного слоя, составляющего основу полулунных складок. Ленты несколько короче кишки, поэтому кишка как бы гофрируется, образуя выпячивания – гаустры (*haustra coli*). У новорожденных и детей в первые месяцы жизни гаустрация выражена слабо, она становится отчетливой к концу годовалого возраста.

Серозная оболочка полностью покрывает червеобразный отросток, слепую, поперечную ободочную и сигмовидную кишки. Остальные отделы покрыты мезоперитонеально, а концевой отдел прямой кишки вообще лишен брюшины. В

области свободной и сальниковой лент серозная оболочка образует отростки (*appendices epiploicae*), которые у лиц с избыточной массой тела заполнены жировой тканью.

Слепая кишка обычно имеет мешковидную или воронкообразную форму. У новорожденных она располагается высоко, чаще в области правого подреберья. Начиная с первого месяца жизни она постепенно опускается до уровня гребешка подвздошной кости. Формирование слепой кишки обычно заканчивается к 7 годам, когда она приобретает типичный для взрослого человека вид. У детей раннего возраста вследствие наличия длинной брыжейки слепая кишка более подвижна, чем у взрослых, что способствует возможному возникновению заворотов и запоров.

Илеоцекальный переход является важнейшей частью кишечника. На этом стыке все слои тонкой кишки непрерывно переходят в толстую. Особенностью строения илеоцекального угла является наличие баугиниевой заслонки – клапана абсолютного действия (*valvula ileocecalis*), представляющей конечную часть подвздошной кишки, вставленную на глубину 1–2 см в слепую. От отверстия (*ostium ileocecale*) в полости слепой кишки расходятся две складки (*plicae superior et inferior*), образованные слизистой оболочкой, подслизистым слоем и мышечной оболочкой. На стыке верхней и нижней складок отходят латеральная и медиальная уздечки (*frenula mediale et laterale*). Между складками формируется щелевидное отверстие высотой 1–3 и шириной 3–4 см. Таким обра-

зом, две губы и две уздечки и составляют двустворчатый клапан (*valvula ileocecalis*).

Основная функция клапана направлена на недопущение поступления толстокишечного содержимого в дистальный отдел тонкой кишки. Характерной особенностью клапана у детей до 6–7 лет жизни является его функциональная недостаточность в силу незавершенности процессов формирования баугиниевой заслонки (Витебский Я. Д., 1973). В связи с этим у детей раннего и дошкольного возраста часто возникает обратное забрасывание содержимого толстой кишки в тонкую (рефлюкс), возможно инфицирование толстокишечной флорой дистального отдела тонкой кишки с формированием воспалительного процесса и мезентериального лимфаденита. Некоторые авторы считают несостоятельность баугиниевой заслонки висцеральным признаком дисплазии соединительной ткани, а толсто-тонкокишечный рефлюкс predisposing фактором в формировании энтерита (Клеменов А. В. и соавт., 2003).

Червеобразный отросток имеет все слои, присущие кишечной стенке. Он соединен со слепой кишкой, находясь в 2–4 см от места впадения подвздошной кишки в слепую. У детей червеобразный отросток относительно длиннее, чем у взрослых. Характерной особенностью строения является значительное распространение лимфоидных клеток в слизистой оболочке и подслизистом слое отростка, поэтому в литературе аппендикс часто называют «кишечной миндали-

ной».

Восходящая ободочная кишка у новорожденных слабо развита, длина ее 1,5–2 см. К 3–4 годам жизни восходящая кишка сравнивается по длине с нисходящей, а после 7 лет устанавливается то же соотношение длины восходящей и нисходящей кишок, что и у взрослых (Валькер Ф. И., 1951). Характерной особенностью восходящей ободочной кишки у грудных детей является наличие перегибов и отсутствие гаустрации.

Поперечно-ободочная кишка в раннем возрасте образует множество изгибов, которые с возрастом постепенно сглаживаются. У детей в возрасте до года длина кишки в среднем равна 26–28 см, а к десятилетнему возрасту достигает 35 см. Немаловажной особенностью поперечно-ободочной кишки в раннем возрасте является то, что подвижность ее значительно меньше, чем у детей старшего возраста и взрослых, что объясняется малой длиной брыжейки. До 5–6 месяцев жизни поперечно-ободочная кишка прикрыта печенью. С возрастом кишка опускается. Положение кишки не строго поперечное, так как в середине она провисает вниз, а левый изгиб кишки находится в левом подреберье, несколько выше правого. Положение также зависит от ряда условий: тонуса мышечного слоя кишечной стенки, степени наполнения кишечника, состояния передней стенки живота и соседних органов.

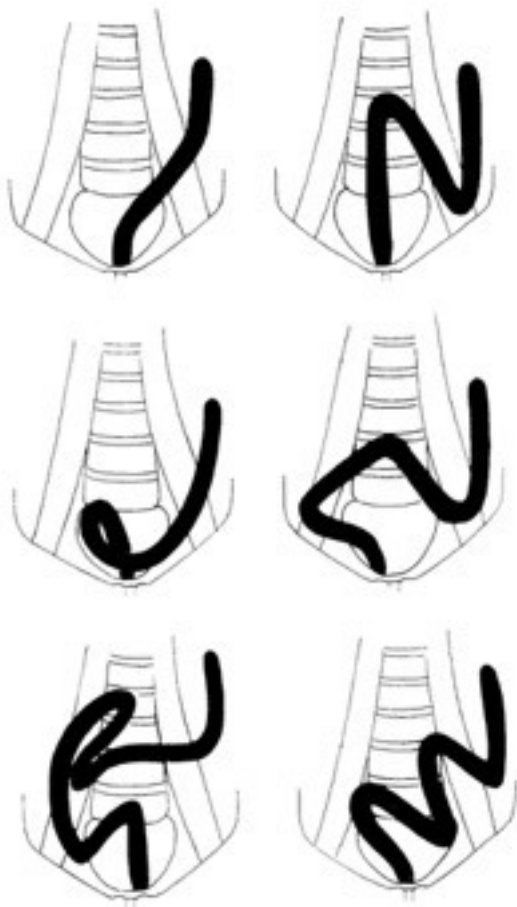


Рис. 1. Петли сигмовидной кишки (по: Bertolini R., Leutert G., 1979)

Нисходящая ободочная кишка к моменту рождения ребенка более развита, чем восходящая, она длиннее. С возрастом кишка еще более увеличивается, достигая к концу года жизни 10 см, к 5 годам – 13 см, к 10–12 годам – 16 см.

Сигмовидная кишка в годовалом возрасте достигает 25–30 см, к десятилетнему возрасту – 37–38 см. До 5–7 лет кишка имеет длинную брыжейку и образует многообразные дополнительные петли (рис. 1). Подобное петлеобразование – основной фактор формирования функциональных запоров. В этот период она размещается главным образом в брюшной полости над входом в таз. Изменения положения кишки весьма часты. Их связывают обычно с дисгармонией развития костного таза и ускоренным ростом толстой кишки. При длинной брыжейке легко возникают завороты, перегибы. После 7 лет происходит относительное укорочение брыжейки и кишка опускается в малый таз.

Кровоснабжение ободочной кишки у детей принципиально не отличается от такового у взрослых. Все сосуды, питающие толстую кишку, анастомозируют между собой, образуя артериальные аркады. В целом подобные аркады образуют на всем протяжении ободочной кишки так называемый краевой сосуд, от которого отходят прямые сосуды, внедряющиеся в толщу стенки кишки.

Большое значение имеет интрамуральное кровоснабжение ободочной кишки. Эти сосуды представляют собой

непосредственное продолжение прямых сосудов. Они проникают через мышечный слой и образуют подслизистое сосудистое сплетение, от которого отходят тонкие артерии к слизистой оболочке и возвратные веточки через мышечный слой к серозной оболочке. Вены ободочной кишки соответствуют артериям и впадают в воротную вену.

Отводящие лимфатические сосуды также располагаются в основном по ходу артерий. В слепой кишке и червеобразном отростке они более многочисленны по сравнению с другими отделами. Эти сосуды отводят лимфу к центральным группам лимфатических узлов, заложенным в брыжейке поперечной ободочной, сигмовидной и частично тонкой кишки. Отсюда лимфа попадает в узлы, расположенные у корня брыжейки тонкой кишки, а из них в кишечные стволы (*trunci intestinalis*) и далее в цистерну грудного протока.

Иннервация ободочной кишки у детей также не имеет принципиальных отличий от взрослых и осуществляется посредством двух иннервационных механизмов: экстра- и интрамурального. Все отделы ободочной кишки получают экстрамуральную иннервацию из симпатической (*plexus mesentericus superior et inferior*) и парасимпатической (*n. vagus*) систем. Интрамуральная нервная система состоит из трех нервных сплетений: межмышечного (ауэрбахова), подслизистого (мейсснера) и подсерозного.

Прямая кишка – это конечный отдел всего кишечника. По форме она не отражает своего названия, так как в

верхней части, согласно кривизне крестца, имеется крестцовый изгиб, а в нижней части – промежностный. У детей прямая кишка расположена по прямой линии ввиду более вертикального, чем у взрослых, положения крестца. По мере формирования крестцового изгиба позвоночника появляется крестцовый изгиб кишки. Промежностный изгиб огибает копчик и располагается в промежности. В верхнем изгибе отмечается расширение (*ampulla recti*), где накапливаются каловые массы. Нижний изгиб всегда уже и расширяется только при прохождении кала в момент акта дефекации.

В раннем возрасте прямая кишка имеет цилиндрическую форму, в более старшем наблюдаются переходная или ампулярная формы. Длина прямой кишки постепенно увеличивается с 3,7–4,7 см у новорожденных (Дебеле Ф. Г., 1900) до 15–18 см у детей старшего возраста и взрослых. У детей первых лет жизни прямая кишка тонкостенна, клетчатка в ее окружности практически отсутствует. При сильном наполнении прямая кишка у детей примыкает к мочеточникам, мочевому пузырю, предстательной железе и семенным пузырькам (Валькер Ф. И., 1938).

Слизистая оболочка прямой кишки покрыта однослойным цилиндрическим эпителием, который в анальной части постепенно переходит в многослойный плоский. На протяжении надампулярной части и ампулы слизистая оболочка имеет продольные и поперечные складки, выраженность которых зависит от наполнения прямой кишки. В тазовом

участке слизистая оболочка также образует несколько поперечных, выступающих в просвет кишки складок, именуемых складками Хаустона (*plicae Haustoni*). Они располагаются винтообразно, дополнительно удерживают фекальные массы и придают их движению поступательно-вращательный характер. У новорожденных и грудных детей складки Хаустона не выражены, они появляются примерно с двухлетнего возраста.

Мышечный слой слизистой развит лучше, чем в других отделах кишечника. В утолщенном подслизистом слое залегают сосудистые и нервные сплетения. В нем много лимфатических фолликулов. В нижней части прямой кишки за счет слизистой оболочки и подслизистого слоя формируются продольные столбы (*columnae rectales*), ориентированные радиально к заднепроходному отверстию. Между столбами имеются углубления – пазухи (*sinus rectales*). В области этих пазух, близко к собственной мембране слизистой оболочки, локализуется сплетение нижних прямокишечных вен, которые и служат источником образования геморроидальных узлов. Затем в средней части расширения кишки выявляются три поперечные складки; основу их составляют круговые мышечные пучки. В области заднепроходного отверстия рельеф ровный, и кожа переходит в слизистую оболочку.

Мышечная оболочка существенно отличается по строению от других отделов толстой кишки. Круговой (внутренний) мышечный слой хорошо развит и в нижней части

кишки формирует гладкомышечный внутренний сфинктер (*m. sphincter ani internus*), находящийся под контролем вегетативной нервной системы. Сфинктер раскрывается рефлекторно только при наполнении ампулы прямой кишки. На поверхности внутреннего сфинктера располагается слой циркулярных поперечнополосатых мышечных волокон наружного сфинктера (*m. sphincter ani externus*), в свою очередь связанного с мышцей, поднимающей прямую кишку (*m. levator ani*). Наружный сфинктер относится к мышцам промежности и находится под контролем коры головного мозга.

Мышечные ленты продольного (наружного) слоя толстой кишки на прямой кишке образуют непрерывную мышечную пластинку.

Серозная оболочка покрывает верхнюю часть кишки и затем переходит в брыжейку; средняя часть кишки покрыта брюшиной спереди, нижняя часть лежит вне брюшины. Брюшина с прямой кишки переходит на боковую стенку таза и внутренние органы.

Кровоснабжение кишки обеспечивается пятью артериями: непарной верхней прямокишечной (*a. rectalis superior*) и парами средних (*a. rectalis media*) и нижних (*a. rectalis inferior*) прямокишечных артерий. Венозная сеть прямой кишки представляет собой многочисленные разветвления одноименных с артериями вен, составляющих венозное сплетение. Отток совершается в системы воротной вены и нижней поллой вены, в последнем случае кровь оттекает в ве-

нозную сеть, минуя печень.

Иннервация прямой кишки смешанная и осуществляется за счет вегетативных соматических нервов.

Известно, что наравне с соматическим ростом тела, в первые 2–3 года жизни ребенка относительная длина кишечника значительно увеличивается, примерно в 1,2–1,5 раза, анатомически проявляясь относительным долихоколон. Эта особенность значительно повышает требования со стороны организации питания детей

Итак, толстая кишка по внешней форме напоминает тонкую, так как у нее отсутствуют жировые подвески и выпячивания, появляющиеся только после 4–5 лет. Слепая кишка и червеобразный отросток имеют пропорционально несколько бóльшие размеры, чем у взрослого. Слепая кишка заканчивается воронкообразным сужением, переходящим без четких границ в червеобразный отросток. Топографически слепая кишка и червеобразный отросток занимают более высокое положение, то есть располагаются выше гребня подвздошной кости. Только после первого года жизни они опускаются в правую подвздошную ямку. У детей первых лет длина червеобразного отростка относительно больше, чем у взрослого человека. Лимфатическая ткань в отростке появляется в конце месяца жизни. Илеоцекальный клапан до 7 лет жизни функционально несостоятелен,

что может приводить к рефлюксу толстокишечного содержимого в конечный отдел тонкой кишки, инсементируя этот отдел кишечника несвойственными бактериями. Восходящая часть толстой кишки короткая, и правый ее угол смещен влево. Поперечно-ободочная, нисходящая и сигмовидная кишки относительно длиннее, чем у взрослого человека, что способствует задержке содержимого. Прямая кишка более длинная, не имеет изгибов. У девочек она соприкасается с маткой, влагалищем, что может способствовать воспалительным процессам в этих органах при патологии дистального отдела кишечника. Подслизистый слой прямой кишки очень рыхлый, что предрасполагает к выпадению слизистой оболочки у детей раннего возраста.

Физиология толстой кишки

Роль кишечника состоит в транзите пищевого химуса, поступившего из желудка, переваривания его кишечными соками, содержащими специфические ферменты, всасывание питательных веществ и воды из химуса, выделение непереваренных субстанций и шлаков из организма.

Пища почти полностью переваривается и всасывается в тонкой кишке, за исключением некоторых веществ, например нерастворимой растительной клетчатки. Небольшое количество пищевого химуса подвергается гидролизу в толстой кишке за счет ферментов, поступивших из тонкой, а также сока самой толстой кишки. Он состоит из жидкой и относительно плотной (слизистые комочки из отторгнутых эпителиальных клеток и слизи, продуцируемой бокаловидными клетками) частей, имеет щелочную реакцию (рН 8,5–9,0). Основное количество ферментов содержится в плотной части. В соке толстой кишки нет энтерокиназы и сахаразы; щелочной фосфатазы намного меньше, чем в тонкой. В небольшом количестве содержатся катепсин, пептидазы, липазы, амилаза и нуклеазы. С соком выделяется некоторое количество фосфолипидов. Соковыделение в толстой кишке обусловлено механическим раздражением слизистой оболочки кишечным химусом. Вне механического раздражения он выделяется в незначительном количестве. При раздраже-

нии секреция увеличивается в 8–10 раз.

Суточное количество химуса, переходящего из тонкой кишки в толстую, у здорового человека колеблется в пределах 0,5–4 л (в среднем 1,5–2 л). В слепой и восходящей частях толстой кишки еще происходит допереваривание некоторых веществ, поступивших из тонкой кишки, преимущественно за счет ферментов, выработанных в верхних отделах пищеварительного тракта. Далее в зависимости от осмотического и гидростатического давления кишечного содержимого интенсивно всасывается вода. Химус постепенно густеет, превращаясь собственно в каловые массы.

В течение суток здоровый грудной ребенок выделяет 30–100 г кала, дети более старшего возраста от 200 до 500 г испражнений. Увеличение суточного количества кала (полифекалия) может быть обусловлено не только характером питания, но и патологическими отклонениями в органах пищеварения – при синдроме мальабсорбции (целиакия и др.), нарушениях желчеотделения, воспалительных заболеваниях желудка, поджелудочной железы и кишечника.

Количество кала, выделяемое человеком в течение суток, зависит от массы пищевых нерастворимых волокон (балластных ингредиентов), поступающих с пищей в организм. Издревле известно довольно характерное выражение: «каков стол – таков и стул». Если в рационе ребенка преобладает растительная пи-

ща, то масса испражнений увеличивается, если больше белоксодержащей и / или углеводистой пищи, тогда количество кала может быть небольшим

Весь процесс пищеварения в целом длится у взрослого человека около 1–3 сут., причем наибольшее время приходится на передвижение содержимого по толстой кишке. В ободочной кишке различают три вида движений: перистальтические – ритмичные сокращения кольцевой мускулатуры; маятникообразные – ритмичные удлинения и укорочения части кишечника; колебания тонуса – длительные изменения длины и просвета некоторых участков. Преобладают одиночные сокращения низкой амплитуды продолжительностью 20–60 с. Суммируясь, они образуют волну, которая в течение часа повторяется 5–6 раз (Коротько Г. Ф., 1987). На некоторых участках наблюдаются антиперистальтические движения, способствующие лучшему всасыванию воды и уплотнению каловых масс.

Перистальтика является основным видом движений и стимулируется главным образом механическим воздействием на стенку кишки плотными веществами, в частности растительной клетчаткой, а также раздражением начального отдела желудочно-кишечного тракта (висцеро-висцеральный рефлекс). Считается, что стимуляция хеморецепторов желудка и двенадцатиперстной кишки усиливает сокращения ободочной кишки более эффективно, чем раздражение ме-

ханорецепторов. Последние рефлекторно связаны с прямой кишкой, поэтому их раздражение обуславливает позыв к дефекации. Главными висцеральными рефлексогенными зонами, усиливающими перистальтику прямой кишки, являются привратник желудка, илеоцекальный клапан, ректосигмовидный угол.

Важным фактором, влияющим на перистальтику толстой кишки, служит химический состав пищи. Кислая реакция и высокий осмотический статус пищевого химуса, например при непереносимости лактозы, ускоряют перистальтику, щелочная среда – замедляет.

Как отмечалось, толстая кишка иннервируется симпатическими и парасимпатическими отделами вегетативной нервной системы. Симпатические нервные волокна, тормозящие моторику, выходят из верхнего и нижнего брыжеечных сплетений, парасимпатические, раздражение которых возбуждает моторику, находятся в составе блуждающего и тазового нервов. Они принимают участие в рефлекторной регуляции ее моторики, которая возбуждается во время еды при раздражении пищевода, желудка и двенадцатиперстной кишки. Раздражение механорецепторов прямой кишки, серотонин, адреналин, а также глюкагон тормозят моторику толстой кишки.

Наряду с процессами переваривания и всасывания, формирования каловых масс в кишечнике образуется значительное количество газов. Человек за сутки выделяет при дефе-

кации и вне ее от 100 до 500 мл газов. При патологии кишечника (бродильная диспепсия), нарушении становления микробиоты объем газообразования резко увеличивается, достигая нескольких литров. Растяжение толстой кишки газами вызывает у ребенка чувство дискомфорта, распираания, у грудных детей – выраженные болевые ощущения (колики).

Газы кишечника имеют различное происхождение. Часть их попадает в желудочно-кишечный тракт в процессе употребления пищи, заглатывается в процессе еды. Так, у детей грудного возраста часто наблюдается *аэрофагия*, вследствие чего в кишечник попадает значительное количество воздуха. Однако в основном газы имеют внутриорганный источник происхождения, образуясь в кишечнике. Газы формируются в процессе химической обработки пищи соками, продуцируются микрофлорой. Некоторые виды пищи при их гидролизе и под влиянием микроорганизмов образуют значительное количество газов: молоко, бобы, капуста, лук, черный хлеб, картофель и др.

При обычных условиях питания у здоровых людей кишечную газовую смесь в основном составляет азот (24–90 %). Доля углекислого газа достигает 4,3–29 %, метана – 0–26 %, водорода 0,6–47 %, в небольшом количестве образуется сероводород, аммиак, меркаптан, определяющие запах кишечных газов. При патологических состояниях состав газов изменяется. Так, при непереносимости лактозы в кишечнике у грудных детей преимущественно образуется водород.

Его можно выявить в избыточном количестве с выдыхаемым воздухом. Состав газов имеет важное клиническое значение: кишечные газы обладают высокой детонирующей силой и при неправильной подготовке кишечника к исследованию могут взрываться в ходе термо- и электрокоагулирующих вмешательств, например при удалении полипов.

Конец ознакомительного фрагмента.

Текст предоставлен ООО «ЛитРес».

Прочитайте эту книгу целиком, [купив полную легальную версию](#) на ЛитРес.

Безопасно оплатить книгу можно банковской картой Visa, MasterCard, Maestro, со счета мобильного телефона, с платежного терминала, в салоне МТС или Связной, через PayPal, WebMoney, Яндекс.Деньги, QIWI Кошелек, бонусными картами или другим удобным Вам способом.