

Ольга Панкова

18+

Как сохранить интимное здоровье

Ольга Панкова

**Как сохранить интимное здоровье**

«Автор»

2019

## **Панкова О. Ю.**

Как сохранить интимное здоровье / О. Ю. Панкова — «Автор», 2019

Интимное здоровье женщины является очень деликатной темой, которую не всегда удобно обсудить с подругой и, тем более, с врачом. А книга, которую вы держите в руках, даст ответы на самые популярные вопросы, волнующие женщин, о заболеваниях женской сферы: синдроме поликистозных яичников, миоме матки, аденомиозе, эрозии шейки матки, полипах эндометрия, аномалиях и пролапсе половых органов. Также вы узнаете о диагностике и лечении всех видов половых инфекций. Администрация сайта не несет ответственности за представленную информацию. Могут иметься медицинские противопоказания, перед применением необходима консультация специалиста.

© Панкова О. Ю., 2019

© Автор, 2019

## Содержание

Список сокращений	5
От автора	7
Как устроена женская половая система?	8
Аномалии развития половых органов	14
Гормоны: как влияют на наше самочувствие?	18
Синдром поликистозных яичников	28
Адреногенитальный синдром: почему в роддоме девочку приняли за мальчика?	35
Почему повышается пролактин?	39
Конец ознакомительного фрагмента.	40

# Ольга Панкова

## Как сохранить интимное здоровье

### Список сокращений

АГС – адреногенитальный синдром  
а-ГнРГ – агонисты гонадотропин-релизинг гормона  
АД – артериальное давление  
АКТГ – адренокортикотропный гормон  
АЛТ – аланин-амино-трансфераза  
АМГ – антимюллеров гормон  
АСТ – аспарат-амино-трансфераза  
АФС – антифосфолипидный синдром  
БВ – бактериальный вагиноз  
ВИЧ – вирус иммунодефицита человека  
ВМК – внутриматочный контрацептив  
ВМС – внутриматочная спираль  
ВОЗ – Всемирная организации здравоохранения  
ВПЧ – вирус папилломы человека  
ГВ – грудное вскармливание  
ГК – глюкокортикоиды  
ГСГ – гидросонография  
ДВС – диссеминированное внутрисосудистое свертывание  
ДГЭА – дегидроэпиандростерон  
ДМ – доплерометрия  
ДМК – дисфункциональное маточное кровотечение  
ДНК – дезоксирибонуклеиновая кислота  
ЗГТ – заместительная гормональная терапия  
ИППП – инфекции, передающиеся половым путем  
ИФА – иммуноферментный анализ  
ИЦН – истмико-цервикальная недостаточность  
КОК – комбинированные оральные контрацептивы  
КТ – компьютерная томография  
КС – кетостероиды  
ЛГ – лютеинизирующий гормон  
ЛК – лонно-копчиковая  
МРТ – магнитно-резонансная томография  
МЦ – менструальный цикл  
НПВС – нестероидные противовоспалительные средства  
ОП – оксипрогестерон  
ПЗ – поля зрения  
ПМС – предменструальный синдром  
ПЦР – полимеразная цепная реакция  
РНК – рибонуклеиновая кислота  
РПА – рекомбиназная полимеразная амплификация  
СПКЯ – синдром поликистозных яичников  
СТГ – соматотропный гормон

ТТГ – тиреотропный гормон

T<sub>3</sub> – трийодтиронин

T<sub>4</sub> – тироксин

ТЭЛА – тромбоэмболия легочной артерии

УЗИ – ультразвуковое исследование

ФСГ – фолликулостимулирующий гормон

ФУЗ – фокусированная ультразвуковая

ХГЧ – хорионический гонадотропин человека

ЦНС – центральная нервная система

ЭКГ – электрокардиограмма

ЭМА – эмболизация маточных артерий

ЭЭГ – электроэнцефалограмма

## От автора

Перед вами третья книга из серии «Энциклопедия здоровья современной женщины». Она будет интересна и полезна каждой представительнице прекрасного пола. В ней вы найдете ответы на самые популярные вопросы, касающиеся интимного здоровья. Я расскажу о строении и функции женских половых органов, аномалиях их развития, а также о том, как гормоны влияют на наше самочувствие и здоровье.

Вы узнаете о самых распространенных заболеваниях, приводящих к существенным гормональным нарушениям, о причинах и методах устранения избытка мужских половых гормонов и пролактина, избавления от симптомов предменструального и климактерического синдромов.

В книге я представлю полную информацию обо всех видах нарушений менструального цикла. Мы обсудим причины задержки и отсутствия «критических» дней. Я расскажу о кистах и опухолях яичника. Вы узнаете, как их выявляют и лечат.

Отдельная глава посвящена воспалительным процессам половых органов. Мы остановимся на проблеме диагностики и лечения таких хорошо известных всем инфекций, как: трихомониаз, хламидиоз, вирус папилломы человека (ВПЧ), бактериальный вагиноз; а также вызываемых ими заболеваний шейки матки: эрозии и эктопии, лейкоплакии, полипа цервикального канала, предрака шейки матки.

Прочитав книгу, вы ознакомитесь с методами выявления и устранения причин маточных кровотечений: миомы матки, аденомиоза, гиперплазии и полипов эндометрия, гормональных нарушений, болезней крови, а также мы обсудим меры по профилактике рака матки.

В заключительной части книги я коснусь интимной жизни современной женщины, расскажу о пользе сексуальной разрядки. Мы научимся достигать мультиоргазма, постигнем даосские рецепты сексуальности, дошедшие до нас из древнего Китая сквозь тысячелетия.

Вы узнаете, почему возникает опущение половых органов и как его лечить. Я преподам уроки интимного фитнеса, которые позволяют каждой женщине укрепить интимные мышцы и почувствовать себя сексуальной. Также на страницах этой книги вы найдете описание всех видов интимной пластики. И это еще не все!

Мы обсудим методы искусственного прерывания беременности, а также я напомним о возможностях контрацепции. В конце книги я расскажу о том, как помочь подросткам вступить во «взрослую» жизнь, и что должна знать девушка о себе и своем взрослении.

Во время чтения этой книги вас ожидает удивительное путешествие в мир интимного здоровья женщины. Уверяю, оно будет интересным и чрезвычайно познавательным.

А я, как всегда, буду рядом с вами!

Ольга Панкова

### **Информация об авторе**

Панкова Ольга – акушер-гинеколог, кандидат медицинских наук. Больше 15 лет изучает и осваивает древнекитайские духовные практики. Сочетание глубоких познаний в области медицины и опыта применения даосских практик позволило автору книги разработать методику, которая поможет каждой женщине сохранить и укрепить свое здоровье. Автор создала виртуальную «Школу женского здоровья Ольги Панковой» ([www.dao.olga-pankova.ru](http://www.dao.olga-pankova.ru)), в которой проводятся вебинары, он-лайн курсы, видео консультации и уроки. Каждый абитуриент Школы сможет получить много полезной информации о поддержании женского здоровья.

## Как устроена женская половая система?

Каждая представительница прекрасного пола хочет быть здоровой и счастливой. Как научиться следить за женским здоровьем? Как его поддержать и сохранить? Для начала я предлагаю ознакомиться со строением половой системы, изучить основные процессы, которые в норме происходят у каждой женщины.

### Вульва

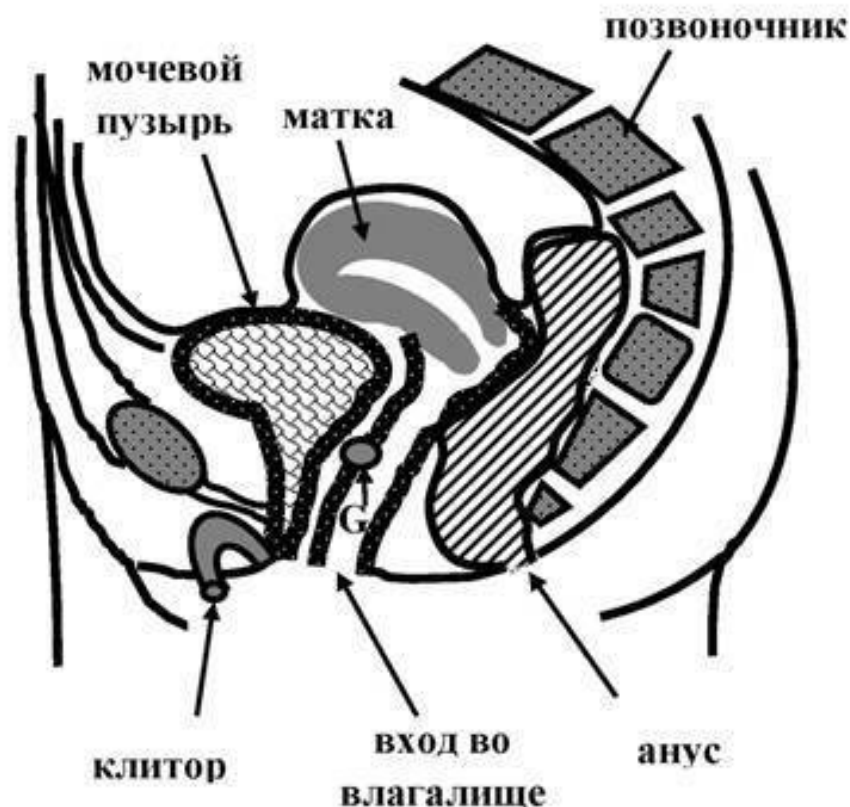
Половая система подразделяется на наружные и внутренние половые органы. Наружные в совокупности называются вульвой. Что к ним относится?

По бокам входа во влагалище расположены большие *половые губы*, представляющие собой две кожные складки. Их основная функция – защита влагалища. Также они прикрывают малые половые губы, являющиеся эрогенной зоной.

Между малыми половыми губами, закрывая вход во влагалище, расположена складка слизистой оболочки – девственная плева (*гимен*). Она присутствует лишь у девочек, не живущих половой жизнью, и защищает от проникновения инфекции. После первого полового акта плева разрывается, остаются лишь небольшие обрывки, которые могут полностью исчезнуть после родов.

Спереди и сзади от входа во влагалище имеются два отверстия – мочеиспускательного канала и прямой кишки (анус). Кпереди от мочеиспускательного канала расположен небольшой бугорок – *клитор* (рис. 1). Именно ему отводится основная роль в достижении оргазма.

Клитор является аналогом мужского полового члена и, также как и он, имеет головку, уздечку, тело, два пещеристых тела и две ножки. Лишь небольшая часть клитора доступна внешнему осмотру, в основном же он залегает глубоко в мягких тканях.



*Рисунок 1. Строение женских половых органов*

Все мягкие ткани, в том числе мышцы и плотные сухожильные соединения (фасции), расположенные между лобком и копчиком, объединены под названием промежность.

### **Влагалище**

Внутренние половые органы расположены внутри живота в нижней его части (рис. 1). Расскажу подробно про каждый из них. Начнем с влагалища (вагины).

Оно представляет собой слепой купол длиной 7-12 см. Изнутри покрыто специальным эпителием, имеющим несколько слоев. За счет своего многослойного строения слизистая вагины быстро восстанавливается после трения во время полового акта.

Мышечная стенка влагалища состоит из гладкомышечных волокон, которые, в отличие от поперечно-полосатых (скелетных мышц ног, рук, спины и пр.) весьма эластичны и хорошо растягиваются. Это позволяет влагалищу увеличиваться до значительных размеров, например, во время родов.

В настоящее время существует ошибочное представление о том, что можно «накачать» мышцы влагалища или его частей. Влагалище – это единая трубка. Его гладкими мышцами по отдельности или совместно управлять не возможно. Это принципиально отличает их от поперечно-полосатой мускулатуры, которая входит, например, в состав промежности. Как укрепить интимные мышцы, я расскажу в отдельной главе.

Стенки влагалища не являются эрогенной зоной. Однако в одном месте все же имеется скопление нервных окончаний – так называемая точка G (рис. 1). Ее стимуляция приводит к оргазму. G располагается на передней стенке влагалища на глубине 5-7 см. Она была открыта

в 50-х годах XX века немецким гинекологом Эрнстом Грэфенбергом, в честь которого так и названа. Наличие точки G в настоящее время подтверждено научно.

Во время стимуляции точки G у многих женщин происходит так называемая женская эякуляция – выделение специфической белой жидкости, объемом 15-45 мл, которую нередко ошибочно принимают за мочу.

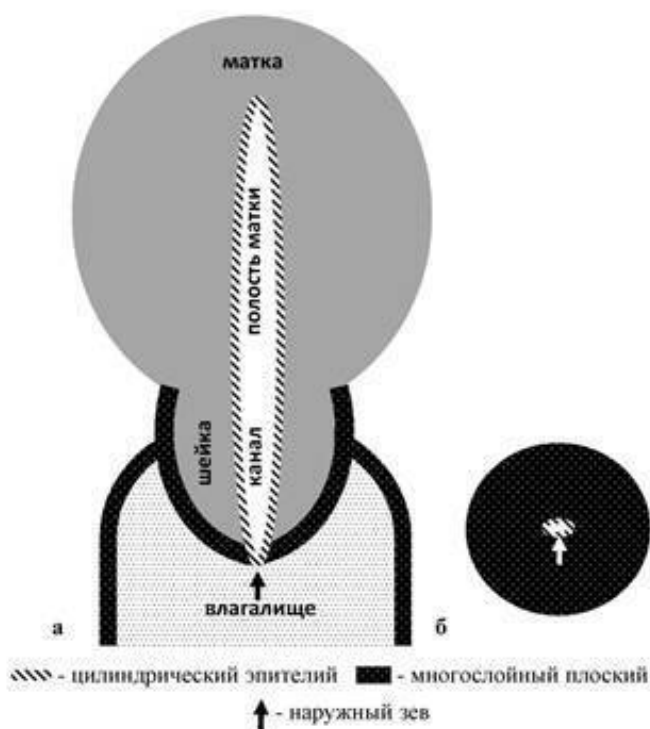
### Шейка матки

Если ввести палец во влагалище, то его кончиком можно нащупать шейку матки. Это мышечный орган. Часть шейки матки (ее влагалищная порция) доступна для осмотра гинекологом. Мужчина во время полового акта может касаться ее членом. Другая часть шейки матки лежит за пределами влагалища (в малом тазу) и граничит с маткой – ее потрогать нельзя, также как и саму матку.

У нерожавших девушек шейка матки имеет форму конуса, после родов она становится цилиндрической, может деформироваться.

Снаружи влагалищная порция матки, также как и все влагалище, покрыта многослойным плоским эпителием (рис. 2). Внутри шейки матки находится цервикальный канал. Он с одной стороны соединен с полостью матки, а с другой – заканчивается небольшим отверстием (наружным зевом), через которое во время менструации из матки во влагалище выходит кровь.

Цервикальный канал в области наружного зева закрыт слизистой пробкой. Через нее сперматозоиды проникают в шейку матки, а затем продвигаются вверх для оплодотворения, а способствует этому щелочная среда шейки матки и влагалища.



*Рисунок 2. Строение нормальной шейки матки: а – вид с боку; б – вид шейки матки со стороны влагалища*

Цервикальный канал, как и полость матки, выслан всего лишь одним рядом цилиндрического эпителия, так как он не соприкасается с окружающей средой и не повреждается.

В области наружного зева располагается стык двух видов эпителия: многослойного и цилиндрического однорядного (рис. 2). Но при гинекологическом осмотре мы не видим цилиндрического эпителия – он находится внутри шейки. Именно в области стыка разворачиваются самые интересные события, приводящие к изменениям на шейке матки и различным заболеваниям, о которых я расскажу в соответствующей главе.

### Матка

Матка расположена в малом тазу. Это мышечный орган, выполняющий менструальную и репродуктивную функции. Изнутри матка выслана слизистой – эндометрием. Он отторгается во время менструации, из-за чего возникает маточное кровотечение.

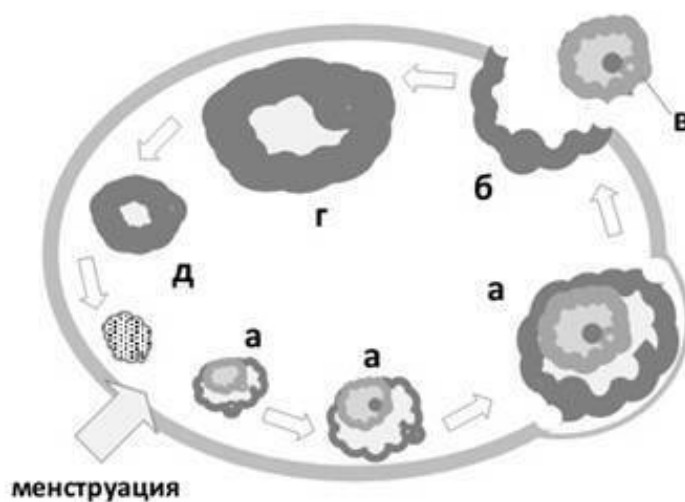
Полость матки сообщается с влагалищем через канал шейки матки (рис. 2). Так менструальная кровь выходит наружу. В матке также развивается беременность, после окончания которой мышцы матки выталкивают плод через естественные родовые пути – происходит рождение новой жизни.

Спереди от матки расположен мочевой пузырь (рис. 1), сообщающийся с внешней средой отверстием мочеиспускательного канала, сзади – прямая кишка.

### Яичники

Яичник является парной женской половой железой. Он имеет овальную форму. Размеры нормального яичника, в среднем, составляют: длина – 2,5 см, ширина – 1,5 см, толщина – 1 см. Наружная его поверхность покрыта видоизмененным эпителием брюшного покрова. Яичника связан с маткой посредством собственной связки. Около него имеется небольшой отросток – параофрон.

Каждый яичник содержит яичниковые фолликулы, в которых зреют женские половые клетки – ооциты, содержащие генетический материал женщины (рис. 3).



*Рисунок 3. Строение яичника: а – созревание фолликула (ооцита); б – овуляция; в - яйцеклетка; г – расцвет жёлтого тела; д – регресс желтого тела*

Незрелая половая клетка называется фолликулом. Она имеет небольшие размеры – 2-3 мм. После менструации под действием фолликулостимулирующего гормона (ФСГ), который

вырабатывается в самом главном регулирующем центре (гипофизе), фолликул начинает расти и к середине цикла (12-14 день) достигает 18-20 мм в диаметре (рис. 3 а). В нем синтезируются женские половые гормоны – эстрогены.

Далее под воздействием пиковых концентраций гормонов гипофиза (лютеинизирующего и фолликулостимулирующего) происходит разрыв ткани яичника, и зрелая яйцеклетка (рис. 3 в) выходит в брюшную полость. Этот процесс называется овуляцией (рис. 3 б).

После овуляции из фолликула образуется **желтое тело** (рис. 3 г), вырабатывающее прогестерон. Если яйцеклетка не была оплодотворена, желтое тело подвергается обратному развитию (рис. 3 д), начинается менструация. Если же произошло оплодотворение, формируется желтое тело беременности, поддерживающее рост и развитие плода.

У женщины в течение менструального цикла созревает и овулирует одна яйцеклетка. При этом яичники функционируют по очереди. Если имеется один яичник (второй, например, удален), то ему приходится работать «за двоих».

Представительницы прекрасного пола рождаются с определенным числом яйцеклеток: часть (300-400 штук) овулирует в течение репродуктивного периода, остальные – разрушаются.

Согласно распространенной точке зрения после рождения новые яйцеклетки не образуются. Понятие «биологические часы» у дам ассоциируется с остатком яйцеклеток. Климакс наступает после того, как все они израсходованы или погибли. Однако сегодня появилась и альтернативная точка зрения.

#### **Яйцеклетки могут образовываться из стволовых клеток яичника**

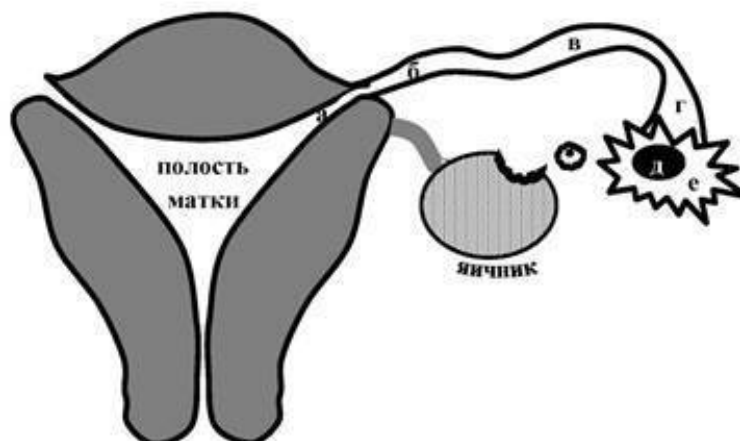
*Новости медицины.* Американские ученые, изучавшие фертильность мышей, пришли к удивительному открытию: вопреки сложившимся представлениям, стволовые клетки-предшественники продолжают делиться в яичниках в течение репродуктивного периода, производя новые яйцеклетки.

*Авторы утверждают, что подобные клетки-предшественники есть и в яичниках женщины. Поэтому, вероятнее, всего, яйцеклетки могут образовываться на протяжении всей жизни.*

*Это открытие вселяет надежду дамам, желающим продлить свой репродуктивный возраст.*

#### **Маточные трубы**

После овуляции яйцеклетка отправляется навстречу сперматозоиду. Путешествие происходит по маточной (фаллопиевой) трубе или яйцеводу. Названа она так по имени итальянского анатома XVI века Габриэля Фаллопия, впервые ее описавшего. Это парный орган, расположенный по обеим сторонам от матки. Длина каждой трубы – 10-12 см, ширина – 0,5 см. Один ее конец открывается в брюшную полость брюшины, другой – в полость матки.



*Рисунок 4. Маточная труба: а - маточная часть трубы; б – перешеек; в - ампула; г – воронка; д – входное отверстие для прохождения яйцеклетки; е - бахромки*

Различают несколько отделов маточной трубы (рис. 4): маточная часть (а), перешеек (б), ампулу (в) и воронку (г). Воронка маточной трубы имеет отверстие (д) диаметром до 2 мм для прохождения яйцеклетки. Оно окаймлено большим количеством остроконечных выростов – бахромок (е). Каждая бахромка по своему краю имеет мелкие вырезки.

Маточная труба изнутри на всем своем протяжении имеет специальную складчатую выстилку с ресничками, мерцающими в сторону маточного конца трубы, что способствует продвижению яйцеклетки. Под слизистой маточных труб залегает мышечный слой, сокращения которого обеспечивают перемещение яйцеклетки.

После овуляции бахромки фаллопиевой трубы приближаются к яичнику, затем, совершая захватывающие движения, улавливают яйцеклетку и направляют ее в маточную трубу. Реснички внутренней выстилки трубы перекачивают женскую половую клетку в сторону матки. После овуляции она живет около 3 суток. При этом яйцеклетка находится в трубе, где может быть оплодотворена сперматозоидом.

Слияние сперматозоида и яйцеклетки знаменует образование зиготы – нового организма, имеющего материнские и отцовские хромосомы. Сразу после оплодотворения начинается процесс клеточного деления. Растущий эмбрион постепенно продвигается по трубе к матке. Реснички маточной трубы помогают ему в этом. Через 4 дня зародыш достигает матки, на 7-9 день он имплантируется в ее слизистую оболочку. Так возникает беременность.

Вы узнали о строении женской половой системы. Однако не всегда женские органы имеют правильное строение. Их развитие может быть нарушено еще внутриутробно. В результате возникают аномалии, о которых я расскажу в следующей главе.

## Аномалии развития половых органов

К аномалиям развития половых органов относят врожденные нарушения их анатомии вследствие незавершенного органогенеза (внутриутробного формирования органов). При этом имеются изменения размера, формы, пропорций, симметрии, топографии, а иногда и полное отсутствие органа.

Сегодня можно исправить врожденные пороки гениталий при помощи различных видов оперативных вмешательств. Об аномалиях развития половых органов и хирургических методах их коррекции я расскажу в данном разделе.

### Внутриутробное формирование половых органов

Органы мочеполовой системы формируются из мочеполовой складки, закладывающейся уже на 2 неделе внутриутробного развития. На 4-5 неделе из складки образуются два женских (мюллеровых) протока, из которых затем при слиянии на 7-11 неделе формируются шейка матки и влагалище, на 13-14 – матка и маточные трубы.

Полость матки первоначально представлена двумя маточно-влагалищными полостями, разделенными срединной перегородкой. К 16 неделе внутриутробного развития она постепенно рассасывается: изначально двурогая матка принимает седловидную форму, а потом – нормальную грушевидную однополостную. В возрасте от 1 до 7 лет размеры матки значительно не меняются. Шейка матки в этом периоде четко не дифференцируется.

### Двурогая и седловидная матка

В случаях незавершенности процессов формирования матки к моменту рождения она может остаться либо двурогой, либо иметь некоторую степень расщепления: уплощение или слабое расхождение дна на два рога. Во всех случаях форма матки в разрезе напоминает седло. Аномалии развития матки нередко сочетаются с пороками мочевыделительной системы и узким тазом.

Причинами нарушения эмбриогенеза являются различные повреждающие факторы, которые воздействуют во время беременности на плод:

- авитаминоз,
- эндокринные болезни (тиреотоксикоз, сахарный диабет) и пороки сердца у мамы,
- инфекции (корь, грипп, краснуха, сифилис, токсоплазмоз),
- интоксикации (алкогольная, никотиновая, наркотическая, лекарственная, химическая).

Пороки развития матки выявляется, как правило, случайно. О наличии врожденной патологии женщина может не догадываться. При выраженной деформации дна матки нередко наблюдается первичное бесплодие, которое и заставляет пациентку обратиться к врачу.

**Вопрос.** *Я уже 5 лет пытаюсь забеременеть, но все тщетно. И вот месяц назад я пошла к другому врачу, и он мне сказал, что у меня седловидная матка и что тяжело будет забеременеть, но труднее всего выносить ребенка. Как определить, есть ли у меня шанс забеременеть?*

Стандартное гинекологическое исследование при седловидной и двурогой матке малоинформативно. В диагностике врожденных аномалий матки решающая роль отводится инструментальным исследованиям – ультразвуковому исследованию (УЗИ) органов малого таза, гистероскопии, гистеросальпингографии, магнитно-резонансной томографии (МРТ). При обнаружении выраженного порока для восстановления нормальной анатомии матки применяется хирургическое лечение. После исправления врожденного дефекта шансы зачать и выносить малыша резко увеличиваются.

В тоже время, незначительная седловидная деформация не препятствует наступлению зачатия. Но, тем не менее, во время беременности могут выявиться: патология плаценты (боковое или низкое расположение, предлежание, преждевременная отслойка), неправильное поло-

жение плода, преждевременные роды, слабость или дискоординация родовой деятельности. Анатомическая и функциональная неполноценность матки нередко провоцирует послеродовые кровотечения. К счастью, подобное случается не часто.

**Комментарий с форума.** *У меня седловидная матка, забеременела без проблем и 10 месяцев назад родила! Мальчик растет здоровенький! Всем желаю удачи!*

**Комментарий с форума.** *Мне во время первой беременности ставили такой же диагноз. Всю беременность наблюдали меня, сделали кесарево. Самое главное, не переживать и верить только в хорошее. Я вот иду уже на второе кесарево через недельку. Удачи!*

### **Отсутствие влагалища**

Вследствие недостаточного развития нижних отделов мюллеровых проходов влагалище может отсутствовать полностью или частично (аплазия) – синдром Майера-Рокитанского-Кюстера-Хаузера. Матка и маточные трубы при этом также имеют неправильное строение. Кроме того, при аплазии влагалища нередко отмечаются нарушения закладки мочевыделительной системы (почек, мочеточников и мочевого канала) и позвоночника.

Несмотря на то, что возникновение порока обусловлено генетической предрасположенностью, женщины с данной патологией имеют типичный набор хромосом (46, XX). У них правильно сформированы наружные половые органы, развиты вторичные половые признаки, имеются нормальные яичники. Заболевание характеризуется аменореей (отсутствием месячных).

У пациенток с аплазией вагины традиционный коитус становится невозможным. При осмотре выявляют полное отсутствие или недоразвитие влагалища и нередко матки. Для окончательного установления диагноза применяют УЗИ органов малого таза и почек, которое позволяет выявить изменения в строении органов мочеполовой системы. Для определения вида порока используют МРТ.

**Вопрос.** *Мне 19 лет, поставили синдром Майера-Рокитанского-Кюстера. Матка маленькая в виде тяжа, яичники есть, влагалище не определяется, при этом хорошо развиты вторичные половые признаки, кариотип 46 XX – женский. Сказали, что нужно делать операцию. Как она проводится? Возможно ли восстановление нормальной половой жизни после этого?*

Лечение аплазии влагалища проводится хирургическим путем посредством лапароскопии. Влагалище создают искусственно из кожного лоскута, брюшины малого таза, участка сигмовидной или прямой кишки, а также используют аллопластические материалы. После операции женщина имеет нормальную сексуальную жизнь.

**Комментарий с форума.** *У меня синдром Майера-Рокитанского. В 19 меня оперировали. Сейчас мне 31. Операция неизбежна, но она помогает адаптироваться, и вести нормальную половую жизнь. Послеоперационный процесс болезненный. Важно подготовиться к операции эмоционально, для этого понадобится терпение. Я поняла, что это не моя вина, а ошибка природы, которую можно исправить в 21 веке благодаря науке и хирургам. Вскоре после операции я встретила мужчину с двумя маленькими детьми. Им я заменила мать. Мы с мужем до сих пор счастливы, и секс у нас замечательный!*

**Вопрос.** *Как известно, точка – G (оргазма) находится на глубине 5-6 см, а такой глубины у меня нет, это означает, что и после операции оргазма не будет?*

Основная роль в достижении оргазма отводится не точке G, а клитору. Это самая важная эрогенная зона женщины. Других функций у него нет. Для многих женщин с нормальным строением половых органов стимуляция головки клитора является единственной возможностью достижения оргазма. Пациентки с аплазией влагалища также могут достигать клиторального оргазма как до операции, так и после нее.

Наука и медицина двигаются вперед, и сегодня появились первые данные американских ученых (А. М. [Raya-Rivera et al.](#), 2014) об искусственно выращенном из собственных клеток пациентки и пересаженном влагалище.

**Новости медицины.** Ученые из Университета «Уэйк-Форест» в Уинстон-Сейлеме (Северная Каролина) и Детской больницы им. Федерико Гомеса в Мехико (Мексика) четырем пациенткам провели операции по пересадке влагалища, созданного с применением революционных технологий.

У девушек 13-18 лет с аплазией влагалища исследователи брали образцы тканей половых органов, из которых в лабораторных условиях выращивали мышечные и клетки вагинального эпителия. Затем их пересаживали на специальные каркасы, выполненные в форме влагалища, где они продолжали развиваться в течение семи дней.

Искусственно выращенные органы были пересажены четырем пациенткам с синдромом Майера-Рокитанского-Кюстера-Хаузера. После операции отмечен хороший эффект: все четверо начали полноценную половую жизнь, не испытывали боли при вагинальном половом акте, ощущали половое влечение и оргазм.

В настоящее время не известно, смогут ли эти женщины вынашивать и рожать детей. Однако исследователи не исключают такой возможности, поскольку у пациенток функционируют яичники, и отмечается нормальный менструальный цикл. По словам наблюдаемых, пересаженные органы функционируют нормально и обеспечивают естественные ощущения.

Однако операция по пересадке влагалища требуется не всегда. В том случае, если у женщины имеется свое рудиментарное влагалище, возможно его бужирование с помощью специального устройства.

**Комментарий с форума.** У меня синдром Майера-Рокитанского-Кюстера установили в 16 лет, но в моем случае все обошлось без операции. Мне восстановили влагалище с помощью бужирования и прочих процедур. Сейчас мне 28 лет, замужем, половой жизнью живу вот уже 10 лет, испытываю оргазм.

### **Заращение влагалища**

Вследствие воспалительного процесса в период внутриутробного развития может возникнуть атрезия влагалища – полное или частичное заращение нормально сформированного влагалища. При этом наружные половые органы, матка, шейка, трубы и яичники развиты и функционируют правильно.

Из-за атрезии влагалища после полового созревания нарушается отток менструальной крови из матки, половая жизнь становится невозможной или затруднительной. У таких пациенток периодически возникают резкие боли внизу живота, однако наружного менструального кровотечения не наступает.

Врожденная атрезия влагалища часто сочетается с заращением анального отверстия и/или недоразвитием органов мочевой системы. Осложнениями данного заболевания могут стать: развитие восходящей инфекции, перитонит, сепсис, повторное сращение стенок влагалища. Атрезия влагалища препятствует наступлению беременности и нормальному течению родов.

Данный порок диагностируется при гинекологическом обследовании, зондировании влагалища, УЗИ и МРТ малого таза. Лечение исключительно оперативное – восстановление полноценного влагалища.

### **Перегорodka влагалища**

**История из практики.** Ко мне на консультацию по скайпу обратилась Ирина 19 лет. Она сказала, что у нее имеется неполная продольная перегородка во влагалище. Обнаружил ее партнер во время первого интимного контакта, однако не понял, что это такое.

Ирина со своей проблемой обратилась к участковому гинекологу, которая решила, что это девственная плева. Затем женщине дали направление на консультацию в гинекологическое отделение районной больницы, зав. отделением которой сразу сообщил: влагалище разделено толстой перегородкой на две неравные части.

*Пациентке предложили операцию. Как выяснилось, аналогичные вмешательства в этой клинике проводились не часто. Ирину волновал вопрос: почему у нее такая анатомия и нужно ли соглашаться на операцию?*

*Я рассказала девушке об особенностях внутриутробного развития половой системы и объяснила, как при нарушении слияния мюллеровых протоков может образоваться перегородка во влагалище.*

*Мы обсудили возможные влияния этой аномалии на репродуктивное здоровье. Я успокоила Ирину: наличие перегородки влагалища не требует оперативного вмешательства, если она не препятствует оттоку менструальной крови, сексуальной жизни или рождению плода. В последнем случае возможно ее рассечение непосредственно в родах.*

*Ирина была очень довольна такой перспективой. И пока решила об операции не думать.*

В практике встречаются не только продольные, но и поперечные перегородки. Они, наоборот, сужают просвет влагалища, что после полового созревания может стать причиной отсутствия месячных.

В результате у девушки скопившаяся выше перегородки кровь растягивает верхнюю часть влагалища, наполняет матку (гематометра), маточные трубы (гематосальпинкс), попадает в малый таз, что провоцирует возникновение резких болей внизу живота. Наличие поперечной перегородки, в отличие от продольной, всегда требует хирургического вмешательства.

#### **Атрезия девственной плевы**

Атрезией называют полное отсутствие отверстия девственной плевы (гимен). Такой порок проявляется аменореей, так как из-за преграды на уровне гимена кровь не может выйти из влагалища. Она скапливается, растягивая стенки вагины, далее может заполнять полость матки и маточных труб, проникать в малый таз аналогично тому, как это происходит при наличии поперечной перегородки влагалища.

У девушки с атрезией гимена после наступления половой зрелости отсутствуют месячные. При этом периодически возникают тянущие и схваткообразные боли внизу живота, слабость и головокружение, обусловленные скоплением крови во влагалище, матке, маточных трубах и малом тазу.

При осмотре наружных половых органов можно обнаружить выпячивающуюся кнаружи девственную плеву синеватого цвета из-за просвечивающей крови. Окончательный диагноз устанавливается на основании данных УЗИ органов малого таза, которое позволяет обнаружить скопившуюся в полостях гениталий кровь. При атрезии девственной плевы проводится хирургическое лечение – крестообразное рассечение гимена или частичное иссечение.

В настоящее время можно устранить практически любую врожденную аномалию половых органов, восстановить менструальную и репродуктивную функцию женщины. Главное, своевременно обратиться к опытным специалистам!

Вы узнали о строении и аномалиях развития половых органов. Далее мне хотелось бы остановиться на функции женской половой системы, рассказать о тех гормонах, которые регулируют ее работу, и о том, как они влияют на наше самочувствие.

## Гормоны: как влияют на наше самочувствие?

Каждая женщина не раз в своей жизни сталкивалась с проблемой плохого самочувствия и смены настроения. Не всегда подобное состояние обусловлено наличием каких-либо заболеваний. Нередко недомогание может быть связано с особенностями гормонального фона.

**Вопрос.** *Зачем нужно знать свой гормональный статус?*

**Вопрос.** *Можно ли научиться пользоваться эффектами гормонов во благо здоровья?*

### **Эстрогены и либидо**

Основное влияние на качество жизни представительниц прекрасного пола оказывают женские половые гормоны (эстрогены и прогестерон), которые вырабатываются в яичниках. Многие женщины по своему настроению и самочувствию ощущают колебания их уровня в различные фазы менструального цикла. Но, в первую очередь, концентрация гормонов отражается на сексуальной активности.

Половое влечение у большинства дам начинает возрастать во время менструации или сразу после ее окончания и достигает своего пика к моменту овуляции – выходу из яичника готовой к оплодотворению яйцеклетки. Повышение либидо во время овуляции заложено природой и направлено на продолжение рода.

Во второй фазе менструального цикла (после овуляции) у женщин чаще отмечается спад сексуального влечения из-за снижения уровня эстрогенов и увеличения количества прогестерона. Поэтому накануне менструации прекрасные сексуальные дамы нередко превращаются в злобных и раздражительных фурий.

### **Прогестерон и предменструальный синдром**

Прогестерон, вырабатываемый желтым телом во вторую фазу менструального цикла, призван увеличить рост эндометрия для подготовки к беременности. После ее наступления этот гормон поддерживает развитие плода.

Если зачатие не произошло, эндометрий отторгается, а перед «критическими» днями может возникнуть так называемый предменструальный синдром (ПМС). Он проявляется по-разному: раздражительностью, плаксивостью, головной болью, отеками, головокружением, тошнотой, угревидной сыпью на лице, также могут нагрубать молочные железы, повышаться артериальное давление, нередко появляется сердцебиение. Все эти неприятные симптомы исчезают сразу после наступления менструации или в течение ее первых дней.

**Вопрос.** *Перед месячными всегда болит и набухает грудь. Еще очень страшно вставать на весы: +4 кг! По какой причине это происходит и что делать?*

**Вопрос.** *У меня ПМС перед каждой менструацией, проявляется раздражительностью и сменой настроения. Муж в эти дни меня старается не трогать. Это как-то лечится?*

Все изменения, которые происходят с женщиной перед месячными, связаны с воздействием прогестерона и его эффектами, в первую очередь, он задерживает жидкость.

Однако не стоит отчаиваться, если вы перед менструацией испытываете перечисленные жалобы. Сегодня ПМС лечится! С этой целью используют: успокоительные препараты, нейролептики, ноотропы; при отеках и задержке жидкости рекомендуют диуретики; при мигрени – обезболивающие препараты и спазмолитики.

Для нормализации функции яичников при ПМС также назначается циклическая витаминотерапия: витамины группы А и В – с 1 по 14 дни менструального цикла; Е и С – с 15 по 28 дни; поливитамины – в течение всего цикла.

С целью профилактики предменструального синдрома используют комбинированные оральные контрацептивы (КОК). На их фоне яичники не работают, и ПМС не возникает. Перед назначением гормональных препаратов следует проконсультироваться со специалистом

во избежание побочных эффектов. Подробно о противопоказаниях к использованию КОК я расскажу в соответствующей главе.

### **Адреналин и стресс**

При стрессовых ситуациях, тревоге, страхе, травмах и шоковых состояниях в надпочечниках вырабатывается важный гормон – адреналин, который выполняет защитную функцию. Он оказывает стимулирующее воздействие на центральную нервную систему (ЦНС), повышает уровень бодрствования и активности, вызывает психологическую мобилизацию в ответ на стресс.

Этот гормон расширяет сосуды головного мозга и, наоборот, сужает сосуды остальных органов. При этом повышается артериальное давление, увеличивается частота сердечных сокращений. Адреналин также оказывает выраженное противоаллергическое и противовоспалительное действие.

Гормон «стресса» влияет практически на все виды обмена веществ. Под его влиянием повышается содержание глюкозы в крови, уровень которой пополняется из ее запасов в печени и мышцах; усиливается захват и утилизация глюкозы тканями; улучшаются обменные процессы. Также адреналин вызывает распад жиров и повышает активность скелетных мышц.

Выброс адреналина резко увеличивает физические возможности человека, позволяя ему спастись от угрожающей опасности. Эффект гормона, выброс которого происходит в экстренной ситуации, продолжается недолго – 5-10 минут.

Однако в состоянии хронического стресса вследствие длительного воздействия адреналина отмечается обратная реакция: усиленный распад белков, уменьшение мышечной массы и силы, истощение. Также результатом хронического стресса и постоянного присутствия в организме адреналина нередко становятся серьезные болезни: артериальная гипертония, сахарный диабет, язвенная болезнь желудка, вирусные инфекции, синдром хронической усталости, депрессия и пр.

Чтобы избежать появления перечисленных заболеваний, следует повышать свою устойчивость к стрессам. Самым оптимальным способом является физическая активность. Поход в тренажерный зал и занятия на беговой дорожке помогут побороть стресс и нивелировать эффекты адреналина.

***Новости медицины.** Исследователи из Калифорнийского университета в Сан-Франциско (Е. [Puterman](#), Е. [Epel](#)) доказали, что ведение здорового образа жизни может компенсировать старение клеток, вызванное вредным воздействием стресса.*

*Исследователи в течение года оценивали влияние стресса, здорового образа жизни, включая занятия физическими упражнениями, качество сна и правильное питание, на длину теломеров (концевых участков ДНК, отвечающих за старение) у женщин в постменопаузальном периоде.*

*В конце года у дам, которые сталкивались с множеством стрессовых событий и не посещали тренажерный зал, длина теломеров оказалась значительно меньше. В то же время у тех участниц исследования, которые вели здоровый образ жизни, накопление стрессоров не оказало такого эффекта, и длина их теломеров уменьшилась не столь значительно.*

*Вот так активный образ жизни может ослабить воздействие стресса на организм и продлить молодость!*

### **Антистрессовое влияние пролактина**

К гормонам, обладающим антистрессовым влиянием, а также влияющим на самочувствие и настроение человека, относится пролактин. Он вырабатывается в передней доле гипофиза в течение всей жизни человека. Но его основная функция – участие в продукции грудного молока. Пролактин обеспечивает образование молока после родов: повышает секрецию молока; способствует его превращению в зрелое молоко; стимулирует рост и развитие молочных желез, увеличение числа долек и протоков в них.

Однако у пролактина есть и другие функции: выбросы этого гормона отмечаются при стрессовых ситуациях и эмоциональных нагрузках. Его роль в такие моменты – смягчить стресс и уменьшить его негативное влияние на организм. Особенно это важно во время грудного вскармливания: в молоко не должен попасть адреналин, который останавливает лактацию.

Кроме того, пролактин выделяется в нашем организме для того, чтобы снизить возбудимость. Он тормозит действие дофамина, отвечающего за половое возбуждение. Именно пролактин обеспечивает период расслабления и отдыха после оргазма. Благодаря его воздействию снижается половое влечение время лактации.

**Вопрос.** *Я недавно родила и кормлю грудью. Нужно ли предохраняться, если у меня не ходят месячные?*

Пролактин является натуральным контрацептивом. Он блокирует синтез половых гормонов, отвечающих за овуляцию. Его воздействием объясняется возможное отсутствие менструации и снижение вероятности забеременеть на фоне грудного вскармливания (ГВ). Так природа защищает кормящую мамочку от наступления очередной беременности.

Следовательно, пролактин не только активизирует процессы лактации, но и защищает ее: снижает воздействие губительного стресса; уменьшает либидо, чтобы внимание мамочки было сконцентрировано лишь на грудничке; предотвращает зачатие во избежание «отвлекающей» от грудного вскармливания беременности.

Однако пролактин может оказаться повышенным и у не кормящих грудью женщин. Это будет проявляться нарушениями менструального цикла (редкими менструациями или их отсутствием), бесплодием, снижением либидо, аноргазмией. Пациенткам с такими симптомами следует узнать уровень своего пролактина. Он может оказаться повышенным. Концентрацию пролактина нужно нормализовать. За рекомендациями следует обратиться к врачу. О причинах гиперпролактинемии читайте в соответствующем разделе.

### **Окситоцин и нормализация менструального цикла**

Очень интересные воздействия оказывает другой гормон, который задействован в грудном вскармливании, – окситоцин. От него зависит выделение грудного молока из молочной железы.

Дополнительным, не менее важным эффектом окситоцина, является его способность вызывать сокращения матки. Во время ГВ сосание малышом груди оказывает стимулирующее влияние не только на выработку молока, но и на гладкую мускулатуру матки, повышая ее сократимость и способствуя процессам инволюции (уменьшения) матки после родов.

Нам этот феномен интересен тем, что вызвать образование окситоцина посредством раздражения соска может любая женщина во время самомассажа груди. Так, используя воздействие окситоцина на матку, стимулируя ее сокращения в «критические» дни, можно регулировать менструальный цикл, уменьшая объем менструальной кровопотери. Об этой методике я расскажу в главе «Загадочная болезнь аденомиоз».

Имеющаяся гормональная связь между молочными железами и гладкой мускулатурой матки была известна еще несколько тысячелетий назад в древнем Китае. Сегодня этими старинными рецептами можем воспользоваться и мы. Проверено: они, действительно, работают!

Однако не стоит использовать массаж груди в качестве монотерапии при таких заболеваниях, как: миома матки, аденомиоз и полип эндометрия, вызывающих маточные кровотечения. При их наличии следует обратиться к гинекологу.

Но это еще не все «волшебные» эффекты окситоцина! Образуясь в период родов и ухода за новорожденным, этот гормон является главной движущей силой материнского инстинкта. Ученые называют его «веществом любви, дружбы и доверия». Он отвечает за чувство привязанности, возникающее при общении. Окситоцин выделяется во время объятий и прикосновений. Чаще обнимайте своих родных: и взрослых, и детей! Это защитит вас и ваших близких от стрессов, депрессии и болезней!

## **Гормоны счастья**

Существенное влияние на состояние нашего здоровья оказывают другие гормоны – эндорфины. Они вырабатываются в состоянии влюбленности и сопровождающих его эмоций: симпатии, «полета», возбуждения, влечения. Эндорфины в большом количестве производятся во время секса и особенно при оргазме.

Эти вещества регулируют эмоции, улучшая настроение, из-за чего их называют «гормонами счастья». Всем известные ощущения эйфории, «парения» и безудержного счастья являются эффектом эндорфинов. Они улучшают работу всех органов и систем, восстановление тканей, повышают иммунитет. Как известно, влюбленные не болеют!

Эндорфины являются главным звеном противоболевой системы организма. Их выработка увеличивается в ответ на стресс и шок. Также «гормоны счастья» высвобождаются во время занятий фитнесом, если вы грамотно дозируете нагрузку и не изнуряете себя. Выполняйте упражнения с удовольствием, ощущайте мышечную радость, прочувствуйте тонус во всем теле, и тогда вы получите заряд бодрости и прилив эндорфинов!

«Гормоны счастья» также вырабатываются во время смеха и помогают избавиться от стресса и депрессии. Прописываю: смейтесь от души минимум по 5-10 минут 2-3 раза в день. Делайте это со своими друзьями и близкими, смотрите смешные передачи, заливаясь смехом. Не бойтесь вести себя как дети! Эндорфины – это уникальный компонент внутренней алхимии нашего здоровья! Любви и энергии!

## **Нарушения менструального цикла**

Нарушение менструального цикла является одной из самых частых проблем, с которой приходится сталкиваться современным женщинам различного возраста. Однако не все правильно понимают, каким должен быть менструальный цикл, и что считается отклонением от нормы.

### **Нормальный менструальный цикл**

***Вопрос.** Расскажите, пожалуйста, каким в норме должен быть менструальный цикл. У меня месячные ходят слишком часто: через 20 дней. Это норма?*

Менструальный цикл (МЦ) – это период, в течение которого в организме женщины репродуктивного возраста происходят циклические изменения, направленные на подготовку к беременности. В норме МЦ длится от 21 до 38 дней и, в среднем, составляет 28 дней.

Если зачатия не произошло, то начинается менструация. Ее продолжительность варьирует от 2 до 7 дней. Появление менструальных кровяных выделений обусловлено отторжением внутренней оболочки матки (эндометрия), которая затем вновь вырастает.

Наиболее обильно месячные идут в первые 2-3 дня. В этот период женщина использует до 5-6 прокладок или тампонов для умеренных выделений. Затем менструация становится скудной и потом исчезает полностью.

### **Обильные и длительные менструации**

Среди нарушений менструального цикла достаточно часто встречаются меноррагии (обильные и длительные менструации) и метроррагии (кровотечения). О причинах их появления я расскажу в отдельной главе.

Здесь лишь хочу напомнить: если ваша менструация идет обильно и/или длительно, не стоит ждать, пока кровяные выделения прекратятся самостоятельно. Необходимо срочно обратиться к врачу! В гинекологическом отделении пациентке с кровотечением проводится УЗИ органов малого таза, а также выскабливание под контролем гистероскопии с последующим гистологическим исследованием соскобов цервикального канала и полости матки. Вмешательство выполняется экстренно с целью остановки кровотечения, а также для выявления причин, вызвавших нарушение МЦ.

Лечение выбирает врач. При снижении уровня гемоглобина назначают антианемическую, при наличии воспаления – антибактериальную и противовоспалительную терапию.

После устранения причин мено-, метроррагии менструальный цикл нормализуется, месячные становятся умеренными или скудными (последнее расценивается как вариант нормы).

Важно: своевременное выявление и лечение причины кровотечения является профилактикой рака матки!

### **Редкие и скудные менструации**

Другим часто встречающимся видом нарушений менструального цикла является олигоменорея (редкие и/или скудные менструации). При этом женщины жалуются на нерегулярный МЦ, постоянные задержки месячных, которые ходят 1 раз в 2-3 месяца; бесплодие; снижение полового влечения и аноргазмию.

***Вопрос.** У меня месячные ходят по «праздникам», очень часто бывают задержки по 10-15 дней. Так уже года два. Хочу забеременеть, но никак не получается. Скажите, в чем причина таких нарушений и как это можно вылечить, чтобы родить малыша?*

Подробно об обследовании при бесплодии я рассказывала в книге «Бесплодие – не приговор!». Здесь лишь отмечу, что к олигоменорее могут привести следующие заболевания:

–синдром поликистозных яичников (СПКЯ) – это дисгормональное заболевание, вызывающее образование плотной оболочки вокруг яичников, что препятствует выходу яйцеклетки (овуляции);

–гипотиреоз – снижение функции щитовидной железы, участвующей в регуляции МЦ, причиной которого могут быть: аутоиммунные атаки (тиреоидит Хашимото), врожденные дефекты, воспалительные процессы, терапия радиоактивным йодом, оперативные вмешательства на железе;

–опухоль гипофиза (пролактинома), наличие которой приводит к патологическому повышению уровня пролактина (гормона, отвечающего за лактацию), проявляется выделением из сосков молока или молозива и нарушением МЦ;

–гипоплазия матки (детская матка) – аномалия, для которой характерно недоразвитие женской половой системы; при этом матка правильно сформирована, но после рождения девочки отстает в развитии.

Для выявления причин олигоменореи и установления диагноза необходимо провести гормональное обследование, чтобы оценить уровень следующих гормонов: лютеинизирующего (ЛГ), фолликулостимулирующего (ФСГ), тиреотропного (ТТГ), пролактина, мужских половых гормонов (тестостерона и дегидроэпиандростерона [ДГЭА]), их метаболитов (17-оксипрогестерона [17-ОП]), прогестерона, эстрадиола, трийодтиронина (Т<sub>3</sub>), тироксина (Т<sub>4</sub>). Анализ крови на гормоны следует сдавать на 2-4 день от начала менструации.

Так как при развитии СПКЯ отмечается нарушение восприимчивости тканей к инсулину, что провоцирует возникновение сахарного диабета, у пациенток с данным заболеванием необходим контроль уровня сахара крови (подробно о СПКЯ читайте в следующем разделе).

Также в схему обследования женщин с редкими и скудными менструациями должны входить: УЗИ органов малого таза и щитовидной железы, при повышенном уровне пролактина – МРТ турецкого седла (для исключения опухоли гипофиза).

Лечение олигоменореи подбирает врач в зависимости от причин, спровоцировавших ее развитие. Для терапии СПКЯ применяют препараты, повышающие чувствительность тканей к инсулину, диету, физические нагрузки; а также антиандрогены, гормональную терапию оральными контрацептивами и стимуляторы овуляции. При неэффективности консервативного лечения проводится операция.

При гипотиреозе применяется заместительная гормональная терапия L-тироксином, при гипоплазии матки – оральными контрацептивами. При небольших пролактиномах назначают

каберголин; крупные опухоли гипофиза удаляет оперативно. После проведенного лечения менструальный цикл нормализуется. Подробно о лечении опухолей гипофиза я расскажу в соответствующей главе.

### **Отсутствие менструации**

Менструации могут исчезнуть совсем. Это состояние называется аменореей. Оно обусловлено различными причинами.

***Вопрос.** У меня задержка 20 дней. Не знаю, что мне делать. Такого раньше никогда не было. Сделала тест. Он отрицательный. Может, я беременна?*

В первую очередь, необходимо думать о возможной **беременности** как маточной, так и внематочной, даже в том случае, если женщина предохраняется. Поэтому пациентке при отсутствии менструации следует сделать тест в домашних условиях, а если он отрицательный, сдать анализ на хорионический гонадотропин человека (ХГЧ) в лаборатории. Также необходимо пройти УЗИ органов малого таза. Лишь комплексное обследование позволит подтвердить или исключить беременность.

***Вопрос.** Мне 43 года. Месячные путаются уже полгода, а последняя не пришла вовсе. Что это может быть?*

Другой причиной исчезновения менструаций является **климакс**, в том числе **ранний**, если пациентка не достигла возраста 45 лет. Для оценки состояния яичников в этом случае целесообразно выполнить гормональное обследование: в период климактерия содержание эстрадиола будет снижено, а ФСГ и ЛГ, наоборот, повышено.

Кроме того, причиной аменореи могут стать заболевания, возникшее после перенесенных вмешательств:

-**атрофия эндометрия** вследствие произведенного аборта или выскабливания матки с использованием агрессивной техники;

-**внутриматочные синехии (спайки) или заращение полости матки (синдром Ашермана)** после удаления миоматозных узлов (гистерорезекции) либо выжигания (аблации) эндометрия;

-**стеноз цервикального канала** как результат грубого лечения шейки матки.

***Вопрос.** Мне вырезали кусок шейки матки (конизация) из-за послеродовых разрывов. Сказали, что через месяц придут месячные. Но их вот уже 3 месяца нет. Это нормально? Что мне делать?*

Если аменорея возникла после вмешательства, необходимо пройти УЗИ органов малого таза. При выявлении по данным УЗИ внутри матки спаек или ее заращения проводится гистероскопия с раздельным диагностическим выскабливанием, во время которой синехии разрушаются. После гистероскопии врач назначает пациентке оральные контрацептивы на 3-6 месяцев, которые помогают возобновить рост эндометрия и нормализовать менструальный цикл.

### **Киста яичника**

Нарушения менструального цикла (задержка менструации или дисфункциональное маточное кровотечение) нередко отмечаются при кистах яичника – тонкостенных ретенционных образованиях яичника, имеющих вид жидкостного мешочка.

Кисты развиваются чаще в репродуктивном возрасте и расцениваются как вариант нормы. В течение менструального цикла в яичнике может скапливаться жидкость и формироваться киста. Внезапно возникнув, она затем исчезает самостоятельно. В постменопаузе кисты не образуются, так как яичники в этот период не функционируют. Киста может быть лишь с одной стороны, так как яичники работают по очереди. Основные виды функциональных кист яичника:

–фолликулярная,

–киста желтого тела,

–параовариальная (развивается из придатка яичника – параофорона).

Киста яичника очень редко вызывает какие-либо жалобы. Помимо нарушений менструального цикла, при ее наличии иногда могут появиться незначительные боли в нижних отделах живота.

Чаще киста становится случайной находкой при проведении планового УЗИ органов малого таза, особенно, если исследование выполняется перед менструацией.

#### **Апоплексия яичника**

Однако киста яичника «тихо» ведет себя не всегда. В крайне редких случаях она может разорваться. Это состояние называется «апоплексией яичника». Чаще всего разрыв кисты происходит в период расцвета желтого тела – на 21-23 день менструального цикла.

Причина кроется в гормональных нарушениях. Среди провоцирующих факторов стоит отметить: физическую нагрузку и половой акт, во время которых улучшается кровоснабжение яичников и создаются предпосылки для его повреждения.

В то же время разорваться может и абсолютно нормальный яичник, не содержащий кисту. Это происходит во время овуляции (рис. 5). Очень многие женщины «чувствуют» выход яйцеклетки из яичника, регулярно испытывая в середине цикла невыраженные боли (овуляторный синдром).



*Рисунок 5. Апоплексия яичника в овуляцию*

Апоплексия яичника нередко возникает после отмены оральных контрацептивов, а также у пациенток, которые принимают стимулирующие овуляцию препараты.

Разрыв кисты или самого яичника может проявляться по-разному. Жалобы и состояние больной зависят от количества крови, которое из поврежденного яичника попало в малый таз. Если разрыв был незначительный, например, при овуляции, то женщина может ощутить невыраженные и непродолжительные боли в нижних отделах живота. Это болевая форма апоплексии яичника. Для ее лечения достаточно назначения спазмолитической терапии.

Иногда из поврежденного яичника вытекает большое количество крови. Это тяжелая форма апоплексии яичника – анемическая. Она требует экстренной госпитализации в стационар для проведения операции, во время которой выполняется коагуляция или ушивание места разрыва.

**История из практики.** Ко мне на консультацию по скайпу обратилась Светлана 23 лет. Девушка только что выписалась из больницы, где ей была проведена операция по поводу апоплексии яичника. Светлана чувствовала себя хорошо, но она переживала, что ее яичники «не здоровы», и она не сможет забеременеть.

Я объяснила девушке, что разорваться может абсолютно здоровый яичник. Случившееся говорит лишь о том, что ее яичники работают нормально: овуляция происходит. Поводов для переживаний нет!

Тем не менее, женщинам, перенесшим апоплексию, требуются меры по реабилитации. В первую очередь, нужно, чтобы яичники «отдохнули». С этой целью я порекомендовала девушке пропить оральные контрацептивы в течение полугода. На фоне их приема яичники не работают, овуляции не происходят, разрывы не случаются!

Также я рассказала Светлане об обследовании, которое необходимо пройти перед началом приема препарата (подробно читайте об этом в соответствующей главе).

После отмены гормонов функция яичников восстанавливается, они начинают работать, и повышается шанс забеременеть. Светлане очень понравилась предложенная мною тактика. Она сказала: «Странные вы, гинекологи: чтобы забеременеть, вы предлагаете принимать контрацептивы!» Но после консультации отправилась в аптеку.

Разорваться может не только киста, и опухоль яичника. Чем отличаются друг от друга эти образования, я расскажу далее.

### **Доброкачественные опухоли яичника**

Доброкачественная опухоль яичника – это образование в структуре одного или обоих яичников, характеризующееся наличием клеточного роста. Известно несколько видов опухолей яичника.

1. Наиболее часто встречаются **эпителиальные опухоли**, или, как их еще называют, **цистаденомы** яичника: серозная, муцинозная, эндометриоидная и опухоль Бреннера. Они растут из покровного эпителия яичника. Цистаденома очень похожа на кисту яичника. При ее наличии пациентка может не предъявлять никаких жалоб. В то же время при некоторых опухолях, например при эндометриоидной, беспокоят постоянные боли внизу живота тянущего характера, обусловленные выходом содержимого (крови) кисты в малый таз через микроотверстия с формированием спаечного процесса.

Иногда при опухолях яичника отмечается тяжесть внизу живота и его увеличение. Эта жалоба часто встречается при муцинозной цистаденоме, которая, быстро увеличиваясь, может достигать гигантских размеров. В полостях такой опухоли имеется густое слизеобразное содержимое (псевдомуцин).

К редко встречающимся эпителиальным опухолям относится опухоль Бреннера. Она имеет крайне малые и даже микроскопические размеры, может не визуализироваться по данным УЗИ. Достаточно часто выявляется случайно после проведенного оперативного вмешательства при гистологическом исследовании ткани яичника. При опухолях Бреннера наблюдается гормональная активность в виде гиперплазии эндометрия и постклимактерических кровотечений.

2. Среди доброкачественных опухолей яичника выделяют **оогенные опухоли**, развивающиеся из женской половой клетки (ооцита). К их числу относится зрелая тератома (дермоидная киста).

**Вопрос.** У меня удалили тератому яичника. Мне показали, как выглядела опухоль, и я ужаснулась. Откуда берутся в яичнике и волосы, и зубы?

Так как дермоидная киста растет из самой яйцеклетки, которая содержит в себе весь генный материал женщины, внутри нее можно обнаружить и зрелые ткани, и рудиментарные органы: зубы, кости, волосы, сало, зачатки глаз и пр. Размеры подобной опухоли небольшие, возникает она, в основном, с одной стороны.

**3. Феминизирующая опухоль** сопровождается увеличением уровня женских половых гормонов – эстрогенов. Нередко такая опухоль (текома) может проявиться у женщин в постменопаузе. Она продуцирует эстрогены, уровень которых в данном возрастном периоде должен быть минимальным, и вызывает тем самым возобновление менструаций и возвращение молодости. Женщина становится сексуально активной, она лучше выглядит, у нее разглаживаются морщины. При всей кажущейся благоприятной картине все же следует обратиться к гинекологу.

Время вспять повернуть сложно, а вот удалить своевременно опухоль – необходимо, так как у половины пациенток за счет избыточного уровня эстрогенов она вызывает гиперплазию эндометрия, а у каждой десятой – рак эндометрия.

Если феминизирующая (гранулезоклеточная) опухоль возникает у девочки на первом десятилетии жизни, то у нее отмечается преждевременное половое созревание: увеличиваются наружные и внутренние половые органы, появляются волосы на лобке, увеличиваются молочные железы.

**4. Вирилизующая опухоль яичника** вырастает из элементов яичника, аналогичных по строению клеткам мужских гонад. Опухоль вызывает вирилизацию («превращение» в мужчину): прекращение месячных, атрофию молочных желез, увеличение клитора, оволосение по мужскому типу, огрубление голоса.

#### **Диагностика образований яичников**

Так как образования яичников очень часто протекают бессимптомно, целесообразно 1 раз в год посещать гинеколога в плановом порядке. Если врач обнаружил в области придатков какое-либо образование, необходимо выполнить УЗИ органов малого таза.

***Вопрос.** У меня задержка менструации на 14 дней. До груди невозможно дотронуться. Болит низ живота. Половой жизнью не живу. Беременности быть не может. В чем причина задержки?*

Нарушения менструального цикла, как я уже отмечала, могут быть симптомом кисты или опухоли яичника. Поэтому при появлении жалоб на тянущие боли в нижних отделах живота и задержку менструации следует обратиться к врачу и пройти УЗИ, которое является основным методом диагностики образований яичников.

При проведении УЗИ желателен применение влагалищного датчика, позволяющего детально изучить состояние яичника: размеры, структуру, толщину капсулы образования, наличие в нем перегородок и ячеек, взвеси, пристеночных включений или другого содержимого. Очень часто УЗИ сочетают с доплерометрией, которая дает возможность оценить кровоток и отличить опухоль от аваскулярной кисты.

***Вопрос.** Мне сделали УЗИ. Выявили образование со взвесью (кровью). Сказали, не понятно, что это такое: то ли киста со сгустком, то ли эндометриома. Врач объяснила, что кисту можно наблюдать, а опухоль придется удалить. Как разобраться с диагнозом?*

Для уточнения характера опухоли проводятся: компьютерная томография (КТ) или магнитно-резонансная томография (МРТ), которые позволяют визуализировать даже микроскопическую опухоль, а также на основании точного описания структуры образования установить диагноз, выбрать доступ и объем оперативного лечения, если встанет вопрос о его проведении.

В настоящее время широко применяются лабораторные методы, которые показывают динамику опухолевого роста в самом начале заболевания. Речь идет о так называемых онкомаркерах. Выявление некоторых из них (СА-125, СА 72-4, НЕ4) отражают риск перерождения доброкачественных опухолей яичника в злокачественные.

Однако следует учитывать, что анализ на онкомаркеры не специфичен и нередко имеет ложный результат: при наличии онкозаболевания их уровень может оказаться нормальным и, наоборот, при отсутствии опухоли – быть высоким. Например, уровень СА-125 повышается

при любой форме эндометриоза, в том числе при эндометриоме. Поэтому анализом на онкомаркеры не следует пользоваться в качестве единственного скринингового метода.

### **Лечение образований яичников**

***Вопрос.** Мне делали УЗИ, так как не было месячных, и нашли кисту яичника. Сказали, что надо удалять. Это правда? Так не хочется операцию...*

Как мы уже отметили, функциональные кисты существуют непродолжительное время – до 2-3 месяцев, а затем самостоятельно исчезают. Если киста яичника выявлена впервые, то ее можно никак не лечить, а лишь наблюдать в течение 3 месяцев. По окончании этого срока сразу после менструации необходимо пройти контрольное УЗИ.

В качестве профилактики и лечения кист яичника нередко назначают циклическую витаминотерапию (с 1 по 14 дни цикла – витамины групп А и В, с 15 по 28 дни – Е и С); а также комбинированные гормональные контрацептивы, на фоне приема которых яичники не работают, поэтому кисты не образуются или быстро исчезают.

Если киста сохраняется в течение длительного времени (более 3 месяцев), проводится операция. В этом случае у врача имеются все основания подозревать наличие опухолевого процесса в яичнике.

Любая истинная опухоль – абсолютное показание к оперативному лечению. Ведь в противном случае возможно наступление нежелательных последствий: разрыв опухоли, перекрут ножки, озлокачествление.

Во время операции хирургом проводится максимально щадящее вмешательство с сохранением нормальной ткани яичника. В первую очередь, эта тактика касается молодых женщин. У них допустимо частичное удаление (резекция) яичника. Если весь яичник вовлечен в опухолевый процесс, то приходится удалять его полностью (овариэктомия). В случае, когда яичник спаян с маточной трубой, удаляют и ее (аднексэктомия).

В постменопаузе основной задачей хирурга является проведение радикального лечения, позволяющего избежать рецидива и сохранить высокое качество жизни. Поэтому неменструирующим женщинам удаляют оба яичника полностью. Если у хирурга во время операции возникают подозрения на наличие злокачественного процесса, то обязательно проводится экстренная гистологическая диагностика, по результатам которой решается вопрос об объеме вмешательства. При выявлении некоторых пограничных опухолей, которые очень часто перерождаются в злокачественные, рассматривается вопрос об удалении матки с придатками и сальником.

***Вопрос.** Мне 48 лет. У меня нашли опухоль в яичнике. Врач сказала, что будет операция. А я слышала, что сейчас не режут живот, а все удаляют через три дырочки. Что это за операция?*

При выборе доступа оперативного лечения доброкачественных опухолей яичника в последние годы отдается предпочтение более щадящему – лапароскопии, что значительно уменьшает риск возникновения спаечного процесса, ускоряет восстановление после операции, снижает риск осложнений. Лапароскопия позволяет прицельно визуализировать и идентифицировать опухоль: отделить здоровую ткань от патологической.

Цените свое здоровье, следите за регулярностью менструального цикла. Пользуйтесь современными достижениями медицины!

## Синдром поликистозных яичников

Еще одной причиной нарушений менструального бесплодия является синдром поликистозных яичников (СПКЯ). Он до сих пор остается самым загадочным и сложным заболеванием среди тех, с которыми приходится сталкиваться гинекологу. Однако если правильно установить диагноз и назначить адекватное лечение, женщина с СПКЯ может забеременеть.

### Причины возникновения СПКЯ

СПКЯ – это дисгормональное заболевание, приводящее к образованию вокруг яичников плотной оболочки, препятствующей выходу яйцеклетки (овуляции). Впервые клиническую картину данной патологии описали Штейн и Левенталь в прошлом веке. В связи с этим СПКЯ также называют синдромом Штейна-Левентала.

Механизмы развития СПКЯ до конца не изучены. В настоящее время доказана роль наследственных факторов в его возникновении. При СПКЯ в яичниках нарушается превращение мужских половых гормонов в женские. Как результат, в крови появляется избыток андрогенов, в яичниках прекращается созревание фолликулов, образуется множество кист, утолщается их белочная оболочка.

В основе этих нарушений лежит повышенная в период полового созревания активность инсулина, воздействие которого на яичники опосредуется через главный регулирующий центр – гипофиз и его гормоны: фолликулостимулирующий (ФСГ) и лютеинизирующий (ЛГ).

### Как проявляется?

Нарушение продукции половых гормонов в яичниках ведет к снижению уровня эстрогенов. Вследствие этого менструации становятся редкими (олигоменорея) вплоть до их полного исчезновения (аменорея). В ряде случаев, наоборот, отмечаются маточные кровотечения из-за сформировавшегося гиперпластического процесса эндометрия.

Избыток андрогенов в организме приводит к развитию гирсутизма (избыточный рост волос на теле и лице). В то же время, может отмечаться даже облысение или выпадение волос с затылками по бокам лба и на макушке. У многих женщин появляется угревая сыпь (акне), себорея, кожа становится жирной. Одной из основных причин обращения к врачу пациенток с СПКЯ является бесплодие, обусловленное отсутствием овуляции.

Характерным симптомом поликистоза яичников является ожирение по мужскому типу, при котором основная масса жировой ткани откладывается внизу живота и в брюшной полости. В результате быстрой прибавки массы тела на фоне гормонального дисбаланса на коже живота, бедер, ягодиц возникают полосы растяжения – стрии.

У пациенток с СПКЯ часто отмечаются депрессии, снижение либидо, раздражительность, нервозность, агрессивность, нередко сонливость, вялость, апатия, жалобы на «туман в голове».

При данной патологии отмечается нарушение функции не только яичников, но и других органов: гипоталамуса, гипофиза, надпочечников, щитовидной железы. Поэтому клиническая картина и выраженность проявлений весьма разнообразны.

### Отсутствие овуляции

**Вопрос:** *Мне поставили диагноз «поликистоз яичников». Но у меня нет никаких жалоб, кроме нерегулярных месячных и бесплодия первичного. Еще я полная, но не знаю, это из-за поликистоза? Может, мне неправильно поставили диагноз? Как уточнить, есть ли овуляция?*

Как мы сказали, при СПКЯ вокруг яичника образуется плотная капсула, препятствующая овуляции. Ее отсутствие можно зарегистрировать при помощи графика базальной температуры (БТ), которую пациентке с бесплодием рекомендуется измерять в течение 3-6 месяцев. При СПКЯ график БТ будет монотонным без характерного овуляторного пика в середине цикла в течение всего срока наблюдений.

Также обнаружить ановуляцию можно при помощи специальных тестов, которые продаются в аптеке. Тестирование проводят, начиная с 17-го дня до начала предполагаемой менструации. При СПКЯ все тесты окажутся отрицательными. Отсутствие овуляции по данным БТ и тестов на протяжении нескольких месяцев требует дальнейшего обследования, в первую очередь, УЗИ.

### **Что покажет УЗИ?**

**Вопрос:** *Я не могу забеременеть. Мне врач поставила диагноз «поликистоз яичников». Сказала, что она его «видит» на расстоянии – без всяких анализов. Но я очень сомневаюсь, можно ли так поставить диагноз?*

Для установления диагноза СПКЯ одного лишь внешнего осмотра недостаточно. Если у вас имеются какие-либо жалобы, то необходимо пройти комплексное обследование для установления диагноза и подбора лечения.

В первую очередь необходимо проведение УЗИ, при котором можно выявить следующие признаки СПКЯ:

–двустороннее увеличение яичников в 2–3 раза;

–множество мелких кист (диаметром 2-9 мм в количестве 12 и более) по -периферии яичников, которые выглядят как «жемчужное ожерелье», скопление белёсых пузырьков или «косточек фрукта»;

–утолщенную до 5 мм и более капсулу;

–уменьшение размеров матки.

УЗИ высокоинформативно в отношении СПКЯ. Однако данных лишь этого метода недостаточно для установления диагноза. Необходимо лабораторное исследование крови больной.

### **Нарушения гормонального профиля**

**Вопрос:** *Я прохожу обследование по поводу бесплодия. По данным УЗИ у меня выявили большие поликистозные яичники. Направили на гормоны. Скажите, пожалуйста, какие гормоны нужно сдавать и когда? Что поможет выявить это исследование?*

Важным этапом обследования пациенток с подозрением на СПКЯ является изучение гормонального профиля, которое проводится на 2–4-й день менструального цикла. При данной патологии в сыворотке отмечается повышение уровня ЛГ, тестостерона, дегидроэпиандростерона (ДГЭА), дефицит эстрадиола, снижение (или на нижней границе нормы) уровня глобулина, связывающего половые стероиды (ГСПГ).

Также у пациенток с СПКЯ нередко снижается функция щитовидной железы. Поэтому дополнительно следует оценивать концентрации тиреотропного гормона (ТТГ), тироксина (Т<sub>4</sub>) и пролактина, которые могут быть изменены.

Важную роль в выявлении СПКЯ играет анализ на антимюллеров гормон (АМГ). В норме его уровень составляет 1–2,5 нг/мл. При поликистозе он увеличивается.

### **Устанавливаем диагноз**

Европейское общество репродукции и эмбриологии и Американское общество репродуктивной медицины (Роттердам, 2003 г.) дали определение СПКЯ. По их мнению, диагноз СПКЯ может быть установлен в том случае, если у пациентки имеются два из трех нижеперечисленных критериев заболевания:

1. олигоменорея и /или ановуляция;

2. клинические признаки гиперандрогении (гирсутизм, акне) и/или биохимические проявления (повышение уровня тестостерона, ДГЭА-S и пр.);

3. УЗ-критерии: поликистозные яичники (12 и более фолликулов диаметром 2-9 мм в каждом яичнике).

Сегодня СПКЯ не всегда бывает классическим. Встречаются различные его типы:

–классический СПКЯ 1-го типа (имеется у 54% пациенток); имеются клинические и биохимические признаки гиперандрогении, олиго- / аменорея / ановуляция, по данным УЗИ – поликистозные яичники;

–классический СПКЯ 2-го типа (у 9%); клинические и биохимические признаки гиперандрогении, олиго- / аменорея / ановуляция, данные УЗИ – в пределах нормы;

–овулирующий СПКЯ (29%); клинические и биохимические признаки гиперандрогении, по данным УЗИ – поликистозные яичники, признаки редких овуляций;

–СПКЯ с нормоандрогенией (у 8%); нормальный уровень андрогенов; олиго- / аменорея / ановуляция, по данным УЗИ – поликистозные яичники.

Оказывается, у женщин с СПКЯ и ожирением часто повышается уровень гомоцистеина – аминокислоты, которая является продуктом распада метионина, поступающего в организм с белковой пищей: мясом, рыбой, молоком, яйцами.

Повышенный уровень гомоцистеина в крови (гипергомоцистеинемия, ГГЦ) из-за нарушения обмена фолатов (фолиевой кислоты) причастен к формированию дефектов нервной трубки (ДНТ) плода: анэнцефалии и незаращения костномозгового канала. Доказано, что ГГЦ вызывает привычное невынашивание беременности (более 3 выкидышей) на различных сроках (от 5-6 до 28 недель). Подробно о ДНТ и ГГЦ читайте в моей книге «замершая беременность».

### **Выявляем нарушения углеводного обмена**

Отличительной особенностью СПКЯ является инсулинорезистентность – нарушение восприимчивости инсулина тканями. Аналогичное состояние возникает при сахарном диабете 2 типа.

По этой причине пациенткам с СПКЯ необходим контроль уровня глюкозы натощак. Анализ крови целесообразно сдавать утром перед завтраком после предварительного голодания не менее 8 часов. В сомнительных случаях для уточнения диагноза проводится тест на оценку толерантности к глюкозе.

При СПКЯ нередко отмечается изменение липидного спектра крови с преобладанием атерогенных компонентов: холестерина, триглицеридов, липопротеидов низкой и очень низкой плотности (ЛПНП и ЛПОНП).

### **Лечение и подготовка к зачатию при гиперандрогении**

Самым diskutabelным при выборе лечения гиперандрогении является вопрос о целесообразности назначения глюкокортикоидов (дексаметазона, преднизолона) при подготовке к беременности. Раньше гормоны назначали всем женщинам с гиперандрогенией. Сегодня тактика радикально изменилась. Глюкокортикоиды рекомендуют лишь пациенткам врожденной дисфункции коры надпочечников, ведь их не хватает из-за дефицита фермента (об этой патологии я расскажу в следующем разделе). Гормональная терапия проводится как до, так и после зачатия. При СПКЯ глюкокортикоиды не назначают! Перечислю основные принципы терапии и подготовки к беременности при СПКЯ:

–диета, физическая активность и снижение веса; необходимо ограничить прием сложных углеводов (макаронных изделий, круп, картофеля) и жиров (молока, сыра, животного жира, маргарина); предпочтение следует отдавать белкам, при этом желателно употреблять не менее 250-300 г в день рыбы, мяса, курицы; при снижении веса на 10% менструальный цикл восстанавливается у каждой третьей пациентки;

–повышение чувствительности тканей к инсулину и нормализация липидного обмена; достигается назначением препарата Метформин; результатом лечения может стать самостоятельное восстановление менструальной функции, овуляций, снижение веса и исчезновение или уменьшение клинических проявлений гиперандрогении;

–снижение уровня андрогенов в яичниках и надпочечниках; для этого применяются комбинированные оральные контрацептивы (КОК) с антиандрогеном дроспиренолом (джес,

ярина); вызывают не прибавку, а, наоборот, снижение веса; на отмене возможно наступление беременности;

–уменьшение уровня гомоцистеина; с этой целью назначается фолиевая кислота или КОК, содержащие ее активную форму – метафолин (Джес+, Ярина+); метафолин в дозе 113 мкг/сут снижает уровень гомоцистеина в плазме на 15%.

**Вопрос:** *Доктор, а стимуляцию можно делать в любое время? У меня поликистоз, повышен тестостерон, остальные гормоны в норме. Пью Диане 35 уже 4 месяца. Вчера УЗИ показало здоровые яичники. Знаю, что это за счет Диане. Посоветуйте, пожалуйста, как мне добиться овуляции? Доминантного фолликула не бывает. А я малышка так хочу. 3 года планируем. Стимуляцию надо делать?*

Если по окончании курса КОК функция яичников не нормализовалась, а женщина заинтересована в беременности, необходимо проведение индукции (стимуляции) овуляции специальными гормональными препаратами (кlostилбегитом). Схему подбирает врач. Обычно лечение начинают с низкой дозы и при отсутствии результата ее увеличивают. При необходимости проводится подготовка к ЭКО.

Важно: в программу ЭКО не включают женщин с ожирением (ИМТ более 30) из-за высокого шанса развития осложнений, в первую очередь, гиперстимуляции.

**Осведомлен – значит вооружен!**

**История из практики:** *Ко мне на консультацию в «Школу женского здоровья Ольги Панковой» обратилась Светлана. Вот ее вопрос:*

*«Здравствуйте, Ольга! Помогите мне, пожалуйста!!! У меня СПКЯ, нарушение МЦ, повышенный тестостерон. Гинеколог-эндокринолог, у которого лечилась почти два года, назначала эутирокс, дексаметазон, дюфастон, прогинова, кlostилбегит и йодофол. Пока это все пью вроде бы месячные более или менее идут, но толстею страшно, а если хоть месяц не пропью дюфастон, месячных уже нет. Мне кажется, вредно пить все эти таблетки без перерыва, но я очень хочу ребенка. Может, есть другой более эффективный метод лечения? У меня даже при стимуляции нет овуляции! ЧТО МНЕ ДЕЛАТЬ, ЧТОБЫ ЗАБЕРЕМЕНЕТЬ?????»*

*Я рассказала девушке, что СПКЯ сегодня лечится, и беременность при такой патологии возможна. Но нужно подобрать адекватное лечение, чтобы оно оказалось эффективным. Я объяснила Светлане, что в отношении назначенного ей лечения нужно разбираться, ведь ни дюфастон, ни дексаметазон НЕ применяют при СПКЯ. Эутирокс используют при гипотиреозе.*

*Мне каждый день пишут десятки женщин, спрашивая, как лечить то или иное заболевание. Поликистоз является «лидером» форумов. И я не перестаю удивляться, что имеется дефицит информации не только у самих пациенток, но и у их врачей.*

*Поэтому я организовала виртуальную «Школу женского здоровья Ольги Панковой» ([www.dao.olga-rankova.ru](http://www.dao.olga-rankova.ru)), в которой каждая женщина может получить достоверную информацию о той патологии, которая у нее имеется.*

*Особенной популярностью пользуются вебинары – он-лайн семинары, во время проведения которых я подробно рассказываю о самых популярных женских болезнях, их выявлении и лечении. Участники могут задавать мне вопросы в чате непосредственно во время проведения вебинара.*

*Посетительницы вебинаров оставляют самые положительные отзывы. Как сказала одна из участниц такого виртуального семинара: «Информирован – значит вооружен!»*

*Светлана посетила один из моих вебинаров, на котором узнала, как необходимо обследоваться при подозрении на поликистоз яичников. Непосредственно во время вебинара мы подробно обсудили лечебную тактику. Я рассказала о том, как нормализовать свой вес, какие препараты использовать с этой целью.*

*После вебинара Светлана изменила свой образ жизни. Она начала ходить в тренажерный зал и за 3 месяца сбросила 6 кг. Сейчас она планирует стимуляцию овуляции. Настроена она очень позитивно.*

*Светлана абсолютно уверена, что у нее получится достигнуть своей заветной цели – стать мамой, ведь теперь она точно знает, что все делает правильно!*

### **Хирургическая индукция овуляции: виды и показания к операции**

**Вопрос:** *Здравствуйте, Ольга! Прошу у вас совета. Бесплодие 7 лет первичное – нарушение менструального цикла. Обследовалась уже ни один раз – ПОЛИКИСТОЗ. Все это время принимала гормоны, последние 1,5 года с перерывами. Пока принимаю препараты, менструальный цикл в норме, как перестану – начинаются задержки до 2 месяцев. Можно ли с таким диагнозом надеяться на "ЧУДО"? Так хочется малыша. Как долго можно принимать гормоны? Не навредят ли они? Заранее ВАМ СПАСИБО!!!*

При неэффективности гормональной терапии, проводимой в течение 3-6 месяцев, выполняется оперативное вмешательство. Основной целью проведения операции при СПКЯ является хирургическое стимулирование овуляции. В настоящее время существуют два основных вида оперативных вмешательств при данном заболевании:

- лапаротомическая/лапароскопическая резекция яичников (применяется редко),
- лапароскопическая каутеризация (드릴линг).

Однако стоит помнить: операция выполняется только в том случае, если исчерпан весь доступный потенциал консервативных методов. Кроме того, вмешательство может быть проведено в качестве первого этапа перед терапией гонадотропными препаратами – прямыми стимуляторами овуляции, так как повышает их эффективность.

Также хирургическая индукция овуляции нередко осуществляется во время оперативного лечения другой гинекологической патологии (эндометриоза, миомы матки, трубно-перитонеального фактора бесплодия и др.) при обнаружении признаков поликистоза яичников интраоперационно без предварительного назначения консервативной терапии.

### **Лапароскопия при СПКЯ**

При выборе доступа оперативного лечения сегодня предпочтение отдается лапароскопии. Это современный эндоскопический метод диагностики и лечения гинекологических заболеваний, который дает возможность женщинам успешно восстановить фертильность.

Лапароскопия может проводиться под общей или местной анестезией. Вмешательство осуществляется через три небольших отверстия диаметром около 5 мм в передней брюшной стенке. Для визуализации внутренних органов и снижения риска их повреждения в брюшную полость закачивается газ. Затем вводится лапароскоп – тонкая трубка с крошечной видеокамерой, передающей изображение на экран монитора, расположенного в операционной. Глядя на него, хирург оперирует и выполняет все необходимые манипуляции специальными инструментами, которыми управляет снаружи.

Лапароскопия является весьма наглядным методом оценки состояния органов малого таза, ведь хирург их осматривает своими глазами под шестикратным увеличением лапароскопа. При этом возможно не только увидеть имеющуюся патологию и установить правильный диагноз (диагностическая лапароскопия), но и выполнить щадящее вмешательство с целью устранения выявленных проблем (оперативная лапароскопия). Вот основные преимущества лапароскопических операций:

- четкая визуализация органов,
- минимальная кровопотеря,
- отсутствие выраженных болей после операции,
- быстрое восстановление пациентки,
- короткий период госпитализации (3-5 дней),
- минимальный косметический дефект,

–снижение риска образования спаек и прочих осложнений (если вмешательство выполняется опытным хирургом).

#### **Каутеризация яичников (드릴линг)**

Во время лапароскопии при СПКЯ проводится каутеризация яичников (드릴линг) – разрушение их стромы точечным электродом при помощи различных энергий (термо-, электро-, лазерной). При этом после тщательного осмотра органов малого таза и последовательной фиксации каждого из яичников на них наносится несколько отверстий глубиной до 4-5 мм и шириной около 2-3 мм. Длительность электрохирургического воздействия на ткань яичника игольчатым электродом не превышает 2-3 с.

Из зоны прокола изливается фолликулярная жидкость. В результате термического повреждения мозговой слой сморщивается, и к завершению операции объем яичника уменьшается до нормальных размеров. По сравнению с клиновидной резекцией каутеризация менее травматичная и длительная: при достаточной технической оснащенности и опыте хирурга занимает 10–15 мин.

#### **Клиновидная резекция яичников**

Лапароскопия для лечения СПКЯ применялась не всегда. Еще в 30-х годах прошлого столетия был предложен хирургический метод стимуляции овуляции – клиновидная резекция. В тот период вмешательство осуществлялось посредством лапаротомии (через разрез живота), так как лапароскопия стала внедряться позже.

Во время чревосечения, проводимого по поводу СПКЯ, хирург вживую мог видеть увеличенные в 2-3 раз яичники, покрытые плотной толстой фиброзной оболочкой белесоватого или серого цвета, с мелкими незрелыми фолликулами. В ходе вмешательства скальпелем иссекалась часть яичника в виде заостренного треугольника. Термин «клиновидная» означает, что удаленная порция имеет форму клина, обращенного вершиной к центру яичника.

Однако операция, выполненная лапаротомическим доступом, тяжело переносилась пациентками. Кроме того, ее проведение было чревато возникновением различных осложнений, в первую очередь, образованием спаек – фактора бесплодия и хронических тазовых болей. Также в результате удаления большого объема ткани нередко яичники впоследствии истощались (уменьшался резерв яйцеклеток), и женщина не могла забеременеть. Из-за возможного истощения яичников и образования спаечного процесса, резко снижающих частоту наступления беременности, большинство клиницистов отказались от лапаротомической резекции яичников.

С развитием эндоскопии интерес к хирургическому лечению СПКЯ возродился. Для проведения клиновидной резекции была внедрена лапароскопическая техника. Во время эндоскопической операции яичник удерживают атравматическими щипцами. Его ткань клиновидно иссекают не скальпелем, как при чревосечении, а электродом. Размеры клина ориентировочно составляют: длина – 2×1,5 см, толщина – 1×1,5 см. Отсеченную ткань удаляют из брюшной полости через одно из отверстий. Затем место разреза коагулируют, на резецированной поверхности образуется защитная пленка.

#### **Механизм действия хирургического вмешательства**

Механизм лечебного воздействия хирургического вмешательства при СПКЯ заключается в уменьшении объема ткани яичников, продуцирующей избыточное количество мужских гормонов. Снижение уровня андрогенов способствует восстановлению синтеза эстрогенов в яичнике, уменьшению продукции коллагена и склерозированию коры яичника, формированию растущих фолликулов с последующим выделением доминантного (главного).

Снижение концентрации андрогенов происходит достаточно быстро и может сохраняться до полугода. Сразу после операции возникает пик ЛГ, а затем постепенное снижение его концентрации – наибольшее падение ЛГ достигается при выполнении 7 или более насечек на каж-

дом из яичников. Также после вмешательства повышается уровень ФСГ, восстанавливается его циклическая секреция.

Кроме того, гипертермия (перегрев тканей), возникающая при лапароскопических видах оперативного лечения, усиливает кровоток в яичнике, который у больных с СПКЯ исходно хуже, чем у здоровых женщин. Улучшение кровоснабжения дополнительно к гормональным изменениям способствует росту и созреванию фолликулов. Также электрокоагуляция стимулирует нервные окончания в яичниках, нормализуя их взаимодействие с центральными органами регуляции репродуктивной системы.

### **Результаты оперативного лечения СПКЯ**

Результатом хирургического лечения СПКЯ является значительное уменьшение их объема (до 40-50%), сохраняющееся длительно. Лапароскопическое лечение СПКЯ у 94% пациенток приводит к стойкой нормализации функции яичников: восстановлению спонтанной овуляции, увеличению частоты наступления беременности и повышению чувствительности к стимуляторам овуляции (кlostилбегиту, гонадотропинам). У 80-92% женщин эффект длится 3-5 лет. Затем заболевание может вернуться. Но рецидивы отмечаются не у всех. Описано сохранение овуляторных циклов и через 20 лет после операции (H. Gjonnaess).

Частота наступления беременности и родов у пациенток, перенесших лапароскопическую стимуляцию овуляции, составляет 43-84% и значительно не меняется с увеличением срока, прошедшего от момента операции. Лапароскопическая коагуляция не увеличивает риска прерывания беременности. На эффект операции влияют следующие факторы:

- исходная степень повышения уровня ЛГ,
- величина отношения ЛГ/ФСГ,
- возраст пациентки,
- уровень андрогенов,
- длительность бесплодия,
- размеры яичников,
- индекс массы тела,
- уровень глюкозы натощак,
- время наступления первой менструации (менархе).

Однако перечисленные критерии оказывают влияние в основном на восстановление овуляторного характера менструального цикла и практически не меняют процент наступления беременности.

Кроме того, не стоит забывать и о возможном снижении овариального резерва после повреждения яичников. В большей степени данное осложнение характерно для клиновидной резекции, чем для дреллинга.

Мы обсудили наиболее частую причину повышения уровня андрогенов – СПКЯ. Однако к гиперандрогении приводит не только поликистоз яичников, но и патология надпочечников, о которой я расскажу далее.

## **Адреногенитальный синдром: почему в роддоме девочку приняли за мальчика?**

Гиперандрогения может проявиться у ребенка сразу после рождения. При этом еще в роддоме девочку могут ошибочно принять за мальчика вследствие изменения ее половых органов.

Причиной тому является врожденная патология надпочечников – адреногенитальный синдром (АГС), о котором мы поговорим в этом разделе. Начнем с анатомии надпочечников.

### **Для чего нужны надпочечники?**

Надпочечники – это парные эндокринные органы, расположенные сверху почек. Они играют важную роль в регуляции обмена веществ и адаптации организма к неблагоприятным условиям внешней среды. В надпочечниках вырабатываются очень важные гормоны:

- адреналин и норадреналин, обеспечивающие адекватную реакцию организма на стресс;
- минералокортикоиды (альдостерон), участвующие в обмене солей калия и натрия;
- глюкокортикоиды (кортизол, кортикостерон), регулирующие обменные процессы;
- мужские половые гормоны (андрогены), отвечающие за развитие вторичных половых признаков.

Нарушение синтеза глюкокортикоидов и андрогенов в надпочечниках приводит к возникновению АГС.

### **Что такое адреногенитальный синдром?**

Адреногенитальный синдром – это патология надпочечников, при которой имеется избыток андрогенов, приводящий к вирилизации половых органов, то есть появлению у лиц женского пола мужских черт: гипертрофии клитора, оволосения по мужскому типу, низкого тембра голоса, увеличения мышечной массы и пр.

При АГС сами надпочечники увеличиваются в размерах, отмечается их гиперплазия. Данное заболевание встречается у одного из 5000-10000 новорожденных, развивается как у девочек, так и у мальчиков.

АГС передается по наследству. У 90-95% пациентов с этой патологией имеется мутация (дефект) гена, отвечающего за синтез фермента 21-гидроксилазы, который участвует в продукции кортикостероидов. Результатом генного отклонения становится дефицит кортизола и увеличение уровня андрогенов.

### **Почему в роддоме ошиблись?**

Избыток андрогенов негативно влияет на плод еще внутриутробно. Чем раньше началось это воздействие в процессе эмбриогенеза, тем грубее проявятся пороки развития наружных половых органов после родов.

Изменения наружных гениталий могут быть настолько выражены, что новорожденной с АГС приписывают мужской пол: увеличенный клитор принимают за половой член, большие половые губы – за мошонку.

Из-за повышенного уровня андрогенов вирилизация в дальнейшем усугубляется, и девочка все больше становится похожей на мальчика. Уже к 3-4 годам у нее появляется оволосение лобка и подмышечных впадин, к 8-10 годам начинают расти волосы на лице. Молочные железы у подростка не развиваются, менструации могут отсутствовать.

У девочки очень быстро увеличивается мышечная масса, за этим процессом не успевает костная ткань, из-за чего отмечается отставание в росте на фоне хорошего физического развития. Ребенок выглядит маленьким атлетом. Сознание своего физического дефекта приводит к изменению личности: нередко дети с АГС становятся замкнутыми и агрессивными.

В то же время, у такого «мальчика» имеются абсолютно нормальные матка, маточные трубы и яичники, то есть, несмотря на типичные мужские внешние данные, генотипически это – девочка.

В редких случаях родители могут не догадываться об ошибке вплоть до полового развития, думая, что они воспитывают мальчика. После выяснения истинного положения дел с полом у родителей и ребенка возникают серьезные проблемы с его психологической адаптацией в семье и обществе.

### **Синдром потери соли**

Наряду с нарушением продукции кортизола, АГС сопровождается снижением синтеза альдостерона, которое приводит к нарушениям водно-солевого обмена. Это проявляется гипонатриемией, гиперкалиемией, гипогликемией, повышением артериального давления, обезвоживанием организма.

Клинически у такого ребенка с первых дней жизни отмечается беспокойство, плохой аппетит, отсутствие прибавки веса, а затем и его потеря, срыгивание, рвота, диарея, обезвоживание, судороги. Малыш с АГС отстает в развитии, в тяжелых случаях без адекватного лечения и помощи специалистов он может погибнуть.

### **«Мягкая» форма АГС**

Однако не у всех детей АГС проявляется с самого рождения. Существует и так называемая «мягкая» форма заболевания, при которой вирилизация происходит в меньшей степени и впервые отмечается лишь в период полового созревания.

Вследствие избытка андрогенов девочка с «мягкой» формой АГС быстро растет, имеет развитую мускулатуру, становится сильной и выносливой. Менструации у нее могут начаться поздно и ходить нерегулярно.

У подростка прекращается развитие молочных желез, появляется угревая сыпь на лице, спине, груди, сальность кожи, оволосение на лице, бедрах, вокруг сосков, по белой линии живота.

Так как андрогены подавляют функцию яичников и рост эндометрия, а также уменьшают размеры матки, у пациенток с АГС отмечаются проблемы с зачатием.

***Вопрос.** Скажите, пожалуйста, часто ли девочки с заболеванием адренно-генитального синдрома, имеют нетрадиционную ориентацию?*

Нестандартная ориентация – это проблема психологического характера. повышенный уровень андрогенов может повышать либидо и способность быстро достигать оргазма. Однако объект своих желаний выбирает сам человек, а не его гормоны.

### **Диагностика адреногенитального синдрома**

Врожденный АГС можно выявить сразу после родов, уделяя важное внимание осмотру половых органов младенца. При наличии сомнений, особенно в том случае, если у новорожденного имеется интерсексуальное строение наружных гениталий, следует определять генетический пол малыша.

Также оценить принадлежность к полу помогут такие методы, как УЗИ и компьютерная томография, данные которых позволят уточнить наличие внутренних половых органов: яичек (при рождении они могут находиться в брюшной полости) или матки с яичниками, а также размеры надпочечников.

Для диагностики АГС применяют лабораторное обследование. При данной патологии значительно повышается уровень промежуточных продуктов андрогенов и их метаболитов: 17-ОП – в крови; 17-кетостероидов (17-КС) – в моче, соответственно. Также увеличивается концентрация мужских половых гормонов в сыворотке: тестостерона и ДГЭА.

### **Как отличить АГС от поликистоза яичников?**

Нередко АГС приходится отличать от синдрома поликистозных яичников (СПКЯ), при котором также повышается уровень мужских половых гормонов. Подробно о диагностике СПКЯ я рассказывала в книге «Бесплодие – не приговор!»

Но при СПКЯ, в отличие от АГС, избыток андрогенов синтезируется в яичниках, а не в надпочечниках. Для установления точного диагноза проводят пробы с глюкокортикоидами (преднизолоном, дексаметазоном, кортизоном), дефицит которых имеется при АГС и отсутствует при СПКЯ.

При патологии надпочечников после введения недостающего глюкокортикоида отмечается нормализация уровней андрогенов, их промежуточных продуктов и метаболитов (ДГЭА, 17-ОК, 17-ОП). При СПКЯ такой эффект отсутствует.

В настоящее время для установления диагноза АГС выполняют генотипирование мутации гена 21-гидроксилазы (CYP21A2), позволяющее выявить дефицит этого фермента, который и является причиной врожденной патологии надпочечников.

### **Лечение адреногенитального синдрома**

С целью лечения АГС назначают глюкокортикоиды (дексаметазон, преднизолон). После начала терапии достаточно быстро наблюдается регрессия признаков ложного гермафродитизма, внешний облик становится женственным, развиваются вторичные женские половые признаки, появляются менструации.

Глюкокортикоиды при АГС следует принимать пожизненно, так как отмена препарата приводит к возврату всех симптомов заболевания.

Одним из этапов лечения врожденной формы АГС является пластика наружных половых органов: резекция клитора и формирование малых половых губ. Однако эта процедура сопряжена с психологическими аспектами смены пола, поэтому операцию целесообразно проводить как можно раньше.

***История из жизни.** У моей знакомой Александры несколько лет назад родилась дочь Катюша. Беременность протекала нормально. Это был долгожданный ребенок в семье. Дочь росла очень быстро, что не могло не радовать родителей. Но с 6 лет мать начала замечать более выраженные отклонения.*

*У ребенка появились угревидная сыпь на теле и оволосение в области лобка, резко увеличился клитор. Последнее обстоятельство особенно напугало мать. По моему совету Александра с дочерью обратились в педиатрическую клинику, в которой Катюша прошла комплексное обследование.*

*По данным УЗИ обнаружена матка размером с чечевицу. Опухолей в малом тазу не было. При лабораторном исследовании у Кати был выявлен повышенный уровень андрогенов, их промежуточных продуктов и метаболитов. После пробы с кортизоном, вводимым ей внутримышечно в течение 7 дней, их суточное количество значительно снизилось. По данным рентгенологического исследования и КТ форма и величина турецкого седла оказались не изменены, костный возраст соответствовал 12 годам.*

*Девочке был установлен диагноз «врожденная дисфункция коры надпочечников (адреногенитальный синдром), простая вирильная форма» и назначено пожизненное лечение преднизолоном под контролем общего состояния, веса, артериального давления, содержания 17-кетостероидов в моче.*

*Прошло несколько лет. Катюша и сейчас принимает преднизолон. Ее мама счастлива и теперь задумывается о внуках...*

### **Беременность при патологии надпочечников**

Сегодня благодаря развитию современной медицины женщина, страдающая АГС, может стать мамой. С этой целью, помимо основной терапии глюкокортикоидами (ГК), гинеколог проводит стимуляцию овуляции кломифеном по общепринятой схеме, а также назначает антиандрогенные препараты.

На фоне сочетанного лечения зачатие становится возможным! После наступления беременности терапию глюкокортикоидами продолжают.

Доза ГК подбирается врачом индивидуально и не оказывает негативного влияния на плод. Будущая мама с АГС при правильно подобранном лечении и регулярном наблюдении имеет шанс выносить и родить здорового малыша!

## **Почему повышается пролактин?**

Многие отклонения в организме женщины возникают из-за повышенного пролактина. Этот гормон необходим для обеспечения грудного вскармливания, но вырабатывается не только во время беременности и после родов, а также на протяжении всей жизни. В этом разделе поговорим о тех причинах, которые приводят к увеличению синтеза пролактина (гиперпролактинемии), а также о методах лечения данного нарушения.

### **Группы риска**

Мы уже сказали, что пролактин необходим для выработки грудного молока. Однако этим гормоном выполняются и другие функции:

–обеспечение отдыха яичников;

## **Конец ознакомительного фрагмента.**

Текст предоставлен ООО «ЛитРес».

Прочитайте эту книгу целиком, [купив полную легальную версию](#) на ЛитРес.

Безопасно оплатить книгу можно банковской картой Visa, MasterCard, Maestro, со счета мобильного телефона, с платежного терминала, в салоне МТС или Связной, через PayPal, WebMoney, Яндекс.Деньги, QIWI Кошелек, бонусными картами или другим удобным Вам способом.