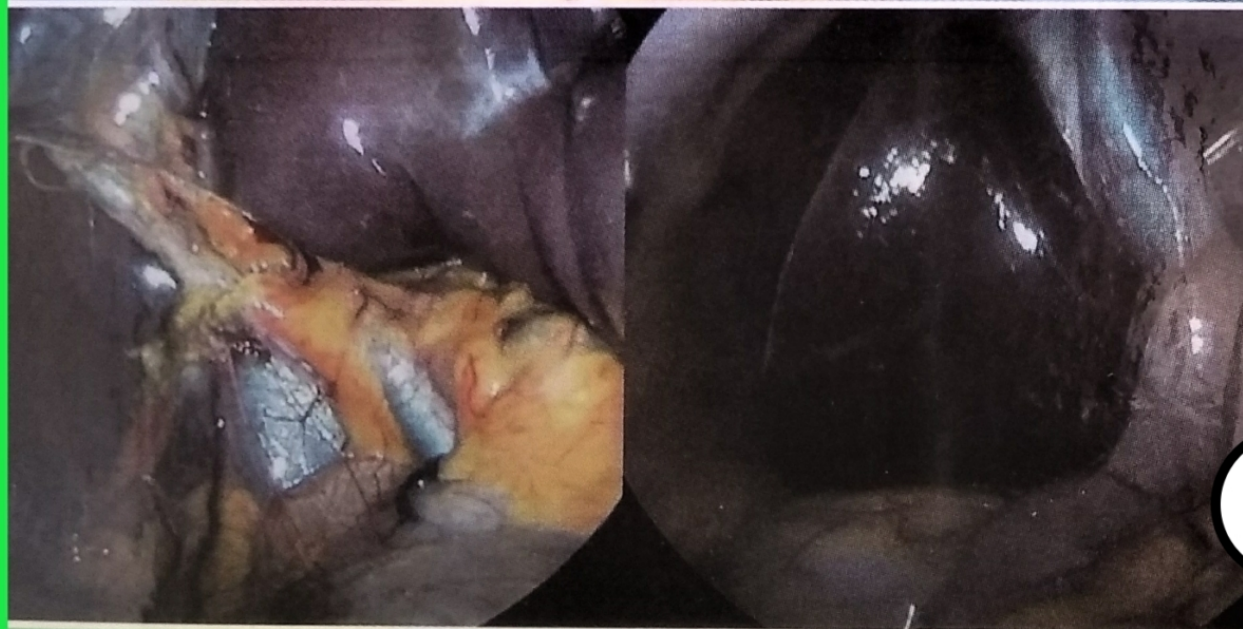
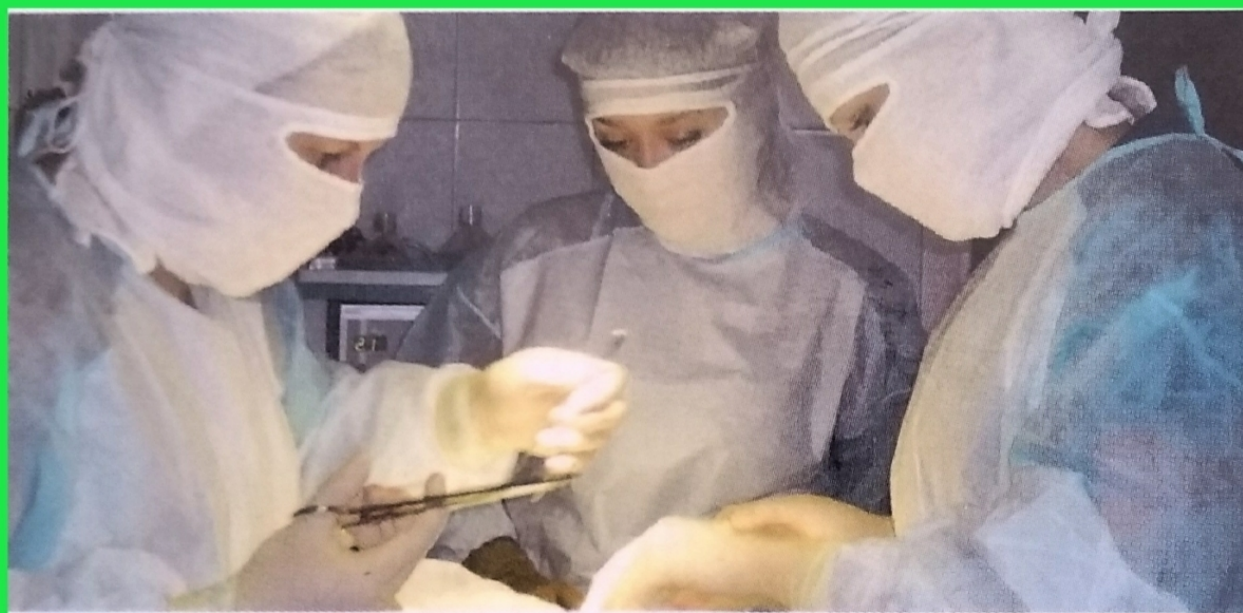

Нестандартные подходы к лечению желчнокаменной болезни



Евгений Размахнин

**Нестандартные подходы к
лечению желчнокаменной болезни**

«Автор»

2017

Размахнин Е. В.

Нестандартные подходы к лечению желчнокаменной болезни /
Е. В. Размахнин — «Автор», 2017

Монография посвящена проблемам альтернативных подходов к лечению желчнокаменной болезни. Авторы тщательно проводят анализ современных исследований, посвященных различным методам дезагрегации конкрементов, а также представляют собственные результаты многолетних экспериментальных и клинических исследований по данной проблеме. Поиск наиболее оптимальных способов разрушения желчных камней с использованием предложенной авторами оригинальной методики позволил дать практические рекомендации для конкретных клинических ситуаций, а также наметить пути дальнейшего изучения данной проблемы. В оформлении обложки использованы авторские фотографии.

© Размахнин Е. В., 2017

© Автор, 2017

Евгений Размахнин

Нестандартные подходы к лечению желчнокаменной болезни

Предисловие

Желчнокаменная болезнь известна с глубокой древности. Сведения о камнях в желчном пузыре обнаруженных у умерших людей появились еще до нашей эры, о чем упоминается в работах Галена. Вместе с тем первые попытки хирургического лечения относят лишь к 1-й половине 18 века. В 1735 году Petit выполнена холецистостомия при нагноении желчного пузыря с извлечением камней. Однако только в конце 19-го века, а именно в 1882 году Langenbuch произвел первую холецистэктомию. Данная операция более чем сто лет была единственным радикальным методом лечения желчнокаменной болезни. Символично, что чуть более века потребовалось для появления новой технологии – лапароскопической холецистэктомии, которая на сегодняшний день является основным методом лечения данной патологии. Параллельно с развитием хирургических технологий предпринимались попытки консервативного лечения желчнокаменной болезни с помощью дезагрегации и растворения камней воздействием различных химических соединений. Наряду с этим появились методики разрушения конкрементов с использованием ультразвука, пневмоудара, лазера и т.д. Указанное направление особенно активно развивалось в 70-80-х годах 20-го века, однако не достигло позитивных результатов. Вместе с тем в условиях новых технологических достижений открываются возможности для нестандартного лечения желчнокаменной болезни. К настоящему времени накопилось много новых фактов о структуре конкрементов, появляются все более новые способы их разрушения, что, несомненно, представляется актуальным, особенно при осложненных формах заболевания, у пациентов пожилого и старческого возраста, при наличии тяжелой сопутствующей патологии. Представленная книга – посвящена обозначенному кругу проблем и основана на наших многолетних исследованиях в данной области.

Введение.

Заболеваемость желчнокаменной болезнью (ЖКБ) в последние десятилетия продолжает возрастать. Обращаемость по поводу этого заболевания в Российской Федерации составляет около 1 млн человек в год. При этом заболеваемость по разным данным колеблется от 5,3% до 40% и около 25% населения старше 60 лет имеет желчные камни (Винник Ю. С. с соавт., 2013; Глушков Н. И., 2010; Сарвилина И. В., 2015; Halldestam I. et al., 2009).

Одним из наиболее тяжелых проявлений желчнокаменной болезни является холедохолитиаз, который встречается у 18-36% больных с калькулезным холециститом (Охотников О. И., 2011; Славин Л. Е., 2010; Шаповальянц С. Г., 2013). Частота летальных исходов при хирургическом лечении острого холецистита, осложненного холедохолитиазом, у больных пожилого и старческого возраста варьирует может достигать 43% (Быстров С. А., 2011; Габриэль С. А., 2012; Усович А. К. с соавт., 2008).

В лечении желчнокаменной болезни решающая роль принадлежит оперативным вмешательствам, которые проводятся с помощью традиционных доступов или с использованием эндовидеотехники. Если в случаях изолированного холецистолитиаза травматичность вмешательства значительно снижена использованием лапароскопических методик, то при наличии холедохолитиаза чаще всего требуется выполнение обширной лапаротомии с ревизией желчных путей. Существующие методики лапароскопической ревизии холедоха достаточно трудоемки, находятся в стадии разработки и усовершенствования и не всегда успешны. Так, устранение холедохолитиаза через пузырный проток удается выполнить в 61-81% случаев. Эффективность лапароскопической холедохотомии для удаления конкрементов общего желч-

ного протокам составляет 66,7-97,5%. Частота ранних послеоперационных осложнений лапароскопического устранения холедохолитиаза составляет 1,3-17% (Майстренко Н. А., 2010; Хертек Ш. Б., 2012; Шевченко Ю. Л. с соавт., 2008).. Недостатком доступа является сложность лапароскопических манипуляций на общем желчном протоке, а так же высокая стоимость аппаратуры и специального инструментария (Оноприев А. В., Аксенов И. В., 2014).

Эндоскопическая папиллосфинктеротомия (ЭПСТ) предложенная для лечения холедохолитиаза и механической желтухи еще в 70-х годах прошлого века, в настоящее время применяется достаточно широко, особенно при терминальной локализации конкрементов. Одним из недостатков ЭПСТ является нарушение замыкательной функции сфинктера и развитие недостаточности большого дуоденального сосочка. Кроме того, ЭПСТ не гарантирует удаление крупных конкрементов. Во многих случаях, несмотря на произведенную папиллосфинктеротомию, конкременты не отходят спонтанно в двенадцатиперстную кишку, и их не всегда удается извлечь инструментами из-за несоответствия диаметра камня и образованного устья желчного протока. При этом осложнения после данной манипуляции возникают в 6,1-10,6% случаев. Помимо ранних послеоперационных осложнений ЭПСТ в дальнейшем у 50-55% пациентов развивается дуоденобилиарный рефлюкс ведущий к развитию хронического рецидивирующего холангита (Баулина Е. А. с соавт., 2014; Назаренко П. М. с соавт., 2014).

Учитывая указанные обстоятельства обсуждается вопрос о необходимости сохранения сфинктерного аппарата большого дуоденального сосочка, особенно у лиц молодого возраста, при отсутствии признаков папиллостеноза (Thornton D. J. A. et al., 2002).

До настоящего времени обоснованной индивидуализированной тактики коррекции резидуального холедохолитиаза нет. Нередко при этом выполняют сложные повторные операции, летальность после которых превышает 12% (Ломаченко Ю. И. с соавт., 2014; Холов К. Р., 2007).

Использование методов контактного разрушения камней внутри альтернативного нехирургического лечения желчнокаменной болезни, появившихся в прошлом столетии, имеет ряд недостатков. Контактные литолитические агенты обладают достаточно выраженными побочными эффектами и действуют в основном только на холестериновые конкременты. Применение методов интракорпоральной контактной литотрипсии ограничено в связи с особенностями анатомического расположения общего желчного протока, что не позволяет произвести разрушение конкрементов в его просвете при помощи волноводов прямой конфигурации, используемых в урологии.

Несмотря на достигнутые успехи в желчной хирургии, применение традиционного хирургического и лапароскопического лечения острого калькулезного холецистита сопровождается относительно высоким процентом осложнений и летальных исходов, особенно у пациентов пожилого и старческого возраста с декомпенсированной патологией сердечно-сосудистой и дыхательной систем (Абрамов А.А., 2005; Амирханов А.А., 2014; Борисов А.Е., 2003; Прудков М.И., 2005). Распространенная, в наше время, тактика предварительной декомпрессии желчного пузыря малоинвазивными способами с целью купирования острого воспалительного процесса, безусловно, оправдана. Эта операция позволяет достигнуть в короткие сроки регресса острых воспалительных явлений в желчных путях и оперировать пациентов в "холодном" периоде. Однако, даже после купирования клиники острого холецистита и относительной стабилизации функции внешнего дыхания и сердечной деятельности, риски при радикальной операции у подобных пациентов достаточно высокие (Берхане Р.М., 2006; Малков И.С., 2004; Salameh J. R., 2004). Также существенная часть больных (до 12%), при улучшении состояния, воздерживается от радикальной операции, либо операция не производится из-за наличия интеркуррентных заболеваний. Чаще всего, эти больные выписываются на амбулаторное долечивание с рекомендацией «оперативного лечения только по жизненным показаниям». В таких ситуациях пациенты обречены на рецидив деструктивного процесса в стенке пузыря, так

как основной фактор его развития – конкременты, остались в его просвете. Необходимы технологии, которые позволят максимально малотравматично удалить конкременты из желчного пузыря у подобных больных.

Следовательно, очевидна необходимость и актуальность поиска решений по малотравматичному удалению камней из общего желчного протока у лиц, имеющих высокий риск оперативного вмешательства, особенно при резидуальном холедохолитиазе, а также поиск способов адекватной санации желчного пузыря от конкрементов при остром холецистите, у больных, имеющих противопоказания к радикальной операции.

Глава I

Элементный состав желчных конкрементов

Для разработки новых методов разрушения желчных камней необходимо иметь представление об устойчивости конкрементов к воздействию химических и физических факторов. Плотность и хрупкость желчных камней определяется их составом, структурой, соотношением органического и неорганического компонентов и в большей степени от содержания макроэлементов. В связи с этим, был исследован состав желчных камней и они были классифицированы по содержанию кальция, как основного элемента, содержащегося в конкрементах.

Для исследования были отобраны 105 желчных камней, извлеченных у пациентов, оперированных по поводу желчнокаменной болезни.

Каждый конкремент оценивался макроскопически по следующим критериям (А.Е. Борисов, 2003, Н.А. Майстренко, 2000):

1. Преимущественно холестериновые камни, белого или желтоватого цвета, имеют округлую или овальную форму, легкие (не тонут в воде), при сжигании горят ярким пламенем. На разрезе имеют лучистое строение вследствие радиального расположения кристаллов холестерина.

2. Пигментные камни состоят из билирубина и извести. Различают черные и коричневые пигментные конкременты. Черные – чисто пигментные камни составляют 20—30% от общего количества камней и чаще встречаются у пожилых больных. Их размер составляет 3—5 мм. Конкременты черного цвета, по внешнему виду напоминают угольный шлак. Коричневые конкременты достигают довольно крупных размеров, до 35 мм, имеют округлую форму, отличаются повышенной ломкостью и хрупкостью. Структура пористая, ноздреватая, поры сообщаются между собой, каркас слабый, в центре структура более рыхлая, у края уплотнена, оболочка слоистая, расположение слоев продольно-поперечное, состоит из минералов и органических веществ. На шлифе они выглядят состоящими из отдельных центров, каждый из которых, в свою очередь, состоит из тонких слоев. Между отдельными центрами имеется беловатый налет, напоминающий иней и состоящий из отдельных очень мелких песчинок.

3. Смешанные холестериново-известково-пигментные камни находят наиболее часто: они тонут в воде и плохо горят, на распиле имеют слоистый рисунок. По форме и величине смешанные камни разнообразны, но чаще они мелкие и множественные. Если камни туго набивают желчный пузырь, поверхность их приобретает фасетированный вид от давления одного на другой (Борисов А.Е., 2003).

Взвешивание камней производилось после их высушивания при помощи лабораторных весов ВЛТЭ-1100 («Госметр», Санкт-Петербург).

Элементный состав желчных конкрементов определяли атомно-эмиссионным спектральным методом анализа (АЭСА) на спектрографе ИСП-30 и методом молекулярного спектрального анализа на спектрометре «Инфралюм ФТ-801» в диапазоне волновых чисел 4000-500см⁻¹ посредством усреднения 16-ти интерферограмм и последующем их преобразованием Фурье, с разрешением 4см⁻¹.

В основу работы спектрометра ИСП-30 положен метод атомного эмиссионного спектрального анализа, использующий зависимость интенсивности спектральных линий от содержания элемента в пробе.

Спектрометр состоит из источника возбуждения спектров ИВС-29, в состав которого входят генератор ИВС-29 и штатив ШТ-23; оптической системы, состоящей из спектрографа ИСП-30 ТУЗ-3.1258-75 и анализатора атомных спектров «МАЭС» ВМК «Оптоэлектроника» г.Новосибирск, а также автоматизированной системы управления на базе IBM-совместимого компьютера.

Проба, химический состав которой надо определить, устанавливается в специальный штатив ШТ-23, выполняющего функцию одного из электродов. Между пробой и подставным электродом при помощи источника возбуждения спектров генерируется дуга постоянного тока, в котором при переходе электронов возбужденных атомов и ионов на нижние электронные уровни происходит излучение характерного спектра. Каждому элементу соответствует своя совокупность спектральных линий, интенсивность которых зависит от концентрации элементов в пробе. В качестве приемников излучения применяются 5 фотодиодных линеек, входящие в состав анализатора атомных спектров.

Управление процессом измерения и обработки выходной информации осуществляется с помощью программного комплекса «Атом» (версия 3.2) являющегося составной частью анализатора атомных спектров «МАЭС».

Для определения элементного состава с применением АЭСА проводили предварительную подготовку проб (конкрементов) к исследованиям. Для чего, конкременты помещали в фарфоровые тигли и озолняли в муфельной печи при температуре 450°C в течение 2,5ч. Зольность образцов определяли в % путем взвешивания до и после озолнения.

Спектрометр «Инфралюм ФТ-801» предназначен для спектрального анализа электромагнитного излучения в ближней и средней инфракрасной (ИК) – области, для получения спектров пропускания и поглощения твердых, жидких и газообразных веществ с их последующей идентификацией, а также для качественного и количественного анализа смесей, содержащих несколько компонентов.

Конструктивно спектрометр выполнен в виде подключаемого к персональному компьютеру настольного прибора, работающего под управлением программного комплекса «Заир».

Основным узлом спектрометра является интерферометр типа «двойной кошачий глаз», в котором при движении светоделителя происходит изменение разности хода между интерферирующими лучами. На выходе интерферометра регистрируется интерферограмма, которая представляет собой фурье-образ регистрируемого оптического спектра.

Интерферограмма регистрируется в виде конечного числа значений сигнала, снимаемых с фотоприемника, преобразуемых аналого-цифровым преобразователем (АЦП) в цифровой код. Аналого-цифровое преобразование осуществляется через равные интервалы оптической разности хода. Опорная шкала разности хода формируется в опорном канале, состоящем из гелий-неонового лазера, оптического тракта интерферометра, совмещенного с трактом ИК излучения, фотоприемника и формирователя импульсов, управляющих АЦП. Из АЦП цифровой код поступает в системный регистрирующий порт.

Спектр излучения в шкале волновых чисел получается после выполнения обратного преобразования Фурье, осуществляемого над оцифрованной интерферограммой в персональном компьютере.

Процессом первичного сбора измерительной информации управляет встроенный в спектрометр микроконтроллер. Персональный компьютер, к которому подключается спектрометр, осуществляет управление режимами работы спектрометра, чтение измерительной информации из буферной памяти спектрометра, ее математическую обработку и осуществляет вывод результатов измерений (Размахнин Е.В. с соавт., 2014).

Конкременты, забранные от одного пациента, считались идентичными по составу, ввиду схожести макроскопической картины и общности патофизиологических механизмов их образования.

Состав конкрементов оценивался по макроскопическим характеристикам и с использованием атомно-эмиссионного анализа с определением количественного состава 19 основных элементов: В, Ва, Вi, Со, Cr, Ni, Р, Pb, Sr, V, Li, Al, Ca, Mg, Fe, К, Na, Si, Ti.

В результате анализа получен достаточно большой разброс показателей зольности камней. При сухом озолении, зольность конкрементов (n=105), т.е. масса неорганического вещества составила в среднем $3,41 \pm 3,34\%$ от общей массы камня; от 0,07% до 24,14%.

Значительный разброс показателей выявлен также при анализе количественного элементного состава желчных конкрементов.

Наиболее значимым минеральным компонентом желчных конкрементов является кальций. Известно, также, что этот элемент является основой структуры большинства желчных камней, который «цементирует» входящие в состав камня органические соединения и тем самым является «скелетом» конкрементов, сопротивляющимся лизису (Асланов А.М. с соавт., 2014). В связи с этим, при разделении конкрементов на группы по степени их минерализации, основывались на содержание именно этого элемента. Минерализация – насыщенность чего-либо минеральными солями (Ефремова Т.Ф., 2000).

По преимущественному содержанию Ca^{2+} , отобранные конкременты были условно разделены на 3 группы: низкоминерализованные (до 20% от массы золы), среднеминерализованные (20 – 60%), и высокоминерализованные (60% и более). При этом в группе низкоминерализованных конкрементов (n=42) содержание Ca^{2+} составило 5,62 (3,71; 10,05), в группе среднеминерализованных (n=37) 31,44 (26,99; 40,30), высокоминерализованных (n=26) 88,13 (77,10; 100,09)%. Статистическая значимость различий между всеми группами $p < 0,001$.

Содержание кальция в камнях не всегда соотносилось с их макроскопическим описанием. Так, в группе низкоминерализованных камней (n=42) только 28 (66,7%) конкрементов подходили под описание холестериновых, 14 (33,3%) – смешанных. Среднеминерализованные (n=37) были представлены 12 (32,4%) – холестериновыми и 25 (67,6%) смешанными; высокоминерализованные (n=26) смешанными – 11 (42,3%), пигментными – 15 (57,7%).

При анализе зольности конкрементов в зависимости от содержания кальция различий между группами выявлено не было.

При проведении корреляционного анализа количественного элементного состава желчных конкрементов с зольностью камней взаимосвязей также выявлено не было, что говорит о разнонаправленном составе неорганического остатка камней, зависящем от множества внешних и внутренних факторов.

При анализе элементного состава желчных конкрементов в зависимости от содержания в них кальция, видно, что содержание большего количества элементов возрастает, по мере увеличения минерализации камней. Исключениями явилось содержание бора и кобальта, содержание которых уменьшается по мере возрастания количества кальция. Концентрация никеля, лития, стронция осталась без изменений. Тем не менее, основным компонентом, определяющим степень минерализации конкремента, был выбран кальций, учитывая его наибольшее абсолютное содержание, по сравнению с другими элементами, в сухом остатке конкремента.

Превалирующее процентное содержание основных элементов Ca, Si, P, Mg остается неизменным в зависимости от степени минерализации камней. Позиции менее значимых элементов смещаются незначительно в зависимости от степени минерализации камней. Процентное содержание кальция в минеральном остатке конкремента составило 75,9%, причем в группе низкой минерализации этот показатель равен 45,2%, средней – 78,7%, высокой 82,8%.

Литературные данные по Забайкальскому региону (Асланов А.М. с соавт., 2014; Пальчик Н.А., 2005; Пнхур О.Л., 2007) свидетельствовали, что в желчных камнях обнаружено 10 эле-

ментов, доля которых варьируется от 0,0005 до 6,395%, их содержание убывает в следующем порядке: Ca, Fe, Mn, Pb, Bi, Cu, Cr, Ni, V, Ti. В других регионах (Омск) указывается следующая последовательность: K, Mn, Fe, Cu, Pb, Ti, Zn, V, Ni, Bi, Cr, Hg (Голованова О.А., 2009). Различия в данных можно объяснить использованием разных методов исследования минерального состава камней.

Кроме того, авторы не указывают конкретный регион Забайкальского края, где проводилось обследование пациентов. В нашем случае подавляющее большинство больных проживали в г. Чите, где породообразующим ландшафтом является песчаник, и водные горизонты непосредственно контактируют с силикатами, что приводит к насыщению питьевой воды кремнием (Размахнин Е.В. с соавт., 2012).

Мы не обнаружили в составе камней ртути, что подтверждает данные литературы по Забайкальскому краю, хотя в других регионах (Омск, Новосибирск) она присутствует (Асланов А.М. с соавт., 2014).

Повышенное содержание микроэлементов в пигментных камнях, таких как Al, Fe, Ca, Mg соотносится с данными литературы (Асланов А.М. с соавт., 2014). Считается, что появление этих микроэлементов в высоких концентрациях инициирует осаждение пигмента, образуя с ним билирубинаты (Ильинских Е.Н. с соавт., 2009).

Таким образом, атомно-эмиссионный спектральный анализ является информативным методом изучения минерального состава желчных конкрементов. В условиях применения методов разрушения камней существующие классификации ЖКБ необходимо дополнить такой диагностической характеристикой, как степень минерализации камней. По содержанию кальция, определяющего устойчивость камней к разрушению, последние можно разделить на три группы: низкоминерализованные (содержание Ca^{2+} до 20% от массы зольного остатка), средней минерализации (Ca^{2+} от 20 до 60%) и высокоминерализованные (содержание Ca^{2+} более 60%).

Глава II

Малоинвазивные подходы к лечению желчнокаменной болезни

Единственно радикальным способом лечения холецистолитиаза является холецистэктомия. В настоящее время лапароскопический вариант этой операции является рутинной процедурой во всем мире, что значительно снижает травматичность вмешательства, сокращает расходы на лечение и реабилитацию, дает хороший косметический эффект. Однако, в группе пациентов пожилого и старческого возраста с наличием декомпенсированной патологии сердечно-сосудистой и дыхательной систем, при наличии острого холецистита, даже подобный малотравматичный вариант операции может оказаться фатальным (Гальперин Э.И., Ветшев П.С., 2006; Григорьева И.Н., 2001; Бородач В.А. с соавт., 2013).

Одним из основных направлений хирургии в последнее время является развитие органосохраняющих операций в сочетании со снижением их травматичности. Эволюция хирургического доступа направлена на уменьшение длины разреза: от традиционной лапаротомии к минилапаротомии, лапароскопии и стремительно развивающемуся в последнее время направлению – минимально инвазивной хирургии (Бехтева М. Е. с соавт., 2012; Добровольский С.Р. с соавт., 2006; Маев И.В., 2006).

В отличие от холецистолитиаза малоинвазивное лечение холедохолитиаза более затруднительно. Особое место в хирургии желчевыводящих путей занимает резидуальный холедохолитиаз, который является одной из главных причин повторных операций на желчных путях, а частота выявления оставленных камней составляет около 5% (Милонов О.Б., Мовчун А.А., 1990). Основным методом лечения таких больных является хирургический, риск которого довольно высок, особенно у больных пожилого и старческого возраста. Несмотря на прогрессивное развитие хирургии, при операциях, выполняемых на высоте желтухи, летальность остается высокой и в настоящее время (от 4,6 до 19,1%). При этом послеоперационная летальность

у лиц пожилого и старческого возраста в 3–10 раз выше, по сравнению с таковой у больных более молодого возраста (Джаркенов Т.А. с соавт., 2004; Клименко Г.А., 2000; Лищенко А.Н., Ермаков Е.А., 2006). Кроме того, ситуация сложна и в деонтологическом плане. Обнаружение камней в общем желчном протоке при контрольной фистулографии заставляет хирурга предлагать больному вместо выписки из стационара повторную операцию. Сложность повторных оперативных вмешательств на желчных путях и довольно высокая послеоперационная летальность были тем побудительным мотивом, который заставлял клиницистов искать эффективные методы лечения резидуальных камней, которые могли бы явиться альтернативой операции.

В настоящее время в связи с развитием эндохирургической техники, достаточно часто прибегают к лапароскопическому лечению холедохолитиаза, уменьшению травматичности вмешательства (Ташкинов Н.В. с соавт., 2009). Сложность операции заключается в том, что отсутствует непосредственный мануальный контакт, что затрудняет интраоперационное обследование и удаление конкрементов. Для этого более широко используется интраоперационная холангиография (пункционная или через культю пузырного протока) и холедохоскопия (через культю пузырного протока или холедохотомическое отверстие). Существуют холедохоскопы с наружным диаметром 2,5-3,3мм, с двумя каналами – для создания водной среды и введения манипуляционного инструмента (корзинки Dormia для удаления камней). Для извлечения конкрементов используются специальные приемы и инструменты: промывание струей жидкости через катетер, извлечение с помощью корзинки Dormia или катетера Фогарти, захват и удаление с помощью ротационного граспера, «сцеживание» двумя инструментами, фрагментация конкремента ротационным граспером с последующим удалением обломков всеми вышеперечисленными способами, возможно использование мануального «сцеживания» конкремента при введении в брюшную полость так называемой «руки помощи» (Долгов О.В., 2008; Мешков С.В., 2003; Миминошвили О.И. с соавт., 2012; Котив Б.Н. с соавт., 2013). При фиксированных «вколоченных» конкрементах в ампуле большого дуоденального соска или терминальном отделе общего желчного протока от проведения лапароскопической холедохолитотомии приходится отказываться в виду технической невозможности её выполнения (Мешков С.В. с соавт., 2002).

Среди оперативных вмешательств на большом дуоденальном сосочке используются эндоскопическая и трансдуоденальная папиллосфинктеротомия, трансдуоденальная супрапапиллярная холедоходуоденостомия. Эндоскопическая папиллосфинктеротомия выполняется специалистами с помощью дуоденоскопов с боковым расположением оптики. Показания к папиллосфинктеротомии принципиально отличаются от показаний к формированию билиодигестивных анастомозов. Папиллосфинктеротомия показана при наличии ущемленного конкремента в области большого дуоденального сосочка, при наличии мелких конкрементов в общем желчном протоке, при наличии циркулярного сужения терминального отдела ductus choledochus менее 3мм, а также при наличии резидуального холедохолитиаза у больных перенесших холецистэктомию или у больных с высоким операционным риском. При склеротическом, нефункционирующем желчном пузыре эндоскопическая папиллосфинктеротомия может быть единственным видом лечения холедохолитиаза (Джумахмадов Э.Ф. с соавт., 2010; Атамурзаев М.М. с соавт., 2014; Бебуришвили А.Г. с соавт., 2012; Ходжиматов Г.М. с соавт., 2013).

При функционирующем пузыре с камнями ЭПСТ является первым этапом лечения холедохолитиаза и в дальнейшем дополняется холецистэктомией (Иоффе И.В. с соавт., 2013; Никоненко А.С. с соавт., 2013; Винник Ю.С. с соавт., 2013). В настоящее время широко используется одномоментное выполнение лапароскопической холецистэктомии с ЭПСТ и литоэкстракцией при холедохолитиазе (Лейшнер У., 2001; Прокофьева А.В. с соавт., 2013; Ратчик В.М. с соавт., 2014; Яльченко Н.А., Маловик С.С., 2011).

После адекватно выполненной папиллотомии большинство камней (по крайней мере, до 1 см в диаметре) могут отходить самостоятельно в течение нескольких дней или недель. Тем не менее, в ряде случаев необходимо предпринять усилия по их эндоскопическому извлечению. Это незамедлительно проясняет ситуацию и уменьшает риск вклинения конкремента и развития обтурационного холангита и панкреатита. Большинство камней удается извлечь с помощью баллон – катетеров или проволочных корзин типа Dormia. Конкременты диаметром менее 5 мм могут быть удалены из общего желчного протока через нерассеченный фатеров сосок с помощью обычной корзинки Dormia. Для удаления камней большего диаметра (6-8 мм) можно выполнить баллонную дилатацию фатерова соска. Эта процедура безопасна в отношении развития кровотечения и ретродуоденальной перфорации, однако может приводить к тяжелому панкреатиту, в особенности при неполном удалении конкрементов (Баулин А.А., Баулин Н.А., 1996). Некоторые авторы указывают на неэффективность ЭПСТ при конкрементах диаметром более 10 мм (Грушка В.А. с соавт., 2011).

Однако, у 0,5 – 16% больных при ЭПСТ не удается добиться полного освобождения внепеченочного желчного протока от конкрементов. У 7 – 10% диагностируются осложнения, связанные с его применением, на этом фоне летальность может достигать 1,0% (Гринев С.В., 2009; Винник Ю.С. с соавт., 2012). Наиболее часто возникает острый панкреатит – 4,3-6,2%, к более редким осложнениям можно отнести: кровотечение из зоны папиллотомического разреза – 0,44-22%, ретродуоденальную перфорацию – 0,5-2,1%, гнойный холангит – 0,9-2,5% (Архипов А.А., Султанов С.А., 2004; Гарипов Р.М., Нажипов Р.Д., 2007; Борисов А.Е. с соавт., 2004; Гусев А.В. с соавт., 2008; Брискин Б.С. с соавт., 2005; Fatima J. et. al., 2007; Takada T. et. al., 2007). Было установлено, что экстракция конкрементов и контактные методы литотрипсии при ЭПСТ были неэффективны в 10—30% случаев и это заставляло в дальнейшем отказываться от проведения ЛХЭ в пользу "открытой" холецистэктомии и холедохолитотомии. Именно осложнения ЭПСТ определяют и общую летальность после этой операции – 0,2-2,3% (Безезов Х.С. с соавт., 2006), достигающую 1-8% при механической желтухе и 0,8-13% при панкреатитах (Малаханов С.Н., 2008; Macintosh D.G. et. al., 2004). Применение нетипичных способов папиллотомии увеличивает частоту осложнений до 30% (Kahaleh M. et. al., 2004; Katsinelos P. et. al., 2004). Частота неудач при эндоскопической механической литоэкстракции достигает 16,3%, а механической литотрипсии – 19,4% (Chang W.H. et al., 2005).

Неоперативное извлечение конкрементов из желчных путей также используется при резидуальном холедохолитиазе. Однако это является достаточно сложной процедурой и требует применения специальных, зачастую оригинальных инструментов. Частота осложнений составляет от 3,4 до 8,3%, а выполнение манипуляций по удалению камней нередко сопряжено с повышенной лучевой нагрузкой на персонал (Ковалевкий А.Д., 2014; Иваненко А.Н. с соавт., 2014; Ревякин В.И. с соавт., 2008). В таких случаях положительный результат, может быть, достигнут путем их промывания и, таким образом, вымывания камней, а точнее проталкивания их через большой дуоденальный сосок. Очень точно смысл этой процедуры передает англоязычный термин «flushing effect», то есть эффект промывания. Необходимое для этого повышение давления вводимой жидкости достигается использованием шприца Жане, однако гиперпрессия может привести к возникновению острого холангита, панкреатита или несостоятельности холедохостомы с развитием желчного перитонита. А.И. Нечай и соавт. (1987), применив промывание желчных протоков в режиме гиперпрессии, считают, что его не следует рассматривать как «самостоятельный и окончательный метод при лечении оставленных камней, но если на холангиограммах обнаруживаются признаки небольших включений, то в ряде случаев больных несомненно, можно избавиться от «замазки» и мелких камней этим простым способом» (Нечай А.И. с соавт., 1987).

При использовании экстракорпоральной литотрипсии в лечении желчнокаменной болезни частым осложнением является острый блок желчеоттока за счет вклинивания оскол-

ков конкрементов в дистальный отдел желчного протока, что требует экстренного хирургического вмешательства. Кроме того, у этой процедуры много противопоказаний (наличие водителя ритма, коагулопатии, язвенная болезнь, панкреатит) (Холов К.Р., Курбонов К.М., 2007).

При наличии деструктивного холецистита у пациентов пожилого и старческого возраста, на первом этапе лечения целесообразно проводить малоинвазивные декомпрессионные вмешательства: чрескожная чреспеченочная микрохолецистостомия, лапароскопическая холецистостомия, микрохолецистостомия под УЗИ контролем. Это обеспечивает ликвидацию внутрипузырной гипертензии, улучшает регионарную микроциркуляцию, снижает вероятность прогрессирования деструктивного процесса в стенке желчного пузыря и позволяет достигнуть в короткие сроки регресса острых воспалительных явлений в желчных путях и оперировать пациентов в "холодном" периоде (Берхане Р.М., 2006, Сухарева Г.В., Дорофеевков М.Е., 2008). Параллельно проводится лечение коморбидных заболеваний. Вторым этапом проводится радикальное оперативное пособие – холецистэктомия (Дадвини С.А. с соавт., 2000; Оноприев А.В. с соавт., 2005; Токин А.Н. с соавт., 2008; Schwartz D.A., Wierscma M.J., 2002). Однако, в ряде случаев, выполнить радикальную операцию не представляется возможным ввиду тяжести сопутствующей патологии (Амирханов А.А. с соавт., 2014). Также существенная часть больных (до 12%), при улучшении состояния, воздерживается от радикальной операции, либо операция не производится из-за наличия интеркуррентных заболеваний. Чаще всего, эти больные выписываются на амбулаторное долечивание с рекомендацией «оперативного лечения только по жизненным показаниям». При этом, находящиеся в просвете желчного пузыря конкременты, в любой момент вновь могут привести к развитию острого деструктивного процесса в стенке желчного пузыря, который протекает уже на фоне более тяжелого общего состояния пациентов (Канищев Ю.В. с соавт., 2007; Куликовский В.Ф. с соавт., 2007; Шулутко А.М., Агаджанов В.Г., 2004).

Таким образом, в настоящее время, подходы к малоинвазивному лечению желчнокаменной болезни, особенно при холедохолитиазе, весьма ограничены, ввиду недостаточной эффективности и возможности возникновения серьёзных осложнений, что требует интенсивного поиска новых, альтернативных методов санации билиарного дерева.

Глава III

Литолитическая терапия в лечении желчнокаменной болезни

3.1. История развития метода, возможности и недостатки.

Контактный химический литолиз (КХЛ) конкрементов – метод растворения камней в желчных путях и в желчном пузыре с сохранением его функции (Ильченко А.А., Орлова Ю.Н., 2003).

Впервые о попытках растворения желчных камней упоминает Андрей Везалий в своём труде «*Epistola rationem modumque propinandi radicis Chynae decocti*» (1546) в котором он предложил использовать для этой цели отвар корня хинного дерева (Vons J., Velut S., 2014). В XVII веке известный врач Michael Ettmuller (1644—1684) предложил химическое воздействие на желчные камни. На протяжении истории использовалось много растворяющих веществ. Столетиями распространено питье минеральных вод. Francis Glisson (1597-1677), страдавший ЖКБ, испытывал на себе эффективность различных диет. Orgardney описал растворение желчных камней *in vitro* с помощью скипидара, но воздержался от его использования на пациентах. Миндальное масло рекомендовал F. Hoffman (1660-1742), холеинат натрия M. Schiff (1823-1896). Итальянский врач Antonio Vallisneri (1661-1730) при желчных камнях применял масло живицы, Giovanni Battista Bianchi (1681-1719) – смесь спирта и азотной кислоты. Французский ботаник и врач Jean Francois Durande (1732-1794) предложил смесь эфира и масла живицы («лекарство Durande»). В 1773 году концепция Durande впервые была представлена в Дионской медицинской академии. В 1782 году он подвел итог своим исследованиям по химическому растворению камней желчного пузыря, издав сборник лекций. В качестве растворите-

лей применялись калий и натрий карбонат, алкоголь, азотная кислота, яичный желток, мыльная пена, ослиное молоко, нашатырный спирт, различные растительные экстракты (Рыжкова О.В., Сайфутдинов Р.Г., 2005).

Первые данные о чрескожном применении эфира для контактного растворения желчных камней появились в 1891 году. В журнале *The Lancet* британский хирург John Walker сообщил о полном растворении камней 1 драхмой (3,9г) этилглицериновой смеси, введенной непосредственно в желчный пузырь. При этом пациент чувствовал жжение во время всей процедуры, усталость, что автор объяснил гипнотическим эффектом эфира. Для лечения ЖКБ в XX веке использовали хлороформ, гепарин, холат натрия, метил-трет-бутиловый эфир, октаглин, монооктаноин, этилпропионат, этилендиаминтетрауксусную кислоту (ЭДТК), диметилсульфоксид, цитрат, ионные (желчные кислоты, холат) и неионные (полисорбат-20) детергенты, ацетилцистеин и др. (Allen M.J. et al., 1985).

Первая успешная попытка растворения резидуальных камней принадлежит Pribram: ещё в 1932 г с этой целью он предложил вводить эфир через вставленный в общий желчный проток T-образный дренаж, а через 15 лет обобщил имеющийся опыт (Pribram B., 1947). Выяснилось, что камни уменьшались в размерах, но полного растворения не наступало. Положительные результаты объяснялись тем, что в результате нагнетания эфира происходило расслабление сфинктера Одди, что облегчало отхождение камней небольшого диаметра. А.А. Баулин (1996), располагает 9 успешными случаями чресдренажного растворения камней общего желчного протока эфиром и гепарином после открытой холецистэктомии с дренированием ductus choledochus (Баулин А.А., 1996). Через 1 нед на контрольных снимках камней не было выявлено, проходимость желчных путей оказалась хорошей. Было предложено использовать подобную тактику при лечении больных с острым холециститом, холедохолитиазом, желтухой и находящихся в тяжелом состоянии, для которых лапароскопическая холецистэктомия и дренирование общего желчного протока могут быть более щадящими как первый или даже окончательный этап хирургического лечения. Однако выяснилось, что эфир, хорошо растворяющий холестериновые камни *in vitro*, достаточно токсичен для применения *in vivo* (Best R.R. et al., 1953; Thistle I.L., 1977). Другие авторы указывают на снижение токсичности при использовании раствора диэтилового эфира в стерильном оливковом масле в соотношении 1:1 (Николаев В.Н. с соавт., 2009; Хашиев Н.Л., 2000; Таранов И.И. с соавт., 2004). Описано также использование метил-трет-бутилового эфира (МТБЭ) и этил-трет-бутилового эфира (ЭТБЭ) для контактного литолиза при калькулезном холецистите, причем указывается на меньшую токсичность этил-трет-бутилового эфира (Матюхина Е.А., 2007; Рыжкова О.В. с соавт., 2006; Трифонова Э.В. с соавт., 2011; Hetzer F.H. et al., 2001). В 1985 году M.J. Allen et al. сообщили о первом успешном случае прижизненного растворения камней в желчном пузыре метил-трет-бутиловым эфиром, вводя его чрескожно чреспеченочно в желчный пузырь (Allen M.J. et al., 1985). Приоритетом и наибольшим клиническим опытом (более 100 наблюдений), по-видимому, обладает клиника Мейо (Thistle J.L., 1990). Безопасность применения МТБЭ тщательно изучена *in vitro* и *in vivo* как на животных (Трифопова Э.В., Сайфутдинов Р.Г., 2011), так и на людях (Leuschner U. et al., 1985). Желчный пузырь человека устойчив к цитотоксическому действию МТБЭ, однако обнаружена достаточно высокая токсичность при проникновении в кровь (Сайфутдинов Р.Г., Трифонова Э.Ф., 2010). При всасывании эфира из кишечника возникает внутрисосудистый гемолиз (Saifoutdinov R., Ryzhkova O., 2005). Его фармакокинетика во многих отношениях подобна диэтиловому эфиру: огнеопасность, высокая растворимость холестерина. В отличие от диэтилового эфира, который испаряется при температуре тела человека (точка кипения 34,5°C), МТБЭ остается жидким в организме (точка кипения 53°C). МТБЭ – сильный органический растворитель. Полиэтилен и аналогичные субстанции резистентны к МТБЭ. В пробирке скорость лизиса холестериновых камней возрастает при взбалтывании. Плотность МТБЭ – 0,747, поэтому растворение улучшается при отсутствии желчи, так как

эфир всплывает над желчью. Растворяющая способность МТБЭ определяется составом камней и не зависит от их диаметра. Недостаточный контакт растворителя с конкрементами ограничивает использование МТБЭ при холедохолитиазе. Поэтому он используется для лизиса камней в желчном пузыре (Allen M.J. et. al., 1985).

Возможность использования эфира в качестве растворителя ограничена тем, что он испаряется при температуре ниже температуры тела и вводимая жидкость, переходя в газообразное состояние, может занять объем в 220 раз превышающий первоначальный (Милонов О.Б., Гуреева Х.В., 1984).

Однако ни за рубежом, ни в России на МТБЭ не получено разрешение как на лекарственный препарат. В связи с этим все клиники используют метод КХЛ с разрешения Этических комитетов. Так, в США оно получено в клинике США – Мейо (Mayo Clinic), в Италии – в Этическом Комитете Госпиталей (Hospital Ethical Committee), в Германии – в Этической Комиссии Ульмского университета согласно Хельсинской Декларации (Милонов О.Б., Гуреева Х.В., 1984).

Растворяющее вещество под рентгенологическим или ультразвуковым контролем вводится непосредственно в желчный пузырь или в желчные протоки. Метод является альтернативой у пациентов с высоким операционным риском и за последние годы получает все большее распространение. В России имеются единичные сообщения об успешном растворении камней желчного пузыря с помощью этого метода. Растворению подвергаются только холестериновые камни, при этом их размер и количество не имеют принципиального значения. Чрескожную чреспеченочную пункцию желчного пузыря осуществляют в положении больного на спине под местной анестезией или легкой аналгезией. Через катетер вводят, а затем откачивают растворитель, способный быстро растворять желчные камни. Они растворяются за 4-16ч, затем катетер удаляют. Для растворения камней в желчном пузыре применяют метил-терт-бутил эфир, а в желчных протоках – пропионат эфира. Показаниями для использования МТБЭ при КХЛ являлись ренгеннегативные (холестериновые) желчные камни изо или гиподенситометрической плотности (менее 70ЕД по Хаунсфилду), размерами до 2см. Противопоказаниями являлись: беременность, аномалии развития желчного пузыря, избыточный вес, конкременты более 2см и плотностью более 70ЕД (Thistle J.L., 1990; Wosiewicz U. et. al., 1997).

Мультицентровое исследование, проведенное в 21 медицинском учреждении Европы (803 пациентам), показало высокую эффективность контактного литолиза. Пункция была успешной у 761 больного (94,8%), камни растворены в 95,1% случаев. По данным разных авторов эффективность растворения холестериновых желчных камней 90-95%. Для одиночных камней время перфузии МТБЭ составило 1-12ч (в среднем 6,6ч), для множественных – 6-25ч (в среднем 12,3ч). У 43,1% пациентов после лизиса камней в пузыре оставался сладж. В течение 5 лет наблюдались в динамике 264 пациента. Рецидивы за этот срок составили 40% у больных с одиночными камнями и 70% с множественными конкрементами (Wehrmann T. et. al., 1997; Hofmann A.F. et. al., 1991; Leuschner U. et. al., 1991; Tudyka J. et. al., 1996).

Побочные эффекты проявлялись в виде боли, тошноты, рвоты при попадании в двенадцатиперстную кишку (Takacs T. et.al., 1997) и незначительного подтекания желчи, которое можно уменьшить, пломбуя пункционный канал желатиновой губкой. В трети случаев требуется применение антибиотиков, в редких случаях – холецистэктомия. Метод можно с успехом применять для растворения фрагментов, оставшихся после экстракорпоральной литотрипсии (Шантуров В.А., 199; Таранов И.И. с соавт., 2005; Меджидов Р.Т., 1998). В литературе отмечены следующие побочные эффекты при КХЛ с использованием МТБЭ: лейкоцитоз (8%); повышение трансаминаз крови (6%); истечение желчи после удаления катетера (4,8%); повышение температуры (3,5%); болевой синдром (3,3%); гемобилия (1,1%); повышение активности липазы крови (0,4%); абсцесс печени (0,4%); перитонит (0,2%). Летальность, связанная с

данным методом, не зарегистрирована [276]. В литературе имеются сообщения об использовании МТБЭ в сочетании с озвучиванием УЗ частотой 27кГц при воздействии на конкременты смешанного и пигментного состава через холецистостому во время лечения острого деструктивного калькулезного холецистита. При этом отмечается значительное сокращение времени разрушения конкрементов (Меджидов Р.Т. с соавт., 1994).

Для растворения конкрементов использовали 30% раствор клофибрата, также сочетая его воздействие в просвете желчного пузыря с облучением УЗ частотой 26-27,5кГц в течение 4-15мин (Шарак А.В., Устинов Г.Г., 1996).

В 1953 г. R.R. Best предложил использовать для растворения конкрементов хлороформ. Оказалось, что он является достаточно хорошим растворителем желчных камней, однако может вызвать ограниченные некрозы печени, острые дуоденальные язвы и кровотечения (Best R.R. et. al., 1953). В 1981 году удаляли резидуальные камни общего желчного протока, вводя через тонкий хлорвиниловый дренаж в общий желчный проток 2-3мл хлороформа и 10-15мл 1% раствора перекиси водорода. Ими получено авторское свидетельство на данный метод (Хачатрян Г.С., Петросян Г.С., 1983). Проводимые в последующем экспериментальные исследования показали, что дозированное введение хлороформа с последующей инактивацией его органическими маслами не оказывает выраженного токсического воздействия на организм (Зулкарнеев Р.А. с соавт., 1995).

В последующие годы предпринимались попытки использования спирта для растворения желчных камней, а также просто промывание общего желчного протока изотоническими солевыми растворами (Catt P.V. et. al., 1974) или раствором новокаина (Нечай А.И. с соавт., 1978). Имеющийся незначительный эффект объясняется механическим фактором, происходит вымывание конкрементов в результате нагнетания раствора в общий желчный проток. Кроме того, возможно, что увеличение подвижности камня достигается в результате растворения инкрустаций между конкрементами и слизистой оболочкой желчных путей, поскольку проведенные исследования показали, что указанные растворители не вызывают или вызывают лишь незначительное уменьшение веса камня (Holub K., 1977).

В качестве растворителя желчных камней использовали также гепарин. Однако проведенные *in vitro* опыты с гепарином дали противоречивые результаты: одни авторы (Lahana D.A. et. al., 1974) наблюдали тенденцию к фрагментации камней, другие (Toouli J. et. al., 1975) не подтвердили этих данных. Возможно, что разница в результатах объясняется неодинаковым химическим составом желчных камней. Растворяющий эффект гепарина основан на изменении структурного каркаса желчных камней. В клинике применение гепарина оказалось эффективным в 50-70% случаев (Баулин А.А., Баулин Н.А., 1996; Нечай А.И. с соавт., 1978), что возможно связано с механическим вымыванием конкрементов в просвет двенадцатиперстной кишки.

У больных желчнокаменной болезнью отмечается снижение пула желчных кислот, то есть происходит перенасыщение желчи холестерином вследствие возрастания отношения холестерина/желчные кислоты. Этот факт послужил стимулом для изучения возможности растворения желчных камней с помощью перорального применения желчных кислот. Механизм литолитического действия заключается не в повышении содержания желчных кислот, а в снижении уровня холестерина в желчи. В 1971 г.

J.L. Tistle, а в 1972 г. R. Dancinger и A. Hoffman сообщили о применении хенодезоксихолевой кислоты (ХДХК) у 7 женщин с бессимптомным течением ЖКБ. Затем I. Makito и S. Nakagata сообщили о применении урсодезоксихолевой кислоты (УДХК) (Милонов О.Б., Гуреева Х.В., 1984).

В качестве средств, уменьшающих «литогенные» свойства желчи и растворяющих конкременты, были предложены отечественный препарат «лиобил», представляющий собой лиофилизированную бычью желчь, болгарский препарат «Розанол», а также хенодезоксихолевую

кислоту и урсодезоксихолевую кислоту, являющиеся производными естественных компонентов желчи и изготавливающиеся из желчи рогатого скота (Дедерер Ю.М. с соавт., 1980). Механизм действия этих кислот различен. ХДХК замещает дефицит желчных кислот в желчи, подавляет синтез холестерина в печени и образует мицеллы с холестерином, содержащимся в камнях. УДХК уменьшает кишечную абсорбцию холестерина, умеренно подавляет биосинтез холестерина и образует жидкие кристаллы с холестерином. Кроме того, УДХК замедляет осаждение холестерина (увеличивает время нуклеации) и способствует образованию жидких кристаллов. При лечении этими препаратами секреция желчных кислот существенно не изменяется, но падение секреции холестерина приводит к десатурации желчи. Пероральную терапию желчными кислотами обычно назначают в тех случаях, когда больным противопоказана операция или они на неё не согласны, а также у детей с неосложненным течением желчнокаменной болезни (Лупаш Н.Г., 2005; Baiocchi. I., 1999; Petroni M.L. et. al., 2001). Больной должен быть готов к длительному лечению (не менее 2-х лет) и соответствовать критериям отбора: рентгеннегативные камни, диаметром менее 5мм, открытый пузырьный проток. Успех лечения выше у больных при раннем выявлении ЖКБ и значительно ниже у пациентов с длительным анамнезом заболевания в связи с обызвествлением камней. При сохраненной сократительной функции желчного пузыря прогноз в отношении успеха терапии значительно лучше.

Важным условием в достижении хенотерапевтического эффекта является снижение литогенного индекса до уровня недонасыщения желчи холестерином, т.е. необходимо поддерживать индекс литогенности выше 5,0. У пациентов, страдающих ожирением, желчь содержит больше холестерина и назначение желчных кислот даже в больших дозах не изменяет состав желчи, т.е. не устраняет её литогенность. Лишь перевод таких больных на малокалорийную диету и снижение веса может привести к успешному химическому растворению желчных камней (Мансурова Ф.Х., 1980). Пероральная терапия желчными кислотами эффективна в 40% случаев, а при тщательном отборе до 60%. По данным других авторов эффективность составляет 30-80% (Бухов Р.В., 2006; Иванченкова Р.А., Шарашкина Н.В., 2004; Лазебник Л.Б. с соавт., 2002; Portinacasa P. et. al., 2009; Guarini M.P. et. al., 2013). «Плавающие» камни диаметром до 5мм растворяются быстрее (полное исчезновение в 80-90% случаев в течение 12мес), более крупные тяжелые («тонущие») камни требуют более длительных курсов, либо не растворяются вообще. Рецидивы развиваются у 25-50% больных, с наибольшей вероятностью в первые два года. Сообщается об уменьшении частоты рецидивов образования камней при профилактическом приеме урсодезоксихолевой кислоты в низких дозах. У больных с множественными камнями до лечения рецидивы наблюдаются чаще. Недостатком перорального лечения желчными кислотами является их назначение лишь при некальцинированных, желательно чисто холестериновых камнях. При резидуальных камнях опыт применения хенодесоксихолевой кислоты невелик, но имеющиеся данные дают основание считать, что успех лечения должен быть не меньшим, чем при камнях желчного пузыря. К. Holub (1977) полагает, что эффективность этого вида лечения при резидуальных камнях должна быть даже выше, а курсы терапии короче, поскольку хенодесоксихолевая кислота в первую очередь снижает литогенность печеночной, а не пузырьной желчи (Holub K., 1977). В настоящее время выпускаются несколько препаратов, которые используют для растворения желчных камней. Это хенофальк (хенодиол, хенохол), урсофальк, урсосан, литофальк. Имеются сообщения о повышении эффективности пероральной литолитической терапии при сочетании ее с ЭПСТ (Саидмурдова А., 2004). Также препараты желчных кислот используются для растворения билиарного сладжа. Сладж, формирующийся при хронических диффузных поражениях печени с холестазом, по составу преимущественно билирубиновый, поддается литолиту в 86.2% (Тутаева Н.С., 2006).

Критерии отбора больных основываются на данных УЗИ и пероральной холецистографии. Одним из главных условий эффективности

литолитической терапии является определение состава желчных камней. Лучше всего растворяются камни с высоким содержанием холестерина. По данным УЗИ, это конкременты с гомогенной и низкоэхогенной структурой, мягкой акустической тенью позади (или без нее), по данным холецистографии – "плавающие" конкременты. Для уточнения состава камней целесообразна компьютерная томография (КТ). Более вероятно растворение камней с коэффициентом ослабления ниже 70-100ЕД по Хаунсфилду (Скворцова Т.Э., 2007). Обязательным условием для литолитической терапии является свободная проходимость желчных путей. Противопоказанием к литолитической терапии являются пигментные камни, холестериновые камни с высоким содержанием солей кальция, камни более 10мм в диаметре, камни, заполняющие более 1/4-1/3 объема желчного пузыря, а также сниженная сократительная функция желчного пузыря (фракция выброса <30%). Литолитическая терапия не показана больным с частыми коликами. Однако в ряде случаев на фоне терапии частота их заметно снижается или они исчезают вовсе. Выраженное ожирение является относительным противопоказанием. Для успешной

терапии таким больным необходимо увеличение суточной дозы желчных кислот. Урсотерапия не является противопоказанием при лечении ЖКБ у беременных.

Эффективность лечения контролируют с помощью УЗИ, которые необходимо проводить через 3-6 месяцев. Отсутствие положительной динамики после 6 месяцев терапии является основанием для ее отмены и решения вопроса об оперативном лечении (Скворцова Т.Э., 2007).

При лечении ХДХК примерно у 10% больных отмечаются диарея и повышение активности аминотрансфераз, что требует отмены или снижения дозы препарата с последующим ее повышением до терапевтической. В связи с этим при назначении ХДХК необходим биохимический контроль за уровнем активности аланинаминотрансферазы (Алт) каждые 3 месяца. При урсотерапии побочные эффекты очень редки (не более 2-5%) (Скворцова Т.Э., 2007).

Имеются единичные сообщения о применении для растворения конкрементов гиполипидемических препаратов – симвастатин и ловастатин. Предположительно, сочетание урсодезоксихолевой кислоты и статинов, снижающих уровень холестерина крови и желчи, усиливает литолитическую эффективность (Аронов Д.М., 2001; Ciaula A. Di et. al., 2010; Portincasa P. et. al., 2012). Хотя это не подтверждается следующими работами (Рыжкова О.В., 2005).

Ю.М. Лопухин (1983) предложил использовать для растворения конкрементов гепатосан, ускоряющий окисление холестерина в печени. Также предлагалось использовать для растворения конкрементов фитопрепарат «Литолизин», растворение камней возможно при плотности до +180ЕД по шкале Хаунсфилда (Лопухин Ю.М. с соавт., 1983). Имеются сообщения о использовании нового гиполипидемического препарата – эзетимиба для лечения желчнокаменной болезни. Показано, что применение эзетимиба (20 мг в сутки в течение одного месяца) значительно снижает концентрацию и индекс насыщения желчи холестерином. Таким образом, эзетимиб препятствует кристаллизации холестерина у пациентов с ЖКБ. В этой среде желчные камни могут распадаться на мелкие фрагменты. Предполагают, что эзетимиб может проявить себя в предотвращении формирования желчных холестериновых камней и реализации литолиза. Применение эзетимиба также способствует восстановлению сократительной функции желчного пузыря при восстановлении реологических свойств желчи (Щербинина М.Б., 2014).

Успехи общего лечения желчнокаменной болезни хенодезоксихолевой кислотой побудили многих авторов испытать местное применение желчных кислот. Хolestериновые камни эффективнее всего растворяются в смеси дезоксихолата или таурохолата с лецитином (Тоули J. et. al., 1975). Введение в Т-образный дренаж натриевой соли холевой кислоты приводило

к растворению камней у 60-80% больных, имевших неконтрастные (т.е. предположительно состоящие из холестерина) желчные камни (Тоули J. et. al., 1975). Скорость растворения холестериновых камней зависела, как от концентрации желчных кислот, так и хлористого натрия (Molorhia A. et. al., 1975). В. Czygan et al. (1975) сообщают о почти полном растворении множественных конкрементов у больного, страдавшего эктазиями внутрипеченочных желчных ходов (болезнь Кароли). Лечение заключалось в повторных инстилляциях растворов хенодезоксихолевой кислоты в общий желчный проток с помощью фиброгастроуденоскопа в течение нескольких месяцев. Действие растворов холатов обусловлено солюбилизацией холестерина (Рыжкова О.В., Сайфутдинов Р.Г., 2005).

Особую трудность представляет растворение кальцинированных холестериновых камней. В литературе имеются сообщения об успешном растворении кальцинированных панкреатических камней *in vitro* и *in vivo* с помощью цитрата, известного растворителя кальция. Цитрат входит в состав желчи, а прием цитрата *per os* значительно увеличивает его концентрацию в желчевыводящих путях. При использовании цитрата в комбинации с деоксихолатом растворимость кальцинированных камней значительно возрастает. Таким образом, пероральное применение цитрата в сочетании с приемом желчных кислот при кальцинированных холестериновых камнях может давать благоприятный эффект (Милонов О.Б., 1984). Цитрат натрия и раствор этилендиамина тетрауксусной кислоты (ЭДТК) использовались в качестве добавки к основному литолитическому препарату для повышения эффективности литолиза. Известно, что использование этих веществ позволяет повысить эффективность контактного растворения камней с примесью кальция и пигмента (Swobodnik W., 1988).

Описанные выше лизирующие агенты по своей эффективности не отвечали полностью предъявляемым требованиям. Необходимо было найти препарат, который растворяет моногидрат холестерина, являющегося основным составным элементом многих камней, и который можно безопасно применять в клинике. Выяснилось, что алкилирующие спирты со средней длиной цепи, например, октанол, являются отличными растворителями холестерина (Palmer K.R., Hoffman A.F., 1986). Наилучшим из подобных соединений явился эфир октановой кислоты – монооктаноин (glyceryl-1-monooctanoate), в котором один атом углерода в глицерине замещен октановой кислотой (Leuschner U., 1989). Один из подобных препаратов – Sampul-8210 – содержит преимущественно монооктаноин и применяется как хороший растворитель холестериновых камней (Постолов П.М. с соавт., 1987; May G.R., 1988). Препарат в противоположность холатам не вызывает воспалительной реакции при введении в общий желчный проток обезьян (Thistle I.L. et. al., 1978). Он производится серийно в США. Содержит 70% глицерил-1-монооктаноата, и 30% глицерил-ди-октаноата, следы глицерил-три-октаноата и чистой октановой кислоты. Обычно препарат представляет собой твердое вещество при T до 25°C. При нагревании до 37°C он плавится. Препарат поставляется в профильтрованном и стерильном виде. Sampul-8210 апробировали в эксперименте *in vitro* и применяли в клинике в качестве растворителя холестериновых камней. При инфузии через T-образный дренаж со скоростью 3-10мл/час удавалось растворить рентгенконтрастные камни у 10 больных из 12 при размере камней от 5 до 12мм (Милонов О.Б., Гуреева Х.В., 1984). У 4 больных при такой методике удалось растворить внутрипеченочные камни. Инфузию, при единичных камнях, проводили от 1 до 11 дней (в среднем 4 дня), при множественных 2-26 дней (в среднем 9 дней). К. Sharp и Th. Gadacz наблюдали несколько неудач при попытке растворения оставленных камней общего желчного протока монооктаноином. Если камни состоят из холестерина, то они могут быть полностью растворены в течение 4-7 дней путем инфузии монооктаноина через T-образный дренаж. Пигментные камни с трудом поддаются растворению. Все камни, не подвергшиеся растворению, оказались билирубинатами. Даже *in vitro* масса ни одного из таких камней не снизилась при действии монооктаноина при 37°C в течение 2 недель. Некоторые авторы отмечают нерезко выраженные побочные эффекты подобных препаратов: небольшая

анорексия у части больных, тошнота, иногда рвота, чувство дискомфорта в животе и нижних отделах грудной клетки или в спине. Они исчезали после снижения дозы препарата и скорости его введения. Выраженных изменений состава стула или обменных нарушений не отмечено. Наиболее существенные из побочных явлений – боли в животе и диарея (Jarrett L.N. et. al., 1981; Thistle J.L. et. al., 1980). После инфузионной терапии Campul-8210 у некоторых больных отмечалось возникновение постбульбарной язвы двенадцатиперстной кишки. В эксперименте на животных применение препарата вызывало изменение барьера проницаемости слизистой оболочки желудка (Милонов О.Б., Гуреева Х.В., 1984). Появление болей и диспептических расстройств связывают с повышением давления в желчевыводящих путях, однако эта точка зрения в ряде исследований не находит подтверждения (Thistle J.L. et. al., 1978; Mack E.A. et. al., 1981).

Конец ознакомительного фрагмента.

Текст предоставлен ООО «Литрес».

Прочитайте эту книгу целиком, [купив полную легальную версию](#) на Литрес.

Безопасно оплатить книгу можно банковской картой Visa, MasterCard, Maestro, со счета мобильного телефона, с платежного терминала, в салоне МТС или Связной, через PayPal, WebMoney, Яндекс.Деньги, QIWI Кошелек, бонусными картами или другим удобным Вам способом.