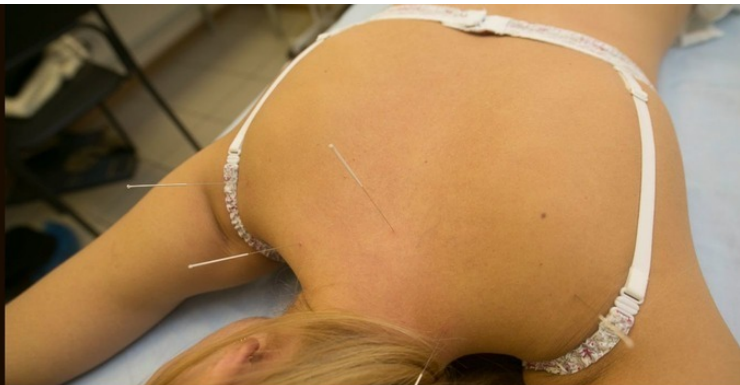



А. А. Яковлев

РЕАБИЛИТАЦИЯ ПРИ НЕВРОПАТИИ ЛИЦЕВОГО НЕРВА

Алексей Александрович Яковлев

Реабилитация при невропатии лицевого нерва

http://www.litres.ru/pages/biblio_book/?art=42923189

ISBN 9785005000651

Аннотация

Учебное пособие посвящено вопросам комплексной реабилитации пациентов с клиническими проявлениями невропатии лицевого нерва. Пособие содержит изложение основных принципов, методов и задач реабилитации при невропатии лицевого нерва, в том числе подробные инструкции по проведению лечебной мимической гимнастики.

Содержание

Список сокращений	6
Введение	7
Анатомия лицевого нерва	9
Конец ознакомительного фрагмента.	17


Реабилитация при невропатии лицевого нерва

**Алексей Александрович
Яковлев**

© Алексей Александрович Яковлев, 2019

ISBN 978-5-0050-0065-1

Создано в интеллектуальной издательской системе Ridero



Яковлев Алексей Александрович

Заведующий неврологическим отделением №2 клиники НИИ неврологии ФГБОУ ВО «ПСПбГМУ им. И. П. Павлова» МЗ РФ. Врач-невролог, врач-рефлексотерапевт, врач лечебной физкультуры и спортивной медицины, кандидат медицинских наук. Ассистент кафедры неврологии и мануальной медицины ФГБОУ ВО «ПСПбГМУ им. И. П. Павлова» МЗ РФ. Ассистент кафедры лечебной физкультуры и спортивной медицины ФГБОУ ВО «СЗГМУ им. И. И. Мечникова» МЗ РФ. Член Региональной общественной организации «Врачи Санкт-Петербурга», «Ассоциации неврологов Санкт-Петербурга», общероссийской общественной организации «Союз реабилитологов России». Автор более чем 75 научных публикаций по вопросам диагностики, лечения и реабилитации при различных неврологических заболеваниях. Высшее образование: ГБОУ ВПО «Санкт-Петербургская государственная медицинская академия им. И. И. Мечникова» МЗ РФ, врач, специальность «Лечебное дело» (2007), Санкт-Петербургский Инженерно-экономический университет, экономист-менеджер, специальность «Экономика и управление на предприятии здравоохранения», специализация – правовое регулирование хозяйственной деятельности (2011). В 2015 г. защитил кандидатскую диссертацию на тему: «Полинейропатия у пациентов с парапротеинемическими гемобластозами».

Список сокращений

АЗС – анодзамыкательное сокращение

БАТ – биологически активные точки

БТА – ботулинический токсин типа А

ВТМ – вариант тормозного метода

ДМВ – дециметровые волны

КЗС – катодзамыкательное сокращение

КМТ – краниальная мануальная терапия

КТ – компьютерная томограмма

ЛФК – лечебная физкультура

МРТ – магнитно-резонансная томография

НПВС – нестероидные противовоспалительные препара-

ты

ПРП – полная реакция перерождения

ПУВ – полная утрата возбудимости

СМТ – синусоидальные магнитные токи

УВЧ – ультравысокочастотная

УЗИ – ультрозвуковое исследование

ЧРП – частичная реакция перерождения

ЭКГ – электрокардиограмма

ЭНМГ – электронейромиография

Введение

Поражение лицевого нерва является одной из наиболее распространенных патологий периферической нервной системы. По официальной статистике невропатия лицевого нерва занимает второе место по частоте среди всех заболеваний периферической нервной системы (после неврита седалищного нерва) и первое – среди поражений черепных нервов, что обусловлено определенными анатомическими особенностями.

По сведениям различных авторов, невропатия лицевого нерва составляет около 3% всех заболеваний периферической нервной системы (13—24 случая на 100 000 населения), при этом встречаясь одинаково часто у мужчин и женщин. Заболеваемость невропатией лицевого нерва возрастает на 4-м десятилетии жизни. Идиопатические невропатии наблюдаются у 75% больных, отогенные – у 15%, другой этиологии – у 10% больных.

Исследователями отмечается циклический и сезонный рост заболеваемости невропатией лицевого нерва с промежутком в 4 года; 40% приходится на март—апрель, 27% – на декабрь. У каждого третьего больного поражение лицевого нерва приводит к развитию таких осложнений, как контрактура мимических мышц (в 25—30% случаев) и патологические синкинезии, а у каждого седьмого из выздоровев-

ших больных впоследствии наблюдается рецидив заболевания.

Несмотря на значимость проблемы, вопросы физической реабилитации больных с невралгией лицевого нерва по-прежнему остаются слабо изученными. Научные работы, посвященные этой проблеме, немногочисленны. Сообщения о применении технологий немедикаментозной реабилитации, таких как кинезиотерапия, физиотерапия, рефлексотерапия, а также комплексного их применения фрагментарны.

Отсутствие в профессиональной литературе систематизированных сведений о применении лечебной гимнастики и массажа, которые составляют основу реабилитационных комплексов в лечебно-профилактических учреждениях при невралгии лицевого нерва, серьезно ограничивает возможности оценки их эффективности. В связи с тем, что число больных с невралгией лицевого нерва имеет тенденцию к неуклонному росту, поиск эффективных методик физической реабилитации с использованием широкого и комплексного применения арсенала реабилитационных средств является актуальной проблемой современной медицины.

Анатомия лицевого нерва

Лицевой нерв (лат. *nervus facialis*) – это седьмая пара из двенадцати черепно-мозговых нервов, в состав которой входят двигательные, секреторные и проприоцептивные волокна; он отвечает за работу мимических мышц лица, иннервирует железы наружной секреции и отвечает за ощущения вкуса в области передних $\frac{2}{3}$ языка. По функции лицевой нерв смешанный и состоит из двигательных волокон (висцеромоторных парасимпатических и специальных висцеромоторных (иннервация мышц – производных глоточных дуг)) и волокон специальной (вкусовой) чувствительности. Нерв состоит из двух основных структур, которые тесно связаны между собой во время внутриутробного развития и вместе формируют единый нервный ствол: собственно лицевого нерва, содержащего двигательные волокна; промежуточного нерва (лат. *nervus intermedius*), или нерва Врисберга – в честь немецкого анатома Генриха Врисберга (другое название – нерв Саполини), содержащий чувствительные и парасимпатические волокна.

Лицевой нерв иннервирует все мимические мышцы и стременную мышцу, обеспечивает иннервацией большинство экзокринных желез головы (слезная железа, железы слизистой оболочки носовой и ротовой полостей, слюнные железы (кроме околоушной), отвечает за вкусовую чувстви-

тельность передних двух третей языка, обеспечивает чувствительность небольшого участка ушной раковины.

История анатомического описания лицевого нерва связана с именами целого ряда великих анатомов. Первым кто описал лицевой нерв, был Клавдий Гален. В разработанной Клавдием Галеном классификации лицевой нерв именуется, как «твердый» и находится под пятым номером. В 1502 г. итальянский анатом Алессандро Бенедетти в своем произведении «*Historia corporis humani*» дал лицевому нерву второй порядковый номер.

В 1536 г. Никколо Масса в работе «*Liber introductorius anatomiae*» присвоил лицевому нерву третий порядковый номер, что объяснялось введением в классификацию черепных нервов I пары – обонятельного нерва, в связи с чем все остальные нервы сместились на одну позицию. В 1562 г. Габриель Фаллопий в работе «*Observationes anatomicae*» впервые дал описание барабанной струны и канала лицевого нерва. Британский ученый-медик Томас Уиллис стал первым кто кардинально обновил классификацию черепных нервов (рис. 1). В его работе «*Cerebri anatome*» 1664 г. лицевой и преддверно-улитковый нервы заняли седьмое место в общей классификации черепных нервов.



Рис. 1. Томас Уиллис

В 1726 г. британский анатом Александр Монро Примус подробно описал сообщение барабанной струны с языковым нервом (ветвь тройничного нерва). В 1778 г. немецкий анатом и физиолог Самуэль Томас Земмеринг разделил два нерва (рис. 2). В его работах лицевой нерв стал VII парой черепных нервов, впервые получив название *Facialis*. *Facialis* – это постклассическое латинское слово, которое происходит от латинского слова *facies* – лицо. Также Томас Земмеринг описал промежуточный нерв, который свое название получил из-за расположения между твердой и мягкой частями V галеновской пары. Названия, предложенные Томасом Земмерингом, были утверждены в 1895 г. в швейцарском Базеле, и такими остались после последнего пересмотра анатомической номенклатуры в Сан-Паулу в 1997 г.



ST TH ZIEMMERING.

Рис. 2. Самуэль Томас Земмеринг

N. Facialis имеет три ядра, заложенных в мосту: двигательное – *nucleus motorius nervi facialis*, чувствительное – *nucleus solitarius* и секреторное – *nucleus salivatorius superior*. Ядро одинокого пути (лат. *Nucleus tractus solitarii*) – сложное по строению и функциям анатомическое образование. Представляет собой длинную «цепь» нейронов, располагающуюся вдоль передней поверхности ствола мозга, внутри от спинномозгового ядра тройничного нерва. Ядро является общим для VII, IX и X черепных нервов. В контексте этих нервов ядро одинокого пути рассматривается как чувствительное (анализирует вкусовые раздражения). К ядру одинокого пути доходят отростки нейронов, расположенных в колленчатом узле, после сигнал направляется в таламус.

Верхнее слюноотделительного ядро (лат. *Nucleus salivatorius superior*) – вегетативное ядро, расположенное в средней части моторного ядра лицевого нерва. Верхнее

слюноотделительное ядро отдает парасимпатические волокна, которые иннервируют все слюнные железы, кроме околоушной и слезной железы. В верхнем слюноотделительном ядре различают две зоны (ядра) – зону собственно слюноотделительного ядра и слезное ядро (лат. *Nucleus lacrimalis*). Контролирует это ядро гипоталамус.

Ядро лицевого нерва (лат. *Nucleus (motorius) nervi facialis*) – находится в покрове моста. Состоит из мотонейронов, аксоны которых направляются в составе двигательных ветвей к мышцам. Это самое большое двигательное ядро у человека. В ядре содержатся нейроны, которые иннервируют только мимические мышцы. Нейроны, которые иннервируют стременную мышцу, заднее брюшко двубрюшной мышцы и шилоподъязычную мышцу размещены несколько отдельно и вблизи ядра. Нейроны, которые иннервируют мышцы нижней части лица размещены в боковой части ядра и несколько снизу; нейроны, которые иннервируют верхнюю часть лица (две части) размещены в задней части ядра и несколько сверху (получают волокна с обеих сторон); нейроны, которые иннервируют заднюю ушную (*musculus auricularis posterior*) и подкожную шейную мышцы (*musculus platysma*) размещены в средней части ядра.

Последние два ядра принадлежат *nervus intermedius*. *N. facialis* выходит на поверхность мозга сбоку по заднему краю моста, на *linea trigeminofacialis*, рядом с *nervus vestibulocochlearis*. Двигательные волокна, которые состав-

ляют собственно лицевой нерв, образуют петлю вокруг ядра отводящего нерва. Волокна, которые образуют этот изгиб, отделяют ядро отводящего нерва от четвертого желудочка и образуют на ромбовидной ямке (лат. *fossa rhomboidea*, эта ямка является дном четвертого желудочка) лицевой бугорок (лат. *colliculus facialis*). Кроме изгиба вокруг ядра отводящего нерва, двигательные волокна нерва образуют еще три изгиба: второй после того, как обойдут ядро отводящего нерва, третий, когда проходят под волокнами тройничного нерва и четвертый, когда обходят средней мозжечковой ножку.

Лицевой нерв выходит из участка мостомозжечкового угла вместе с преддверно-улитковым нервом. На выходе корешки лицевого нерва разделены между двумя нервами, которые в дальнейшем образуют один ствол: лицевым нервом, который имеет только аксоны мотонейронов, и промежуточным нервом, который содержит чувствительные и парасимпатические волокна (рис. 3).

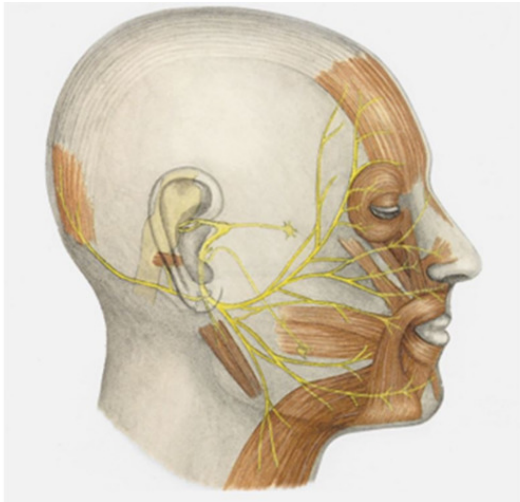


Рис. 3. Анатомическое строение лицевого нерва

Лицевой нерв единственным стволом проникает в *roculus acusticus internus* и вступает в лицевой канал (*canalis facialis*). Топографически после выхода из ствола мозга лицевой нерв делят на два больших отрезки или части: после вхождения во внутренний слуховой проход и прохождения через лицевой канал височной кости – интратемпоральная часть; после выхода из канала через шилососцевидное отверстие – экстратемпоральная часть.

В лицевом канале нерв вначале идет горизонтально, направляясь кнаружи; затем в области *hiatus canalis n. petrosi majoris* он поворачивает под прямым углом назад и также

горизонтально проходит по внутренней стенке барабанной полости в верхней ее части. Миновав пределы барабанной полости, нерв снова делает изгиб и спускается вертикально вниз, выходя из черепа через *foramen stylomastoideum*. В том месте, где нерв, поворачивая назад, образует угол (коленце, *geniculum*), чувствительная (вкусовая) часть его образует небольшой нервный узелок, *ganglion geniculi* (узел коленца).

При выходе из *foramen stylomastoideum* лицевой нерв вступает в толщу околоушной железы и разделяется на свои конечные ветви. На пути в одноименном канале височной кости *n. facialis* дает следующие ветви:

1. *N. petrosus major* (секреторный нерв) берет начало в области коленца и выходит через *hiatus canalis n. petrosi majoris*; затем он направляется по одноименной бороздке на передней поверхности пирамиды височной кости, *sulcus n. petrosi majoris*, проходит в *canalis pterygoideus* вместе с симпатическим нервом, *n. petrosus profundus*, образуя с ним общий *n. canalis pterygoidei*, и достигает *ganglion pterygopalatinum*. Нерв прерывается в узле и его волокна в составе *rami nasales posteriores* и *nn. palatini* идут к железам слизистой оболочки носа и неба; часть волокон в составе *n. zygomaticus* (из *n. maxillaris*) через связи с *n. lacrimalis* достигает слезной железы.

Конец ознакомительного фрагмента.

Текст предоставлен ООО «ЛитРес».

Прочитайте эту книгу целиком, [купив полную легальную версию](#) на ЛитРес.

Безопасно оплатить книгу можно банковской картой Visa, MasterCard, Maestro, со счета мобильного телефона, с платежного терминала, в салоне МТС или Связной, через PayPal, WebMoney, Яндекс.Деньги, QIWI Кошелек, бонусными картами или другим удобным Вам способом.