

# Terra Interna

Handwritten text in an open book, likely a manuscript or letter, written in a cursive script. The text is partially obscured by the book's binding and the surrounding floral decorations.

Neomar Nehayam

# Neomar Nehayam

## Terra Interna

*<https://litres.ru/51931086>*

*SelfPub; 2022*

*ISBN 978-5-532-03954-4*

### **Аннотация**

Когда меня спрашивают о чём моя книга, то я отвечаю: "Всё очень просто! Моя книга о любви! О любви к профессии и моим пациентам, о любви к родному городу и близким людям. О том, как детская мечта превращается в реальность, и о том, как встает "на крыло" моя врачебная мысль". В общем-то это портрет врача-интерна на рубеже веков в виде дневника. Ab imo rectore! (с полной откровенностью лат).

# Содержание

Предисловие	5
Introduction	8
Глава I. Autumn	11
Конец ознакомительного фрагмента.	67

# Neomar Nehayam

## Terra Interna

*Не вскрывать ранее 19 марта 2019 года (либо в случае моей смерти до этого срока).*

*Псевдоним:                    НЕОМАР                    НЕХАЯМ  
(NEOMARNEHAYAM)*

*Потомкам на память обо мне.*

*Посвящается Татьяне Николаевне Маляровой,  
моему учителю литературы.*

*Только после смерти биография становится  
судьбой...*

# Предисловие

Книга «TERRA INTERNA» – дневник молодого врача, только что окончившего медицинский вуз. Разве ведение дневника не кажется сегодня необычным? Тем более что автор, доверяя нам, не боится поделиться глубоко личными впечатлениями «от пережитого, ощущениями от изменений окружающего мира и первыми робкими медицинскими наблюдениями»?

Конечно, этот остроумный самоанализ – «попытка разобраться в себе самом, взглянув со стороны»... Вместе с тем даже для умудрённого жизнью читателя с первых страниц становится очевидным, что всё откровенно написанное очень интересно, хочется читать поскорее дальше и в конце концов увидеть и оценить «портрет молодого врача на рубеже веков». Удовольствие от чтения усиливает тонкое описание снов, путешествий и особенно авторские стихи.

Импонирует, что герой произведения, имея диплом медбрата, опыт практической работы и определённый багаж базовых знаний, был сознательно готов к поступлению в медицинскую академию и нелёгкому педиатрическому труду. Особый интерес и уважение вызывает описание профессиональных наблюдений и рассуждений «в дебрях патологий и лабиринтах дифференциального диагноза». Кстати, очень правильно, что молодой врач, «пыля по дороге медицин-

ской терминологией», составил подробный терминологический словарь.

Несомненно, радует человечность и отзывчивость героя произведения, замечающего, что «больные дети становятся более капризными, им вновь хочется побыть ляльками. Прекрасно понимаю их, и мамы понимают... Они задают много вопросов, и я стараюсь ответить. А я ведь всего лишь интерн, хотя хорошее слово тоже лечит». Радость от профессии определяется в лозунге: «Ничего не мешает мне заниматься своим любимым делом – лечить детей!»

Кто помог этому человеку быть таким не по возрасту мудрым, но иногда – он же молод и полон сил – и легкомысленным? Ну, конечно, мама! Мама – подружка, учитель жизни, верный друг. «Она любит меня безусловно, таким, какой я есть. А я пытаюсь быть хорошим... И в трудные минуты она была всегда рядом. Ещё она очень хорошо относится к моим друзьям».

Дневник исповедального характера отражает также разнообразные интересы и душевную тонкость современного молодого человека: ему «безумно нравятся мастера-импрессионисты», воспринимаемые «интуитивно и целиком: их краски наиболее точно отражают представление о том, каким должен быть цвет и его сочетания».

Эта необычно искренняя дневниковая исповедь порадует читателя образом современного врача и познакомит с пробой пера молодого писателя.

*С глубоким уважением, заведующая кафедрой детских  
инфекционных болезней ГБОУ ВПО ПГМУ им. Е. А.  
Вагнера, профессор И. И. Львова.*

*30.11.2018 г.*

# Introduction

*29 августа (пятница)*

Совсем было хотел оставить идею вести дневник. Однако накануне прочёл «Злой дух Ямбуя» и «Последний костёр» Георгия Федосеева. Прочитал запоем! Был обескуражен силой и красотой слова! Вернулась мечта начать писать самому.

Вывожу чернилами Zebra узор кириллицы на белоснежных просторах чистых страниц великолепного ежедневника Bittner, подаренного мне московской роднёй.

Постараюсь в течение года изо дня в день записывать впечатления от пережитого, свои ощущения от изменений окружающего мира, первые робкие медицинские наблюдения. Буду залазить в дебри патологий и лабиринты дифференциального диагноза, пыля по дороге медицинской терминологией. В дневник войдут мои сны и ассоциации, стихи (если вдруг пробыёт). Все даты соответствуют истинным, имена героев вымышлены, совпадения случайны, чтобы никого не обидеть. За стиль не ручаюсь. Это моя проба пера!

Идею написания дневника я вынашивал давно, ещё с первого курса академии, но всё не хватало времени или валила с ног усталость. Но теперь

**LET'S GO!**



*30 августа (суббота)*

Эта литературная беременность продолжалась долгих шесть лет. Но наконец-то я, взобравшись на Эверест высшего медицинского образования, немного переведа дух, заполняю свой дневник. Теперь я – интерн кафедры детских болезней. Прохожу интернатуру по педиатрии.

Я назвал свой дневник «TERRA INTERNA», что значит «Земля интерна». Или, быть может, моя внутренняя земля? Эзотерически звучит, правда?!?

«Какова же цель написания дневника?» – спросит читатель. Для начала – простой интерес. Получится ли писать? Я не знаю, чем всё закончится... Можно только интуитивно наметить контуры, а остальное – жизнь. Фантазировать не придётся. Действительность слишком насыщена событиями. Судьба будет играть в кости, а мне останется только задокументировать.

А ещё дневник – попытка самоанализа. Попытка разобраться в самом себе. Решить какие-то проблемы. Взглянуть на некоторые явления с другой стороны. Может, тогда рухнут догмы и растают ореолы?

И напоследок: разве не интересно нарисовать портрет молодого врача на рубеже веков? Может быть, мои мысли будут кому-то полезны? Может, этот дневник когда-нибудь опубликуют... Может...

И, наконец, страх! Страх от того, что если что-то случится, а ты не успел ровным счётом ничего сделать. Ничего после тебя не останется. Поэтому начинаю свой дневник...

# Глава I. Autumn

*1 сентября (понедельник)*

Лето сыграло последний аккорд и тихонько умерло, но этого никто не заметил. Сегодня тепло по-летнему. В воздухе ещё не пахнет осенью, хотя уже раньше темнеет.

Сегодня день первокурсников. Они заполнили улицы города. Повсюду нарядные дети с цветами. Девочки и мальчики с огромными-огромными глазами. Они ожидают от похода в школу какого-то чуда. Мне их почему-то жаль. Не менее мне жаль и вчерашних абитуриентов. Они-то попадают в вузы, зная, что будет трудно, но меры трудности пока для них не существует. Чувствуют себя очень взрослыми, ну и пусть себе чувствуют...

А у меня сегодня первый день интернатуры. Я очень соскучился по медицинской деятельности и с радостью примчался на организационное собрание к десяти утра на кафедру детских болезней. Профессор Сарафанова создала неформальную обстановку. Мы, помимо оргвопросов, обменялись впечатлениями от летнего отдыха. Нас шесть интернов. Думаю, мы сработаемся. Завтра первый день в отделении. Я распределён в пульмонологию.

Весь день хотелось спать. Не знаю почему, видимо, хрустел и ломался мой летний беззаботный режим.

2 сентября (вторник)

Первый день в пульмо прошёл в целом удачно. Мне дали вести трёх больных: 3,5 и 6 лет. У всех бронхиальная астма. Я бегло провёл их первичный осмотр. Ни у одного не обнаружил бронхиальной обструкции<sup>1</sup>. Дыхание у всех везикулярное<sup>2</sup>. Дети были жизнерадостны и приветливы. Об их болячках узнал из рассказов матерей и скупых записей в амбулаторных картах. Астму ещё нужно обосновать, чем я и собирался заняться, осмыслив по пути другие причины обструкции.

Когда писал дневники, анализировал амбулаторные карты моих пациентов, понял, как я расслабился за время летнего отдыха. Эту работу в конце семестра я выполнил бы максимум за час. Сегодня же сидел аж три часа. Мысли путались и сбивались. Внимание рассеивалось, было трудно сосредоточиться. Кроме того, я сделал две потовые пробы, что тоже отвлекло. Но был вознаграждён коробкой конфет «Родные просторы» от благодарных родителей. Я покинул стационар во второй половине третьего. Выйдя на улицу, вдохнул пока ещё летний воздух и тронулся к остановке.

---

<sup>1</sup> **Бронхиальная обструкция** – клинический синдром, являющийся одной из форм дыхательной недостаточности. Она возникает в результате нарушения проходимости бронхиального дерева; приводит к неадекватной лёгочной вентиляции и затруднению отхождения слизи из бронхов.

<sup>2</sup> **Везикулярное дыхание** – основной дыхательный шум, который прослушивается при аускультации лёгких здорового человека.

*3 сентября (среда)*

И опять хорошая погода. Тепло и солнечно. Ну просто прелесть!

Мне дали ещё двух пациентов. У одной нужно подтвердить астму. Она хорошая шестилетняя девочка, полная любопытства, сил, и её ничегошеньки не беспокоит. С другой пациенткой хуже. У неё бронхоэктатическая болезнь<sup>3</sup>. Девочке уже делали операцию: удалили нижнюю долю и язычковые сегменты левого лёгкого. Но процесс гнездится сейчас в верхней оставшейся доле слева. Долю пронизывают бронхоэктазы, в которых копится гнойная мокрота. Девочка постоянно влажно кашляет, плюёт зеленью. Ей десять лет, а она такая худышка, будто ей семь. Она устала от больниц и совсем не жизнерадостна. Носит, как медаль, белёсый шрам на левом боку. У неё часто синие губы и не по-детски серьёзные глаза. Вот такие вот разные у меня пациентки.

День прошёл быстро. Время постепенно набирает ход. Чувствую, что скоро замелькают дни, а потом и недели. Опомниться не успею, как налетит Новый год – там и весна недалеко. А пока нас ждёт, по-видимому, хорошая осень. Очень на это надеюсь...

*4 сентября (четверг)*

---

<sup>3</sup> **Бронхоэктатическая болезнь** – приобретённое или врождённое заболевание, характеризующееся хроническим нагноительным процессом в необратимо изменённых (расширенных, деформированных) и функционально неполноценных бронхах, преимущественно нижних отделов лёгких.

Пишу сегодня перед сном, т. к. вечером ходил к своему давнему приятелю Женьке по прозвищу Джек – отличному музыканту, с которым мы знакомы ещё с прошлого века. Записал у него два компакт-диска: один с гитарной музыкой, а другой – с романтической, 80-х годов. Сейчас слушаю и пишу. Джек предлагает вспомнить прошлое и вновь играть вместе на гитаре. Это вполне возможно, у меня есть желание и время, да и дело это я совсем не забыл, чуть вспомнить – и тогда заиграем JAZZ и др. Только вот гитару надо приобрести, но это дело времени, да и Джек обещает помочь выбрать инструмент...

В интернатуре всё идёт своим чередом. Сегодня огорчил одну свою пациентку. Дело в том, что я услышал у неё удлинённые выдохи, сухие свистящие хрипы на форсированном дыхании<sup>4</sup>. Кроме того, показатели спирограммы говорили об обструкции. Поэтому я решил перевести её с дневного стационара на круглосуточное наблюдение, назначив при этом сальбутамол<sup>5</sup>, эуфиллин<sup>6</sup> и пикфлоуметрию<sup>7</sup>. Катя (так зовут

---

<sup>4</sup> **Форсированное дыхание** – дыхание, которое обеспечивается с помощью сокращения ряда дополнительных мышц.

<sup>5</sup> **Сальбутамол** – бронхорасширяющий препарат; применяется при купировании бронхиальной астмы, хронической обструктивной болезни лёгких, хроническом бронхите.

<sup>6</sup> **Эуфиллин** – бронхолитическое средство.

<sup>7</sup> **Пикфлоуметрия** – метод функциональной диагностики, позволяющий оценить, с какой скоростью человек может выдохнуть воздух, и таким образом определить степень обструкции (сужения) дыхательных путей.

девочку), когда узнала, что вечером не идёт домой, зарыдала. Я пытался её утешить. Мне было больно видеть в её глазах крупные слёзы, и я пообещал отпустить её на выходные. Она смирилась и перестала плакать.



*5 сентября (пятница)*

Сегодня пятница, мой любимый день недели. Особенно приятно, когда маленькая стрелка часов стремится от двенадцати вниз. Мысли тянутся к уик-энду. Все пытаются побыстрее закончить работу и улизнуть домой, а вечером уехать за город. Я не исключение, однако отобедал в отделении. Давали в обед больничные щи, на второе – овощное рагу с курятиной, запить – компот. Вполне сносно, но дети всё же не едят.

К трём дня я был дома. Наскоро собрался – и вот мы с мамой и двоюродным братом мчались по загородному шоссе на дачу копать картошку.

Каких-то тридцать километров от города, а воздух уже чистейший, тишина, нарушаемая только игрой ветра на струнах деревьев, мычанием пасущихся коров и разговорами ещё не улетевших птиц...

Весь вечер мы копали картошку. Выковыривали из душистой и влажной земли белые и розовые клубни. В перерывах пили холодное пиво «Рифей». Сфотографировались пару раз на фоне рябиновых бус. Было хорошее настроение. Вечером жарили на костре сосиски и пили водку из гранёных деревенских рюмок, после чего хрустели солёным огурцом. Спали крепко.

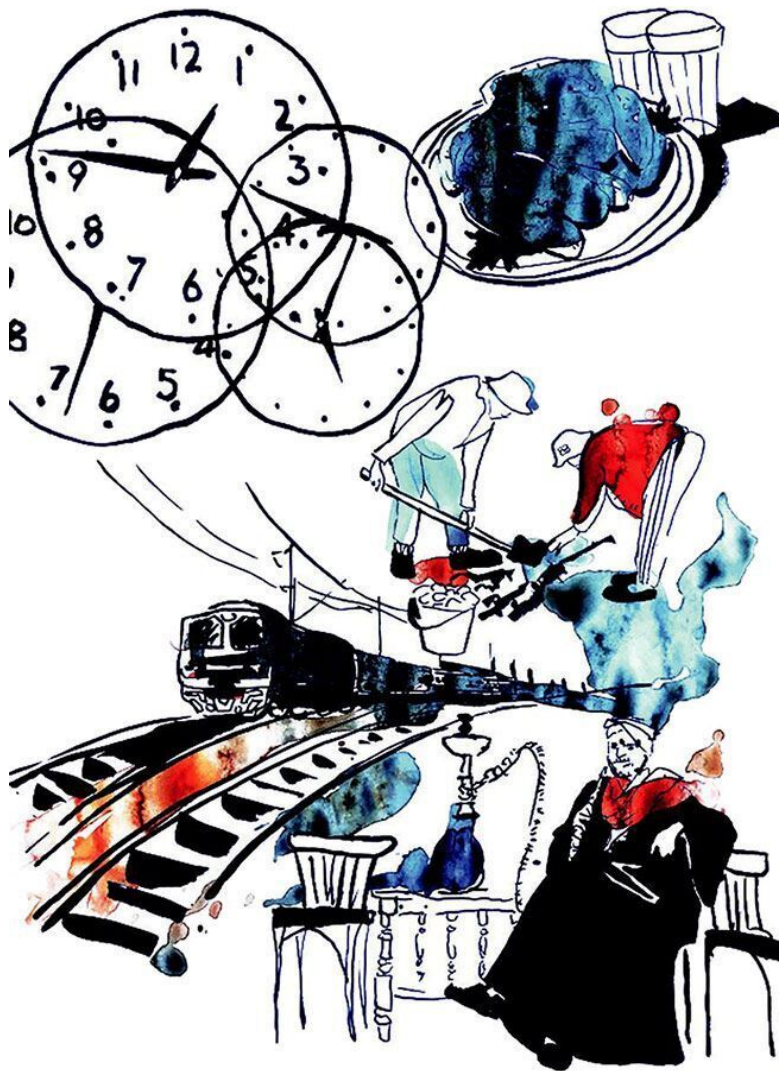
*6 сентября (суббота)*

Проснулся я около одиннадцати часов утра от того, что лучи солнца осветили лицо. Позавтракав, продолжили копать картошку. Было жарко, и я даже загорал. Потом был обед в деревенском стиле: салат из свежих помидоров и огурцов, молодой картофель с говяжьей тушёнкой и малиновый морс.

День в работе по уборке урожая пролетел незаметно. И вечером мы поспешно потянулись к станции, чтобы вернуться в город на зелёной гусенице – электричке.

*7 сентября (воскресенье)*

Сегодня снился необычный сон, причём уже второй раз. Будто я в арабской стране, вот только не пойму, в какой. Сажу в лавке в Медине, вокруг запахи кальяна, пряностей, ветра с моря. Ходят арабы в своих одеждах, проплывают верблюды, гружёные товаром, снуют проворные арабские ребята. В лавке на старом ковре сидит старик – арабский мудрец. Он неспешно и с большим удовольствием курит кальян и обстоятельно объясняет мне на арабском (но я его прекрасно понимаю), что слова «булла» и «булка» – однокоренные. Ну приснится же такое... Возможно, потому что ночь спал плохо – мешала ночная гроза.



8 сентября (понедельник)

Утро понедельника начал с того, что совершил беглый обход своих пациентов и сделал записи в истории болезни. А потом ушёл к бронхологам смотреть на эндоскопическую картину при муковисцидозе<sup>8</sup>.

Паша Зайцев – пациент известный, я знаю его с 1995 года, с тех пор, как начал работать медбратом. Его муковисцидоз – самый тяжёлый в городе. Вид у Пашки характерный: он отстаёт в росте от своих сверстников на полтора десятка сантиметров и весит в свои двенадцать лет как восьмилетний. У мальчугана кукольное лицо и сухая кожа, через которую, особенно на груди, видна венозная сетка. Пальцы на руках превратились в барабанные палочки, а ногти – в часовые стёкла. И большой живот с пупочной грыжей. А слышали бы вы, как он кашляет! Его просто мучает этот надсадный малопродуктивный кашель, во время которого у него синеют губы и наливаются кровью глаза. В лёгких у него всегда можно выслушать жёсткое дыхание и хрипы, хрипы, хрипы. А причина всех этих страданий – какая-то малость. Ну не хватает на поверхности клеток экзокринных желез белка, переносчика ионов хлора, и секрет этих желез поэтому становится очень вязким.

---

<sup>8</sup> **Муковисцидоз** (кистозный фиброз) – системное наследственное заболевание, обусловленное мутацией гена трансмембранного регулятора муковисцидоза и характеризующееся поражением желёз внешней секреции, тяжёлыми нарушениями функций органов дыхания.

9 сентября (вторник)

Страдает, конечно же, весь организм. Но особенно это выражено в лёгких и поджелудочной железе, которая перестаёт нормально функционировать. Устья выводных протоков её экзокринных желез забиваются вязким секретом, и фабрика пищеварительных секретов останавливает свою работу, поэтому такие больные всю жизнь должны принимать ферменты для пищеварения.

С лёгкими тяжелее – вязкий секрет плохо отделяется, застаивается, превращаясь в пищу для микробов, которые не брезгают закусывать бронхами и лёгкими. Таким образом развивается хронический бронхит и иногда пневмония. Процесс диффузен и не прекращается...

Чёрная змея бронхоскопа залазит Пашке в нос, но он терпит. Глазу бронхолога открывается скрытая треугольником голосовых связок недотрога – трахея. Её хрящевой туннель простирается до карины<sup>9</sup>, от которой отходят чёрные шахты главных бронхов. И вот бронхолог осматривает долевые бронхи и устья сегментарных: у Паши отовсюду идёт гной, слизистая сочно-красная, слегка кровоточит. А когда начали промывать бронхи, мокроты стало ещё больше – пациент стал кашлять и выплёвывать жирные харчки. Он извивался с бронхоскопом в носу, как рыба, попавшаяся на крючок.

---

<sup>9</sup> **Карина** – это острый хрящ в месте разделения трахеи на главные бронхи.

*10 сентября (среда)*

Утро было дождливым и холодным. Ноги сами бежали на остановку, в тёплый автобус. На остановке встретил старую знакомую – давно её не видел, она – врач-лаборант в кожно-венерологическом диспансере. Нам оказалось по пути, и всю дорогу мы проболтали: время прошло незаметно.

В больнице погряз в бумажной работе, что-то в один раз навалилось: диагноз обоснуй, карту амбулаторную проанализируй, этапный эпикриз напиши, да ещё дневники. Благо есть студенты-шестикурсники – часть работы делают они, но я не упорствую, им и так от доцента достаётся. Сам я год назад был в их шкуре.

Потом был обход с профессором Сарафановой. Вернее даже не обход, а разбор двух больных. У одной в пятнадцать лет нет месячных. Её стали обследовать и выкопали аденому гипофиза, пусть и не гормонально активную, всё равно не позавидуешь. В общем, решали, что с этой мадам делать: понаблюдать здесь или в Москву отправить. Мнения разделились. У другой, десятилетней дамы – жуткая дизурия. Я думаю, что у неё плохо леченый цистит и точка, хотя могу заблуждаться.

Вот так прошёл ещё один день моей интернатуры.

*11 сентября (четверг)*

Несмотря на то, что сегодня вторая годовщина ужасной нью-йоркской трагедии, для меня день удачный. Во-первых,

я стал быстрее справляться с работой. Во-вторых, сегодня солнечный день и улыбчивые пациенты. В-третьих, – это, наверное, самое главное – на консультацию приходила моя давняя пациентка, зовут её М. Она ещё больше похорошела, лето пошло ей на пользу. Её густые чёрные волосы заплетены в аккуратные заводные косы ниже лопаток. Миндальной формы большие глаза с черносморудиновыми радужками и любопытными зрачками украшены длинными ресницами. Носик едва вздёрнут, но ей это идёт.

Увидев меня, она было бросилась мне на шею. Потом мы долго разговаривали о том, как прошло её лето, что интересного она увидела и узнала. Я не обошёл стороной её болезнь. Оказалось, что всё не очень-то и хорошо: всё лето у неё был продуктивный кашель, который стал ещё сильнее в последнюю неделю. Она простудилась, плохо одевшись на прогулку... И мокроты стало больше... И температура иногда к вечеру поднимается, окутывая М. в слабость. А на рентгенограмме справа в нижней доле вновь поплыли облака инфильтрации. Вот я беру фонендоскоп и аускультирую грудную клетку М., внимательно вслушиваюсь в «дирижабли» её лёгких. Среди изрубленных корней и корявых ветвей бронхиального дерева, особенно справа внизу, слышится пёстрое хрюканье, будто там лежанка кабанов, целой их стаи, даже приложенная к thorax<sup>10</sup> рука ощущает хрипы. Говорю М. об этом и предлагаю госпитализацию. Она опечалена: предсто-

---

<sup>10</sup> **Thorax** – грудная клетка.

ят бронхоскопические экзекуции, жала шприцев с большими антибиотиками и госпитальная тоска, которую я постараюсь скрашивать во время обходов.

Диагноз у М. хронический: двусторонние бронхоэктазы вновь привели эту девочку в отделение, скорее всего недели на две.

И ещё. Сегодня я получил свою первую стипендию в интернатуре – 1150 рублей – и позволил себе сходить на рынок.

*12 сентября (пятница)*

Дали вести новую пациентку. Для начала я пролистал амбулаторную карту и не нашёл ничего пульмонологического (бронхит был один раз и всё). После того как девочка пошла в детский сад, стала часто болеть. Это обычная история, ведь детям свойственно болеть. Не болеют дети только у двух категорий пациентов. «Каких?» – спросите вы. У цыган и алкоголиков. Хотя я, конечно, передёргиваю. Болеют, только отношение к этим детям другое. А моя пациентка, вернее её родители, к этим категориям отношения не имеют, и поэтому их милая дочурка болеет по семь-восемь раз в году ОРВИ. Ахиллесова пята у неё – это уши. Бедняжку замучили отиты. Один раз это закончилось даже мастоидитом<sup>11</sup> и

---

<sup>11</sup> **Мастоидит** – воспаление слизистой выстилки пещеры (антрума) и ячеек структур сосцевидного отростка височной кости, расположенного позади уха и содержащего заполненные воздухом костные полости. Мастоидит развивается вследствие распространения инфекции на ячейки сосцевидного отростка.

раздолбленными сосцевидными отростками<sup>12</sup>.

Пришёл в палату, представился, но из беседы с мамой девочки ничего говорящего о пульмонологии не выявил. Приступил к осмотру. Это добротнo сложенная девочка. В таком возрасте, а ей 4,5 года, девочки похожи на кукол. Большие глаза с длинными ресницами с интересом смотрят на меня. У неё хорошие густые и длинные каштановые волосы. Она правильно и смело отвечает на вопросы. Хорошо показывает горло. При осмотре я отметил лишь воронкообразную грудь, а всё остальное – как должно быть у здоровой четырехлетней девочки. Моё мнение: легли они не по профилю, ей бы в иммунологию как часто болеющей. Сообщил о своих мыслях заведующей отделением.

Завтра уик-энд. Наверное, поеду на дачу в Усть-Качку закрывать дачный летний сезон. Думаю, будет весело.

*13 сентября (суббота)*

Дачный посёлок нахохлился и опустел. Единичные дачники вяло докапывали картошку, лениво чадили в небо кучи ботвы и трубы бань...

А ведь совсем недавно по грунтовым поселковым улицам бегали на заливы ребятишки и был слышен их задорный смех, звенели на камнях велосипеды. Вечерами с участков

---

<sup>12</sup> **Сосцевидный отросток** (височной кости) – приподнятая часть черепа за ухом, где находятся воздухоносные ячейки слуховой трубы, связанные со средним ухом. При попадании инфекции начинается мастоидит.

заманчиво тянуло запахом шашлыка, гремели рюмки и музыка, кое-где брякала гитара. И было очень весело. Теперь тишина. Осенние ветры шуршат листвой и будоражат грустные мысли: мы прощаемся с летом, с солнцем. Этот сезон был удачен и навсегда останется в нашей памяти, как на фото.

*14 сентября (воскресенье)*

Утро было чуть похмельным – засиделись мы до часу ночи. Сначала жарили на барбекю сосиски, а потом пили водку и болтали с родственниками. Меня разбудила моя любимая шестилетняя племянница Соня. Она тихонько забралась ко мне под одеяло и попросила почесать ей загорелую спинку. Позавтракав, мы с Соней отправились на курорт: побывали на пляже, прошлись по набережной, покачались на качелях. Потом сходили в магазин и купили ирисок «Мёллер» для себя и семечки, чтобы кормить белок. Но на курорте был тихий час. Здравница будто вымерла, будто пережила нейтронную бомбардировку: не было ни отдыхающих, ни белок, ни даже голубей. Было тихо и слышно только, как волны разбиваются о берег и плюют белой пеной на пирс. Погуляли хорошо, пообедали, желающие сходили в баню и, попив чаю, мы поехали в город.

*15 сентября (понедельник)*

В больнице всё шло своим чередом: осмотр пациентов,

записи дневников, новые назначения. Но денёк всё же выдался нервный. А всё потому, что мне нужно было сходить в военкомат – пришла повестка. Поэтому весь день я был на взводе. Военкомат всегда производил на меня угнетающее впечатление. Ну нет у меня ничего общего с людьми в погонах, и весь армейский уклад полностью противоположен моему внутреннему устройству. Вот почему любое посещение этого заведения выбивает меня из душевного равновесия. А нынче они там все важные, ходят туда-сюда, звёздами сверкают, ещё и шутить пытаются. Я вручил военкому справку, что я интерн и отсрочка мне полагается, а он всё одно: «Проходи комиссию» (день теряй). Ну да ладно, что-нибудь придумаю... Такой день испортили!

*16 сентября (вторник)*

Никогда не бывал в Узбекистане, но он мне приснился. Видел старую-старую площадь с подпирающими лазурное небо минаретами, слышал зов муллы, разглядывал древние мозаики, засыпанные песком. Был на базаре – там примерял чапан и тюбетейку. Разговаривал с местными жителями об их жизни. Запах плова манил отобедать и запить это всё в чайхане ароматным зелёным чаем. Станный сон, однако мне бы очень хотелось побывать в этой стране...

На работе ничего нового, хотя завтра придёт на консультацию довольно интересная пациентка. Сегодня я отправил её маму за рентгеном и результатами реакции Манту. У девоч-

ки какая-то непонятная пневмоническая инфильтрация<sup>13</sup>, причём в верхней доле. Ну вот завтра и разберёмся, но мне почему-то тревожно.

Ходил я на гитары посмотреть, прицениться. Такая, какую я хочу, стоит дорого, но, думаю, к Новому году скоплю денег. А гитары красивые, почти всех цветов радуги, с изящными формами, с разной фактурой и прекрасными голосами... Куплю! Ей-богу! Куплю!!!

А ещё сегодня я получил свою именную врачебную печать – своего рода атрибут высшего медицинского образования.

*17 сентября (среда)*

Истлел ещё один сентябрьский день. Помочил дождиком, погрел уже низким солнышком, прошептал опавшей листвой. Был ли цельным этот день или нет? Наверное, всё же цельным. Ведь во врачебной практике никто не застрахован от ошибок: ни интерн, ни академик. Другое дело, что на ошибках учатся, и главная задача – это, допустив ошибку однажды, не допускать её впредь. Не наступать на одни грабли дважды, а грабель таких будет много раскидано на профессиональном поприще.

Пришла на консультацию девочка, маму которой я вчера отправил за снимками и данными реакции Манту. Нуж-

---

<sup>13</sup> **Инфильтрация лёгочной ткани** – это уплотнение в лёгких, которое вызвано скоплением в тканях жидкости, клеток или некоторых химических веществ.

но было девочку вчера и госпитализировать, а я что-то растерялся, рассудил по-студенчески. У неё острая пневмония справа в верхней доле с реакцией плевры<sup>14</sup> – на снимке видно облако инфильтрации и чёткая, словно от руки рисованная, вовлечённая плевра.

Я выслушал у девочки жёсткое дыхание, ослабленное справа в проекции верхней доли, там же единичные мелкопузырчатые влажные хрипы. Звук при перкуссии<sup>15</sup> не был притуплён. Настораживает всё же локализация процесса в верхней доле. Хотя, если будет эффект от обычных антибиотиков, то вопрос о туберкулёзной этиологии скорее всего будет снят.

*18 сентября (четверг)*

Сегодня не пошёл в больницу, а посетил научно-практическую конференцию для педиатров. Она проходила в конференц-зале гостиницы «Ермак» и называлась «Специфическая и неспецифическая профилактика гриппа и ОРВИ». Музыка заказывал спонсор в лице компании Solvay pharma, естественно расхваливая свою противогриппозную вакцину ИНФЛЮВАК. Как всегда бесплатно раздавали яркие, красивые рекламно-прикладные буклеты и проспекты (они, кста-

---

<sup>14</sup> **Плевра** – оболочка, покрывающая лёгкие и стенку грудной полости.

<sup>15</sup> **Перкуссия** – метод медицинской диагностики, заключающийся в простукивании отдельных участков тела и анализе звуковых явлений, возникающих при этом.

ти, иногда очень полезны в практике, ибо содержат суть проблемы безо всякой рутины и монографической воды).

Как быстро всё-таки развивается научная мысль. Ведь от Эдуарда Дженнера прошло совсем немного времени, а уже возможно управлять многими инфекциями, некоторые из них уничтожены – натуральная оспа, к примеру. Да, вакцинация – это поистине революция, но возникает вопрос: ради эволюции? Как же быть с естественным отбором, важную роль в котором играли инфекции? Ещё век назад испанка уносила миллионы жизней!!! Конечно, с такими мыслями и до учения Мальтуса недалеко. Но только задумайтесь, и вы поймёте, что вакцинация имеет две стороны... Однако я как врач в отношении себя, своих близких и своих пациентов – за вакцинацию, но с разумным подходом. Лично привьюсь против гриппа в этом году Инфлюваком после конференции.

*19 сентября (пятница)*

В этот день расскажу историю ещё одной моей пациентки, которую зовут Эвелина. Ей два годика. Прелестное ангелоподобное создание! Девочка крепкая, но не толстая – таких всегда хочется потискать.

У Эвелины случился обструктивный бронхит – уже не первый раз на фоне ОРВИ. Её хорошо полечили в палате интенсивной терапии и перевели к нам в пульмонологию. Я осматривал её позавчера и ничего плохого не обнаружил. А сегодня утром во время обхода я выслушал в ма-

ленькой грудке жёсткое дыхание. Выдох начинал удлиняться, и с двух сторон появились сухие свистящие хрипы. Кроме них, было слышно диффузное хрюканье в средний калибр влажных хрипов. Хотя признаков дыхательной недостаточности не выявлялось, было очевидно, что нарастает обструкция. Я назначил однократный укол четырьмя миллиграммами дексаметазона<sup>16</sup> и велел девочке дышать беродуалом<sup>17</sup> и пульмикортом<sup>18</sup> через небулайзер. Эффект оценил часа через три, обнаружив положительную динамику: ушли свистящие хрипы и удлинённый выдох, осталось лишь хрюканье влажных хрипов. Я был в хорошем настроении от хода своих мыслей, верных назначений и положительной динамики у моей больной.

---

<sup>16</sup> **Дексаметазон** – лекарственное средство, синтетический глюкокортикостероид, обладающий противовоспалительным и иммунодепрессивным действием наряду со способностью проникать в ЦНС.

<sup>17</sup> **Беродуал** – бронходилатирующий состав, которым проводятся ингаляции.

<sup>18</sup> **Пульмикорт** – лекарственный препарат, основное действующее вещество которого – будесонид. Будесонид оказывает противовоспалительное, противоаллергическое и иммунодепрессивное действие.



*20 сентября (суббота)*

«Уик-энд не предвидится», – думал я, уходя тёмным и дождливым утром на работу. Сегодня я работаю сутки в качестве медбрата (как ни странно, но с высшим образованием это уже NONSENSE). Я люблю свою работу и тружусь уже седьмой, думаю, последний, год. За эти годы было многое: и пресные будни, и архиинтересные случаи, например, ребёнок, покусанный змеёй. Кроме того, я овладел приёмами установления психологического контакта с пациентами разного возраста, способами быстрее наладить доверительные отношения с больными. На работе у меня всегда поднимется настроение. Я наблюдаю за детьми, за их играми. Их нерациональные движения кажутся эргономичными. А общение с ребяташками доставляет мне радость.

*21 сентября (воскресенье)*

Таким образом, работа медбратом была для меня в течение этих лет своеобразной отдушиной, возможностью сменить форму деятельности. Благодаря работе у меня появился новый круг общения, новые друзья из медицинской среды. И ещё, моё мнение такое: хороший врач обязательно должен иметь за плечами сестринскую практику – только тогда он будет уважать труд медсестры и поймёт, что грамотная медсестра – это его надёжный тыл и вторые руки (если не первые).

Всё изложенное звучит несколько академично, но это

правда.

*22 сентября (понедельник)*

Сегодня с утра осень впервые крепко дыхнула холодом так, что пришлось одеться потеплее. Но всё равно по дороге на остановку мёрзли руки и нос, а серое-серое низкое небо норовило усилить холодный натиск колючим мелким дождём.

Благо в больнице уже дали тепло, что делает отделение необыкновенно уютным и в то же время очень сонным помещением. Работа стандартна: утренний обход, запись дневников либо других разделов истории болезни. Потом я провожу потовые пробы для исключения муковисцидоза: ребёнка одеваю в кофты, штаны, колготки, предварительно на спину между лопаток прикладываю кружок фильтровальной бумаги, чтобы она пропиталась потом. Пою ребёнка горячим чаем и укрываю одеялами, дабы было жарко, и он быстрее пропотел. Смешно дети выглядят закутанные: как крольчата, которые из норы выглядывают.

Дома вечером было грустно. Я взял гитару и вспомнил известную джазовую тему «Опавшие листья» французского композитора по фамилии Косма. Очень она мне нравится, да и по настроению подходит, и по погоде. Эх, не захворать бы осенней хандрой, тоской и грустью.

*23 сентября (вторник)*

По дороге домой с работы, сидя в тёплом автобусе, я погружился в воспоминания. Я люблю это делать, так проще скоротать время. Читать в транспорте я не могу – всё время отвлекаюсь. Мне нужно либо с кем-нибудь разговаривать, либо глядеть в окно. Но бывает, что я что-нибудь ярко-ярко вспоминаю. Мне до сих пор с трудом верится, что я закончил академию и стал детским врачом. Часто вспоминаю, как учился. И вот сегодня нахлынуло... И не конкретно что-то, а в целом, интегрально. Если из всех этих мыслей приготовить эссенцию либо концентрат, то получится вот что...

Этот путь был начат давно, ещё в прошлом веке. Нам предстояло многое пройти и пережить трудности.

Мы переплыли океаны маразма, не утонули в бредовый шторм и выстояли, столкнувшись с айсбергами инструкций и противоречий, не унесло нас течением приказов и распоряжений.

Когда мы двигались сушей, нас поджидали джунгли наук, в их тесных дебрях иногда не хватало времени в сутках. Иногда мы делали небольшие привалы с песнями, водкой, танцами на берегах горьких от слёз рек зачётов. Кровью и потом мостили мы гати сквозь болота сессий и жадно отдыхали и радовались жизни на солнечных полянах каникул.

*24 сентября (среда)*

Не все дошли до конца пути: кто-то был сражён болезнью, кого-то укусила муха лени и синий пьяный комар. У некото-

рых дам в пути вырос и зашевелился живот. Кто-то свернул на другую тропу, кто-то просто решил не идти дальше. Всех их пришлось бросить, они остались позади, но кого-то мы будем помнить всю жизнь, ибо шли с ними плечом к плечу.

А мы? Мы всё-таки взобрались на Эверест высшего медицинского образования! И на этой вершине понимаешь, что всё это не просто так. Оно того стоило! С этой горы видно всё, и ты становишься наблюдателем, зачарованным охотником за ценностями жизни. Можно дышать свободно, во всю грудь, кричать, и все тебя услышат. Разбираться во многом и видеть перспективные горизонты! И поэтому мы день за днём, семестр за семестром вгрызались зубами в этот гранит знаний, обрывали ногти об этот монолит науки.

Но наше дело было правым: мы победили, и этого нам не забыть никогда.

Вот так вот понесли мои мысли – чуть остановку не проехал. А разве у вас, дорогие читатели, такого не бывало? Вот припомните!

*25 сентября (четверг)*

Всех интернов сегодня отправили на субботник убирать от мусора закреплённые территории. Интересно, кто их закрепил? Дескать, теперь военный институт разогнали, и прибираться некому. А я в принципе согласен с профессором Ф.Ф. Преображенским, т. к. считаю, что каждый должен заниматься своим делом: детский врач – лечить детей, а двор-

ник – подметать улицы. Да и вовсе я не Владимир Ильич Ленин, чтоб кайфовать от субботников. Поэтому забил на это дело и день посвятил отдыху: выпался, погулял, сходил в кино. Как ни странно, фильм назывался «Гудбай, Ленин». Мне было очень хорошо в этот погожий осенний день. И я даже сочинил об этом стихотворение:

*Осенний выходной  
Сегодня не работал.  
Четверг, а выходной.  
И, выспавшись досыта,  
Иду в кино тропой  
По улицам осенним,  
Пиная жёлтый лист,  
Я солнцу улыбаюсь  
И провожаю птиц,  
Гляжу в экран волшебный,  
Пью пиво, ем попкорн  
И в омуты сюжета  
Ныряю с головой.  
После кино довольный  
В мысли цифрую БАС  
Поеду-ка я к другу  
Играть осенний JAZZ.  
День кончится нежданно,  
Умрёт последний луч,  
И одеялом звёздным  
Меня укроет ночь...*

26 сентября (пятница)

Ну вот и последний день цикла пульмонологии – всё-таки быстро летит время. А чему я научился за этот месяц? Чувствую я себя намного увереннее, чем первого сентября. Быстрее справляюсь с работой. В общем, постепенно выхожу на проектную мощность. При работе с пульмонологическими больными приобрёл новый удобный алгоритм. Необходимо исходить из того, какое у пациента воспаление в бронхо-лёгочной системе. Если аллергическое – это бронхиальная астма либо намного реже альвеолит<sup>19</sup>, если бактериальное – острая пневмония, бронхит или обострение какой-нибудь неспецифической хрони. Исходя из этого можно назначать обследование и лечение. Вот такое вот полезное приобретение. Интересовался бронхоскопией и обозревал тёмные лабиринты бронхов своих пациентов. Видел муковисцидоз и исключал его путём постановки потовых проб. На следующей неделе остаётся сдать зачёт, и с пульмонологией будет покончено, начнётся иммунология... Но всё же хотел бы признать, что пульмонология – это моя любимая медицинская стезя. Видимо, так предначертано!!!

На работе давали премию в каком-то веке! Я порадовал себя огромными персиками и приобрёл давно желанный диск Bob Marley and Wailers «Natural Mystic». Просто обожаю

---

<sup>19</sup> **Альвеолит** – посттравматическое инфицирование и воспаление зубной лунки после удаления зуба.

reggae! Да, Боб Марли – кумир моей юности.

*27 сентября (суббота)*

Пылкий пророк Растафары, железный лев Сиона. Почти божество Ямайки, счастливый от дыма марихуаны и беднейшей страны, где даже на деньгах изображены толпы голодных и оттого дистрофичных детей. Вот и сейчас пишу дневник и слушаю эти незатейливые ритмы регги, которые, наверное, никогда не надоедят... Сипловатый от курения голос Боба как молитва, как плач и просьба. Ведь Wailers и переводится как «плаксы». Просьба быть добрыми и курить траву – тогда не будет войны, не будет забот, а будет любовь, свобода и счастье. НАKUNA МАТАТА в целом. Вот о чём поёт этот парень.

*28 сентября (воскресенье)*

Вчера работал в больнице медбратом в ночь. Дел не было, скучал и по обыкновению пошёл в палату интенсивной терапии. Есть там интересный пациент. Пятилетний мальчуган Ромка. Ему очень не повезло. Родился он здоровым, рос и развивался как все дети, был озорным и любопытным, пока не случилась беда. Подвыпившие родители съехали на своей машине в реку с пирса речного вокзала и Ромка с ними. Родители выплыли, а пацан десять минут провёл под водой и остался без мозгов – на его электроэнцефалограмме теперь невыразительные пустые линии.

29 сентября (понедельник)

Долго Ромка лежал в реанимации в глубокой коме. Родителям было жалко его, но они, видимо, привыкли и сейчас всё реже и реже приходят к сыну. Переведённый из реанимации в конце июля, он до сих пор лежит в нашем ПИТе. Почти брошенный родными, нужный только медсёстрам, исхудавший, без сознания, однако реагирующий на боль. С пробитым трахеостомой<sup>20</sup>, дыхательным горлом – от этого у него жуткий гнойный эндобронхит<sup>21</sup>. Конечно, очень жаль этого малыша, но чудес не бывает.

В пятницу на его тельце появилась сыпь в виде мелких пятен, папул и пузырьков. Однажды похожее с ним уже было, но то была аллергическая реакция – и сначала тоже подумали на это. Назначили гормоны и антигистаминные. На животе были крупные, с чечевицу, пузыри с серозным, а кое-где с серозно-геморрагическим содержимым. Думали даже о многоформной эритеме Стивенса-Джонсона<sup>22</sup>, да только

---

<sup>20</sup> **Трахеостомия** – хирургическая операция образования временного или стойкого соустья полости трахеи с окружающей средой (стома – свищ), осуществляемое путём введения в трахею канюли или подшиванием стенки трахеи к коже. В результате обеспечивается поступление воздуха в дыхательные пути.

<sup>21</sup> **Эндобронхит** – воспаление слизистой оболочки бронхов, только выявленное особым образом – посредством бронхоскопического исследования.

<sup>22</sup> **Многоформная экссудативная эритема** – остро развивающееся заболевание, характеризующееся полиморфными высыпаниями на коже и слизистых оболочках, циклическим течением и склонностью к рецидивам в осенне-весенний период. **Синдром Стивенса-Джонсона** представляет собой тяжелейшую

сыпь была на неизменённой коже. Когда я увидел сыпь, она показалась мне удивительно знакомой – неужели на Ромку напала ветрянка!?! Элементы появились прямо на глазах, за вечер обсыпало лицо. Пятна превращались в везикулы. Из амбулаторной карты я узнал, что мальчик не болел ветрянкой ранее. Это ещё больше насторожило меня, тем более в пульмонологии был карантин по ветряной оспе с 17 сентября.

*30 сентября (вторник)*

Но этот случай не укладывается в инкубационный период. И этому я нашёл объяснение: сыпь появилась на девятый день предполагаемой инкубации, то есть раньше классического одиннадцатого дня. Но иммунный статус в Ромкином положении не на уровне – его глушит и гнойный эндобронхит, и «тонны» антибиотиков, полученных за последнее время, и огромный стресс для организма от пережитого. Кроме того, он получал глюкокортикоиды<sup>23</sup>, которые делают ветрянку атипичной и тяжёлой, даже с драматическим

---

форму многоформной экссудативной эритемы, протекающую со значительным нарушением общего состояния больных.

<sup>23</sup> **Глюкокортикоиды** – стероидные гормоны, синтезируемые корой надпочечников. Природные глюкокортикоиды и их синтетические аналоги применяются в медицине при надпочечниковой недостаточности. Кроме того, при некоторых заболеваниях используются противовоспалительные, иммунодепрессивные, противоаллергические, противошоковые и другие свойства этих препаратов.

течением. Крупные пузыри и геморрагический выпот<sup>24</sup> в них можно отнести к атипии. Я поделился своими мыслями с заведующим отделением, доктором Ёлкиным, который, кстати, считает себя самым умным в нашей больнице. Этот уса-тый и розовощёкий толстяк сначала вроде разубеждал меня, но потом, видимо, внял моим доводам и уже за полночь мы обсуждали план дальнейшего лечения. Было интересно. Сошлись на противовирусной терапии и динамическом наблюдении. Кроме того, в ПИТе были не болевшие ветрянкой: кроме больных, в списке оказалась и одна медсестра. В общем, если они по истечении одиннадцати дней заболеют, то это будет самым верным и жестоким, конечно, подтвержде-нием хода моих мыслей.

В понедельник утром я узнал, что Ромку всё же собираются переводить в инфекционную больницу. Видимо, я был прав.

*1 октября (среда)*

Вот и погиб сентябрь 2003 года. Минула тёплая треть осе-ни. Надо признать, что этот месяц порадовал тёплой пого-дой, был солнечным и мягким. Интересно, каким будет ок-тябрь? Очень хотелось бы надеяться на лучшее.

А я уже месяц веду дневник. Пока мне не надоело. И по-

---

<sup>24</sup> **Выпот** – патологическое состояние, характеризующееся скоплением ка-кой-либо биологической жидкости в одной из полостей тела в результате воспа-ления или наличия избытка крови или жидкости в каком-либо органе или ткани.

хоже, это постепенно входит в привычку, ибо ощущаешь какую-то депривацию, если вечером не возьмёшь в руки Zebгу и не черкнёшь страницу изумительными чёрными чернилами. Кроме того, дневник определённым образом организует внутренне, что тоже на пользу. Не знаю, как с самоанализом, по-моему, я делаю очень-очень робкие шаги, но лиха беда начало!

Интернатура медленно продвигается вперёд. Вчера сдал зачёт по пульмонологии доценту Рыбину. Все студенты считают его очень злобным преподавателем педиатрического факультета. По праву, наверное. В нём сочетается высокое знание предмета и цинизм, хотя, пожалуй, все медики являются циниками, потому что им кажется, что они знают тело. Но есть и более циничные люди, которым кажется, что они знают душу. Догадались, о ком это я? В придачу цинизм доцента приправлен ещё и снобизмом и довольно своеобразным чувством юмора. Женская половина сдаёт ему зачёты до сессии и проливает горькие слёзы на занятиях. Но что касается меня, влюблённого в пульмонологию, то проблем у меня не возникло: всё сдал с первого раза. Да и признаюсь честно: именно благодаря доценту Рыбину пульмонология для меня стала прикладной и очень привлекательной дисциплиной. Я захотел стать детским пульмонологом.

*2 октября (четверг)*

Посетил семинар, где рассказывали о молочных смесях

компании NUTRICIA, но всё это ерунда. Ибо любой педиатр знает, что лучше для грудного ребёнка только грудное вскармливание.

*3 октября (пятница)*

Уже как неделю работаю в отделении иммунологии, а об этом ни слова – некогда всё, другими темами был занят.

Постепенно врубаюсь в дисциплину, в которой особо конкретного-то и нет ничего. Ведь иммунную ухом не услышишь, глазом не разглядишь и руками не потрогаешь, разве что только периферические лимфатические железы<sup>25</sup>.

Смотришь ребёнка: вроде бы ничего, ну болеет часто, а кто ж из детей не болеет!?! Им это привычно, особенно, когда начинают ходить в сад, да ещё раньше трёх лет. Кто не болеет совсем – тоже плохо. Такие дети чаще лейкозам подвержены, где-то я читал об этом. Да и детские инфекции потому так называются, что ими надо болеть в детстве, ибо взрослые их переносят намного тяжелее. С этой целью в некоторых странах, если в округе ребёнок заболел (к примеру, ветрянкой или краснухой), пекли пирог и приглашали всех местных ребятшек на ветряночные или краснушные вечеринки, чтоб те поиграли с больным, угостились пирогом и через инкубационный период все благополучно переболели

---

<sup>25</sup> **Периферические лимфатические железы** – периферические лимфоузлы – органы лимфатической системы, которые группируются в подкожной клетчатке различных частей тела. Доступны осмотру и пальпации.


в одно время. Такие вот взгляды имеют место на болезни у детей. Только есть ли в этом рациональное зерно?

*4 октября (суббота)*

Целые сутки бездельничал на работе: всех детей отпустили на уик-энд домой, и в отделении остались только двое. Поэтому я опять ушёл в ПИТ – там интереснее. Поступили двое с обструктивным синдромом. И днём я выслушивал в грудных клетках затруднённый выдох и пёстрое разнообразие сухих и влажных хрипов. Назначал лечение и оценивал динамику. Как всё же это любопытно, особенно, если лечение эффективно. Вечером пили чай и смотрели кино.

*5 октября (воскресенье)*

Было прекрасное осеннее утро. Мы наняли машину для перевозки урожая с дачи. Приятно очутиться за городом в такой идиллии. Солнце светит мягко, по-осеннему, тишина, клёны машут жёлтыми ладонями листьев вслед машине, салютует яркими гроздьями рябина. Всюду расстелены ровные ковры листопада. А многие деревья поэтому стоят голые и тянут свои ветки, будто бронхи на бронхограмме в печальную альвеолярную лазурь осеннего неба...



*6 октября (понедельник)*

Постепенно адаптируюсь в отделении иммунологии. Абстрактно представляю себе работу иммунной системы организма. Вижу, как мохнатые медведи-макрофаги поглощают чужеродцев. Как они дешифруют внутри себя расщеплённые болезнетворные частицы и представляют их «клеркам» – Т-хелперам<sup>26</sup>, которые звонят своим интерлейкиновым<sup>27</sup> «телефонам» – плазмочитам<sup>28</sup>. И те, переодевшись в В-лимфоцитарные<sup>29</sup> «латы», плюют иммуноглобулинами. Вижу и «киллеров в чёрных масках», притаившихся в закоулках организма. Они изобличат и уничтожат предательски изменённые клетки, в которых устроил диверсию какой-нибудь внутриклеточный агент. Вся эта защитная братва должна работать согласованно и точно, будто на флешмобе. Или как часы.

Иногда часы эти сбиваются, отстают или вообще встают. Вот тогда и болеют дети всякими инфекциями, а то, наоборот, спешат часы, сходят с ума и начинают крушить своё те-

---

<sup>26</sup> **Т-хелперы** – Т-лимфоциты, главной функцией которых является усиление адаптивного иммунного ответа.

<sup>27</sup> **Интерлейкины** – группа цитокинов, синтезируемая в основном лейкоцитами. Также производятся мононуклеарными фагоцитами и другими тканевыми клетками. Интерлейкины являются частью иммунной системы.

<sup>28</sup> **Плазмочит (плазмацитарная клетка)** – основные клетки, продуцирующие антитела в организме человека. Являются конечным этапом развития В-лимфоцита.

<sup>29</sup> **В-лимфоциты** – разновидность лимфоцитов, основной функцией которых является выработка иммуноглобулинов различных классов.

ло. Такое принято называть аутоиммунными болезнями, в других случаях – аллергией.

Так вот, сижу в ординаторской, как часовщик в своей комнате, и, вооружившись лупой иммунограмм и других методов, пытаюсь чинить сломавшиеся часы детского иммунитета.

*7 октября (вторник)*

В моём арсенале для починки есть всякого рода инструменты. Вот микроотвёртки под названием тимоген<sup>30</sup>, декарис<sup>31</sup>, тактивин<sup>32</sup> для подтяжки Т-звена<sup>33</sup>. А вот щипчики метилурацила<sup>34</sup>, пентоксила<sup>35</sup> – стимуляторы В-клеток. Есть смазка из витаминов и биогенных стимуляторов. Если же части портит вирусная пыль, то для неё у меня есть ацикловир, виферон, интерферон и циклоферон – они прекрасно работают. Вот и волшебный бальзам для лакировки – ИРС19.

---

<sup>30</sup> **Тимоген** – иммуностимулирующий препарат.

<sup>31</sup> **Декарис (Левамизол)** – антигельминтное средство. Обладает также свойствами иммуномодулятора: при некоторых сравнительно нетяжелых иммунодефицитных состояниях проявляет иммуностимулирующие свойства.

<sup>32</sup> **Тактивин** – полипептидный препарат, получаемый из тимуса крупного рогатого скота, в медицинской практике используется в виде прозрачного бесцветного раствора. Т-активин является иммуностимулирующим средством.

<sup>33</sup> **Т-звено (иммунитета)** ответственно за реакции клеточного типа.

<sup>34</sup> **Метилурацил** – препарат, улучшающий трофику тканей и стимулирующий процесс регенерации.

<sup>35</sup> **Пентоксил** – препарат, который применяется как стимулятор лейкопоэза при тех же показаниях, что и метилурацил.

Хламидийную ржавчину чищу макролидами<sup>36</sup>. Царапины от гельминтов – различными мастиками, как то вермокс или пирантел, празиквантель или пирвиний памоат. Ну не названия, а просто музыка! Плесень стираю нистатином или дифлюканом. Да мало ли чего ещё...

А уж если не хватает какого-нибудь колёсика, винтика или даже маятника, а то и турбийона, тогда ставим новую деталь – плазму, другие заменители иммунных факторов.

Так и работаю, но больно уж муторное и кропотливое это дело. Попробуй догадайся, почему часы не идут. Иной раз и разобраться невозможно. Тогда на меня нападает уныние, будто пропадает какая-то цель, и потерянного времени становится жаль. Но это случается намного реже. Обычно всё же удаётся настроить эти детские иммунные часики.

*8 октября (среда)*

Вчера не успел рассказать, как я посетил дантиста. Нет, зубы у меня не заболели. Просто для профилактики. Я каждые полгода стараюсь посещать стоматолога, т. к. очень боюсь зубной боли – редкий раз мне ничего не лечат. Но вчера обошлось без лечения – всё оказалось нормально, старые пломбы стоят, а нового кариеса нет.

Всё-таки здорово, что я родился во второй половине два-

---

<sup>36</sup> **Макролиды** – группа лекарственных средств (большой частью антибиотиков), оказывающих преимущественно бактериостатическое действие и обладающих низкой токсичностью по сравнению с другими антибиотиками.

дцатого века: куда ни глянь, куда ни плюнь – везде прогресс. Вот и в стоматологии тоже – ещё пятьдесят лет назад бор-машины приводились в движение ножной педалью, деревянные кресла были ужасны и, самое главное, не было надёжной анестезии! Люди шли к стоматологу как на пытку. Пломбы из амальгамы и модные золотые фиксы... А теперь – современные мощные турбины, мягкие кресла, в которых не сидишь, а полулежишь. А что говорить об анестезии! Просто фантастика! Можно после укола спать в кресле, даже если зуб депульпируют. Потом, правда, половина лица отнимается на несколько часов, но это небольшая плата. А пломбы из цветокомпозитных материалов – это же вообще космические технологии! Научились править прикус, даже какое-то время модно было ходить в брекетах. Даже зубы сейчас имплантируют и называют это второй сменой зубов! Что будет дальше, остаётся только догадываться. Однако, несмотря на все современные достижения, поход к стоматологу всё же вселяет в меня ужас. Какой-то генетический страх у меня перед дантистом. И когда в кресло я сажусь, будто иду на эшафот. Такие вот дела.

*9 октября (четверг)*

Трудно работать, когда не видишь динамики. Строишь больного – и ничего. Тупо изо дня в день пишешь одинаковые дневники, выдумывая, какое бы ещё исследование назначить? Смысл работы постепенно уходит, и труд подменя-

ется каким-то особым бездарным и бесцельным времяпрепровождением. Как я ни пытаюсь сторониться этой нехорошей тенденции, она постепенно накрывает меня пеленой безынтересности и превращает мои мысли в болото. Необходимо что-то предпринять, взглянуть на всё это с другой стороны, но я пока не знаю как. Иначе доработать две недели мне покажется очень сложно. Вот такие невесёлые пока мысли приходят мне в голову на цикле иммунологии.

*10 октября (пятница)*

На меня плохо действует полнолуние. Вот и сегодня ночью я проснулся. Часы флуоресцировали четыре часа. Какая-то непонятная тревога овладела мной. На улице где-то далеко выли собаки. «О ком же они воют?» – подумал я. Со всем рядом под окном мерзко ржали какие-то пьяные бабы, они громко матерились и орали. В окно заглядывала полная луна. Среди комнаты лежала полоса лунного света. Голоса пьяниц стихли, и наступила тишина. В комнате стало страшно, почти как в детстве.

Утром еле встал, несколько глотков ароматного кофе всё же оживили меня. Подобно сомнамбуле, я добрался до работы. Голова отказывалась думать, мысли едва заметно шевелились, руки не слушались. Как назло, было много писанины: обоснования диагнозов, выписки, этапные эпикризы. Всё меня раздражало. Компота или сока в полдник не было, поэтому ел свою двенадцатичасовую булку, запивая водой.

Уйти домой удалось почти в два часа, а ведь сегодня пятница. Дома тоже ничего меня не радовало. В общем, день пошёл под откос. Всё же я считаю, что во всём виновата луна.

*11 октября (суббота)*

И опять почти всех детей отпустили домой на выходные, и отделение пустовало. Весь день смотрел кубок мира по регби – благо телевизор есть на работе, а то бы совсем со скуки подох бы. Регби – моя любимая командная игра. Я сам в юности иногда играл. На мой взгляд, очень зрелищно, когда стокилограммовые (а то и больше) мужики сломя голову несутся по зелёному газону с мячом в виде дыни. А чего стоят их столкновения, розыгрыши, схватки и колоритная куча мала. Ну а когда происходит занос в зачётное поле, у меня просто душа радуется. Команды выглядят очень впечатляюще.

*12 октября (воскресенье)*

На нынешнем кубке мира я болею за сборную Новой Зеландии – они называются All Blacks – все в чёрном. И форма у них, соответственно, чёрная. Перед каждой игрой команда исполняет ХАКУ – ритуальный танец. Эти потомки маори хлопают себя по телу и кричат, притопывая при этом, наводя на соперника первобытный ужас. Регби в их исполнении просто потрясающий такой, каким должен быть настоящий RUGBY.

*13 октября (понедельник)*

Понедельник, как известно, день тяжёлый. С трудом после уик-энда включаюсь в работу. Однако с радостью осматриваю своих пациентов. Вот полторалетний Павлик. Прекрасный любопытный малыш, который то и дело норовит взять мой фонендоскоп и фонарик с ручкой в придачу. Мальчик часто болеет, хотя внешне не производит впечатление избалованного ребёнка. Он упитан, у него приятная на ощупь, гладкая кожа. Я называю такую кожу атласной – она может быть только у вполне здорового ребёнка. К слову, никакая косметика у взрослых дам не может придать их коже прелестных детских свойств. Эту кожу хочется бесконечно ощущать рецепторами своих пальцев. Павлик несколько рыхловат и бледен, у него увеличены лимфоузлы на периферии и раздражено кольцо Пирогова-Вальдейера<sup>37</sup>. Вполне возможно уложить его тип конституции в лимфатико-гипопластический<sup>38</sup>. Хотя и с большой-большой натяжкой. В его иммунограмме нет больших изменений, разве что некоторые сдвиги

---

<sup>37</sup> **Кольцо Пирогова-Вальдейера (Лимфатическое глоточное кольцо)** – расположено на границе ротовой полости и глотки в слизистой оболочке скопления лимфоидной ткани, окружает вход в дыхательные и пищеварительные пути. Является частью лимфатической системы организма. Относится к периферическим органам иммунитета.

<sup>38</sup> **Лимфатико-гипопластическая аномалия конституции** характеризуется генерализованным стойким увеличением лимфатических узлов, дисфункцией эндокринной системы (гипо-, дисфункция надпочечников и симпатико-адреналовой системы, дисплазия вилочковой железы) со сниженной адаптацией к воздействиям окружающей среды.

в Т-звене, такая лёгкая иммунопатология, которая, вероятно, пройдёт с возрастом. Израстёт парень. А пока я назначил ему Бронхо-мунал П. Для успешного противостояния всяким там ОРВИ.

*14 октября (вторник)*

Сегодня все доктора на учёбе, и меня оставили одного на целое отделение. Я поначалу даже немного испугался, но это быстро прошло. Не торопясь, я приступил к осмотру. У всех пациентов было стабильное состояние и минимум жалоб. К полудню я закончил осмотр, приступив к написанию дневников в историях болезней. Первый раз почувствовал себя хозяином отделения, вполне уверенным в себе. Это чувство очень льстит и полезно в разумных количествах. А если завтра ещё похвалят, скажут, что всё сделал правильно – будет просто праздник души, торжество интеллекта на практической ниве. Ладно, доживём до завтра...

*15 октября (среда)*

Все мои вчерашние действия были одобрены, я был польщён. Теперь же хочу вернуться к вопросу о конституциях, о таких состояниях у детей, которые не являются патологией. В моём понимании конституция – это просто уклад функционирования организма ребёнка. В целом, этот уклад позволяет быть ребёнку здоровым, но при прочих равных условиях предрасполагает к развитию тех или иных заболе-

ваний. Это уже зависит от типа конституции. Очень интересно научиться разбираться в типах конституций, в их аномалиях, что ещё называют диатезами. Имеет значение ряд признаков: внешний вид, подвижность нервных процессов, пищевые предпочтения, склонность к определённым заболеваниям и так далее. Разобраться, в каком же месте функционирование организма наиболее уязвимо, помогает наблюдательность. Иногда это видно с первого взгляда, иногда ребёнку нужно знать годами. Так, хорошему гомеопату необходимо знать о своём больном всё, даже о том, как спит пациент: при открытой или закрытой форточке. Всё это позволяет определить тип конституции пациента и адекватно подобрать препарат. Всё же в гомеопатии есть рациональное зерно. Следовательно, определение типа конституции ребёнка и гомеопатия, на мой взгляд, вполне синонимичны.

*16 октября (четверг)*

Во время обхода с профессором осматривали грудную девочку. Единственное, что не нравилось лечащему доктору – это гипотрофия: крошка плохо прибавляла в весе. Мы зашли в палату, и мама, развернув розовые фланелевые пелёнки с зайчиками, показала нам свою восьмимесячную дочурку, весившую тринадцать с половиной фунтов. Девочка не испугалась толпы в белых халатах, она с любопытством разглядывала нас своими блестящими, серо-зелеными глазёнками и весело лепетала. У неё достаточно длинное, но, ко-

нечно же, худое тельце, хотя ест она достаточно (правда, из-за бедности родителей лишь соевую смесь). В нервно-психическом развитии она не отстаёт, а наоборот опережает своих сверстников. Когда мы стали трогать её, она моментально закапризничала, производя впечатление достаточно возбудимого ребёнка. В обследовании по всем системам не было никаких отклонений, а из беседы с мамочкой выяснили, что в их родне были такие, кто плохо прибавлял в весе в грудном возрасте. Вот так подтвердилось мнение о конституциональной природе этой гипотрофии.

*17 октября (пятница)*

Я таких детей называю «щеклея». Ну худышка она просто, вот и всё. Израстёт. Противоположный «щеклее» тип я назвал «фастфуд»...

В этот же день, как по закону парных случаев, один из моих пациентов выдал ацетонемическую рвоту<sup>39</sup>. Видимо, хорошо позавтракали, и жиры не успели сгореть в пламени углеводородов и начали коптить. Характеристику этому трёхлетнему мальчугану я дал ещё при первом осмотре: нервный, раздражительный, непоседливый, непослушный, у него плохой аппетит, он худоба и рыжий в придачу. Глаза его испуганно

---

<sup>39</sup> **Ацетонемическая рвота** – один из симптомов, спровоцированных нарушением обмена веществ в организме ребёнка. Данный тип рвоты провоцируется накоплением в крови ацетона и кетоновых тел, которые в связи с нарушением обмена веществ вовремя не утилизируются и не выводятся.

бегают. Я определил у него нервно-артритический диатез<sup>40</sup>, и потом рвоты у него уже были не раз. При этом он беспричинно выдавал температуру. Во время рвоты от него пахло ацетоном, вернее, прелыми яблоками. Взяв мочу, я обнаружил в ней ацетон на два креста. Назначил пациенту обильно пить щелочную минеральную воду и сладкий-сладкий чай.

Вот такие наблюдения о характеристиках детей сделал я 15 октября, исписав добрых три страницы. Но ведь это очень интересно, не так ли?

*18 октября (суббота)*


Вновь суббота, вновь работа, вновь с обструкцией борюсь. Делать в отделении нечего – смотрю телевизор. Безделье отупляет. Мысль из быстрой реки превращается в болото, а жизнь становится пресной, замирает время и ко мне подбирается до ужаса опустошающее чувство какого-то вакуума. Всё это на свинцовом фоне глубокой осени, с колючими мелкими дождями по утрам и пронизывающим холодным ветром в грязи и темени. В общем, у меня налицо осенняя хандра, осенняя депрессия, радикальное лечение которой заключается в употреблении алкоголя. При этом нельзя переборщить, иначе усугубишь ситуацию.

*19 октября (воскресенье)*

---

<sup>40</sup> **Нервно-артритический диатез** – это конституционная аномалия, которая обусловлена нарушением метаболизма мочевой кислоты и пуринов.

Ещё может помочь хорошая компания. Или общение с противоположным полом. Душевный разговор, спокойное общение с детьми. Хорошее кино, даже если ты его уже смотрел, но всё равно оно радует душу. Возможно, горячая ванна. Также плотный вкусный ужин и занимательное чтение. А ещё музыка по настроению. Вот так я могу лечить свою депрессию. Сегодня я выбрал метод хорошей компании и пошёл в гости...



*20 октября (понедельник)*

В качестве закрепления эффекта по профилактике и лечению осенней депрессии я посетил великий иллюзион ХХ и, видимо, ХХІ веков – кино. Переделанный, претерпевший рестайлинг и апгрейд, лучший кинотеатр нашего провинциального миллионного мегаполиса – кинотеатр «Кристалл». Теперь он в стиле хай-тёк. Это очень радует. Я люблю этот стиль. Посмотрел криминальную мелодраму с хэппи-эндом «Великолепная афера», чуть не прослезился в финале фильма. Вот что значит очень хорошая картина, ибо слёзы – знак качества драмы.

Кстати, фильм этот – великолепное учебное пособие по неврологии и психиатрии в частности. Очень интересно показан невроз навязчивых состояний. И если уж говорить об этом, то пособие по шизофрении – это фильм «Игры разума» с Расселом Кроу. Пособий по наркомании очень много, например, «Транспоттинг» или «Аптечный ковбой» и т. д. Пособие по миопатии – фильм «Масло Лоренцо». Да таких пособий много! Тем более интересно смотреть такие фильмы обладателю медицинского интеллекта. Предугадать развитие событий, поставить правильный диагноз героям... Это очень забавно.

*21, 22 октября (вторник, среда)*

И опять о пособиях, представлении о болезнях, о том,

как выглядят больные, какие признаки позволяют с первого взгляда заподозрить неладное. За годы учёбы в академии у меня сложились многие ассоциативные образы болезней. Не всех, конечно, но многих. Об этом я постараюсь рассказать. Думаю, что это будет интересно. Потом можно будет сравнить моё и твоё, читатель, восприятие...

Есть у меня пациентка, ласковая четырёхлетняя девочка Лиза, почти как в стихотворении Саши Чёрного «Мой роман». При первом же взгляде на неё в глаза бросается бледность. Конечно, не такая, как белый халат, но довольно выраженная. Девчужка худенькая, с синевой под глазами. На её щеке слева видна гирлянда лимфоузлов. Если их потрогать, то они размером от фасоли до боба: плотные, не спаяны между собой и с кожей, не причиняющие боли. Они напоминают картошку в мешке, кожа над ними не изменена. Появились лимфоузлы на фоне ОРВИ, то же было и год назад, когда девочка болела скарлатиной. Она за последний год вообще часто болела. Но в анализе её крови жутко высокая СОЭ<sup>41</sup> (до 55 мм/ч) и лимфоцитоз<sup>42</sup>. Кроме того, за четыре года её жизни нормальное СОЭ у неё было лишь однажды, а во всех других случаях было значительно ускорено.

---

<sup>41</sup> **Скорость оседания эритроцитов (СОЭ)** – неспецифический лабораторный показатель крови, отражающий соотношение фракций белков плазмы. Изменение СОЭ может служить косвенным признаком текущего воспалительного или иного патологического процесса.

<sup>42</sup> **Лимфоцитоз** – увеличение числа лимфоцитов в периферической крови. Причина абсолютного лимфоцитоза – острая вирусная инфекция.

Периодически, как сейчас, вылезала анемия первой степени, гипохромная. В общем, с первого взгляда девочка не производила впечатления здоровой. Однако всё же необходимо искать причины увеличения лимфоузлов, исключать различные инфекции, строить дифференциально-диагностический ряд: от туберкулёза до токсоплазмоза<sup>43</sup>, от цитомегалии<sup>44</sup> до гранулемы Моллара<sup>45</sup>. Также помнить о банальном регионарном лимфадените<sup>46</sup> и не забывать о лимфогранулематозе<sup>47</sup>. Поэтому я и отправлял её к онкологу. И пусть нет у неё интоксикации в виде температуры, похудения, ночного зуда и проливных потов... Онколог предложил наблюдать её в динамике. И лучше бы не было у неё лимфомы, но, если рассматривать этот вопрос с точки зрения диагноста, с колокольни честолюбия клинициста, поставленный редкий диагноз – лестное лакомство и прямая дорога к ко-

---

<sup>43</sup> **Токсоплазмоз** – паразитарное заболевание человека и животных, вызываемое токсоплазмами *Toxoplasma gondii*, в подавляющем большинстве случаев протекающее бессимптомно.

<sup>44</sup> **Цитомегаловирусная инфекция** – вирусное инфекционное заболевание человека, возбудителем которого является ДНК-содержащий цитомегаловирус человека из семейства герпесвирусов.

<sup>45</sup> **Синдром Дебре – Моллара**, «болезнь кошачьих царапин», **доброкачественный лимфоретикулез** – инфекционная болезнь, характеризующаяся подострым регионарным лимфаденитом.

<sup>46</sup> **Лимфаденит** – воспаление лимфоузлов, последствия вирусной инфекции.

<sup>47</sup> **Лимфогранулематоз (болезнь Ходжкина, лимфома Ходжкина)** – заболевание лимфатической системы, особый тип лимфомы, то есть злокачественного заболевания, где опухолевая ткань возникает из лимфоцитов.

щунству, наверное. Бальзам для зверька интеллекта практического врача, да и теоретика тоже. Но лучше я ошибусь в этой ситуации, пусть у неё будет не лимфогранулематоз, а что-нибудь побанальнее, попроще.

*23 октября (четверг)*

Так вот, коль уж речь зашла о лимфогранулематозе, или болезни Ходжкина, то на сей счёт у меня есть яркая ассоциация. Болезнь эта представляется мне в виде фотопортрета в дорогой ореховой рамке, украшенной узорами клеток Березовского-Штернберга<sup>48</sup>, выполненных в стиле маркетри. В рамку вставлена старинная пожелтевшая фотография, на которой изображено бледное лицо древнего старика. У него крупные черты лица и в то же время тонкие потрескавшиеся губы. Щёки его ввалились, заострив скулы. В отцветших глазах страшная неизбежность: кажется, что в зрачках отражается кто-то с косой. Старец сильно облысевший, на его лбу, изрытом траншеями морщин, видна сильная испарина. Уши в коростах – он их по ночам расчёсывает. Голова едва держится на худой шее, обезображенной увеличенными лимфоузлами. На нижней плашке рамки приколочена маленькая золотая табличка с гравировкой «Thomas Hodgkin 1798–1866». Когда я думаю о лимфогранулематозе, я вспо-

---

<sup>48</sup> **Клетки Березовского-Штернберга** – двух- или многоядерные крупные клетки, наблюдаемые при лимфогранулематозе в поражённых лимфатических узлах.

минаю этот портрет. Он промелькнул в моей голове и при осмотре маленькой Лизы. Однако плох тот врач, который не сомневается...

*24 октября (пятница)*

Ну вот, последний мой день в отделении иммунологии. Несмотря на некоторую пресность работы в этой отрасли медицинской мысли, всё же время пролетело быстро. Неужели прошёл ещё один месяц? Многому я не научился, но простимулировать иммунитет часто болеющему ребёнку, наверное, смогу, подготовить к прививке проблемного ребёнка тоже сумею. Кроме того, за месяц я стал ещё увереннее при осмотре больных, отработав методики физикального<sup>49</sup> исследования на своих пациентах. Кстати о Лизе. У неё улучшилась картина крови, пошли на убыль гирлянды шейных лимфоузлов. Онколог считает, что данные обследования подтверждают банальный лимфаденит. Что ж, и слава Богу, я рад за эту девочку. Рад, что мои робкие предположения о болезни Ходжкина остались лишь предположениями, хотя и о другой стороне медали я тоже говорил.

Собственно, коллектив отделения мне понравился, я нашёл общий язык с двумя докторицами. Общаться с ними было приятно и полезно. В честь окончания цикла иммуно-

---

<sup>49</sup> **Физикальная диагностика** – комплекс медицинских диагностических мероприятий, выполняемых врачом с целью постановки диагноза. Все методы, относящиеся к физикальному обследованию, осуществляются непосредственно врачом с помощью его органов чувств.

логии мы вместе распили бутылку муската в мой последний день работы, но подчеркну: в нерабочее уже время. Вино слегка ударило в голову, и домой совсем не хотелось. Поэтому я решил прогуляться и пошуршать (наверное, последний раз в этом году) осенней листвой в огромном городском парке рядом с больницей. А воздух уже начал пахнуть снегом...

*26 октября (воскресенье)*

Совсем я задумался, записался. Забыл сообщить, что ощущения меня не обманули и вчера выпал первый снег. Люблю смотреть, как он стремительно выбеливает грязные улицы, как украшает деревья, как он пока ещё немного хрустит под ногами, а воздух после снега становится хрустально свежим. Да и часы на час назад перевели – теперь темнеет раньше. Город мерцает огнями, манит. Сияние неона, снега и сумерки действуют на меня как-то шамански.

*27 октября (понедельник)*

Продолжаю свою летопись. Начался цикл кардиологии. Но шёл я в сердечное отделение с тяжёлым сердцем. Sorry за каламбур, но это так, а всё потому, что рассказы моих коллег о работе там создали отвратительный ореол. И, как оказалось, не напрасно. Заведующая отделением Инга Павловна Полякова оказалась и впрямь женщиной с тяжёлым характером. Её хищный макияж и причёска – почти Медуза Горгона, очки в оправе «а-ля строгая учительница», холодный,

требовательный тембр голоса. Всё это вместе взятое создавало очень агрессивный образ. Она вполне подошла бы на роль сестры Рэтчед из кинофильма «Пролетая над гнездом кукушки».

# Конец ознакомительного фрагмента.

Текст предоставлен ООО «Литрес».

Прочитайте эту книгу целиком, [купив полную легальную версию](#) на Литрес.

Безопасно оплатить книгу можно банковской картой Visa, MasterCard, Maestro, со счета мобильного телефона, с платежного терминала, в салоне МТС или Связной, через PayPal, WebMoney, Яндекс.Деньги, QIWI Кошелек, бонусными картами или другим удобным Вам способом.