


**УЧЕБНОЕ
ПОСОБИЕ**

 ПИТЕР

Г. М. Семенов, В. А. Лебедев



**Топографическая анатомия
и оперативная хирургия
для стоматологов**

2-е издание

ТЕОРИЯ И ПРАКТИКА

В. А. Лебедев

**Топографическая
анатомия и оперативная
хирургия для стоматологов**

«Питер»

Лебедев В. А.

Топографическая анатомия и оперативная хирургия для стоматологов / В. А. Лебедев — «Питер»,

Перед вами прекрасно иллюстрированное пособие по оперативной хирургии и топографической анатомии, написанное известными российскими специалистами, сотрудниками Санкт-Петербургского государственного медицинского университета им. академика И. П. Павлова. Внимание читателя сосредоточено исключительно на области лица и переднем отделе шеи в стоматологическом аспекте. Издание предназначено для студентов старших курсов стоматологических факультетов медицинских вузов, молодых хирургов-стоматологов и начинающих челюстно-лицевых хирургов.

© Лебедев В. А.

© Питер

Содержание

Предисловие	6
Топографическая анатомия (основные понятия)	7
Характеристика рельефа	9
Стратиграфия	11
Планиметрическая анатомия	13
Стереометрия	15
Основные направления развития топографической анатомии	17
Оперативная хирургия (основные понятия)	20
Хирургическая операция	22
Элементы операции	23
Этапы оперативного вмешательства	24
Качественные требования, предъявляемые к оперативному доступу	25
Количественные критерии оценки оперативного доступа	28
Требования, предъявляемые к оперативному приему	33
Хирургические инструменты	34
Требования к общехирургическим инструментам	35
Требования к инструментам, применяемым в хирургической стоматологии и челюстно-лицевой хирургии	36
Требования к микрохирургическим инструментам	37
Конструктивные особенности хирургических инструментов	38
Разъединение тканей	40
Основные правила разъединения тканей	41
Инструменты для разъединения тканей	42
Разъединение тканей механическим способом	43
Хирургические ножи	44
Основные позиции скальпеля в руке хирурга	47
Методические приемы, облегчающие рассечение мягких тканей	48
Остеотомы и хирургические долота	50
Хирургические ножницы	53
Щипцы костные (кусачки)	57
Распаторы	60
Понятие о резекции ребра для пластики	62
Ложки костные острые	65
Хирургические пилы	67
Зонд желобоватый	70
Зонд пуговчатый	72
Зонд Кохера («зонд зубный»)	73
Сравнительная характеристика механического способа разъединения тканей	75
Электронож (электрохирургический метод разъединения тканей)	76
Механизм электрохирургического воздействия на ткани	76
Основные принципы безопасности при применении электрохирургического метода	79
Общие правила электродиссекции	80

Удаление небольших поверхностных эпидермальных высыпаний в области лица и шеи	81
Удаление образований, значительно возвышающихся над поверхностью кожи в области лица и шеи	82
Ультразвуковой метод	83
Механизм действия	83
Рабочие наконечники	84
Правила рассечения тканей с помощью ультразвуковых инструментов	85
Ультразвуковой нож (скальпель)	86
Ультразвуковая пила	87
Ультразвуковые трепаны и сверла	88
Сравнительная характеристика ультразвукового метода	89
Криохирургические инструменты	90
Механизм действия	91
Конец ознакомительного фрагмента.	92

Г. М. Семенов, В. А. Лебедев

Топографическая анатомия и оперативная хирургия для стоматологов

Предисловие

Целью авторов являлась подготовка учебного пособия для студентов старших курсов стоматологических факультетов медицинских вузов, молодых хирургов-стоматологов и начинающих челюстно-лицевых хирургов.

В основу книги положены:

1. Многолетний опыт преподавания оперативной хирургии и топографической анатомии на стоматологическом факультете Санкт-Петербургского государственного медицинского университета имени академика И. П. Павлова.

2. Результаты постоянной интеграции преподавания оперативной хирургии и топографической анатомии со смежными клиническими кафедрами: хирургической стоматологии и челюстно-лицевой хирургии (зав. кафедрой – профессор М. М. Соловьев), хирургической стоматологии детского возраста (зав. кафедрой – профессор Г. А. Хацкевич).

3. Рекомендации по усовершенствованию преподавания оперативной хирургии и топографической анатомии, опубликованные в проекте программы по преподаванию дисциплины (М., 2006).

4. Реальные возможности изучения топографической анатомии головы и шеи, а также обучения практическим навыкам выполнения оперативных вмешательств на морфологическом материале.

Авторы выражают искреннюю благодарность кандидату медицинских наук, доценту В. Л. Петришину и кандидату медицинских наук, преподавателю Д. В. Галецкому, за подготовку значительной части рисунков.

Своим Учителем и наставником авторы, безусловно, считают Заслуженного работника Высшей школы РФ, профессора Олега Петровича Большакова, чьи идеи во многом положены в основу этой книги. Именно его педагогическое подвижничество, огромный научный вклад в оперативную хирургию и топографическую анатомию определили современный уровень этой дисциплины в России.

Авторы будут благодарны всем заинтересованным читателям за сделанные замечания и рекомендации.

Топографическая анатомия (основные понятия)

Топографическая анатомия – наука о пространственном положении и взаимоотношениях органов в различных областях тела человека.

В зависимости от целевой направленности выделяют:

- прикладную анатомию, изучающую пространственное взаимоотношение органов тела человека применительно к различным видам деятельности человека (искусству, космонавтике, ремеслам);

- клиническую анатомию, целью которой является установление координат органов для выполнения лечебных действий.

Составной частью клинической анатомии является хирургическая анатомия, к задачам которой относятся выявление четких представлений о взаимоотношении органов в трехмерной системе координат, необходимых для выполнения оперативных вмешательств.

Основным в топографической анатомии является региональный подход, заключающийся в выделении областей преимущественно прямоугольной формы с характерными пространственными взаимоотношениями органов.

Для отграничения областей используют линии, проводимые по костным ориентирам.

Наибольший интерес для хирургической стоматологии и челюстно-лицевой хирургии представляют следующие области лица и переднего отдела шеи (рис. 1).

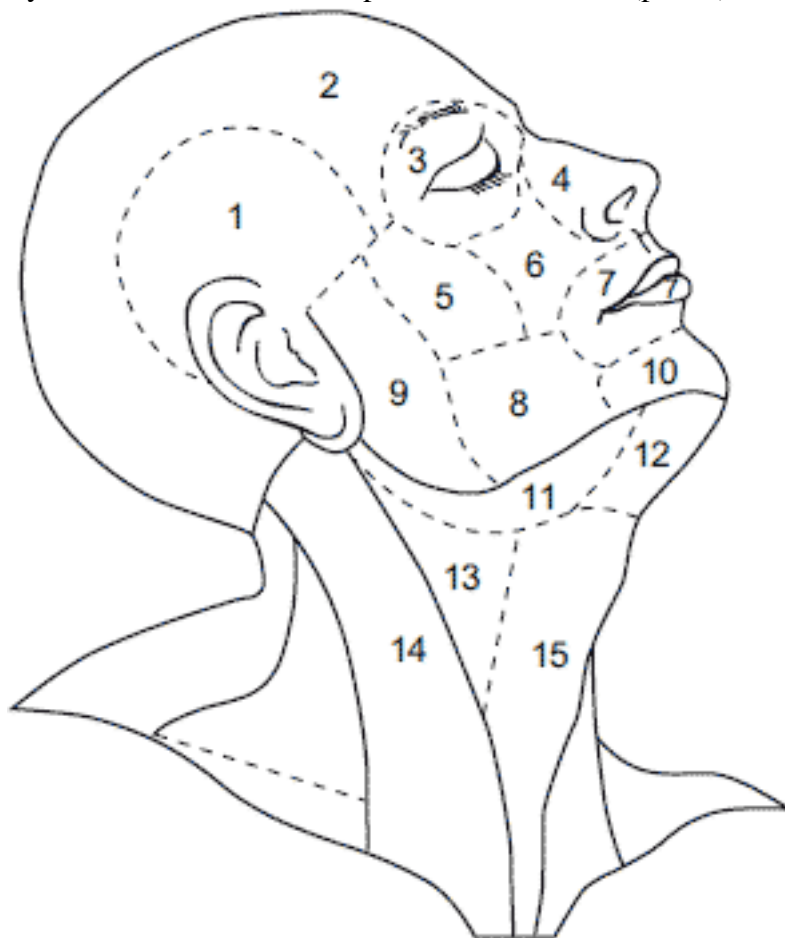


Рис. 1. Области головы и переднего отдела шеи, наиболее важные для хирургической стоматологии и челюстно-лицевой хирургии. 1 – височная область, 2 – передний отдел лобно-теменно-затылочной области, 3 – область глазницы, 4 – область носа, 5 – скуловая область, 6 – подглазничная область, 7 – область рта, 8 – щечная область, 9 – околоушно-жевательная

область, 10 – подбородочная область, 11 – поднижнечелюстная область, 12 – подподбородочная область, 13 – сонный треугольник, 14 – грудино-ключично-сосцевидная область, 15 – лопаточно-трахеальный треугольник (по: Шаргородский А. Г., 1976).

Задачами топографической анатомии являются:

1. Описание рельефа области (рельефная анатомия).
2. Оценка последовательности расположения слоев и их свойств (стратиграфия).
3. Определение координат органа или его части в двухмерном пространстве (планиметрия).
4. Характеристика взаимоотношений органов в трехмерной системе координат (стереометрия).

Характеристика рельефа

Оценка особенности рельефа области имеет важное значение для постановки диагноза, уточнения представлений о динамике развития патологического процесса и результатах лечебного воздействия (рис. 2).




Рис. 2. Изменения рельефа лица в норме при различном состоянии мышц лица (мимических мышц). а – мальчик с собакой (Мурильо, 1650), б – автопортрет (Ван Дейк, 1630).

Особенности рельефа, выявляемые при осмотре, условно подразделяют на две группы.

1. Динамические.
2. Статические.

Динамические особенности, как правило, характеризуют изменения сократительных способностей мышц, их объема (маскообразное лицо при параличе мимических мышц, ригидность жевательной мышцы при воспалительном процессе на соответствующей стороне) – рис. 3а.

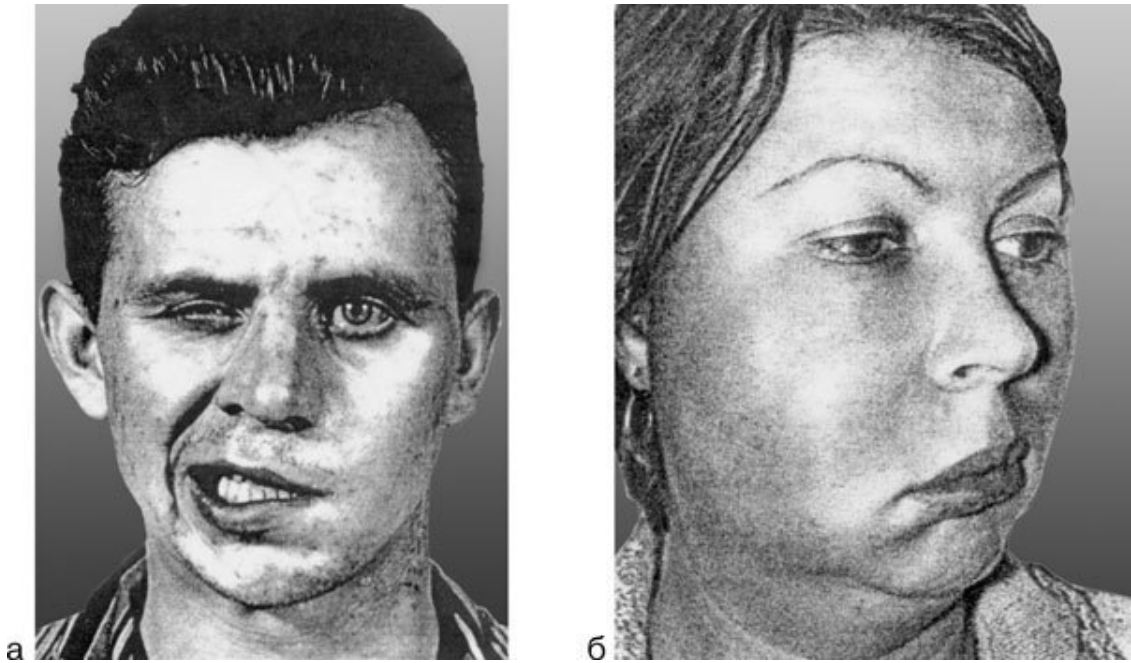


Рис. 3. а – маскообразное лицо при параличе мимических мышц (по: Каверина В. В., 1967). б – выраженная припухлость при флегмоне щечной области справа (по: Шаргородский А. Г., 1985).

Статические особенности рельефа обусловлены отеком мягких тканей, образованием гематом, скоплением гноя и т. д. Изменение углублений, ямок, сглаживание борозд, морщин, деформация областей и т. д. определяется процессами, развивающимися не только в поверхностных, но и в глубоких слоях (рис. 3б).

Изменения рельефа можно оценивать качественно и количественно. При этом количественные характеристики можно определять как контактными (с помощью щупа), так и бесконтактными (голографическая интерферометрия) методами (рис. 4).

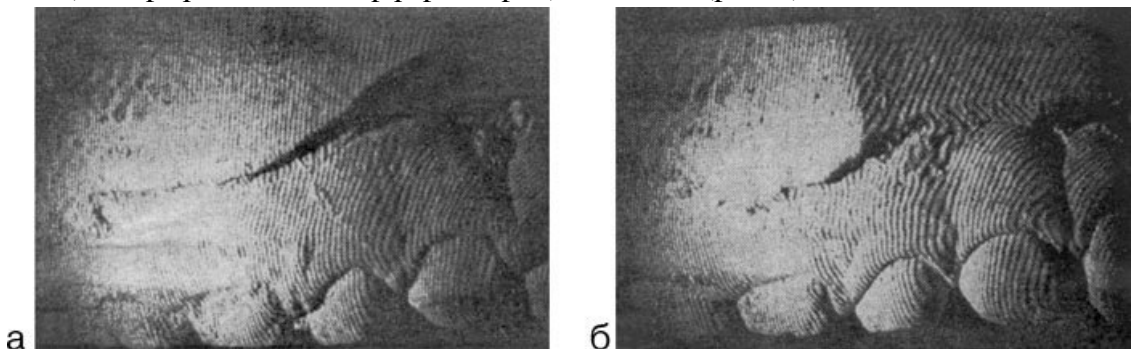


Рис. 4. Топографическая интерферограмма слепков челюстей, полученная до (а) и в процессе (б) ортодонтического лечения (по: Большаков О. П., Ильинская Т. А., Казак В.Ё., 1981).

Стратиграфия

Оценка последовательности расположения и свойств слоев (стратиграфия) является одной из важнейших задач топографической анатомии.

Стратиграфический подход, широко используемый при изучении топографической анатомии, позволяет:

- характеризовать свойства слоев топографо-анатомической области при последовательном учебном препарировании из П-образного лоскута;
- использовать программированный метод изучения топографической анатомии на упрощенных виртуальных моделях;
- планировать оперативно-хирургические действия в пределах каждого из слоев при разъединении тканей, остановке кровотечения и соединении тканей (рис. 5, 6).

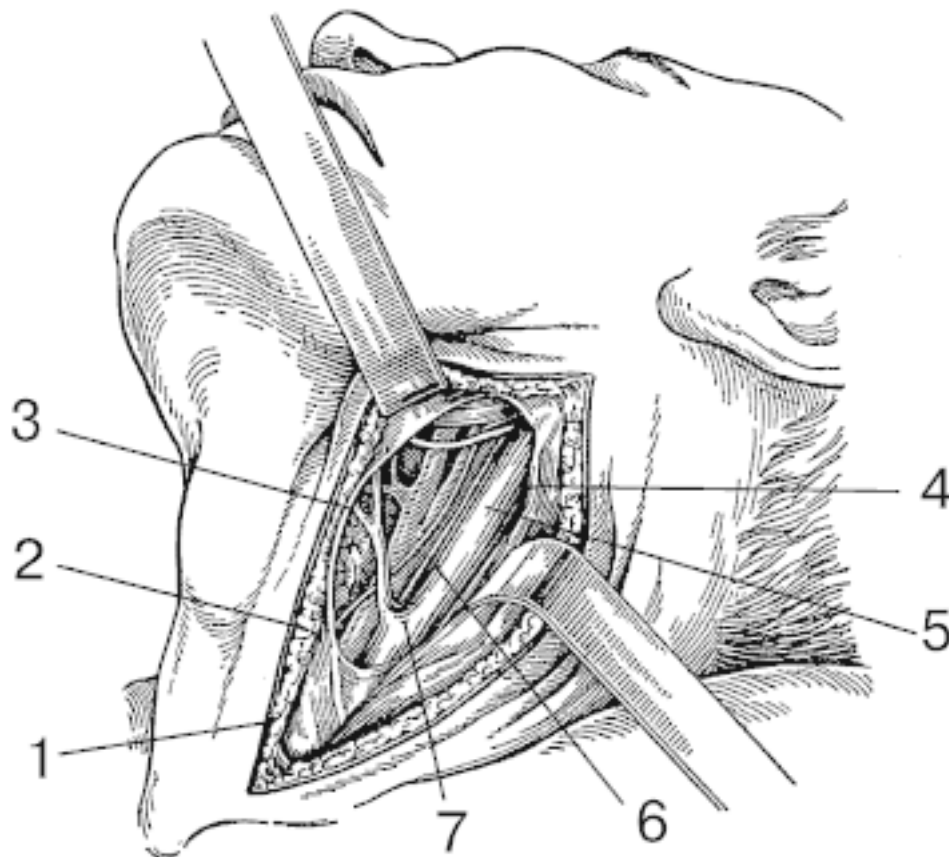


Рис. 5. Слои, определяемые в линейной ране при обнажении наружной сонной артерии: 1 – кожа; 2 – подкожная жировая клетчатка; 3 – подкожная мышца шеи; 4 – грудино-ключично-сосцевидная мышца; 5 – внутренняя яремная вена; 6 – блуждающий нерв; 7 – наружная сонная артерия (по: Лопухин Ю. М., Молоденков М. Н., 1968).

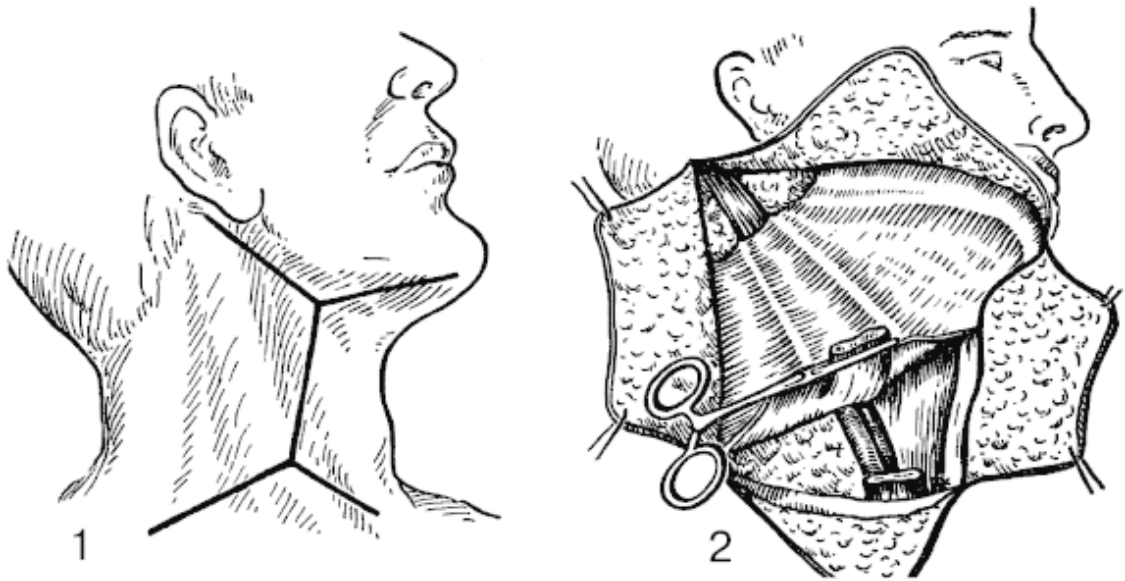


Рис. 6. Стратиграфическая последовательность действий при выполнении шейной лимфаденэктомии (операции Крайля) лоскутным способом: 1 – направления разрезов кожи перед выкраиванием лоскутов; 2 – рассечение поверхностной фасции и подкожной мышцы шеи над верхним краем ключицы от грудины до трапециевидной мышцы. Обнажение ножек грудино-ключично-сосцевидной мышцы. Выделение клетчатки бокового треугольника шеи. Пересечение ножек грудино-ключично-сосцевидной мышцы (по: Пачес А.И., 1987).

Планиметрическая анатомия

Изучение взаимоотношений слоев и взаимоотношений в двухмерном пространстве возможно:

1. На поперечных распилах областей тела человека (метод «ледяной анатомии», предложенный выдающимся русским хирургом и анатомом Н. И. Пироговым) – рис. 7.

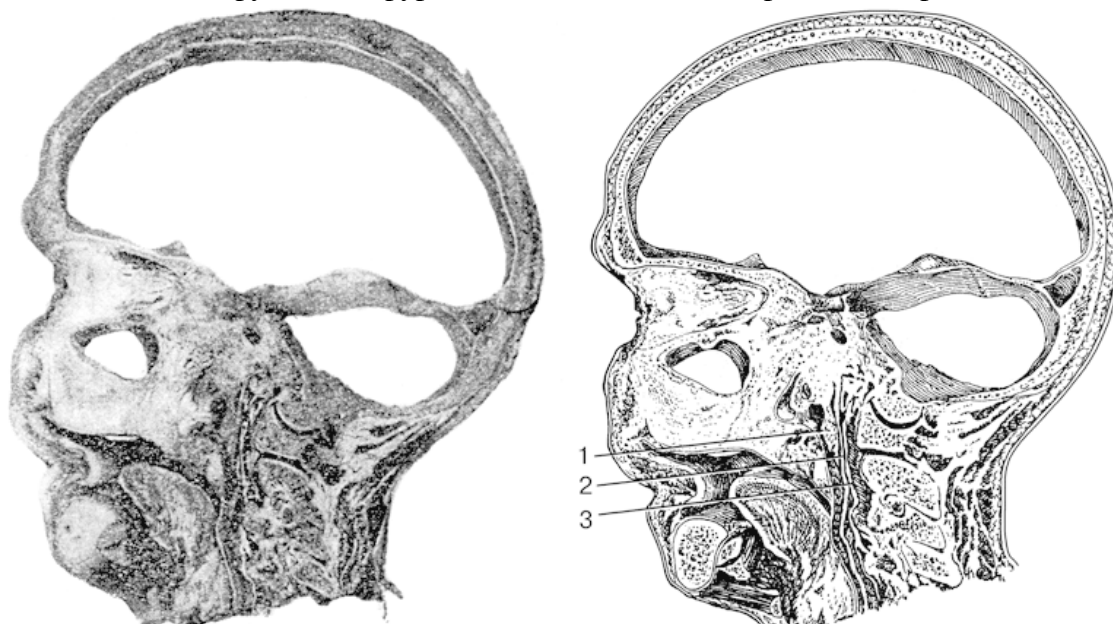

Рис. 7. Сагиттальный распил головы, изготовленный по методу Н. И. Пирогова. а) фотография препарата; б) схема сагиттального распила. 1 – глото-основная фасция; 2 – щечно-глоточная фасция; 3 – предпозвоночная фасция (по: Кованов В. В., Аникина Т. И., 1974).

2. На различных «сечениях» областей тела человека, полученных аппаратными (лучевыми) методами:

- рентгеновским (в частности, томографическим);
- компьютерной томографии;
- ядерно-магнитного резонанса;
- УЗИ-диагностики и т. д.

Оценка положения органа или его части может производиться как качественно, так и количественно (глубина залегания органа по кратчайшему расстоянию от поверхности, расчет координат с использованием осей абсцисс и ординат) – рис. 8.

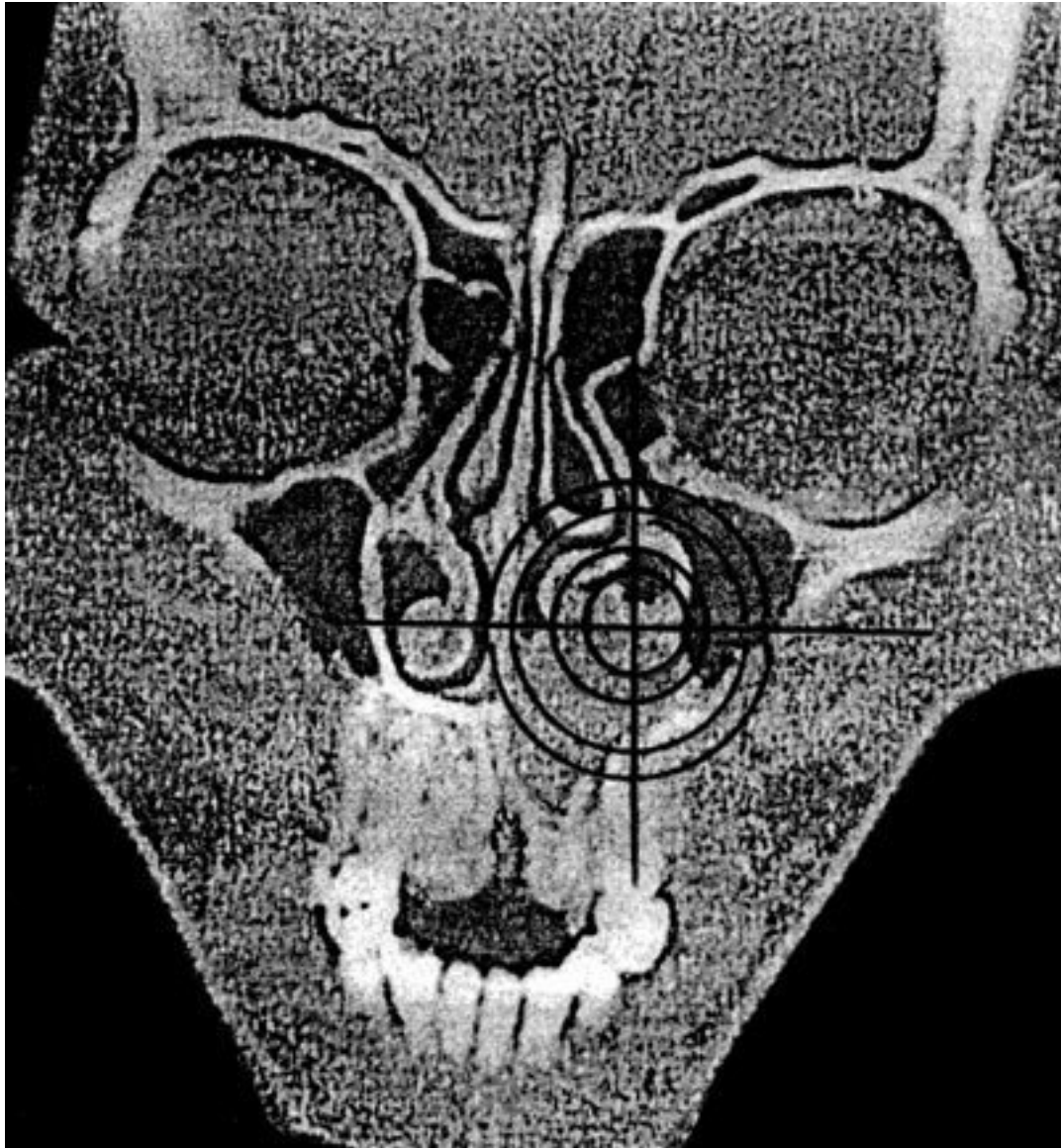


Рис. 8. Определение координат кисты центрального отдела верхней челюсти (срез на уровне премоляров) на компьютерной томограмме (по: Соловьев М. М., Семенов Г. М., Галецкий Д. В., 2004).

Для реализации количественного подхода необходим выбор ориентации плоскости условного сечения и определение точки отсчета. К наиболее простым способам относится определение координат в горизонтальной плоскости с расположением «нулевой» точки в центре тела позвонка.

Последовательное изменение угла обзора, а также компьютерное интегрирование (наложение) полученных изображений позволяет составить целостное представление об особенностях топографии анализируемого объекта.

Стереометрия

Качественную оценку положения органа в трехмерном пространстве производят по следующим критериям:

1. Голотопия – определение положения объекта по отношению к телу человека как целому.
2. Скелетотопия – использование для описания топографии анатомического объекта в качестве точек отсчета наиболее доступных костных ориентиров.
3. Синтопия – определение положения объекта к соседним анатомическим элементам (сосудам, мышцам, фасциям).

При качественной оценке пространственного положения органа необходимо соблюдение следующих условий:

1. Рассмотрение человека в «стандартном» положении:

- стоящим с сомкнутыми пятками и разведенными стопами;
- руки опущены вдоль туловища и обращены ладонями кпереди.

2. Использование строго заданных направлений для описания координат:

- «сверху вниз» – от головы к пяткам;
- «спереди назад» – от грудины к позвоночнику;
- в сагиттальной плоскости «кнаружи» (латерально), «кнутри» (медиально).

Указанные направления остаются прежними при изменении положения тела человека в пространстве. В частности, при горизонтальном положении человека в стоматологическом кресле или на операционном столе направление «сверху – вниз» соответствует оси, проведенной от головы к пяткам. Для количественной оценки пространственных взаимоотношений применяют методику, сходную с географической системой координат с параллелями и меридианами.

Отдельные области принимают за «эллипсоид вращения», в котором центральную ось образуют перекрещивающиеся сагиттальная и фронтальная плоскости.

• Для головы, шеи и туловища вертикальную ось проводят от макушки до центра промежности.

• Срединная сагиттальная плоскость, проведенная через вертикальную ось, образует начальный («нулевой») меридиан, подобный меридиану Гринвича.

• Аналогичным образом через ось вращения проводят фронтальную плоскость.

Сочетание фронтальной и сагиттальной плоскостей позволяет выделить передние и задние «квадранты», дополненные меридианами, проведенными через каждые 30°.

В пределах каждой области образующаяся геометрическая конструкция дополняется горизонтальной («экваториальной») плоскостью, которую проводят:

- в области головы через нижний край глазницы и наружный слуховой проход;
- в области шеи – на уровне перстневидного хряща (рис. 9).

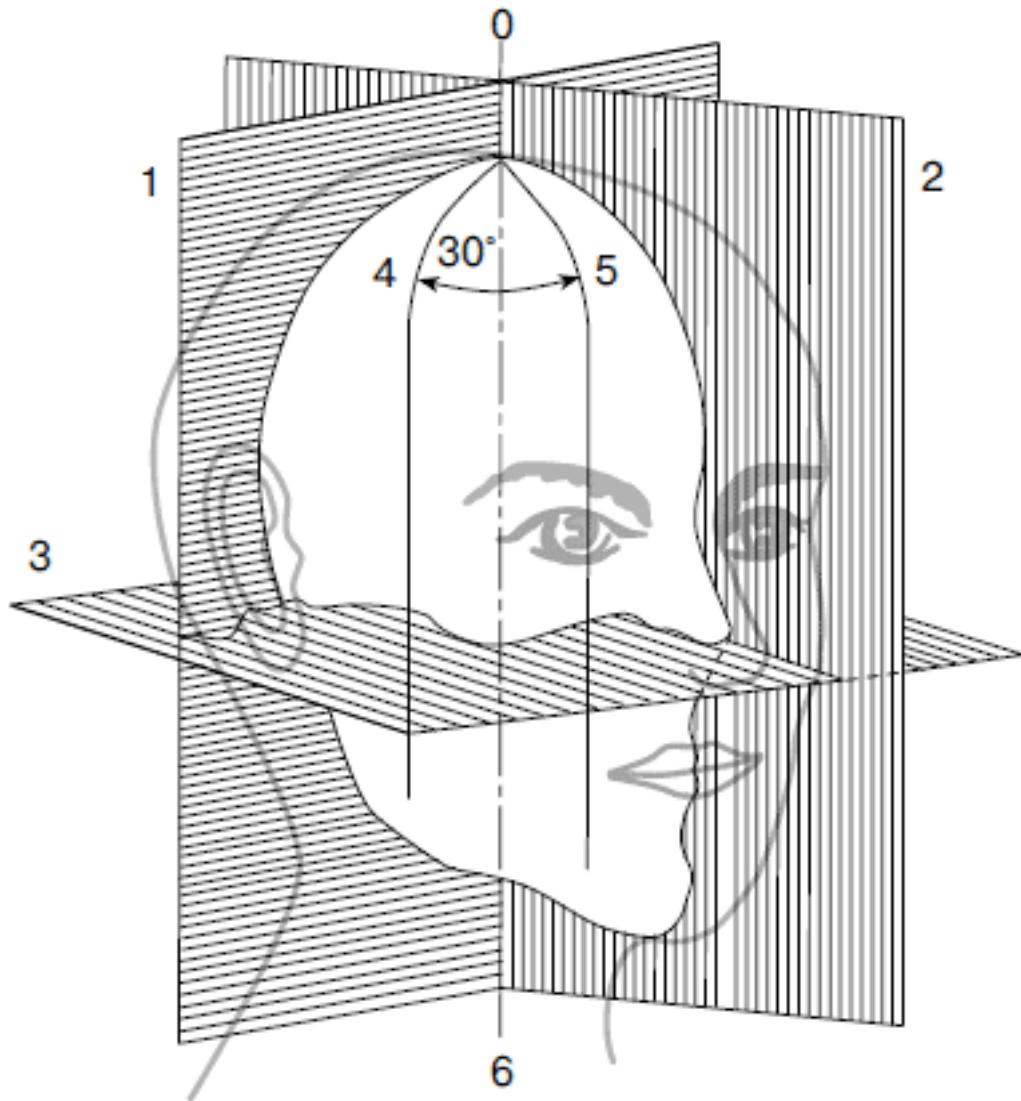


Рис. 9. Система координат, используемая в топографической анатомии (по: Бурых М.П., 1993): 1 – фронтальная плоскость, 2 – сагиттальная плоскость, 3 – горизонтальная плоскость; 4,5 – промежуточные плоскости, 6 – центральная ось.

Указанный подход позволяет:

1. Определять координаты (долготу и широту) искомого объекта на поверхности.
2. Измерять глубину залегания по длине перпендикуляров, восстановленных от объекта на расчетные плоскости и поверхность.
3. Применять стереотаксический метод выполнения оперативного вмешательства после количественной оценки координат.
4. Автоматизировать систему оценки координат, важную для применения дистанционных манипуляторов и роботизированных систем выполнения оперативных вмешательств.

Основные направления развития топографической анатомии

Топографическая анатомия является динамично развивающейся областью знаний, совершенствование которой происходит в следующих направлениях:

1. Выявление закономерностей индивидуальной изменчивости на основе генетического подхода и трактовки с клинических позиций.

Такой подход позволяет уточнить понятия: «анатомическая норма», «аномалия» и «порок развития» (рис. 10).

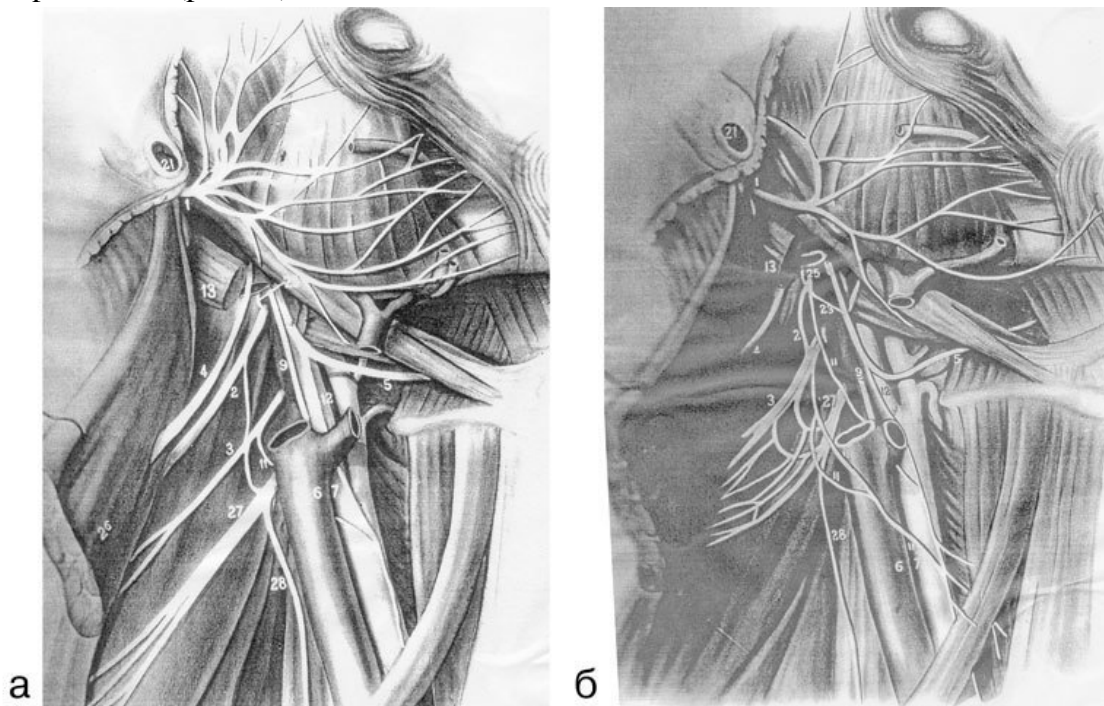


Рис. 10. Крайние формы индивидуальной изменчивости лицевого нерва: а) одна крайняя форма индивидуальной изменчивости, отражающая ранние этапы развития; б) другая крайняя форма индивидуальной изменчивости, отражающая более поздние этапы развития (по: Каверина В. В., 1967).

В соответствии с указанным подходом выделяют следующие понятия:

Норма – варьирующая совокупность морфологических признаков (вариантов), границами которых являются крайние формы индивидуальной изменчивости (рис. 11).

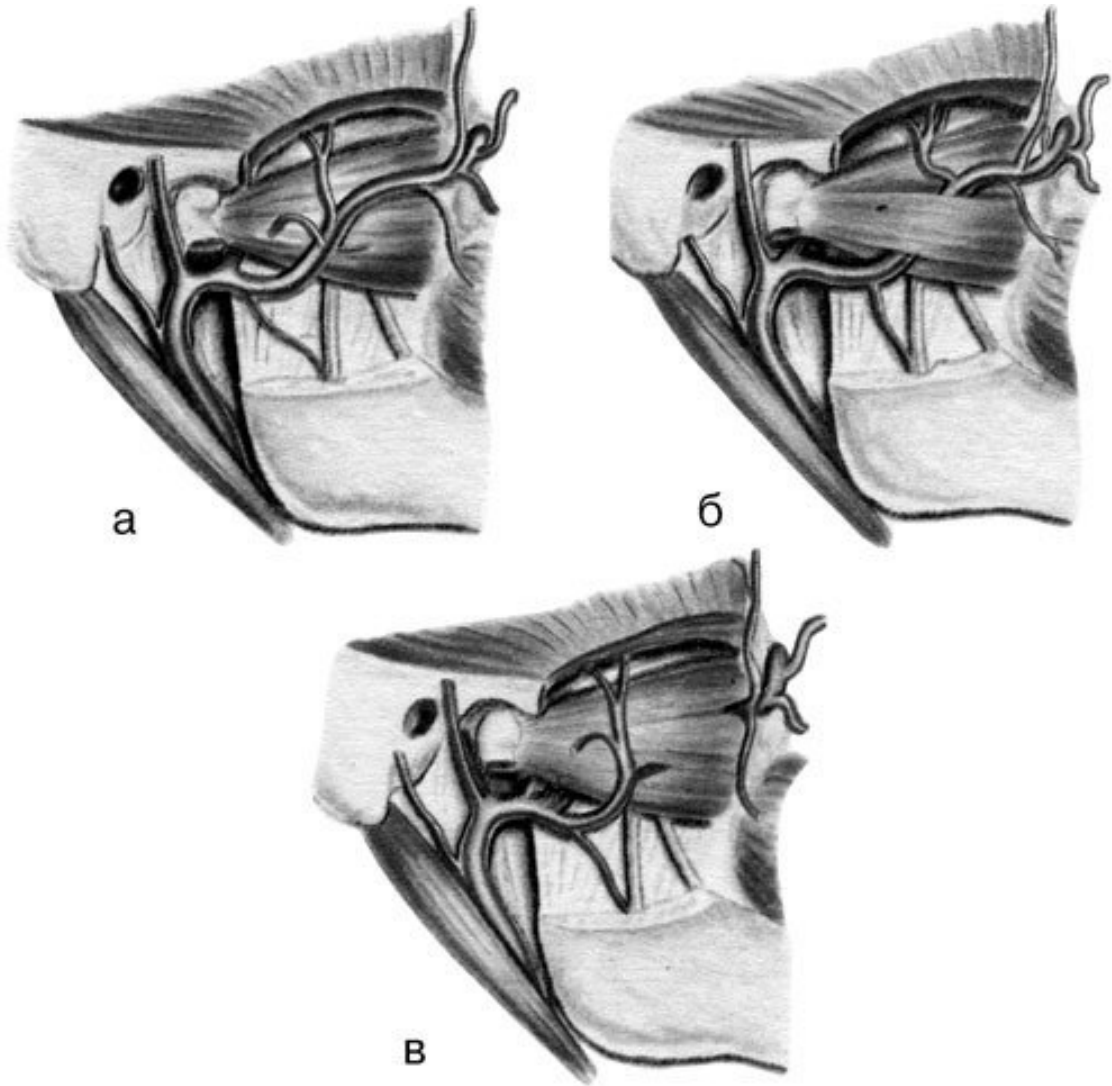


Рис. 11. Варианты взаимоотношений верхнечелюстной артерии с латеральной крыловидной мышцей: а – верхнечелюстная артерия расположена кнаружи от латеральной крыловидной мышцы, б – верхнечелюстная артерия прободает латеральную крыловидную мышцу, в – верхнечелюстная артерия расположена кнутри от латеральной крыловидной мышцы (по: Золотко Ю. Л., 1964).

Аномалия развития – результат нарушенного («извращенного») развития без нарушения функции.

Порок развития – врожденные нарушения анатомического строения и положения органа, которые влекут за собой выраженные в разной степени нарушения функции: расщелина верхней губы – «заячья губа»; расщелина неба – «волчья пасть» – рис. 12.

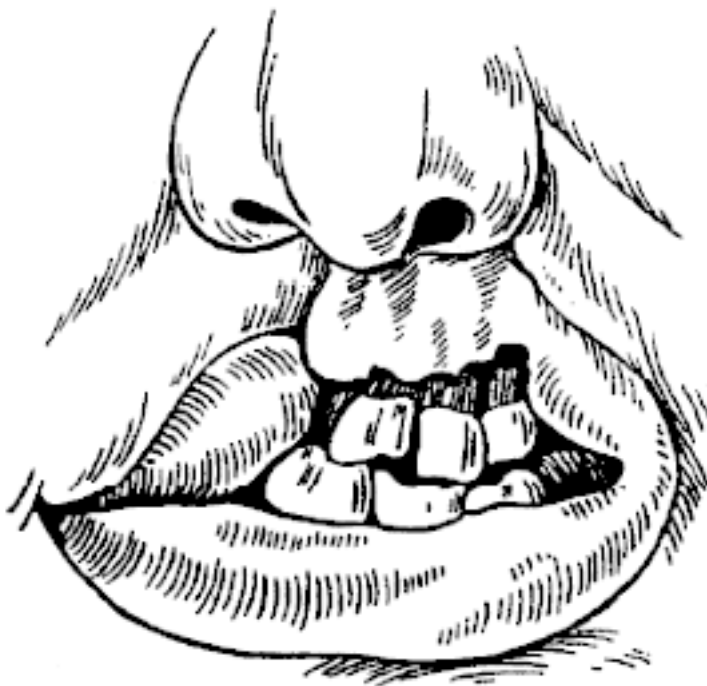


Рис. 12. Порок развития (расщелина верхней губы) (по: Мухин М. В., 1974).

2. Выявление топографо-анатомических особенностей у живого человека:
 - в норме в возрастном аспекте;
 - при развитии патологического процесса;
 - на микроанатомическом уровне.
3. Проведение топографо-анатомических и клинико-анатомических параллелей с использованием современных аппаратных (лучевых) методов диагностики:
 - рентгеновских;
 - ультразвуковых;
 - компьютерных и т. д.
4. Установление анатомио-антропологических и локально-топографо-анатомических корреляций, важных для совершенствования диагностических и лечебных методов.
5. Детализация топографо-анатомических представлений, важных для выполнения оперативных доступов, выполняемых «открытым» способом, а также с помощью малоинвазивного («закрытого») метода.
6. Расширение представлений о топографо-анатомических аспектах синдромной диагностики.
7. Изучение особенностей изменения топографии органов при поражении их патологическим процессом.

Оперативная хирургия (основные понятия)

Оперативная хирургия – наука о выполнении хирургических вмешательств, связанных с необходимостью разъединения тканей. Поскольку разъединение тканей неизбежно сопровождается кровотечением, эту дисциплину трактуют еще как знания о «кровавых» оперативных действиях.

Хирургические действия, не связанные с разъединением тканей (например, вправление вывиха нижней челюсти), не входят в компетенцию оперативной хирургии (рис. 13, 14).

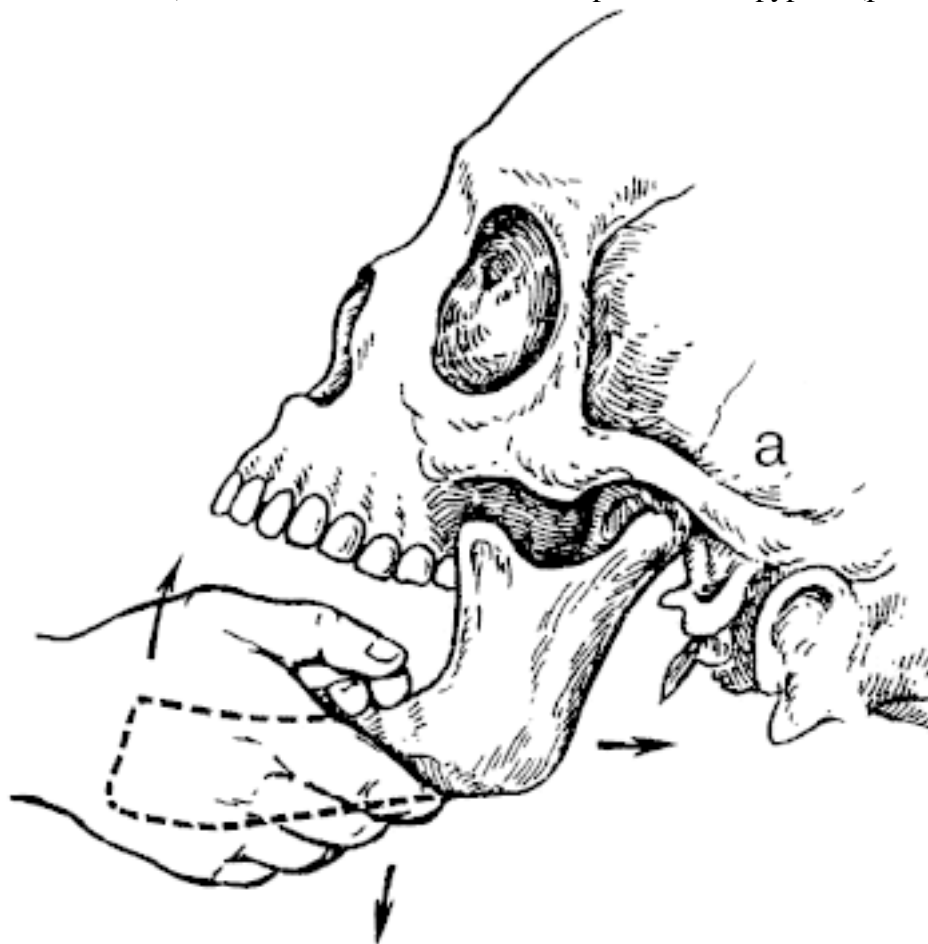


Рис. 13. Вправление вывиха нижней челюсти без разъединения тканей (направление смещения нижней челюсти обозначено стрелками). а – височно-нижнечелюстной сустав.

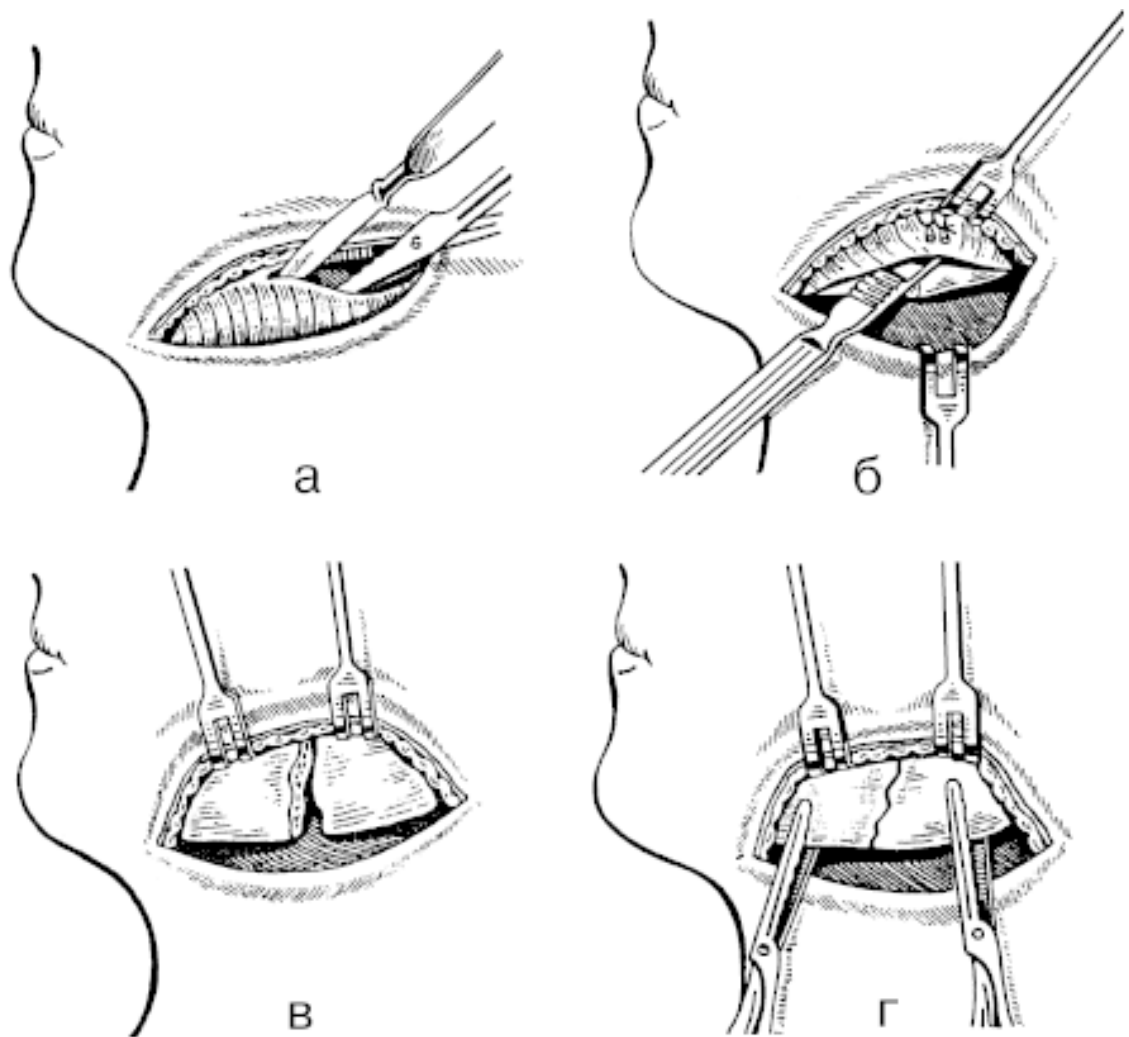


Рис. 14. Репозиция отломков тела нижней челюсти открытым способом после разъединения тканей: а – рассечение волокон подкожной мышцы шеи; б – отслойка надкостницы и собственно жевательной мышцы от наружной поверхности тела нижней челюсти; в – сглаживание концов отломков; г – сопоставление отломков (по: Заусаев В. И., Наумов П. В., Новоселов Р. Д. и др., 1981).

Хирургическая операция

Хирургическая операция – это разъединение тканей больного (пострадавшего), выполняемое с лечебной или диагностической целью. Цель операции – ликвидация патологического очага, удаление пораженного органа или его части с возможной реконструкцией для восстановления функции.

Различают следующие виды хирургических операций.

1. С учетом временного фактора:

- экстренные (неотложные, urgentные) операции, выполняемые немедленно по жизненным показаниям (при угрожающем жизни кровотечении, при асфиксии и т. д.);
- плановые операции, производимые в заранее установленный срок, по детально разработанной схеме после тщательного обследования больного (например, оперативные вмешательства при одонтогенных кистах).

2. С учетом целевой направленности:

- радикальные операции, полностью устраняющие патологический очаг;
- паллиативные операции, устраняющие наиболее беспокоящие больного симптомы заболевания.

3. По предполагаемым результатам:

- операция выбора – лучшая операция на современном этапе развития хирургии для лечения данного заболевания;
- операция необходимости – выполнение сравнительно простого оперативного вмешательства, соответствующего состоянию больного (пострадавшего) и квалификации хирурга.

4. По количеству операционных дней, затрачиваемых на достижение поставленной цели оперативного вмешательства:

- одноэтапная операция, выполняемая в один операционный день;
- двухэтапная операция, выполняемая последовательно в два операционных дня. Причем ко второму этапу операции приступают только после достижения промежуточной цели (улучшения состояния больного, восстановления кровоснабжения тканей, прекращения воспаления и т. д.);
- многоэтапная операция, включающая несколько операционных дней для получения желаемого результата (в частности, к последовательному перемещению стебельчатых лоскутов из одной области в другую прибегают в пластической хирургии).

5. По объему удаляемых тканей:

- стандартное оперативное вмешательство;
- расширенная операция – увеличение объема удаляемых тканей в соответствии с особенностями заболевания одного органа или стадией поражающего его процесса. Например, удаление не только языка при поражении его злокачественным процессом, но и всех шейных лимфатических узлов (операция Крайла – шейная лимфаденэктомия);
- комбинированная операция – выполняемая на нескольких органах, пораженных одним и тем же заболеванием;
- симультанная (сочетанная) операция – производимая на нескольких органах, пораженных разными патологическими процессами.

Элементы операции

Каждая операция может быть представлена в виде совокупности элементарных действий:

1. Рассечения тканей «острым» способом (скальпелем, электроножом и т. д.) или их разволокнения «тупым» способом с помощью зонда, пинцетов.
2. Остановка кровотечения из поврежденных сосудов.
3. Соединение тканей (восстановление непрерывности их структур, нарушенных как в процессе развития патологического процесса, так и проведения операции).

Этапы оперативного вмешательства

Этапами оперативного вмешательства являются:

1. Оперативный доступ.
2. Оперативный прием.

Оперативный доступ – действия по обнажению поврежденного или пораженного патологическим процессом органа.

Оперативный прием – непосредственные манипуляции на объекте оперативного вмешательства с целью удаления патологического очага или реконструкции измененного органа.

Требования, предъявляемые к оперативному доступу, подразделяют на две группы.

1. Качественные требования.
2. Количественные критерии.

Качественные требования, предъявляемые к оперативному доступу

1. Ширина доступа, обеспечивающая свободу и комфортность действий хирурга в ране:
 - длина разреза должна превышать его глубину приблизительно в два раза;
 - разведение краев раны для обеспечения свободы действий хирурга следует производить с помощью крючков.
2. Кратчайшее расстояние до объекта операции:
 - разрез должен располагаться в проекции органа;
 - доступ должен проходить через наименьшее количество слоев.
3. Соответствие ходу основных сосудов и нервов:
 - разрезы нужно проводить параллельно ходу сосудов и нервов;
 - по возможности, доступ нужно выполнять в относительно бессосудистой зоне.
4. Удаленность от инфицированных очагов:
 - разрез должен располагаться в стороне от гнойного очага.
5. Хорошее кровоснабжение краев раны, обеспечивающее в последующем быстрое ее заживление:
 - разрез должен проходить параллельно ходу основных сосудов;
 - доступ должен производиться в зонах с максимально выраженной сосудистой сетью;
 - необходимо исключить выполнение разрезов в зонах с недостаточным (с хирургической точки зрения) кровоснабжением.
6. Создание предпосылок для хорошего дренирования раны (свободного оттока раневого отделяемого):
 - доступ должен располагаться ниже дна раны;
 - края раны не должны слипаться, ограничивая отток раневого отделяемого.
7. Удовлетворение косметическим требованиям (послеоперационный рубец в последующем должен быть малозаметен):
 - разрез нужно производить по возможности в соответствии с ходом линий напряжения кожи (линиям Лангера);
 - разрез желательно располагать на дне естественных складок кожи (например, носогубной или носощечной складки) или параллельно им;
 - разрез, по возможности, следует располагать в зонах, закрытых от непосредственного обзора (внутриротовым способом, в занижнечелюстной ямке, за ушной раковиной, по краю роста волос и т. д.) – рис. 15, 16.

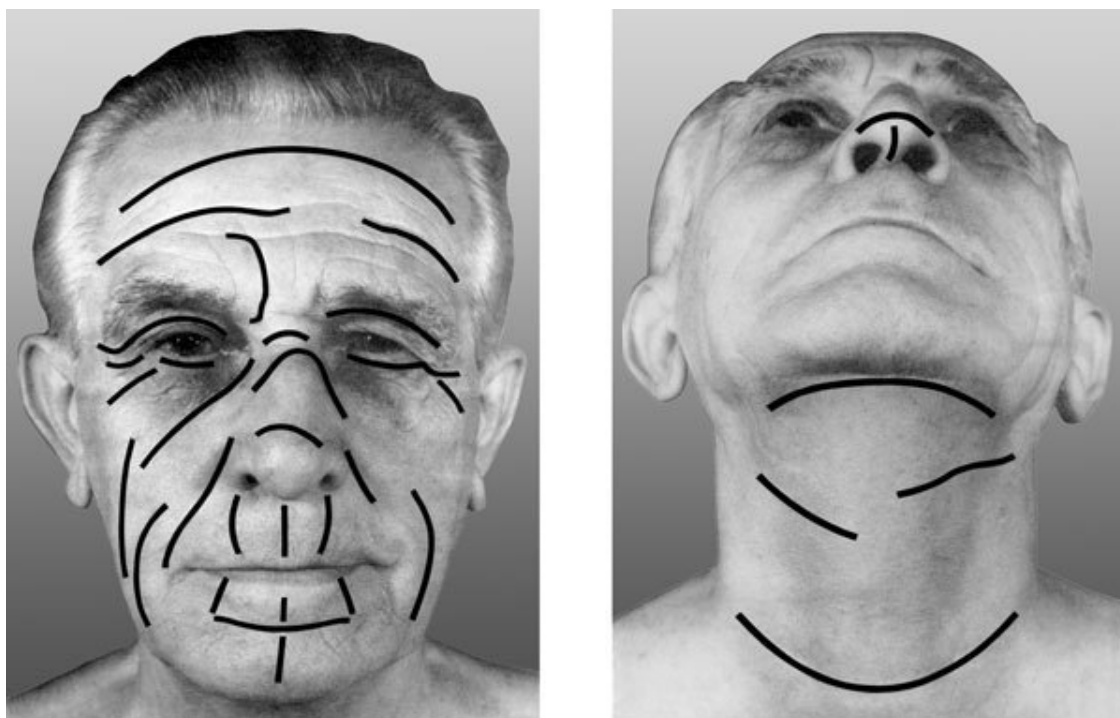


Рис. 15. Оптимальное направление разрезов (обозначены жирными линиями) в области лица и шеи для обеспечения косметического эффекта: вид спереди (по: Золтан Я., 1983).

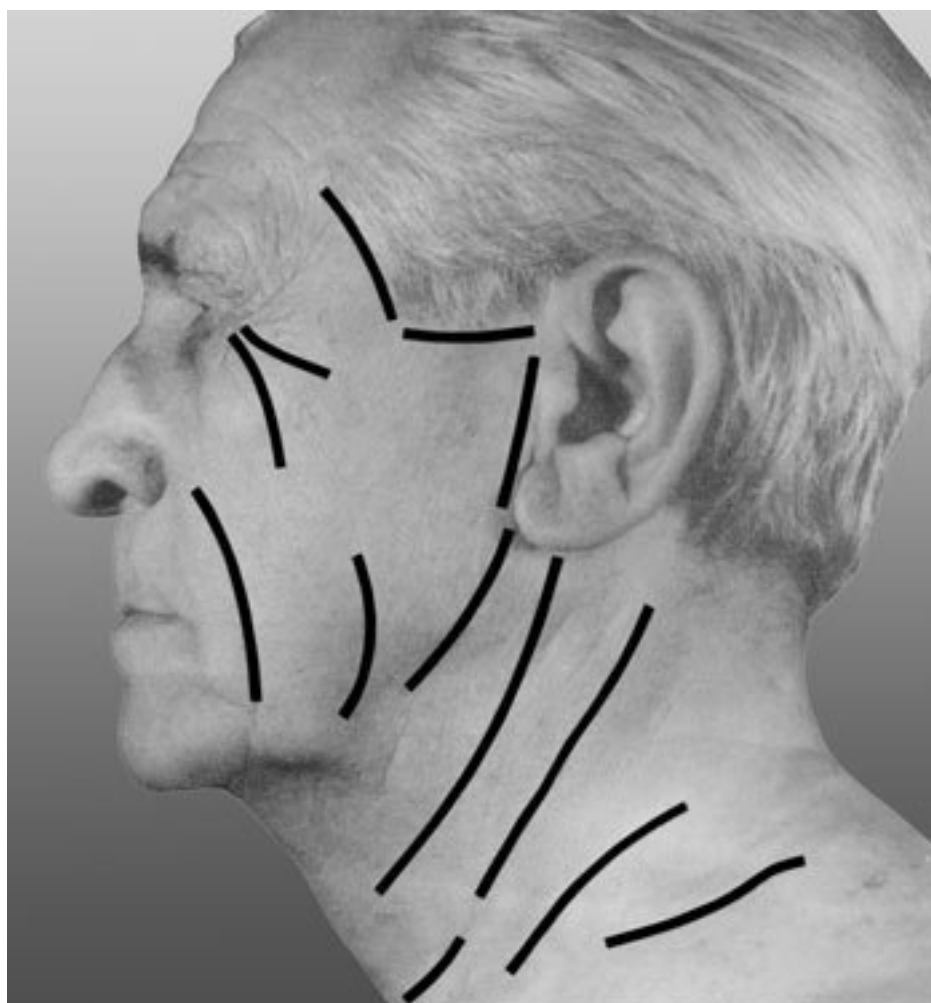


Рис. 16. Оптимальное направление разрезов (обозначены жирными линиями) в области лица и шеи для обеспечения косметического эффекта: вид сбоку (по: Золтан Я., 1983).

Количественные критерии оценки оперативного доступа

1. Направление оперативного действия – направление линии, соединяющей глаз хирурга с самой глубокой точкой операционной раны.

Ракурс операционной раны может оцениваться по отношению к горизонтальной, фронтальной и сагиттальной плоскости:

- качественно (описательно);
- количественно (в градусах).

Направление оси операционного действия позволяет прогнозировать:

- видимую часть органа после выполнения доступа;
- слои, подлежащие разъединению перед визуализацией объекта оперативного вмешательства.

Все доступы при выполнении стоматологических и челюстно-лицевых операций подразделяют на две группы:

- внеротовые;
- внутриротовые (рис. 17, 18).

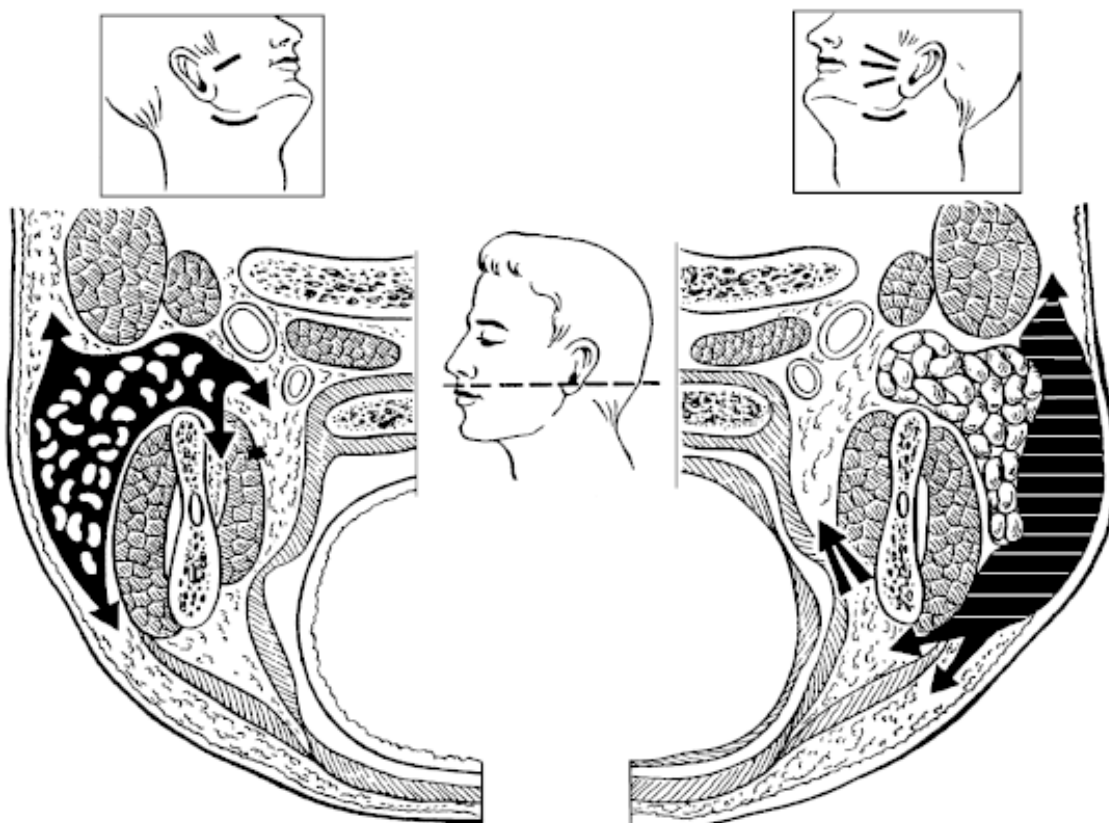


Рис. 17. Разные направления внеротовых оперативных доступов для вскрытия флегмоны околоушно-жевательной области (по: Шаргородский А.Г., 1985).

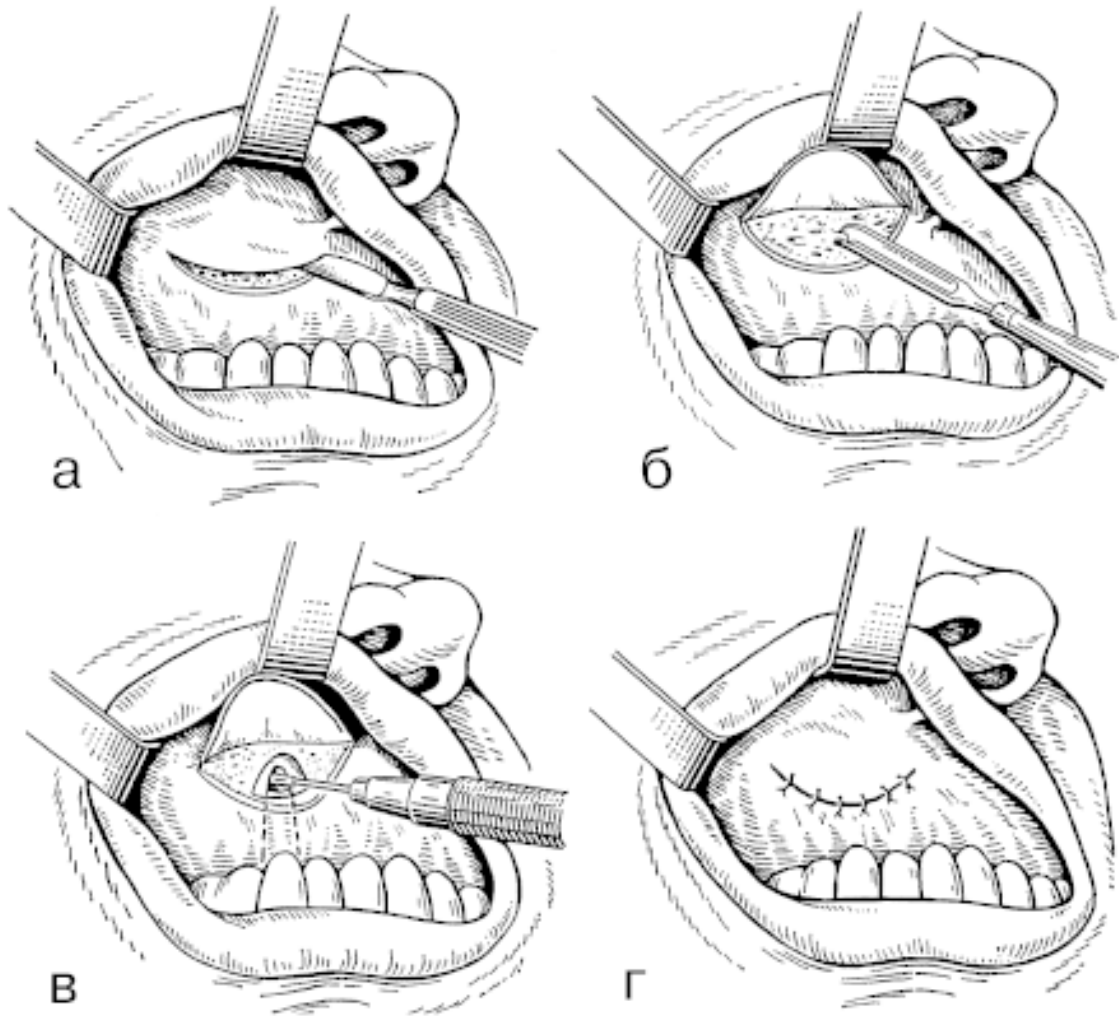


Рис. 18. Схема внутриротового доступа для резекции верхушки клыка: а – дугообразный разрез; б – трепанация наружной стенки лунки желобоватым долотом; в – отсечение верхушки корня зуба фиссурным бором; г – фиксация слизисто-надкостничного лоскута узловыми швами (по: Рыбаков А.И., 1976).

2. Угол оперативного действия, образованный краями операционной раны.

Углы оперативного действия могут быть ограничены разными тканями:

- мягкими тканями;
- костными элементами (параметрами трепанационного отверстия) или величиной апертуры рта (разведенными челюстями);
- доступ через костные структуры в полости (трепанация верхнечелюстной пазухи, лобной пазухи и т. д.).

Угол оперативного действия может не только определяться параметрами костной раны, но и быть реверсивным при проникновении в полость (например, при трепанации верхнечелюстной пазухи) – рис. 19.

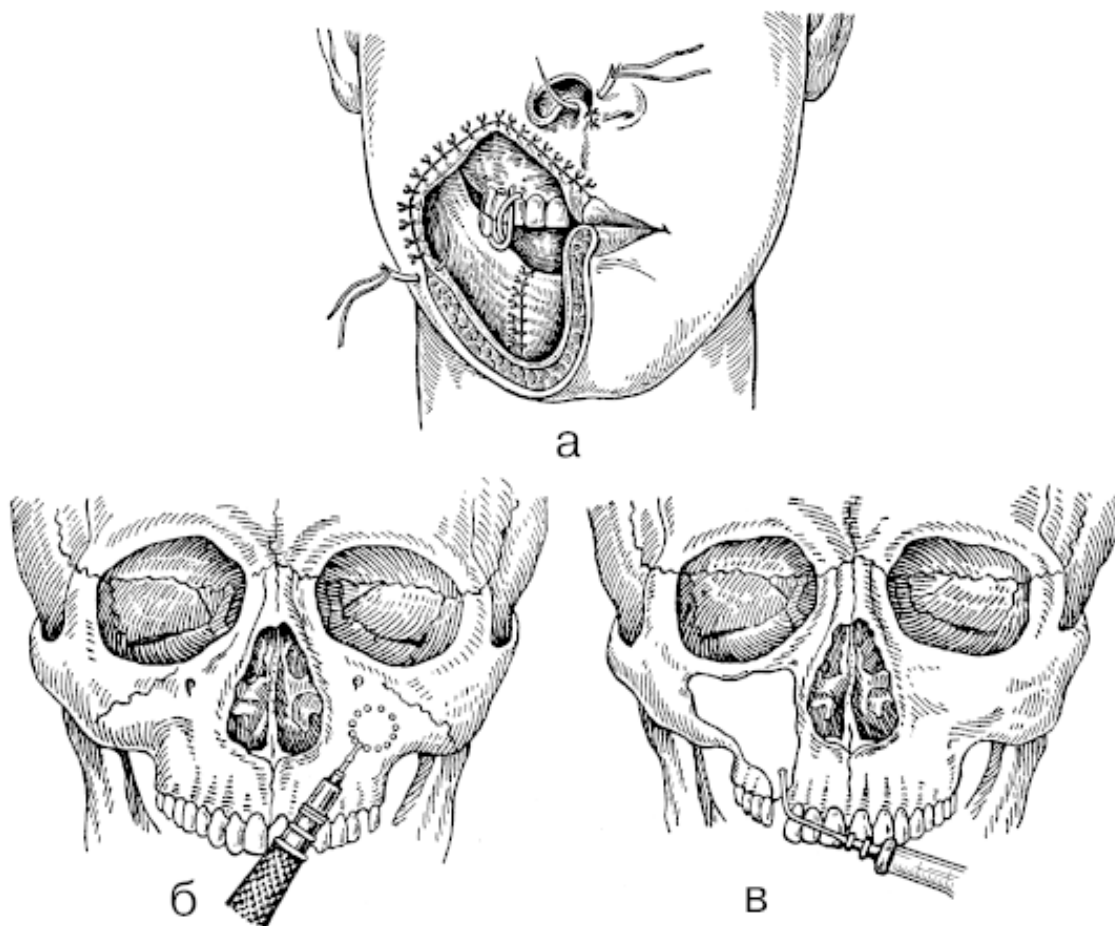


Рис. 19. Углы оперативного действия, образованные разными тканями: а – угол оперативного действия, ограниченный только мягкими тканями (при обширных дефектах мягких тканей); б – ограниченная величина угла оперативного действия, определяемая костными элементами (трепанация верхнечелюстной пазухи через ее переднюю стенку); в – реверсивный угол оперативного действия при проникновении в полость верхнечелюстной пазухи через лунку экстрагированного зуба (по: Мухин М. В., 1974).

- При величине угла оперативного действия более 90° для выполнения операции создаются идеальные условия.

- При величине угла от 26 до 89° выполнение манипуляций в ране не вызывает затруднений.

- При величине угла 25 – 15° оперативно-хирургические действия в ране затруднены.

- При величине угла менее 15° манипуляции в ране невозможны.

В хирургической стоматологии и челюстно-лицевой хирургии угол оперативного действия, как правило, невелик. Для улучшения обзора в ране необходимо использовать:

- мощные источники освещения с остронаправленным пучком;
- инструменты с длинной и узкой шейкой;
- инструменты с миниатюрными рабочими частями и плоской рукояткой;
- рамочные конструкции ранорасширителей;
- при внутриротовых доступах при необходимости следует применять роторасширитель и языкодержатель (рис. 20).

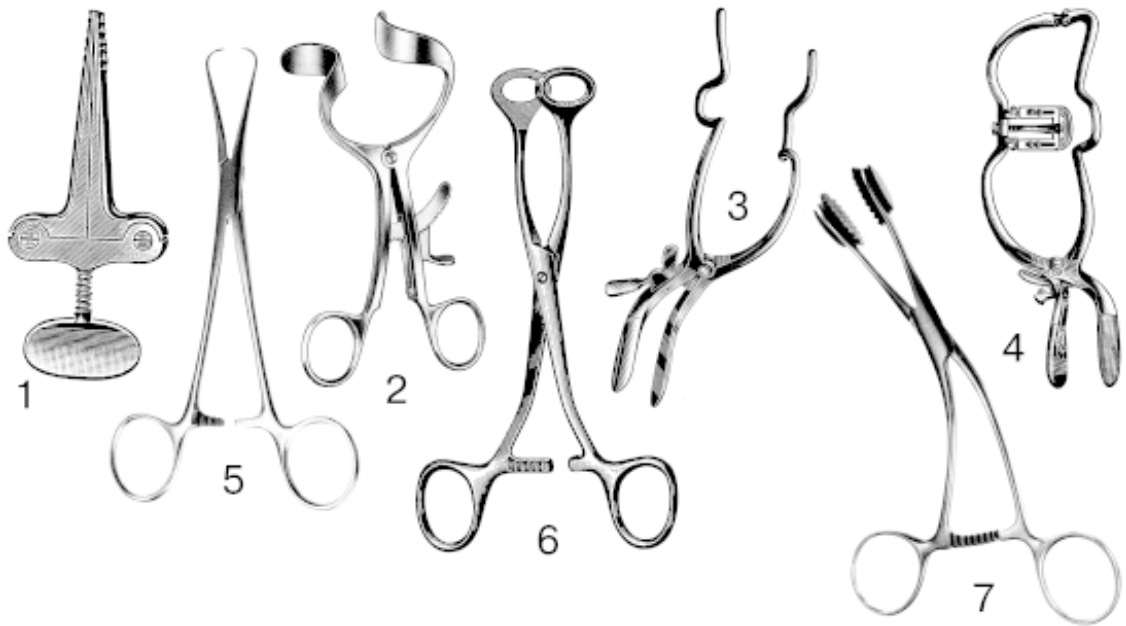


Рис. 20. Современные конструкции роторасширителей и языкодержателей: 1 – винтовой зубчатый роторасширитель; 2 – кремальберный дугообразный роторасширитель; 3 – кремальберный S-образный роторасширитель; 4 – рамочный роторасширитель; 5 – остроконечный языкодержатель; 6 – окончательный языкодержатель; 7-языкодержатель с эластичными сменными рабочими частями (по: Medicon instruments, 1986).

3. Величина наклона угла оперативного подхода характеризуется углом, под которым хирург рассматривает объект операции. Измерение проводят между линией, соответствующей оси операционного действия, и плоскостью наружной апертуры раны.

- угол, приблизительно соответствующий 90° , является оптимальным;
- при величине этого угла менее 25° все оперативные действия через доступ затруднительны.
- в хирургической стоматологии и челюстно-лицевой хирургии приемами, корректирующими величину угла оперативного подхода, являются:
 - подбор оптимального уровня расположения столешницы операционного стола;
 - выбор необходимого угла наклона столешницы относительно угла зрения оператора;
 - правильная укладка головы пациента (поворот головы в сторону противоположную операции; подкладывание валика под лопатки для запрокидывания головы и т. д.);
 - расположение операторов в удобных креслах с регулируемыми спинками, помогающих обеспечивать заданную величину угла наклона оперативного подхода.

4. Глубина раны – расстояние между плоскостями верхней и нижней апертуры раны, измеренное по биссектрисе угла между краями раны. Глубина раны не должна превышать 150–200 мм (длины пальцев хирурга) при использовании общехирургических инструментов. При выполнении оперативно-хирургических действий в ротовой полости нужно использовать:

- инструменты с длинными шейками (по типу дистанционных манипуляторов);
- аподактильные (инструментальные) способы завязывания узлов;
- простейшие приспособления для низведения узлов в рану;
- специальные приемы владения хирургическими инструментами, исключающие возможность перфорации стенок ротовой полости.

5. Зона доступности – соотношение площадей верхней и нижней апертур раны. Соотношение 1: 1 характеризует цилиндрическую форму раны при достаточной длине разреза.

Чересчур глубокая и узкая рана предопределяет необходимость использования дистанционных манипуляторов и дополнительных источников «холодного света».

Требования, предъявляемые к оперативному приему

К оперативному приему предъявляются следующие требования:

1. Радикальность.
2. Минимальная травматичность.
3. Бескровность.
4. Минимальное (по возможности) нарушение жизнедеятельности организма или функции пораженного органа при максимально эффективном устранении причины заболевания.
5. Техническая возможность.

Техническая возможность выполнения оперативного приема, прежде всего, определяется мануальными навыками оператора и четким топографо-анатомическим обоснованием всех этапов операции.

Техническая обеспеченность оперативного приема в современных условиях базируется также на использовании рабочих частей инструментов, изготовленных с высокой точностью, и их большими энергетическими возможностями (электронож, лазерный скальпель, криодеструктор и т. д.).

Наиболее типичными оперативными приемами являются:

- томия – рассечение стенки органа (например, трахеотомия – рассечение стенки трахеи);
- стомиа – создание свища (соединение слизистой с кожей; например, цистостомия – сообщение полости кисты с внешней средой);
- резекция – удаление части органа (резекция нижней или верхней челюсти);
- ампутация – удаление периферической части органа (удаление верхушки корня зуба);
- эктомия – удаление всего органа (например, цистэктомия – удаление кисты);
- трепанация – создание отверстия в кости с целью проникновения в подлежащую полость (например, трепанация верхнечелюстной пазухи).

Хирургические инструменты

Инструменты для выполнения оперативных вмешательств подразделяют:

1. По функциональному назначению:

- режущие инструменты (скальпели, стамески, долота, ножницы);
- кровоостанавливающие инструменты (кровоостанавливающие зажимы, лигатурные иглы, сосудистые зажимы);
- фиксирующие инструменты (пинцеты, зажимы);
- раздвигающие инструменты (крючки, зонды).

2. По целевому назначению:

- общехирургические (универсальные) инструменты, применяемые при большинстве операций;
- специальные инструменты, предназначенные для сугубо конкретных действий (в частности, в хирургической стоматологии и челюстно-лицевой хирургии).

Требования к общехирургическим инструментам

1. Инструмент должен иметь простую конструкцию, не требующую для подготовки к работе специальных мероприятий.
2. Инструмент не должен утомлять руку хирурга:
 - быть легким (рукоятки инструментов для этого нередко делают полыми);
 - форма рукоятки инструмента и ее рельеф должны обеспечивать плотное соприкосновение с ладонью;
 - отвечать требованиям эргономики – инструмент должен быть непосредственным продолжением руки хирурга и составлять с ней как бы одно целое;
 - быть сбалансированным («зона равновесия» инструмента, фиксированного в ладони, должна проецироваться на уровне головок пястных костей).
3. Инструмент должен быть прочным:
 - устойчивым к механическим и химическим воздействиям при чистке и стерилизации;
 - при случайной поломке инструмента должны образовываться только крупные, хорошо видимые и доступные отломки;
 - инструмент не должен деформироваться при приложении значительных физических усилий.
4. Поверхность инструмента должна быть гладкой и ровной. Это обеспечивает:
 - полноценную стерилизацию;
 - сохранение целостности хирургических перчаток во время выполнения оперативно-хирургических действий.
5. Поверхность инструментов должна быть матовой, поглощающей лазерное излучение:
 - блестящая отражающая поверхность хирургических инструментов может привести к ожогу сетчатки глаза при использовании лазерного излучения.
6. Инструмент должен легко разбираться без использования специальных приспособлений и так же просто собираться.
7. Инструмент должен длительное время сохранять свои эксплуатационные свойства: наиболее изнашиваемые части инструментов делают съемными и легко заменяемыми.
8. Работа с инструментом не должна требовать выполнения сложных, трудно запоминаемых правил техники безопасности.
9. Конструкция инструмента должна позволять производить его быструю замену и утилизацию без значительных финансовых затрат.
10. Блочно-модульный принцип конструкции должен обеспечивать возможность модернизации дорогостоящих инструментов за счет замены отдельных деталей (рабочих частей).
11. Инструменты, введенные в рану, не должны ограничивать обзор операционного поля. В ряде случаев это предусматривает введение уплощенных или рамочных конструкций.

Требования к инструментам, применяемым в хирургической стоматологии и челюстно-лицевой хирургии

Наряду с соответствием общим требованиям, эти инструменты должны иметь ряд специальных свойств:

1. Миниатюрность рабочих частей, изготавливаемых с высокой точностью.
2. Большой диапазон вариантов режущих кромок однотипных инструментов для адаптации к особенностям рельефа тканей.
3. Наличие длинной и гибкой шейки, позволяющей за счет гибкости и эластичности вводить инструмент на значительную глубину в рану сложной формы.
4. Овальное или уплощенное поперечное сечение шейки инструмента для облегчения фиксации в руке в позиции «писчего пера».
5. Преимущественное использование комбинации рабочей части и шейки инструмента в виде крючка для выполнения действий в направлении «от глубины к поверхности» раны.
6. Возможность широкого разведения рабочих частей при небольшой амплитуде разведения рукояток.
7. Уплощенная конструкция для исключения уменьшения обзора операционного поля рукоятками инструмента.
8. Закрепление рабочих частей разной формы на обоих торцах одной рукоятки для экономии времени при выполнении разных манипуляций.
9. Массивность рукоятки при миниатюрности рабочей части для повышения точности движений при использовании значительных усилий.
10. Большая отражательная поверхность для повышения освещенности глубокой узкой раны.

Требования к микрохирургическим инструментам

К микрохирургическим инструментам предъявляют ряд специфических требований:

1. Высокая точность изготовления всех частей (прецизионность).
2. Небольшая длина рабочих частей для постоянного контроля их положения в поле зрения операционного микроскопа.
3. Достаточная длина рукояток для фиксации пальцами в положении «писчего пера» или «смычка».
4. Способность передачи малейшего усилия пальцев на рабочие части, обеспечиваемая:
 - отсутствием фиксирующего устройства (кремальеры);
 - использованием упругих свойств возвратных пластинчатых пружин на конце рукояток.
5. Чувствительность рабочих частей к малейшим движениям пальцев хирурга.
6. Абсолютное совпадение амплитуды перемещения рабочих частей и рукояток инструмента в зависимости от силы воздействия пальцев хирурга.
7. Матовость поверхности, предупреждающая утомление глаз хирурга при продолжительной операции с использованием яркого источника света.
8. Миниатюрность рабочих частей при сохранении обычных параметров рукояток, удобных для фиксации в ладонях.
9. Ребристость наружных поверхностей рукояток для лучшей фиксации инструмента.
10. Хорошая сбалансированность всех частей инструмента, обеспечивающая точность движений.
11. Достаточная масса для лучшей проприоцептивной чувствительности (ощущения тяжести инструмента) – рис. 21.

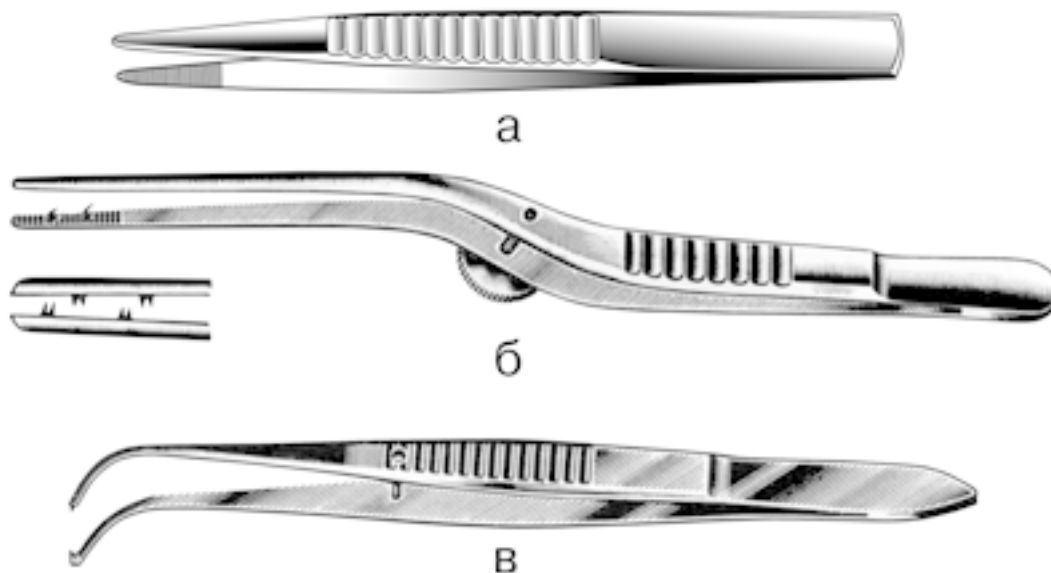


Рис. 21. Различия в конструкции инструментов схожего функционального назначения: а – общехирургический инструмент – анатомический пинцет; б – пинцет для отслаивания хряща, используемый в хирургической стоматологии; в – микрохирургический пинцет (по: Medicon instruments, 1986).

Конструктивные особенности хирургических инструментов

Части инструментов

1. Рабочая часть, обеспечивающая выполнение основной функции: бранши у зажимов, лезвия у ножниц, губки у кусачек.

2. Вспомогательная часть для приведения в действие рабочих частей инструмента: ручки, замки, кремальеры.

Конструкция инструмента может быть:

1. Цельной – инструменты, состоящие из одной детали (скальпели, зонды и т. д.), изготовленной из однородного материала.

2. Сборной – инструменты, собранные из нескольких составляющих, соединенных между собой разными способами:

- замковым способом, обеспечивающим плавное движение относительно друг друга частей инструментов;

- кремальерным способом, позволяющим фиксировать бранши в заданном положении.

3. Комбинированной – инструменты, представляющие собой соединенное в одно целое металлическую и пластмассовую части (например, одноразовый скальпель).

Кремальеры хирургических инструментов

Виды кремальер:

1. Зубчатая кремальера.

2. Винтовая кремальера.

3. Кремальера в виде щеколды.

Устройство стандартной зубчатой кремальеры:

- на одной половине дугообразной рейки имеется одиночный зуб;

- на другой половине рейки несколько зубьев ориентированы в том же направлении.

При встречном движении происходит фиксация кремальеры в нужном положении за счет взаимного зацепления зубьев.

Кремальера может располагаться не только на середине или концах рукояток, ориентированная в одной с ними плоскости, но и находиться на торцах рукояток перпендикулярно к их плоскости. Применение такой конструкции чревато возможностью повреждения хирургических перчаток (рис. 22).

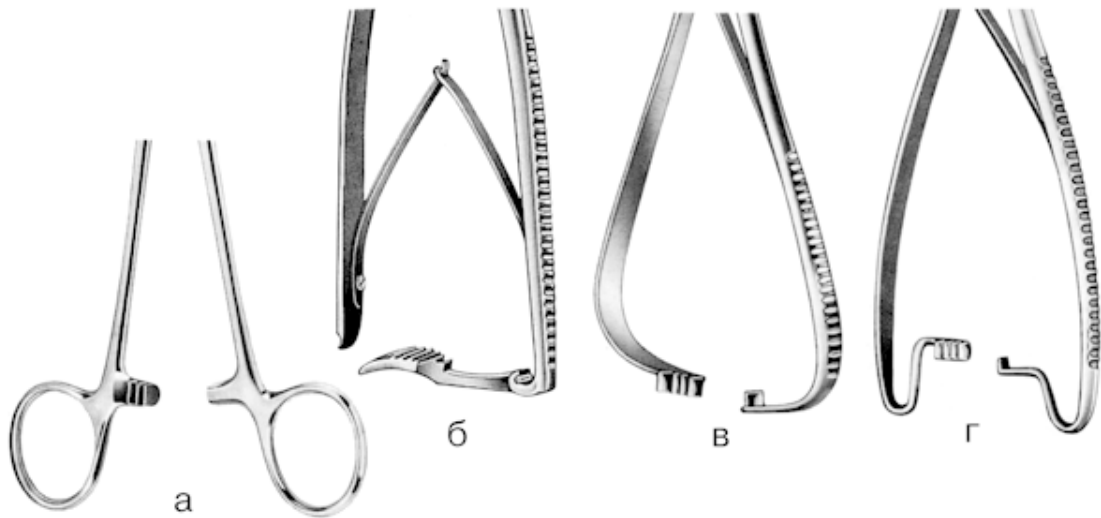


Рис. 22. Варианты расположения кремальер на рукоятках хирургических инструментов (по: Medicon instruments, 1986): а – на протяжении рукояток; б, в, г – на дугообразных концах рукояток.

Для быстрого и уверенного размыкания кремальеры нужно обучиться следующему простому приему:

1. Одно кольцо рукоятки зажима должно быть надето на основание дистальной фаланги I пальца.
2. Другое кольцо рукоятки фиксируют средней фалангой IV пальца.
3. При прижатии IV пальца к ладони и отведении I пальца происходит размыкание зубьев кремальеры.
4. При сведении пальцев происходит фиксация кремальерного устройства в нужном положении.

Разъединение тканей

Разъединение тканей может быть произведено:

- «острым» способом – рассечение режущей кромкой инструмента;
- «тупым» способом – разделение по ходу мышечных волокон, межмышечных борозд.

Основные правила разъединения тканей

1. Послойность разъединения тканей. Выполнение этого правила позволяет:

- в каждый момент операции контролировать ход оперативного вмешательства;
- прогнозировать последующие действия;
- вносить в ход операции необходимые коррективы, определяемые особенностями патологического процесса и индивидуальными анатомическими особенностями.

2. Последовательное разъединение слоев на одинаковую длину. Реализация этого правила позволяет:

- уменьшить травматичность оперативного вмешательства;
- придать ране колодцеобразную форму для хорошего обзора глубоко лежащих слоев.

3. Направление разъединения каждого слоя должно быть параллельно ходу основных сосудисто-нервных пучков. Выполнение этого правила необходимо для предупреждения ятрогенных повреждений элементов сосудисто-нервных пучков.

4. Длина разреза должна соответствовать принципу «необходимой достаточности»:

- большая длина разреза поверхностных слоев при незначительной площади апертуры дна раны создает определенные удобства для хирурга, но не обеспечивает косметичности послеоперационного рубца;

- чересчур большая длина разреза всех слоев повышает травматичность оперативного вмешательства;

- минимальная длина разреза всех слоев раны повышает риск осложнений во время оперативного вмешательства.

5. Форма разреза должна быть простой.

В общехирургической практике, как правило, используют прямолинейные разрезы.

Придание разрезу дугообразной, прямоугольной, трапециевидной или угловой формы определяется целями оперативного вмешательства в хирургической стоматологии и челюстно-лицевой хирургии с безусловным учетом всех особенностей кровоснабжения тканей.

Инструменты для разъединения тканей

Разъединение тканей может быть произведено следующими способами:

- 1) механическим (с помощью лезвия клиновидной формы);
- 2) электрохирургическим (электронож);
- 3) с помощью потока плазмы (плазменный скальпель);
- 4) ультразвуковым (ультразвуковой нож);
- 5) криохирургическим (криодеструктор);
- 6) с помощью лазерного излучения (лазерный скальпель).

Разъединение тканей механическим способом

Режущим элементом является кромка лезвия, выполненная в виде клина с определенным углом заточки (заострения). В зависимости от величины угла клина лезвия режущие хирургические инструменты подразделяют на следующие группы:

1. Лезвия с небольшой величиной угла заточки (20–29°), используемые для рассечения мягких тканей.

2. Кромка лезвия в форме клина от 30 до 35° необходима для рассечения хрящей.

3. Инструменты с углом заточки лезвия 36–40° применяют для разрезания костей.

- Чем меньше угол заточки, тем острее нож и тем быстрее он теряет остроту (тупится).

- Увеличение угла заточки требует больших усилий для рассечения тканей.

Режущие свойства кромки лезвия зависят от микрогеометрии. Стороны клина, пересекаясь, образуют так называемую режущую кромку в виде ленты шириной несколько микрометров (обычно 5 мкм):

- возникающий при тяге микронеровностей «эффект пилы» обеспечивает рассечение тканей;

- однако микронеровности кромки лезвия при рассечении способствуют образованию на краях раны микролоскутов и микронадрывов, приводящих к нагноению раны и образованию грубых рубцов.

- риск нагноения раны повышается в следующих случаях:

- при применении плохо заточенных инструментов;

- при использовании инструментов с неправильно выбранным углом заточки для данного вида тканей;

- при неравномерном распределении усилия (тяги) для выполнения разреза.

Хирургические ножи

В хирургии наибольшее применение находят ножи, называемые скальпелями (scalpellum – ножичек, рис. 23).

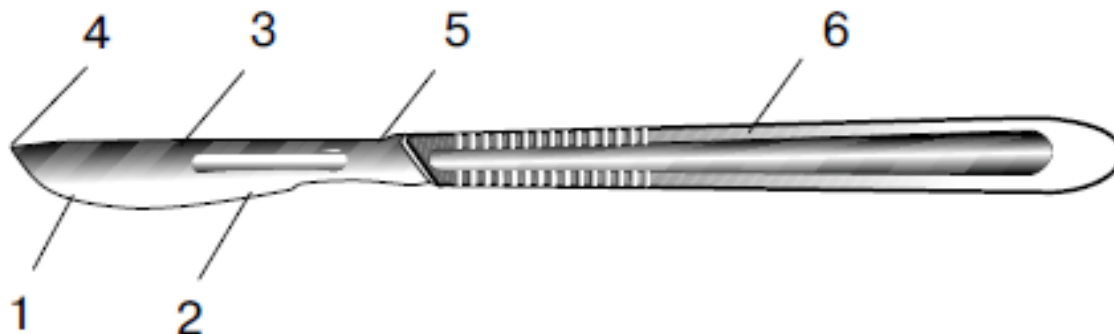


Рис. 23. Части конструкции хирургического ножа (скальпеля): 1 – лезвие; 2 – режущая кромка; 3 – обухок; 4 – кончик лезвия; 5 – шейка; 6 – ручка (по: Medicon instruments, 1986).

Указанные составляющие находятся в разных соотношениях, определяющих вид хирургического ножа и его предназначение.

В зависимости от размеров лезвия выделяют несколько видов хирургических ножей и скальпелей:

1. Микрохирургический скальпель, предназначенный для выполнения небольших точных разрезов под операционным микроскопом.

2. «Деликатный скальпель», с помощью которого выполняют прецизионное рассечение тканей в хирургической стоматологии, челюстно-лицевой и эстетической хирургии.

3. Стандартный хирургический скальпель для выполнения большинства операций.

4. Стандартный анатомический скальпель – инструмент для препарирования при изучении анатомии человека, топографической анатомии, оперативной хирургии, судебной медицины и патологической анатомии. С помощью этого инструмента производят большинство учебных операций на трупе при отработке хирургической техники.

5. Медицинскую бритву.

6. Специальные скальпели для проведения фигурных разрезов.

В соответствии с технологией изготовления хирургические ножи (скальпели) имеют следующие особенности:

1. Цельнометаллические конструкции, предназначенные для многократного применения.

2. Разборные скальпели (скальпели со съемным лезвием).

3. Комбинированные одноразовые скальпели, представляющие собой соединение пластмассовой ручки и плоского лезвия.

Комбинированные скальпели из-за быстро тупящегося лезвия действительно предназначены для проведения 1–2 разрезов.

Можно выделить следующие формы лезвия хирургического ножа:

1. Брюшистый хирургический нож (скальпель).

2. Остроконечный хирургический нож (скальпель).

3. Копьевидный скальпель – рис. 24.

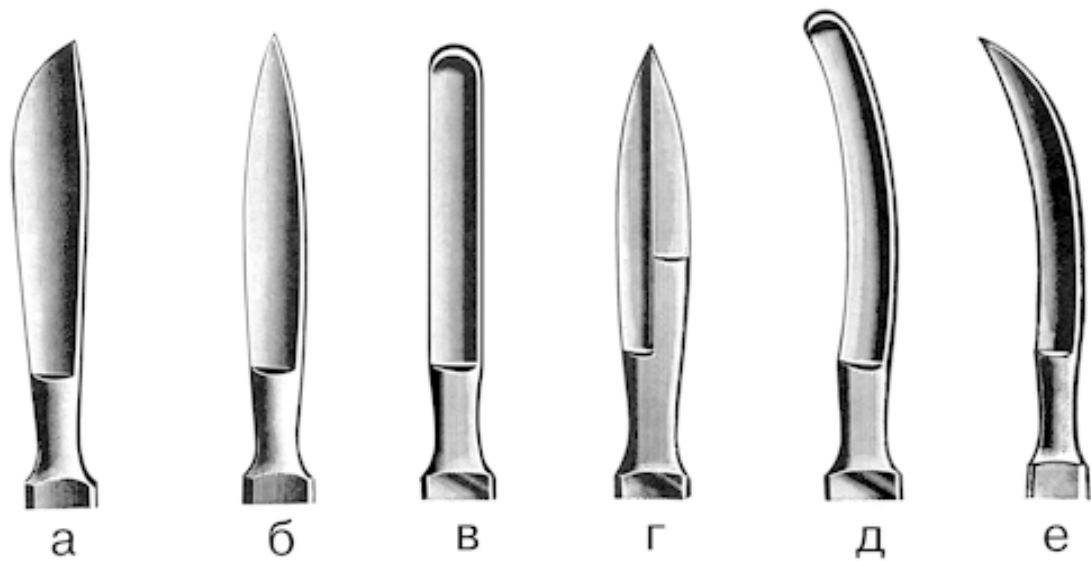


Рис. 24. формы лезвия хирургических ножей: а – брюшистый скальпель; б – остроконечный скальпель; в – прямой тупоконечный скальпель; г – скальпель с копьевидным лезвием; д – скальпель с изогнутым лезвием; е – скальпель с серповидным лезвием (по: Medicon instruments, 1986).

Микрохирургические скальпели имеют аналогичную конструкцию (рис. 25).

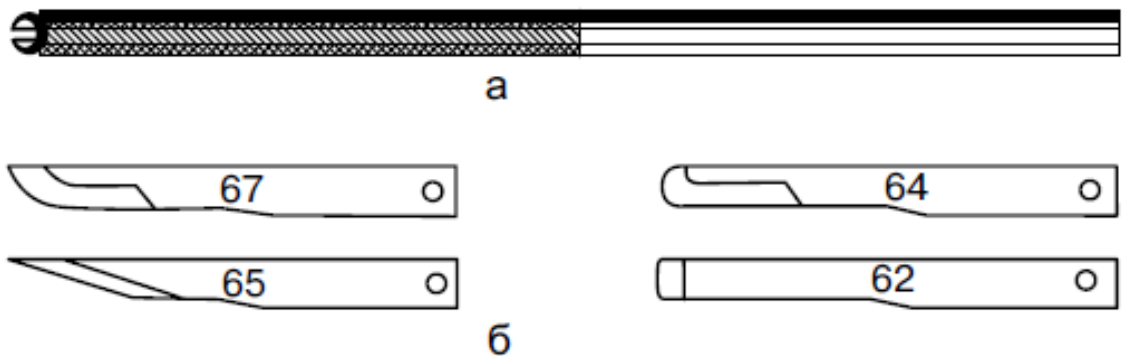


Рис. 25. Микрохирургический скальпель: а – рукоятка; б – съемные лезвия (по: Medicon instruments, 1986).

Брюшистый скальпель

Брюшистому скальпелю присуще сочетание следующих особенностей:

- прямолинейной формы обушка и дугообразной формы режущей кромки (равномерно крутой или со смещением большей хорды дуги в сторону кончика);
- угол в 45° , образованный между поверхностью рассекаемой ткани и режущей кромкой, является оптимальным с точки зрения теории резания;
- равномерно дугообразная форма острия обеспечивает постоянство этого угла во время поступательного движения режущей кромки.

Брюшистый скальпель предназначен:

- для проведения относительно длинных прямолинейных глубоких разрезов кожи, подкожной жировой клетчатки, фасций, мышц;

- для рассечения со значительным усилием на небольшом протяжении капсулы суставов, связок, хряща.

Остроконечный скальпель

В конструкции остроконечного хирургического ножа (скальпеля) сочетаются равномерно дугообразные формы обушка и лезвия, сходящиеся на острие.

Остроконечный нож (скальпель) предназначен для проведения проколов мягких тканей: соединительнотканной стенки абсцесса при хроническом воспалительном процессе.

При использовании остроконечного скальпеля во избежание ятрогенных повреждений необходимо использовать ограничитель (оборачивание задней части лезвия скальпеля марлей, приложение дистальной фаланги III пальца), предупреждающий значительное «проваливание» скальпеля в глубину вскрываемой полости.

Копьевидный хирургический нож (скальпель)

В этой конструкции сходятся под углом прямолинейные обушок и лезвие.

Варианты формы лезвия:

- лезвие в форме равностороннего или равнобедренного треугольника, основанием обращенного к шейке;
- лезвие в форме прямоугольника, стороной которого может являться как режущая кромка, так и обушок.

Основные позиции скальпеля в руке хирурга

Для манипуляций, производимых хирургическим ножом (скальпелем), используют различные позиции его в руке хирурга. Выделяют четыре основные позиции хирургического ножа.

Позиция «писчего пера»

Скальпель в этой позиции держат как авторучку, охватывая дистальными фалангами I–III пальцев шейку.

При фиксации скальпеля в этой позиции предплечья хирурга обязательно должны иметь опору (опираться на подлокотники, столешницу). Невыполнение этого условия значительно нарушает точность движений.

Скальпелем в этой позиции производят особо точные разрезы:

- рассекают кожу и подкожную жировую клетчатку при формировании лоскутов;
- производят линейные разрезы мягких тканей в области лица и шеи при косметических операциях.

Позиция «смычка»

В этом случае ручка хирургического ножа должна находиться между сомкнутыми дистальными фалангами II–V пальцев с одной стороны и дистальной фалангой I пальца – с другой стороны.

При значительном надавливании на лезвие скальпеля в этой позиции между дистальными фалангами I и II пальцев образуется своеобразная ось вращения, ограничивающая глубину разреза (рукоятка скальпеля начинает выскользывать из пальцев при чрезмерном надавливании на лезвие).

Скальпелем в этой позиции можно производить относительно длинные разрезы тонких слоев (например, поверхностной фасции, подкожной мышцы шеи).

Позиция «столового ножа»

В этой позиции кончиками I–III пальцев охватывают шейку скальпеля. Ручка скальпеля упирается в ладонь.

Упор рукоятки скальпеля в ладонь позволяет развивать на кромке лезвия значительное усилие. Скальпелем в позиции «столового ножа» следует производить длинные разрезы заданной глубины следующих слоев: кожи и подкожной жировой клетчатки, капсулы суставов, мышц.

Методические приемы, облегчающие рассечение мягких тканей

Рассечение кожи и подкожной жировой клетчатки требует соблюдения определенных условий:

- Операционное поле должно быть хорошо освещено и доступно для обзора на всей площади.
- Планируемую линию разреза нужно маркировать хирургическим фломастером. Царапины, нанесенные кончиком скальпеля или концом иглы, в качестве ориентира использовать недопустимо из-за значительного риска послеоперационного нагноения.

При рассечении кожи скальпелем следует соблюдать следующие правила.

1. Перед рассечением кожу следует фиксировать и растянуть в стороны пальцами левой руки. Смещение кожи во время движения лезвия скальпеля может привести к нарушению направления и формы планируемого разреза.

2. Начиная разрез, скальпель следует поставить перпендикулярно поверхности кожи и проткнуть этот слой с подкожной жировой клетчаткой на всю толщину (рис. 26а).

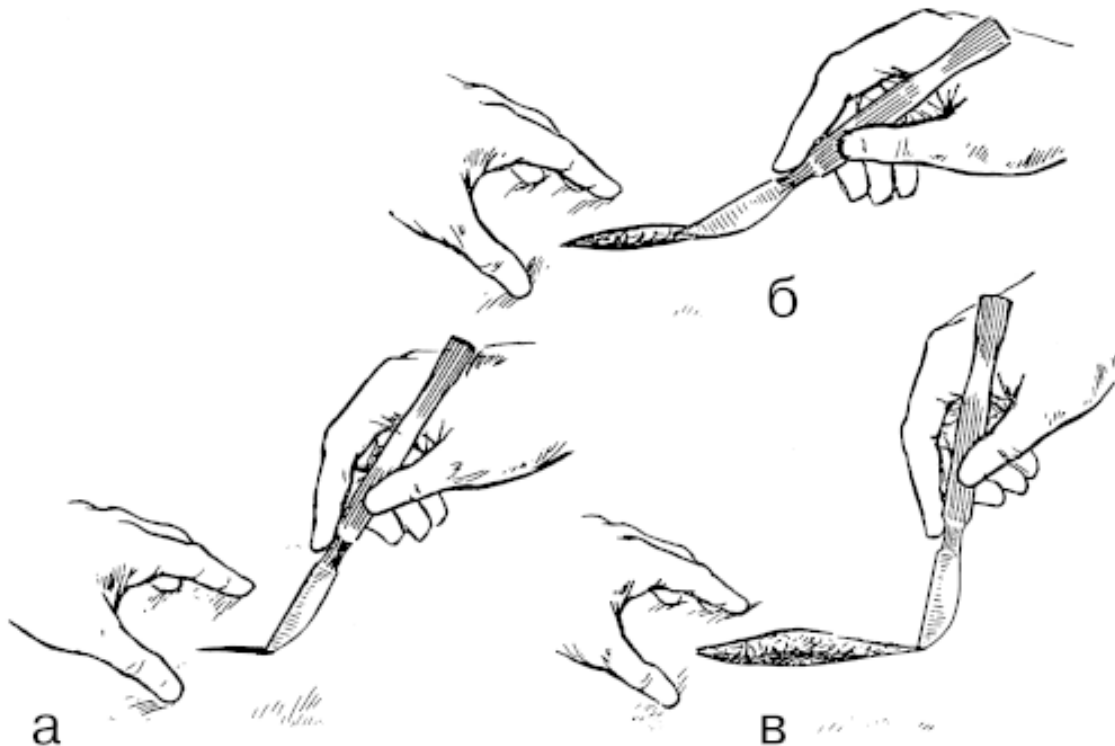


Рис. 26. Методика рассечения кожи и подкожной жировой клетчатки (объяснение в тексте) (по: Лопухин Ю. М., Молоденков М. Н., 1968).

3. Затем следует перевести скальпель в наклонное положение под углом 45° к поверхности кожи, проведя брюшком разрез необходимой длины. Нельзя рассекать кожу пилящим движением, так как образование зазубрин в последующем приведет к формированию грубого рубца. Для проведения качественного разреза лезвие скальпеля следует тянуть с небольшим усилием – рис. 26б.

4. В конце разреза скальпель снова нужно перевести в положение, перпендикулярное поверхности кожи. Соблюдение этого правила позволяет получить рану в форме «колодца», то есть одинаковой глубины на всем протяжении (рис. 26в).

- Рассечение кожи и подкожной жировой клетчатки скальпелем, лезвие которого находится в неизменном положении под углом 45° во всех фазах движения, приведет к формированию конусовидной раны, не обеспечивающей хирургу комфортных условий в ее глубине.
- Движение скальпеля под постоянным углом 90° к поверхности кожи неизбежно сопровождается формированием зазубрин на краях раны и отклонением от первоначально выбранного направления разреза.
- Разрез обычно проводят, как при написании букв – «слева направо».
- При формировании овальных или полукруглых лоскутов на питающей ножке встречные разрезы с каждой стороны нужно проводить в направлении от основания к вершине.
- При проведении кругового разреза радиус дуги кромки лезвия брюшистого скальпеля должен соответствовать радиусу разреза.
- При формировании кожно-фасциальных лоскутов лезвие скальпеля должно быть расположено перпендикулярно поверхности подлежащих мышц. «Подсечение» лоскута лезвием скальпеля, ориентированного под углом, может привести к нарушению кровоснабжения лоскута.

Остеотомы и хирургические долота

Остеотом используют для рассечения кости, а с помощью долота удаляют костные новообразования, вскрывают полости, отсекают загрязненные участки кости при хирургической обработке раны (рис. 27).



Рис. 27. Части остеотома или долота: 1 – лезвие; 2 – режущая кромка; 3 – рукоятка; 4 – наковаленка (по: Medicon instruments, 1986).

У остеотома режущая кромка лезвия заточена с двух сторон, а у хирургического долота – с одной стороны (рис. 28).

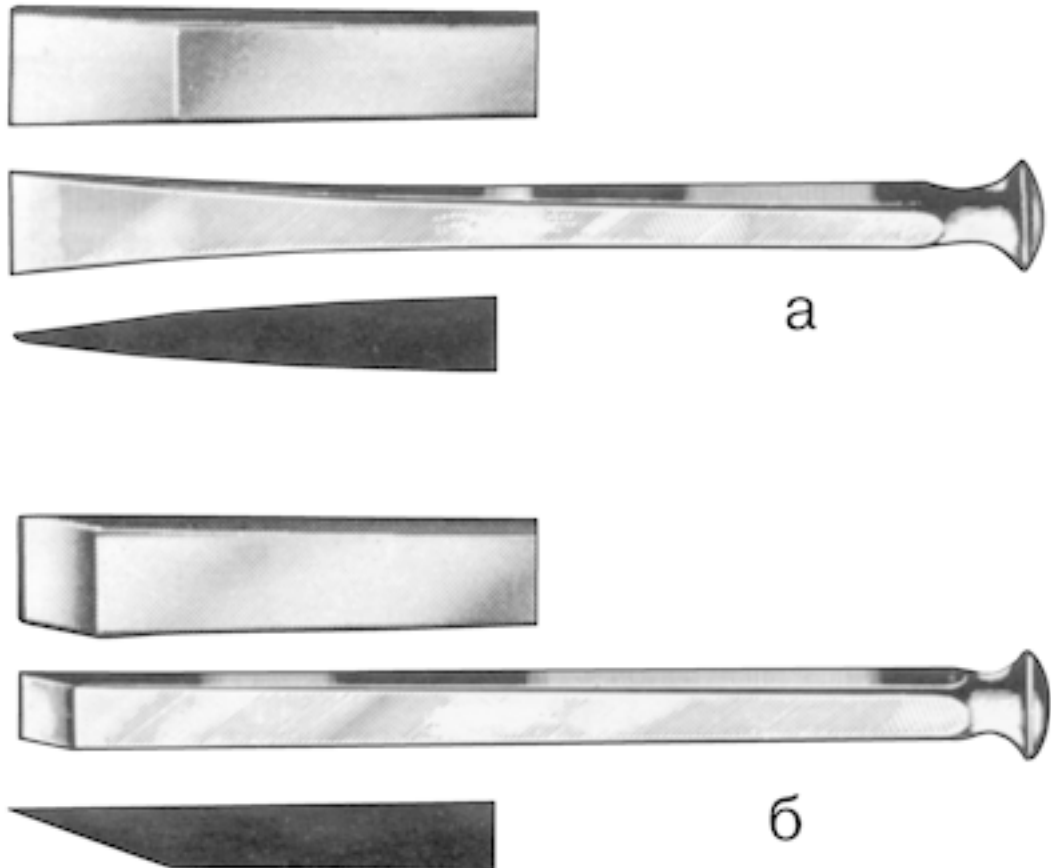


Рис. 28. Различия в заточке лезвия остеотома (а) и долота (б) (по: Medicon instruments, 1986).

Лезвие долота может быть плоским или желобоватым (рис. 29).

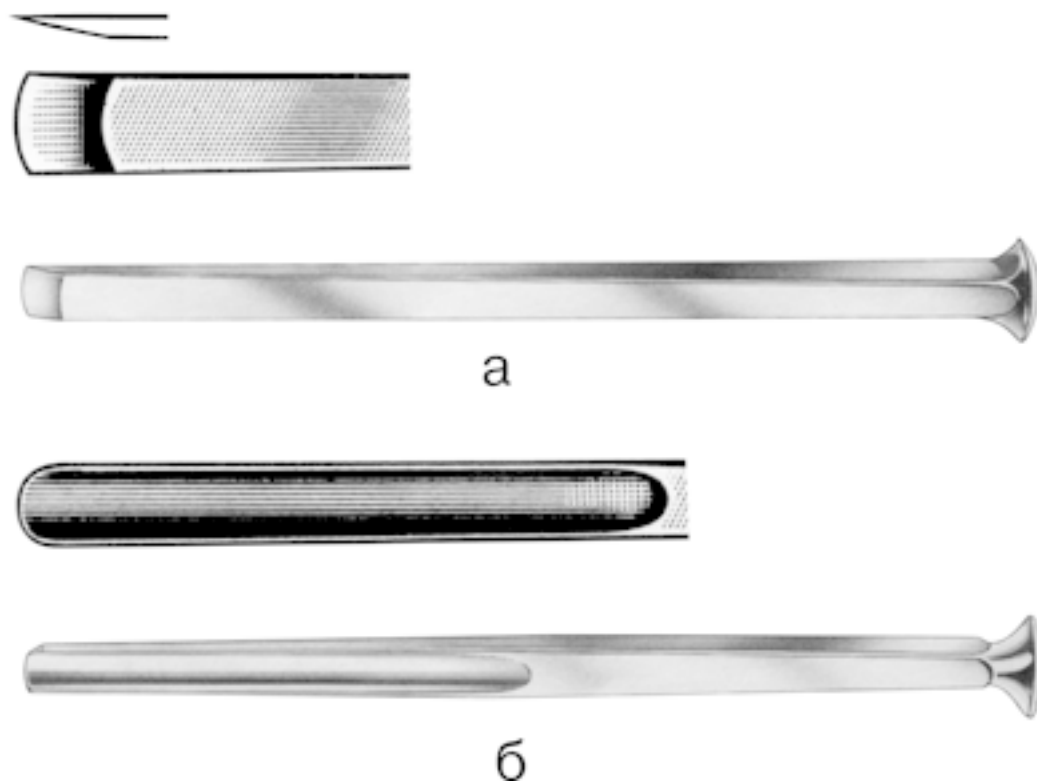


Рис. 29. Разные формы лезвия долота: а – плоское лезвие; б – желобчатое лезвие (по: Medicon instruments, 1986).

Для предотвращения скольжения в руке хирурга ручки имеют продольные или поперечные насечки.

Для образования режущего момента используют силу удара хирургического молотка по наковаленке остеотома или долота.

Правила работы с долотом или остеотомом

1. Зона рассечения кости должна находиться на прочном основании.
2. Мягкие ткани вокруг места рассечения кости должны быть полностью защищены рабочими частями ранорасширителей во избежание ятрогенных повреждений.
3. На линии предполагаемого рассечения кости делают насечку лезвием остеотома или долота слабым ударом молотка.
4. Таких ударов молотком может быть несколько. Важно наметить четкое предварительное углубление по линии рассечения кости.
5. Угол установки лезвия долота или остеотома по отношению к поверхности кости не одинаков:
 - лезвие остеотома устанавливают под углом 90° к поверхности кости;
 - угол установки лезвия долота определяется целями операции.
6. Рукоятку долота или остеотома нужно прочно фиксировать в руке хирурга, при этом плотно прижимая режущую кромку лезвия к кости. При малейших подозрениях на неустойчивое положение кромки лезвия, первоначальную насечку на поверхности кости нужно углубить.
7. Желательно обеспечить упор локтя руки, удерживающей остеотом или долото, для повышения безопасности и точности манипуляции.
8. Перед основным рассечением кости нужно еще раз проверить состояние краев раны, исключив возможность ятрогенного повреждения сосудисто-нервных пучков и мягких тканей.
9. Основные удары молотком следует наносить сильно. При этом ось движения молотка должна абсолютно соответствовать продольной оси остеотома или долота.

10. Перед каждым новым ударом молотка нужно контролировать правильность установки лезвия и состояние раны.

11. Долото перед выполнением фигурного рассечения следует устанавливать под углом 45–50° к поверхности кости. После формирования небольшой «зарубки» можно выполнять так называемый «отщеп» костной пластинки соответствующей толщины. Костный отщеп можно производить только между двумя зарубками.

- Желобоватая стамеска Воячека имеет пустотелую рукоятку, закругленную на конце. Для рассечения кости используют не удары молотком, а надавливание ладонью на рукоятку. Этот инструмент применяют для трепанации лобной кости и верхнечелюстной пазухи.

Хирургические ножницы

Эти инструменты предназначены для рассечения мягких тканей, хрящей и ребер за счет встречного перемещения кромок лезвий клиновидной формы.

В зависимости от конструктивных особенностей механизма, сопоставляющего режущие кромки лезвий, хирургические ножницы подразделяют на два вида:

1. Шарнирные ножницы.
2. Гильотинные ножницы.

Ножницы шарнирного типа

Ножницы шарнирного типа действуют по типу двух клиньев, которые плотно соприкасаются остриями в момент прохождения их друг против друга в «точке резания». Лезвия и рукоятки ножниц, перекрещивающиеся в точке вращения, образуют систему встречных треугольников.

Соприкосновение и разведение режущих кромок обеспечивается движением рукояток. Поэтому амплитуды движений рукояток и лезвий совпадают. В то же время соотношения длин лезвий и рукояток обеспечивают развитие усилий по принципу рычага:

- чем больше длина рукояток превышает длину лезвий, тем меньше необходимо прикладывать усилий для разъединения тканей;
- при превышении длины лезвий параметров рукояток, для рассечения тканей необходимо прикладывать большее усилие;
- точка «резания» является мобильной и как бы «скользит» по длине кромки лезвия по мере рассечения тканей. Она должна находиться на расстоянии $\frac{2}{3}$ длины режущей кромки от концов лезвий при их максимальном разведении;
- режущие плоскости при рассечении тканей должны плотно соприкасаться без зазора (диастаз между режущими плоскостями приводит к сминанию тканей);
- относительным недостатком ножниц шарнирного типа является возможность выкалывания разрезаемой ткани из-под лезвия.

Правила фиксации хирургических ножниц в руке:

1. В кольца рукояток вводят дистальные фаланги I и IV пальцев.
2. III палец накладывают на боковую поверхность соответствующей рукоятки для придания большей устойчивости.
3. II палец накладывают на зону оси (замка) ножниц для обеспечения четкого направления введения:
 - Такая позиция пальцев в виде треугольника позволяет прочно удерживать ножницы, при необходимости придавая им различное положение.

Шарнирные ножницы используют для рассечения слоев, имеющих небольшую толщину и высокую регенеративную способность. В зависимости от целевого предназначения эти ножницы могут иметь следующие формы лезвий:

- 1) прямые;
- 2) изогнутые по плоскости;
- 3) изогнутые по ребру:
 - ножницы с прямыми лезвиями предназначены для экстракорпоральных манипуляций или для рассечения тканей в неглубоких ранах;
 - для удобства работы в глубоких ранах лезвия ножниц могут быть изогнуты по плоскости (рис. 30).

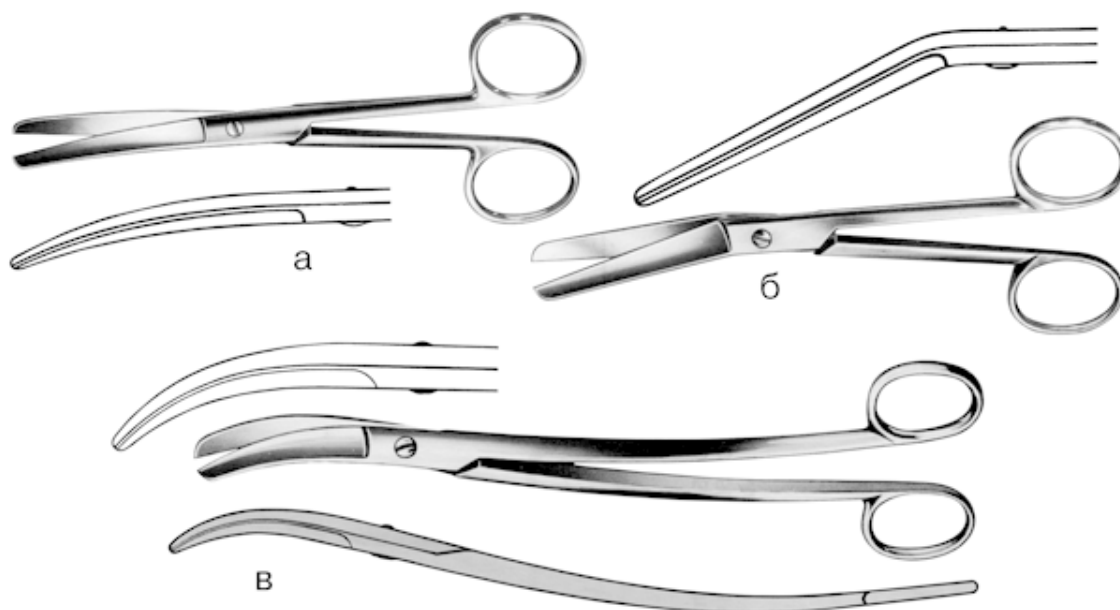


Рис. 30. Ножницы с изгибом по плоскости (по: Medicon instruments, 1986): а – ножницы Купера с изгибом по плавной дуге; б – ножницы с резким изгибом под углом (Симса – Сиболда); в – ножницы с S-образным изгибом (Сиболда).

Сочетания концов лезвий ножниц могут быть разными:

1. Ножницы остроконечные (оба конца имеют угловую форму).
2. Ножницы тупоконечные (оба конца закруглены).
3. Ножницы комбинированные остротупоконечные (один конец острый, другой – тупоконечный).
4. Ножницы пуговчатые (один или оба конца ножниц имеют соответствующее утолщение на конце).

Остроконечные ножницы удобны для корректировки состояния краев раны при выполнении косметических операций:

- линия предстоящего разреза кожи должна быть обязательно промаркирована фломастером;
- нижняя бранша ножниц для большей устойчивости и повышения точности движения должна поддерживаться указательным пальцем.

Тупоконечные ножницы могут быть использованы для отделения кожно-подкожного лоскута:

- мягкие ткани перед рассечением могут быть размещены перпендикулярно плоскости лезвий, а тупой конец ножниц играет роль своеобразной защиты;
- лезвия могут занимать наклонное положение относительно разрезаемой ткани;
- при отслаивании лоскута плоскости подведенных лезвий ножниц и отделяемой ткани должны совпадать.

Остротупоконечные ножницы являются универсальным инструментом, сочетающим все вышеописанные свойства. Пуговчатые ножницы могут применяться для рассечения малоэластичных тканей (собственной фасции, белой линии шеи при необходимости поступательного отслаивания их от подлежащих структур). У ножниц шарнирного типа, используемых для рассечения твердых тканей (хрящей, костей), режущие кромки изогнуты по полой дуге (например, у реберных ножниц Штилле).

Правила рассечения тканей ножницами шарнирного типа

1. Во всех случаях нужно визуально контролировать положение «точки резания» и тканей, находящихся между лезвиями ножниц.

2. Расположение концов лезвий ножниц в «слепой зоне» может привести к ятрогенному повреждению тканей в глубине раны.

3. Плоскость лезвий ножниц следует располагать под углом 30–60°, чтобы одновременно контролировать фазу рассечения тканей и сохранение в целостности ближайших тканей.

4. В глубине раны для рассечения тканей или срезания кончиков лигатур следует использовать только тупоконечные изогнутые по плоскости ножницы (ножницы Купера).

5. После завершения рассечения тканей или хирургических нитей ножницы следует извлекать из раны в разомкнутом состоянии.

Правила разделения ножницами подкожной жировой клетчатки тупым способом:

- концом сложенных ножниц осторожно протыкают подкожную жировую клетчатку в заданном слое и в нужном направлении;

- разводя бранши, выводят ножницы, разделяя (отделяя) подкожную жировую клетчатку тупым способом.

Ножницы гильотинного типа

У ножниц гильотинного типа одно лезвие надвигается на другое в специальных направляющих. При этом режущие кромки лезвий одномоментно смыкаются по всей длине. Расположенные параллельно кромки лезвий гильотинных ножниц различаются по форме:

- 1) кромки лезвий прямолинейной формы;
- 2) кромки лезвий в виде пологой дуги;
- 3) кромки лезвий в виде круто изогнутой дуги;
- 4) комбинированные кромки лезвий (неподвижная часть – дугообразная, подвижная часть – прямолинейная, рис. 31).

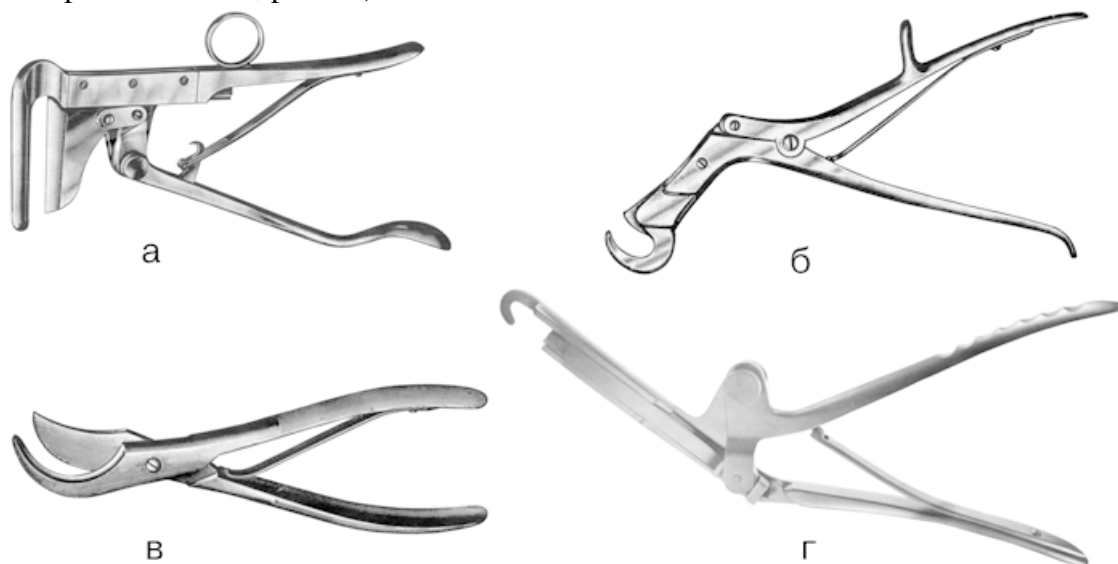


Рис. 31. Различные формы режущих кромок гильотинных ножниц: а – кромки лезвий прямолинейной формы у ножниц Шумахера; б – кромки лезвий в форме пологой дуги у ножниц Шумахера, Пиртца; в – кромки лезвий в виде круто изогнутой дуги (Дуайена, Матье); г – кромки лезвий комбинированной формы (ножницы Зауэрбруха-Фрея, Бруннера) (по: Medicon instruments, 1986).

Принцип гильотины исключает возможность выскользывания тканей из-под смыкающихся лезвий. Действующие по такому принципу ножницы обычно применяют для рассечения хрящей и костей.

Правила рассечения тканей с помощью ножниц гильотинного типа

1. Ножницами этого типа производят одномоментное рассечение тканей на участке значительной длины. Поэтому следует предварительно тщательно контролировать возможность попадания между режущими кромками лезвий иных тканей.

2. Надавливание на рукоятки нужно производить резко, избегая постепенного развития усилия.

3. При неудаче не следует прикладывать чрезмерные усилия к концам рукояток инструмента, увеличивая рычаг. Это может привести к разрушению инструмента.

4. Подводить инструмент под кость следует не перпендикулярно, а под углом приблизительно 45° , исключая возможность перфорации подлежащих мягких тканей. После выхода концов режущих частей за другую сторону кости, лезвия ориентируют в нужном направлении.

5. Начинать подводить ножницы под рассекаемую кость или хрящ нужно с наиболее опасной стороны (то есть со стороны прилегания сосудисто-нервного пучка).

Щипцы костные (кусачки)

Щипцы костные (кусачки) предназначены для рассечения кости, скусывания небольших костных выступов при хирургической обработке ран, обработке опиленной кости, формирования входных костных отверстий в полости и т. д. (рис. 32).

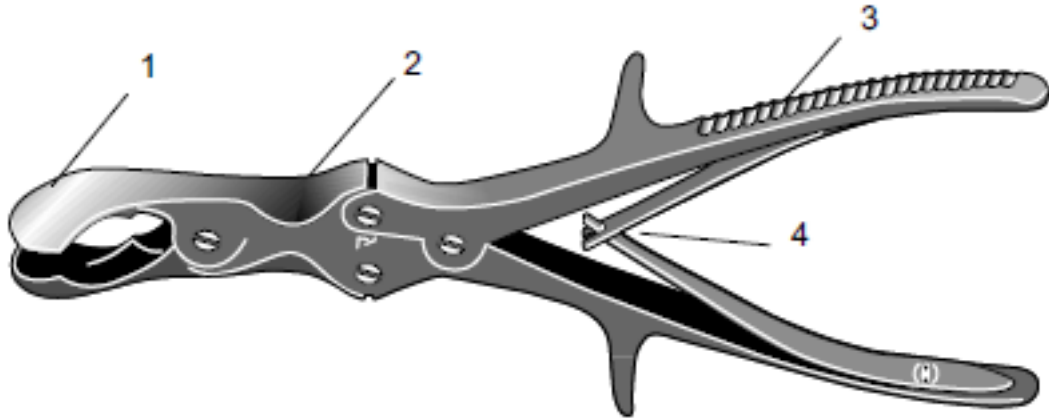


Рис. 32. Основные элементы конструкции костных щипцов (кусачек): 1 – губки с режущими кромками; 2 – винтовой замок; 3 – рукоятки с усиливающими упорами; 4 – пластинчатая возвратная пружина (по: Medicon instruments, 1986).

В зависимости от особенностей конструкции различают следующие виды костных щипцов (кусачек).

1. Кусачки с прямыми губками (лезвиями).

При этом лезвия могут быть:

- прямыми (находящимися в одной плоскости с рукоятками);
- изогнутыми по плоскости;
- изогнутыми по ребру.

2. Кусачки с овальными губками.

Кусачки с таким контуром лезвий подразделяют:

- на прямые;
- изогнутые по плоскости;
- изогнутые по ребру.

3. Кусачки с полукруглыми губками.

4. С прямоугольными (коробчатыми) губками (рис. 33).

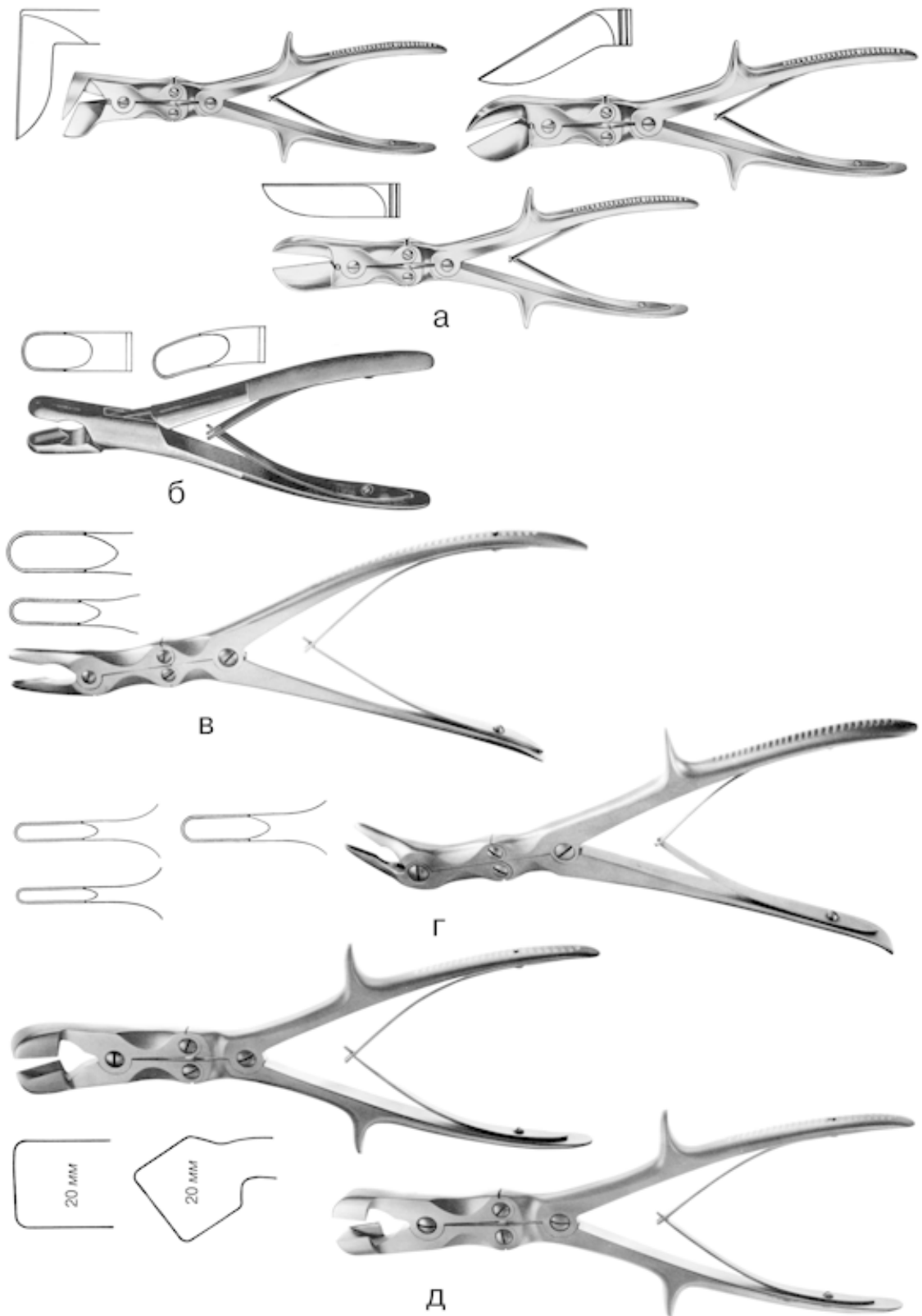


Рис. 33. Различные формы режущих кромок: а – кусачки Листона с прямолинейным лезвием, расположенным под разным углом к плоскости рукояток; б – кусачки Люэра с короткими губками, оснащенными овальной режущей кромкой; в – кусачки Борхарда с удлиненными губками и овальной режущей кромкой; г – кусачки Янсена с удлиненными губками, имеющими узкую овальную режущую кромку; д – кусачки Зауэрбруха – Штилле с прямоугольной режущей кромкой (по: Medicon instruments, 1986).

Правила работы с костными щипцами (кусачками)

1. Форма края кости после скусывания должна полностью соответствовать форме губок костных щипцов (кусачек).
2. В неглубокой ране целесообразно использовать прямые кусачки. В глубокой ране нужно применять только кусачки, изогнутые по плоскости или по ребру.
3. Следует рационально применять режущие кромки:
 - у кусачек с губками овальной или полукруглой формы желательнее использовать только наиболее выступающую часть дуги режущих кромок. Не следует прикладывать усилия к их боковинам;
 - исключением являются действия прямоугольными кусачками. При скусывании ими кости следует применять весь контур режущих кромок.
4. Максимальное усилие при применении кусачек с прямолинейной режущей кромкой нужно прикладывать в зоне, отстоящей на $\frac{2}{3}$ расстояния от кончика лезвия.
5. Толщина захватываемого участка кости не должна быть равной максимальной амплитуде разведения режущих кромок. Лучшие условия создаются, если режущие кромки разведены на $\frac{2}{3}$ возможного размаха.
6. Достигать цели нужно за счет последовательного выкусывания мелких костных фрагментов.
7. Недопустимо использование выламывающих движений вперед-назад за счет использования ручек кусачек в качестве своеобразного рычага.
8. Не рекомендуется применять «качательные» движения рукояток кусачек из стороны в сторону из-за возможности раздробления кости.
9. Установив губки кусачек в исходное положение, нужно за счет легкого сжатия рукояток наметить своеобразные зарубки на поверхности кости для исключения соскальзывания инструмента.
10. После установки губок на поверхности кости нужно четко проконтролировать положение режущих кромок для исключения повреждения прилегающих тканей.
11. Для возвращения губок в исходное положение следует использовать действие возвратной пружины.
12. По мере удаления фрагментов кости нужно систематически очищать углубление между режущими кромками от небольших костных осколков.

Распаторы

Распаторы предназначены для отделения надкостницы от кости с помощью клиновидной режущей кромки инструмента. Отделение надкостницы от кости является этапом ряда челюстно-лицевых операций, связанных с необходимостью рассечения кости:

- трепанации верхнечелюстной пазухи;
- резекции нижней челюсти;
- пластических операций.

Распаторы подразделяют на две группы:

1. Общехирургические.
2. Реберные.

Общехирургические распаторы

Режущая кромка распатора может иметь различные формы:

- прямолинейную;
- изогнутую по дуге, обращенной выпуклостью кнаружи;
- изогнутую по вогнутой дуге (рис. 34).

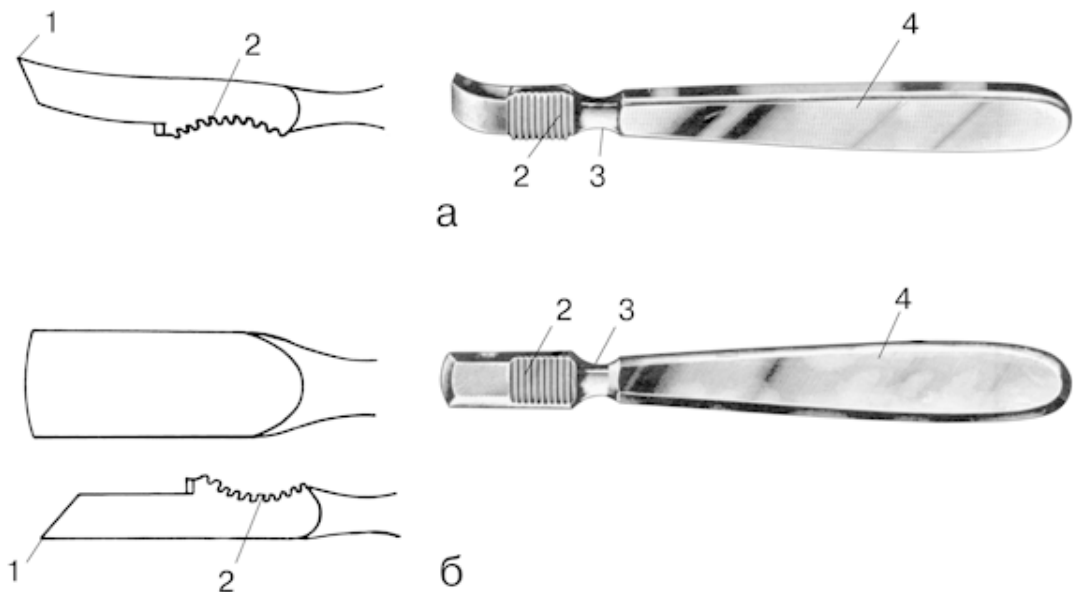


Рис. 34. Основные конструктивные элементы общехирургического распатора: а – изогнутый распатор фарабефа; б – прямой распатор фарабефа. 1 – рабочая кромка; 2 – опорная площадка; 3 – шейка; 4 – рукоятка (по: Medicon instruments, 1986).

Рукоятку общехирургического распатора фиксируют в ладони, упирая дистальную фалангу указательного пальца в рабочую площадку для обеспечения четкого контроля прилагаемого усилия.

- Движение режущей кромки должно быть направлено «от себя»;
- пренебрежение установкой дистальной фаланги указательного пальца на рабочую площадку резко снижает точность движения инструментом;
- изогнутым распатором Фарабефа недопустимо производить скребущие движения «на себя» («как кошка лапой»). В этом случае грубое отслаивание надкостницы происходит за счет воздействия тыльной (нерабочей) поверхности режущей кромки;

- эффективное отслаивание прямым распатором Фарабефа направлено по продольной оси кости «от себя»;
- движения изогнутым распатором целесообразнее производить под прямым углом к продольной оси кости;
- при скелетировании верхнего или нижнего края ребра допустимы осторожные окаймляющие движения режущей кромкой изогнутого распатора.

Распаторы реберные

Реберные трансплантаты нередко используют для замещения дефектов верхней и нижней челюсти. Резекция ребра сопровождается необходимостью отделения надкостницы с внутренней поверхности удаляемого участка.

- Рабочая часть реберного распатора имеет форму крючка;
- режущая кромка (лезвие) реберного распатора представляет собой хорду;
- шейка реберного распатора может быть прямой или штыкообразной. Штыкообразная форма шейки распатора более адаптирована к глубоким ранам;
- рукоятка реберного распатора может иметь уплощенную или каплеобразную форму (рис. 35).

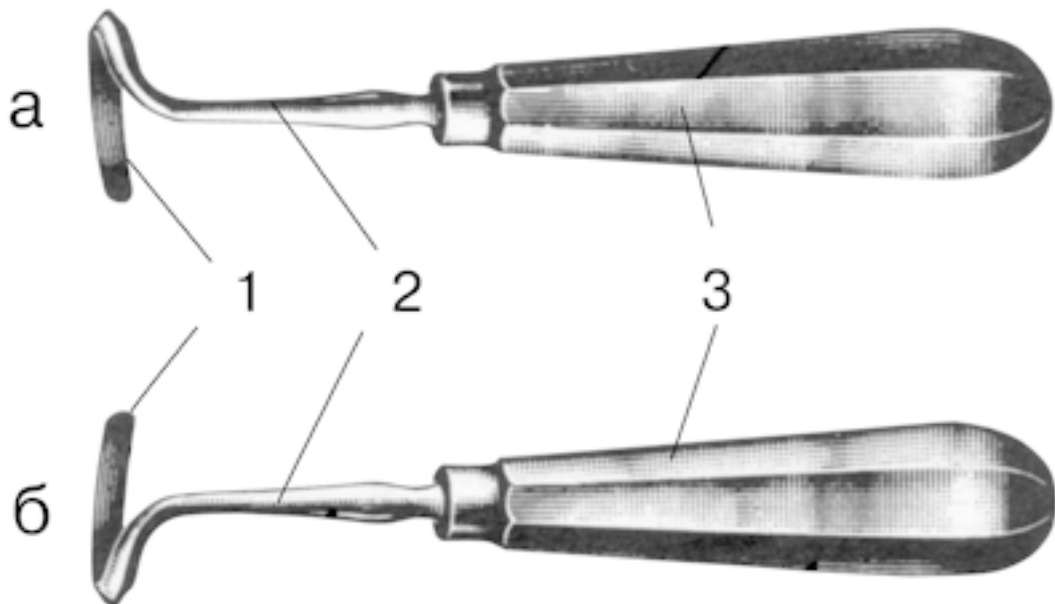


Рис. 35. Основные элементы конструкции реберного распатора: а – правый реберный распатор; б – левый реберный распатор; 1 – рабочая часть (лезвие); 2 – шейка; 3 – рукоятка (по: Medicon instruments, 1986).

Понятие о резекции ребра для пластики

Цель операции: извлечение фрагмента ребра с сохранением надкостницы на внешней его поверхности для замещения дефекта челюсти.

Положение больного: лежа на боку или на спине.

Оперативный доступ:

1. Производят линейный разрез кожи длиной 7-10 см с правой стороны между средней подмышечной и лопаточной линиями. Обычно разрез располагают на уровне IV–VI ребер.
2. Последовательно рассекают мягкие ткани груди до надкостницы, покрывающей ребро.
3. Пластинчатыми крючками раздвигают мягкие ткани для обнажения ребра.

Оперативный прием:

- По предварительно сделанному расчету намечают участок ребра, подлежащий резекции (длина извлекаемого участка ребра должна на 5–6 см превышать длину дефекта челюсти).
- По границам зоны резекции на наружной поверхности ребра рассекают надкостницу в виде прямоугольника. При этом поперечные разрезы соответствуют границам резекции, а продольные разрезы проводят отступая на 1–2 мм от верхнего и нижнего краев ребра.
- Прямым распатором Фарабефа отслаивают надкостницу от верхнего и нижнего края ребра.
- С помощью изогнутого распатора Фарабефа по середине ребра отслаивают надкостницу с его граней, намечая канал для проведения реберного распатора Дуайена под заднюю поверхность ребра.

Правила работы реберным распатором

1. Начинать подводить реберный распатор нужно с наиболее опасной стороны – то есть со стороны прилегания межреберного сосудисто-нервного пучка к нижнему краю ребра.

- Межреберный сосудисто-нервный пучок прилежит к нижнему краю ребра (взаимоотношение элементов межреберного сосудисто-нервного пучка в направлении сверху вниз соответствует мнемонической аббревиатуре ВАНя – Вена, Артерия, Нерв).

2. В первый момент подведения инструмента его рабочая часть должна быть ориентирована приблизительно под углом 45° к длиннику ребра. Проводя распатор по задней поверхности ребра, нужно осторожно изменить направление его рабочей части на перпендикулярное относительно ребра.

3. При проведении рабочей части распатора позади ребра нужно строго следить за тем, чтобы кончик инструмента непосредственно скользил по его поверхности. Несоблюдение этого правила может привести к повреждению глубже расположенных мягких тканей грудной стенки с развитием пневмоторакса (проникновения воздуха в полость плевры).

4. Кончик распатора при выведении его на противоположную сторону должен непосредственно прилегать к верхнему краю ребра. Грубые неосторожные манипуляции могут привести к повреждению вышележащего межреберного сосудисто-нервного пучка.

5. При отделении надкостницы от задней поверхности ребра важно соблюдать следующие условия:

- режущая кромка распатора должна находиться относительно поверхности ребра под углом 30–45°. Для этого нужно соответственно наклонить рукоятку распатора;
- режущая кромка должна плотно прилегать к задней поверхности ребра. Это обеспечивается приложением небольшого усилия к рукоятке, имитирующего как бы извлечение фрагмента ребра.

- направление движений рабочей части реберного распатора – поступательно-возвратные.

Действия после отделения надкостницы от внутренней поверхности ребра.

• С помощью реберных ножниц Штилле или Пиртца пересекают ребро по краям резекции. При этом следует соблюдать следующие правила:

1) начинать подводить рабочую часть ножниц следует с наиболее опасной стороны (нижней поверхности ребра);

2) после рассечения ребра с одной стороны не следует извлекать из раны рабочие части реберных ножниц. Осторожно разведя режущие кромки, ножницы перемещают к другому углу раны и пересекают ребро еще раз.

• Резецированный участок ребра с сохраненной надкостницей на внешней поверхности с помощью пинцета осторожно извлекают из раны.

• Мягкие ткани, составляющие края раны, послойно ушивают. Основные этапы резекции ребра показаны на рис. 36.

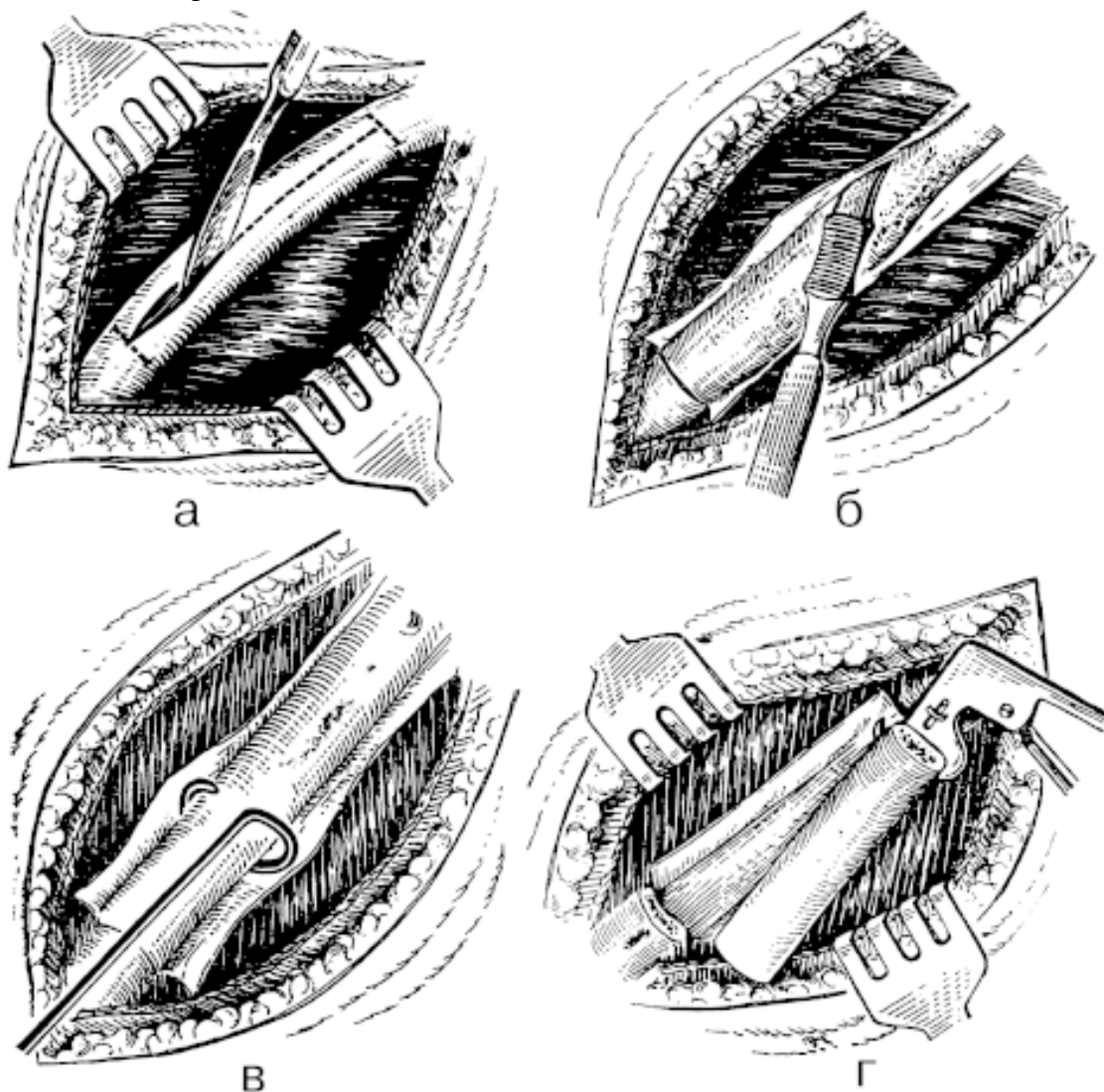


Рис. 36. Этапы резекции ребра: а – рассечение надкостницы на внешней поверхности ребра; б – отслаивание надкостницы с верхнего и нижнего краев ребра с помощью распатора фарабефа; в – отслаивание надкостницы с помощью реберного распатора Дуайена; г – пересечение ребра с помощью ножниц Пиртца (Лопухин Ю. М., Молоденков М. Н., 1968).

Для «удвоения» реберного трансплантата может быть произведено иссечение его центрального отдела (рис. 37).

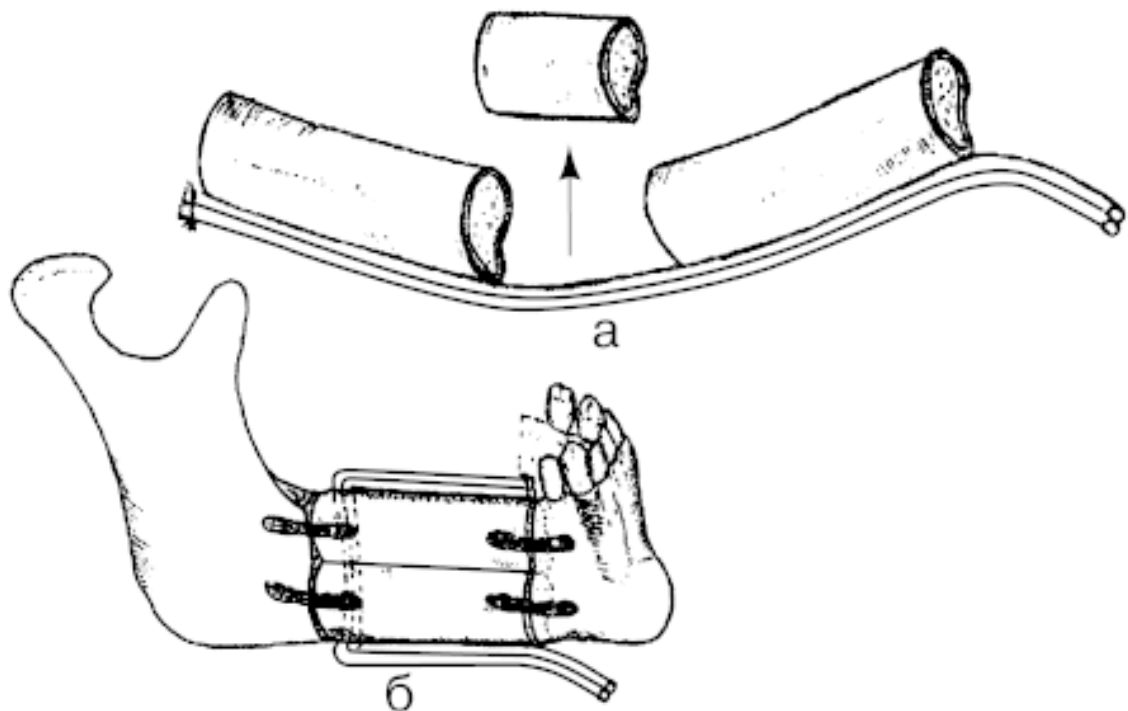


Рис. 37. Замещение участка тела нижней челюсти «удвоенным» трансплантатом ребра: а – удаление центральной части трансплантата; б – замещение участка тела нижней челюсти после складывания двух фрагментов ребра, соединенных надкостницей (по: Калакуцкий Н. В., 2003).

Ложки костные острые

Костные ложки предназначены для выскабливания костных полостей после секвестрэктомии, трепанации верхнечелюстной (гайморовой) пазухи, удаления зуба, удаления одонтогенной кисты и т. д.

Острые костные ложки подразделяют:

1. По форме рабочей части:

- на круглые костные ложки;
- на овальные костные ложки.

2. По диаметру рабочей части:

- на большие костные ложки (диаметром 8 – 14 мм);
- на средние костные ложки (диаметром 4–7 мм);
- на малые костные ложки (диаметром 2–3 мм).

3. По длине:

- малые костные ложки (длиной 12–14 см);
- средние костные ложки (длиной 15–17 см);
- длинные костные ложки (длиной 18–23 см).

4. Острые костные ложки обычно бывают односторонними (ложка Брунса), реже – двухсторонними (острая костная ложка Фолькмана, рис. 38).

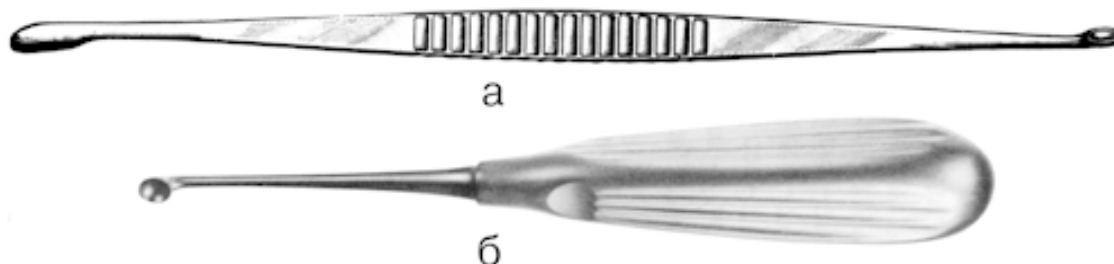


Рис. 38. Острые костные ложки фолькмана (а) и Брунса (б) (по: Medicon instruments, 1986).

5. Острые костные ложки в зависимости от конструкции можно удерживать в руке по-разному:

- рукоятку односторонней костной ложки прочно фиксируют в ладони, прикладывая дистальную фалангу указательного пальца к шейке;
- при необходимости такую костную ложку можно удерживать в позиции «писчего пера»;
- двухстороннюю костную ложку Фолькмана можно удерживать только в позиции «писчего пера» или «смычка».

Правила пользования острыми костными ложками

1. Движения острой кромкой рабочей части костной ложки должны быть мелкими и непродолжительными по времени. Следует часто осматривать содержимое костной ложки и проверять состояние стенки выскабливаемой полости.

2. Не следует использовать костную ложку в качестве рычага. Это может привести к проламыванию стенки костной полости.

3. Костную ложку при санации полостей с тонкими стенками следует держать как «писчее перо», избегая фиксации ее рукоятки в ладони. Только при выскабливании полости с толстыми стенками можно фиксировать рукоятку костной ложки «в кулаке».

4. Движения острой кромкой костной ложки должны производиться в направлении «снаружи внутрь».

5. При санации выскабливающие движения костной ложкой следует чередовать с извлечением полученных крупных фрагментов анатомическим пинцетом.

6. Для введения костной ложки в полость следует в ее стенке сформировать отверстие, не менее чем в 1,5 раза превышающее размер рабочей части инструмента.

7. Поступательные движения костной ложкой следует производить с большой осторожностью.

8. При извлечении костную ложку следует проводить только через центр полости.

9. С помощью возвратно-поступательных и маятникообразных движений можно установить объем костной полости и уточнить характеристики ее стенок.

10. При поступательных движениях не следует сильно надавливать рабочей частью ложки на противоположную стенку полости.

Хирургические пилы

1. Рабочая часть (полотно) пилы может быть выполнена в следующих вариантах:
 - листовом (плоском);
 - циркулярном (в виде круга с механическим, электрическим или пневматическим приводом);
 - проволочном (лезвие в виде 3–4 витков стальной проволоки).
2. Рукоятки (приспособления для удерживания полотна) могут иметь вид:
 - рамки;
 - Т-образной конструкции.

Для придания жесткости лезвию пилы на верхнюю его кромку помещают П-образную направляющую (рис. 39).

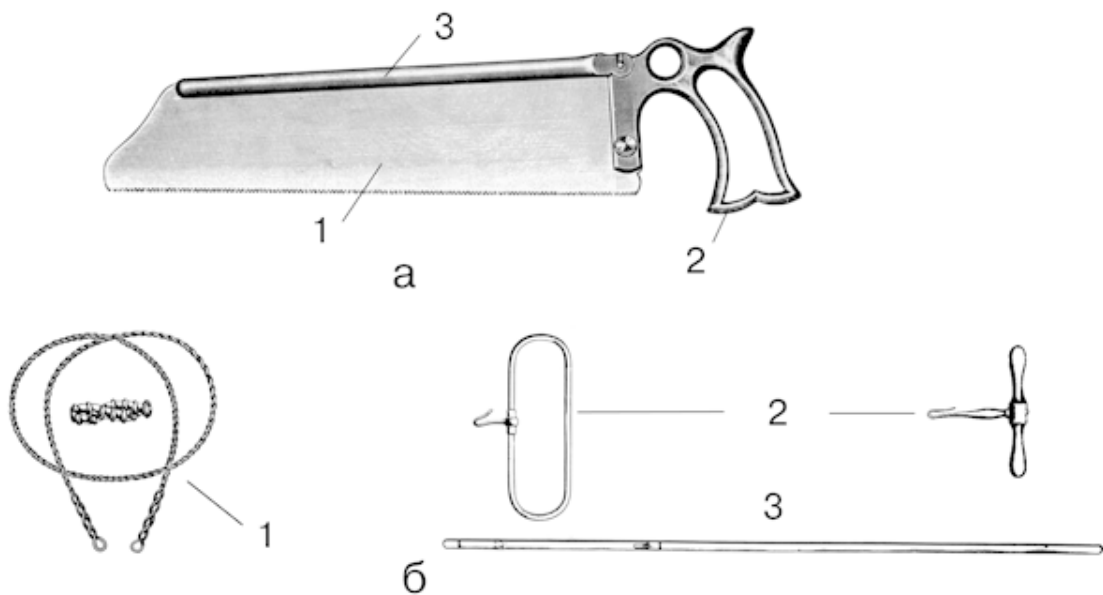


Рис. 39. Различные конструкции хирургических пил: а – листовая пила: 1 – лезвие; 2 – рукоятка; 3 – направляющая конструкция для придания лезвию жесткости. б – проволочная пила: 1 – проволочная пила Джилли; 2 – ручки для проволочной пилы; 3 – проводник Поленова для защиты прилегающих к кости тканей.

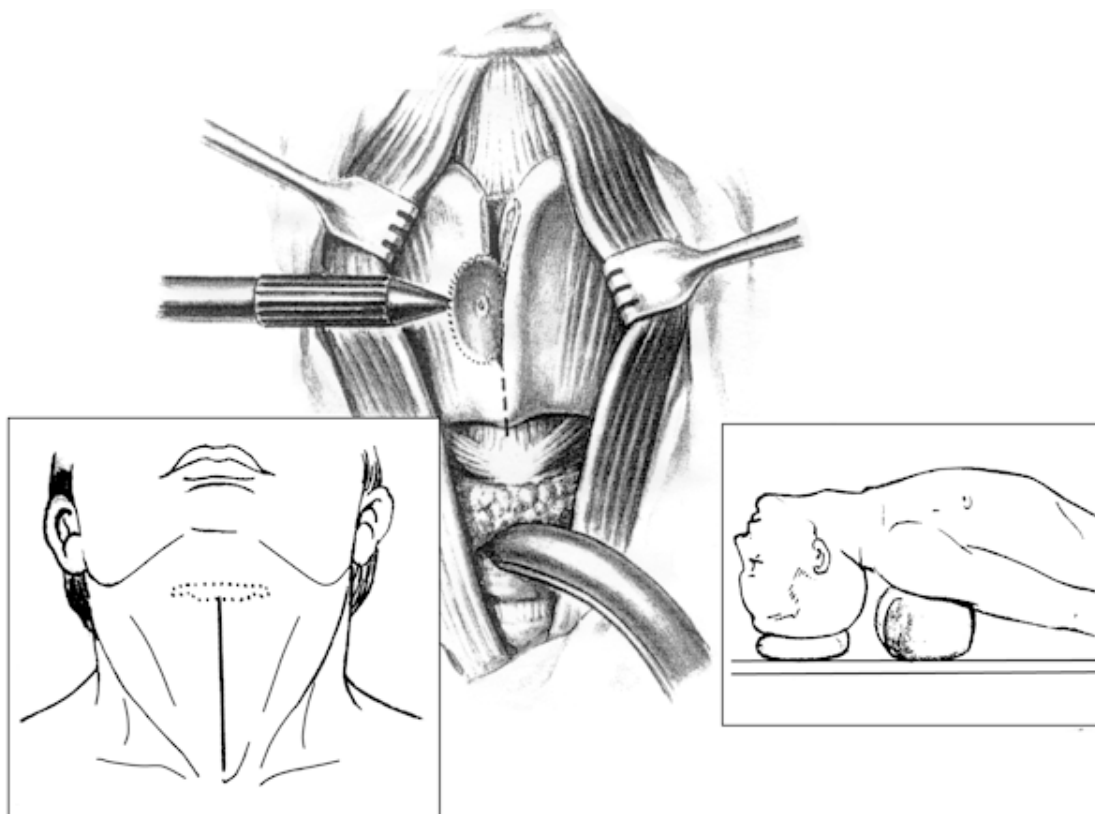


Рис. 39 (окончание). Различные конструкции хирургических пил: в – рассечение щитовидного хряща с помощью циркулярной пилы (по: Medicon instruments, 1986).

Листовые пилы обычно применяют в общехирургической практике для ампутаций конечностей и выполнения ортопедических операций. В хирургической стоматологии и челюстно-лицевой хирургии, как правило, используют проволочные и циркулярные пилы (фиссурные боры). Проволочные пилы в зависимости от выраженности зубьев бывают двух видов:

1. Проволочная пила Джильи (Джигли) с небольшой высотой зубцов.
2. Проволочная пила Оливекрона с выраженными клиновидными зубцами.

Правила перепиливания кости с помощью проволочной пилы

1. Проволочную пилу нужно натягивать в виде прямой линии или под тупым углом. При образовании лезвием пилы прямого угла или петли происходит его излом.
2. Ассистент хирурга должен постоянно контролировать ширину костной щели, предупреждая возможность перелома кости или ограничения движения лезвия пилы.
3. При углублении пропила кости нужно движения лезвием замедлить, исключив возможность ятрогенных повреждений мягких тканей и сосудисто-нервных пучков.
4. Для проведения проволочной пилы под перепиливаемый участок кости следует использовать проводник Поленова. Эта узкая металлическая пластина также предохраняет подлежащие ткани от повреждения. Подводить проволочную пилу под кость можно также с помощью изогнутого кровоостанавливающего зажима, лигатурной иглы, желобоватого зонда или диссектора.
5. При внезапном разрушении ушка проволочной пилы взамен ручки можно применить кровоостанавливающий зажим Кохера.
6. Во избежание ятрогенных повреждений не следует погружать в кость циркулярную пилу глубже основания зубьев. Кроме того, для повышения точности движений пилой предплечье хирурга обязательно должно иметь опору.

К вспомогательным инструментам, используемым для разъединения тканей механическим способом, относятся:

- зонд желобоватый;
- зонд Кохера;
- пуговчатый зонд;
- лопаточка для разъединения мягких тканей и т. д.

Зонд желобоватый

Этот зонд (рис. 40) используют:



Рис. 40. Желобоватый зонд: 1 – желоб; 2 – ручка (по: Medicon instruments, 1986).

1. Для исследования глубоких ран, полостей и свищевых ходов.
2. Для безопасного рассечения собственной фасции или апоневроза в качестве вспомогательного защитного инструмента.

- Название этот инструмент получил вследствие основной конструктивной особенности – углубления в виде желоба по длине, придающего изделию прочность.

- Ручка, имеющая форму миртового листа, может быть использована для приподнимания кончика языка перед рассечением короткой уздечки.

Последовательность действий при использовании желобоватого зонда

1. Первый ассистент хирургическим пинцетом в правой руке должен зафиксировать и приподнять собственную фасцию в центре раны.

2. Хирург должен захватить кончиком хирургического пинцета, находящегося в левой руке, собственную фасцию в непосредственной близости к ранее установленному пинцету.

3. Оба пинцета должны образовывать угол 60–90°.

4. Хирург производит лезвием брюшистого скальпеля небольшую продольную насечку длиной 2–3 мм собственной фасции или апоневроза. Критерием правильности выполнения этого приема является появление в разрезе следующего слоя (мышцы, фасции, жировой клетчатки).

5. Желобоватый зонд осторожно проводят под фасцией в сторону одного из углов раны. При этом во избежание ятрогенных повреждений кончиком желобоватого зонда нужно осторожно приподнимать собственную фасцию:

- зонд для проведения под фасцией нужно удерживать в «позиции смычка»;
- следует избегать протыкающих грубых движений;
- желательно, чтобы зонд просвечивал сквозь толщу фасции.

6. Уложив обушок скальпеля в желоб зонда, осторожно рассекают собственную фасцию до угла раны – «обушок в желобок».

7. По уже описанным правилам вводят зонд по направлению к другому углу раны и производят рассечение собственной фасции или апоневроза (рис. 41).

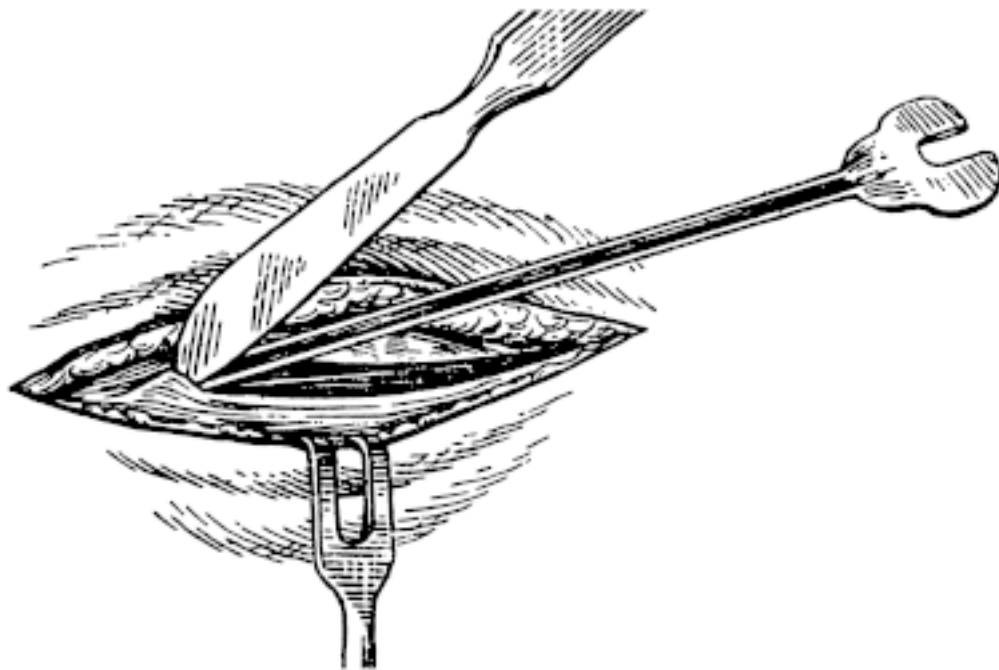


Рис. 41. Рассечение собственной фасции с помощью желобоватого зонда (объяснение в тексте) (по: Лопухин Ю. М., Молоденков М. Н., 1968).

По аналогии для рассечения собственной фасции можно использовать и ножницы, укладывая тыльную поверхность одного из лезвий в желоб зонда.

Зонд пуговчатый

Основное предназначение этого зонда – исследование глубоких полостей и свищевых ходов. Зонд представляет собой металлический стержень диаметром около 2 мм с утолщением на конце в виде пуговки:

- односторонний пуговчатый зонд имеет на другом конце рукоятку в виде петли;
- в ряде случаев пуговчатое утолщение имеется на обоих концах (двусторонний зонд);
- для проведения толстых нитей сквозь ткани или для подведения толстой лигатуры под сосуд на конце зонда может быть ушко.

Пуговчатый зонд фиксируют в руке в позиции «писчего пера».

Правила работы пуговчатым зондом:

1. Пуговчатый зонд следует вводить в свищевой ход или в полость кисты очень осторожно, прощупывая концом стенки.

2. При невозможности прямолинейного движения следует моделировать форму зонда по форме свищевого хода или иной полости. При этом не следует допускать изгиба зонда более чем на 120°.

3. Не следует «силовым» способом пытаться провести зонд через узкий свищевой ход. При неудаче лучше извлечь зонд и попытаться повторить манипуляцию.

4. Для облегчения продвижения зонда можно осторожно отклонять его в ту или иную сторону, нащупывая продолжение канала.

5. Допустима незначительная ротация зонда для облегчения проведения по раневому каналу или свищу (рис. 42).

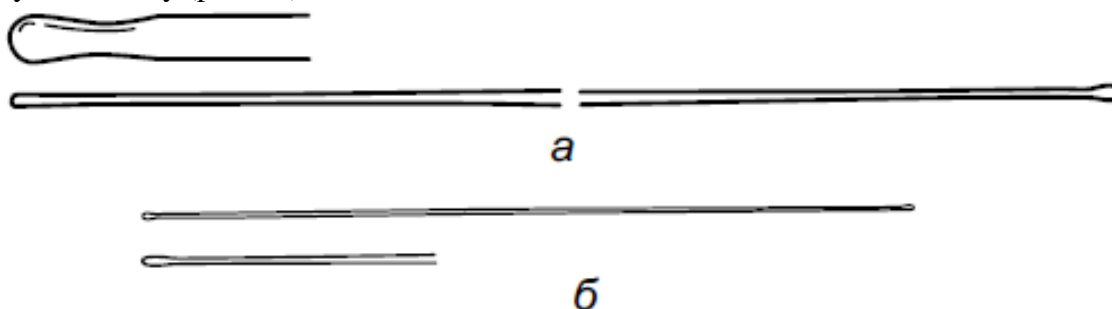


Рис. 42. Зонд пуговчатый двусторонний (а) и односторонний (б) (по: Medicon instruments, 1986).

Зонд Кохера («зонд зубный»)

Этот инструмент предназначен:

- для раздвигания мышц по ходу волокон;
- для осторожного выделения из соединительнотканной оболочки элементов сосудисто-нервного пучка;
- для выделения из фасциального футляра долей желез (поднижнечелюстной, околоушной, щитовидной);
- для подведения лигатуры под крупные глубоко залегающие сосуды (для этого предназначено отверстие на конце);
- для осторожного отодвигания края мышцы.

Зонд Кохера следует держать в руке в позиции «писчего пера» (рис. 43).



Рис. 43. Зонд Кохера: 1 – рабочая часть; 2 – шейка; 3 – рукоятка (по: Medicon instruments, 1986).

Правила работы зондом Кохера

1. Движения кончиком зонда должны производиться по ходу мышечных волокон или элементов сосудисто-нервного пучка.
2. Не следует «поддевать» сосудисто-нервный пучок или его составляющие, используя зонд в качестве рычага. Это может привести к ятрогенному повреждению сосудов или нервов.
3. Нужно в любой момент манипуляции визуально контролировать положение кончика зонда, не допуская его слепого погружения в ткани на всю длину рабочей части.
4. Ни в коем случае нельзя для увеличения прилагаемого усилия держать рукоятку зонда в кулаке. Приложение несоизмеримого с прочностью тканей усилия может завершиться непоправимыми последствиями вследствие перфорации стенки крупного сосуда.
5. Для минимального расширения межтканевой щели можно установить зонд поперек раны.
6. Зонд Кохера можно использовать для подведения лигатур под сосуды. Порядок действий при этом следующий:
 - в имеющееся на конце зонда отверстие следует провести лигатуру. Середина длины лигатуры должна находиться в отверстии зонда;
 - при подведении конца зонда под поверхностно расположенный сосуд движение должно быть сочетанным:
 - продольным сверху вниз;
 - поперечным «зачерпывающим».

Не следует использовать только поперечное движение зонда. Это опасно из-за возможного протыкания стенки сосуда. Так же как и в других случаях, следует руководствоваться общим правилом: «начинать подведение инструмента с наиболее опасной стороны». При подведении лигатуры под глубоко расположенный сосуд зонд проводят только в одном направлении (обычно спереди назад). С другой стороны сосуда проводят пинцет и осторожно захватывают

вают его кончиками конец лигатуры. Аналогичные правила следует соблюдать при применении лопаточки для разъединения мягких тканей (рис. 44).

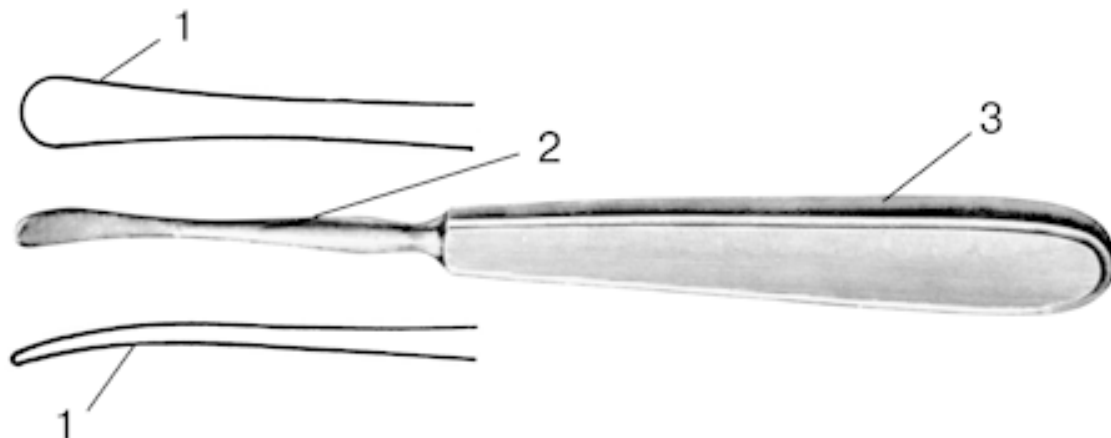


Рис. 44. Лопаточка для разъединения мягких тканей: 1 – рабочая часть; 2 – шейка; 3 – рукоятка (по: Medicon instruments, 1986).

Сравнительная характеристика механического способа разъединения тканей

Преимущества механического способа разъединения тканей

1. Универсальность, обуславливающая возможность применения этих инструментов для послойного рассечения однородных тканей в разных областях тела человека.
2. Особая точность выполнения всех действий при разъединении тканей (инструмент является непосредственным продолжением руки хирурга).
3. Экономическая целесообразность применения метода из-за относительно низкой стоимости инструментов.
4. Возможность многократного применения одних и тех же инструментов при тиражировании стандартных манипуляций.
5. Широкий диапазон действий – применение одного и того же инструмента как для непосредственного рассечения тканей, так и их опосредованного разделения тупым способом.
6. Способность к увеличению эффективности механического способа разъединения тканей при его сочетании с современными высокоэнергетическими методиками.
7. Относительная простота обучения пользованию инструментами.
8. Стабильность режущих свойств инструментов при правильной эксплуатации и уходе.
9. Простота подбора формы лезвия и величины угла заточки инструмента для рассечения тканей с разными свойствами.
10. Очевидность оценки утраты режущей кромкой инструмента основных свойств.

Недостатки механического способа разъединения тканей

1. Кровотечение и лимфоррея, сопровождающие разъединение тканей.
2. Образование микрогематом по линии рассечения с возможностью их последующего нагноения.
3. Отсутствие непосредственного санирующего эффекта при вскрытии гнойных полостей.
4. Вероятность инфицирования края раны при рассечения стенки полого органа, ухудшающее заживление раны.
5. Возможность образования неровностей краев раны (своеобразных зазубрин), затрудняющих заживление.
6. Отсутствие абластического эффекта вследствие возможности попадания жизнеспособных опухолевых клеток на стенки раны, а также в просвет кровеносных и лимфатических сосудов.
7. Значительная степень зависимости качества рассечения тканей от состояния режущей кромки инструмента.
8. Необходимость применения для рассечения каждого вида тканей другого типа инструментов.
9. Желательность использования дополнительных приспособлений для улучшения качества разрезов.
10. Высокая степень инфицирования режущей кромки инструмента.

Электронож (электрохирургический метод разъединения тканей)

Механизм электрохирургического воздействия на ткани

Тканевые эффекты электрохирургии основаны на преобразовании электрической энергии в тепловую.

Механизм электрорассечения любой биологической ткани стандартен и состоит из нескольких этапов:

1. При подаче в биологическую ткань электрической энергии происходит разогревание прилежащего к электроду клеточного массива с обратимым разрушением клеток.

2. При превышении температуры 49 °С происходит необратимое разрушение клеток с трансформацией полисахаридов в глюкозу.

3. При дальнейшем повышении температуры происходит быстрая диссекция клеточного пласта с формированием лоскута дегидратированной ткани с высоким удельным сопротивлением электрическому току. На этом этапе «электрорассечение» включает механическое разрушение ткани режущим электродом.

4. При дальнейшем увеличении мощности подаваемой электрической энергии разъединение прилежащего участка биологической ткани происходит взрывообразно. Формируются пузырьки перегретого пара, разрушающего как клеточные, так и тканевые структуры (резание с легкостью «писчего пера»).

5. При превышении определенного предела, за счет ионизации прослойки пара вокруг электрода, происходит образование электрической дуги. Вокруг зоны ионизации за счет высокой теплоотдачи происходит карбонизация краев хирургической раны:

- для работы в режиме коагуляции применяют модулированный (импульсный) электрический ток высокой частоты;
- для работы в режиме «резания» используют немодулированный (синусоидальный) переменный ток низкого напряжения (до 500 В, рис. 45).

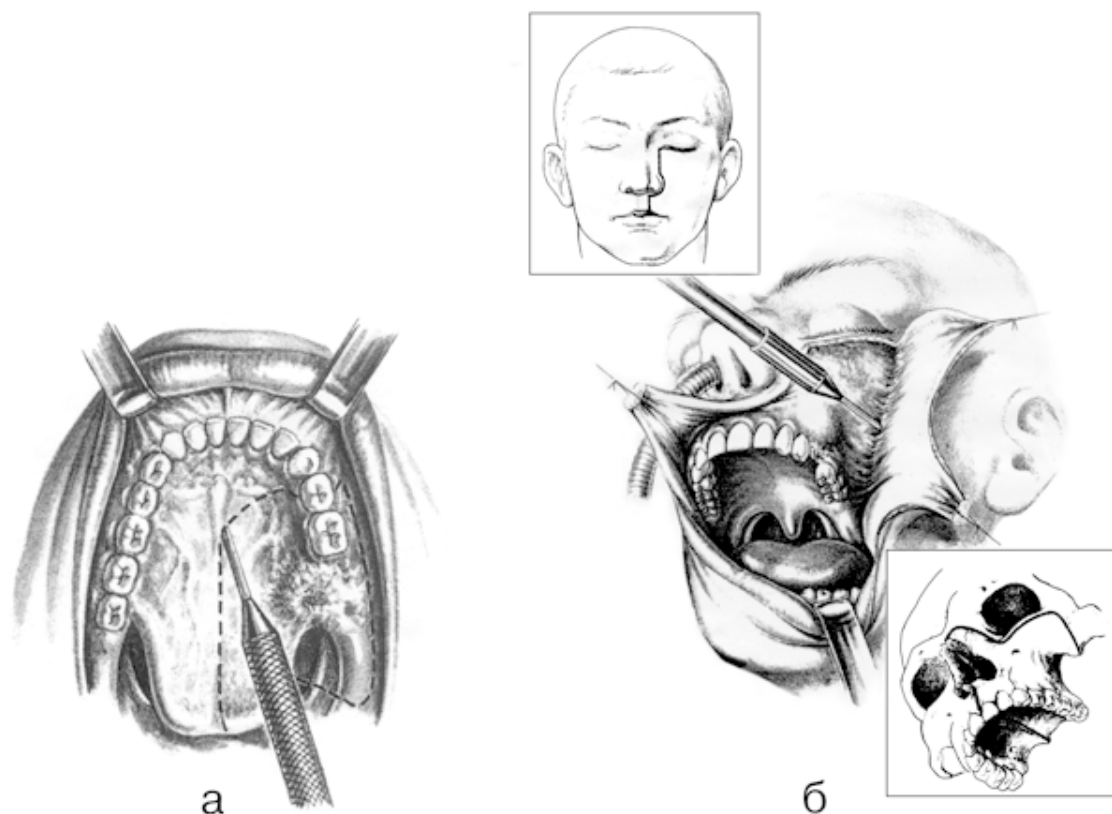


Рис. 45. а – рассечение слизистой твердого неба с помощью электрохирургического метода; б – электрорезекция верхней челюсти: вверху – разрез кожи; внизу – объем удаляемых костных структур верхней челюсти (по: Пачес А. И., 1987).

Эффект «резания» оптимален, когда кончик электрода находится в непосредственной близости от тканей, но не касается их. При соприкосновении электрода с тканями или значительном удалении от них эффект «резания» ослабевает. Рассечение тканей более эффективно, если электрод имеет острый край. Это обеспечивает максимальную концентрацию энергии, определяемую отношением силы тока к площади ткани. В настоящее время для электрохирургических целей используется переменный ток радиочастоты около 500 кГц (500000 колебаний в секунду).

Электрохирургическое воздействие на ткани может быть осуществлено в следующих вариантах (режимах):

1. Монополярном.
2. Биполярном.
3. Триполярном (интегрированные свойства одного инструмента для реализации первых двух режимов) – рис. 46.

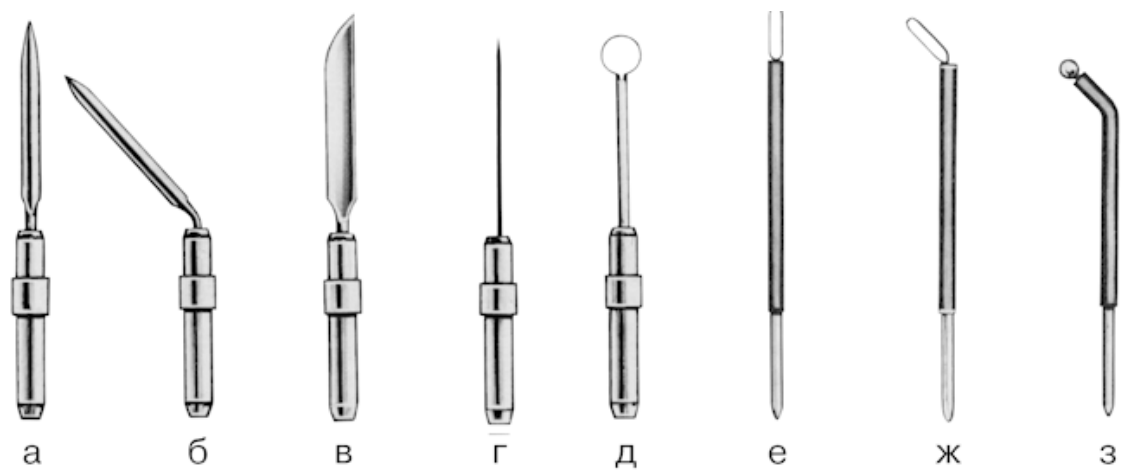


Рис. 46. Некоторые виды монополярных электродов: а, б, в – стилетообразные; г – игольчатый; д, е, ж – петлевидный; з – шарообразный (по: Medicon instruments, 1986).

Основные принципы безопасности при применении электрохирургического метода

1. Педалью коагулятора управляет только хирург.
2. Пластина пациента необходимо накладывать на поверхность хорошо кровоснабжаемых мышечных массивов максимально близко к зоне операции.
3. Пластина пациента целесообразно смазывать электрогелем, а не использовать влажную постепенно высыхающую марлевую прокладку.
4. Важно тщательно заземлять операционный стол и коагулятор.
5. Не следует сворачивать кольцами шнур электрода во избежание пробоя изоляции при достижении максимальной мощности. При этом возможно развитие «трансформаторного эффекта» с ожогом тела пациента:
 - электропровода, направляющиеся к пациенту, должны расходиться, а не перекрещиваться;
 - длина электропровода должна быть оптимальной (чем длиннее провод, тем больше «ток утечки»);
 - чем дальше электронож расположен от других приборов, тем меньше помехи от «наводки».
6. Нельзя закреплять электрошнур кожно-бельевой цапкой (зажимом) из-за опасности повреждения изоляции.
7. Ни в коем случае нельзя прокладывать шнур под пациентом (при микротрещинах возможен пробой изоляции).
8. Не следует использовать электрические кабели с заведомо поврежденной изоляцией.
9. Вначале следует установить регулятор на заведомо низкую мощность, а затем плавно осуществлять подбор этого показателя по принципу «от минимума к оптимуму».

Общие правила электродиссекции

1. Во избежание ожога рук работать следует только в медицинских перчатках.
2. Спирт и смоченные им салфетки нельзя использовать при проведении электрохирургической операции во избежание возгорания.
3. Разрез оперативным электродом следует производить достаточно быстро, но так, чтобы не повредить окружающие ткани.
Оптимальная скорость движения электрода в режиме резания составляет 5 – 10 мм/сек:
 - слишком медленное продвижение электрода будет способствовать выраженному гемостазу на фоне сильного ожога тканей вплоть до образования грубого рубца;
 - электротомию следует проводить плавно и равномерно, исключая толчки и девиацию наконечника;
 - на конец электрода не должно осуществляться никакого давления.

Удаление небольших поверхностных эпидермальных высыпаний в области лица и шеи

Для достижения такой цели применяют методику электродиссекции и электрофульгурации. В этих режимах применяют монополярный электрод, к которому подводят высокочастотный ток небольшой силы, но высокого напряжения:

- режим непосредственного соприкосновения активного электрода с тканью при таких условиях называют электродиссекцией (*sisus – сухой*);
- при удалении на 2-10 мм активного электрода от поверхности ткани образуется электрическая дуга непостоянной траектории. Этот эффект называют электрофульгурацией (*fulgur – молния*);
- для придания возникающей электрической дуге стабильности в ряде приборов используют направленную под давлением струю инертного газа (аргона);
- обязательным условием для применения указанных методов является относительно «сухая» рабочая поверхность;
- следует помнить о невозможности проведения гистологического контроля после применения данных методов;
- режим электродиссекции приводит к быстрой дегидратации тканей.

Последовательность действий

1. Калибруют прибор на низкую мощность разряда.
2. Игольчатый наконечник прибора устанавливают над нужной точкой:
 - во избежание механической поломки не следует сильно прижимать кончик электрода в режиме электродиссекции к обрабатываемому участку;
 - нужно учитывать трудность прогнозирования траектории электрической дуги при использовании режима фульгурации. Электрическая дуга как бы «прыгает» в сторону вследствие образования поверхностного угольного струпа, имеющего другое сопротивление.
3. Режим разрушения продолжается 1–2 сек. При превышении лимита времени возможно обугливание глубже расположенных тканей с последующим образованием рубцов.
4. Обугленные ткани удаляют с помощью марлевой салфетки, микрохирургических ножниц, кюретки.

Удаление образований, значительно возвышающихся над поверхностью кожи в области лица и шеи

Для этой манипуляции применяют петлевой наконечник.

Порядок действий:

1. Активный электрод фиксируют в руке в позиции «писчего пера». Для повышения точности действий чрезвычайно важно, чтобы локтевая поверхность ладони и мизинца опирались вблизи зоны манипуляции на кожу и подлежащие ткани пациента.

2. Прибор настраивают на режим «резания».

3. Наконечник должен находиться перпендикулярно поверхности кожи.

4. Большим и указательным пальцем другой руки осторожно растягивают кожу вокруг новообразования.

5. Проведя новообразование через петлю, подводят ее кромку к основанию опухоли.

6. Пинцетом захватывают верхушку новообразования и натягивают его основание.

7. Аппарат устанавливают на минимальную мощность.

8. Перемещая петлю по поверхности кожи, производят пересечение основания опухоли.

Пересекать основание опухоли следует так, чтобы края раны по возможности были пологими, без образования «колодецеобразного» углубления.

9. Игольчатым или шаровым электродом в режиме диссекции или фульгурации производят выравнивание краев раны.

Ультразвуковой метод

Механизм действия

В ультразвуковой хирургии используют инструменты, режущий край которых непрерывно колеблется с частотой от 10 до 100 кГц и амплитудой 5 – 50 мкм.

Источники получения ультразвука подразделяют на две группы:

1. Механические.
2. Электрические.

В механических преобразователях источником ультразвука является энергия потока жидкости или газа. Механические преобразователи отличаются нестабильностью частот, ограничивающей их практическое применение. Действие электрических преобразователей основано на получении магнитоконстрикционного или пьезоэлектрического эффекта. Магнитоконстрикционный эффект основан на способности тел из железа, никеля и их сплавов периодически менять свои размеры в переменном магнитном поле. Механизм воздействия ультразвука на ткани основан на двух принципах.

1. Механическом, заключающемся в разрушении межклеточных связей за счет вибрации.
2. Кавитационном, основанном на влиянии высокочастотных колебаний на ткани:
 - в короткий промежуток времени в тканях создается отрицательное давление, которое приводит к закипанию внутри- и межклеточной жидкости. Образующийся при этом пар разрушает оболочки клеток и, распространяясь по межклеточным пространствам, разделяет ткани;
 - процесс коагуляции основан на денатурации белков крови и образовании естественного коагулянта под действием механических колебаний.

Рабочие наконечники

В настоящее время рабочими частями соответствующих аппаратов, используемых в челюстно-лицевой хирургии, являются:

- ультразвуковой нож (скальпель);
- ультразвуковое долото (остеотом);
- ультразвуковое сверло (трепан);
- ультразвуковые проводники для эндоваскулярного разрушения тромбов.

Правила рассечения тканей с помощью ультразвуковых инструментов

Не следует сильно надавливать рабочей кромкой инструмента на ткани, так как это может привести к развитию ряда нежелательных эффектов:

- 1) сильному нагреванию тканей в зоне воздействия и их термическому поражению;
 - 2) механической поломке ультразвуковой пилы или ножа.
- Появление своеобразного «писка» свидетельствует о приближении инструмента к металлическому объекту (инородному телу).
 - При применении современных ультразвуковых щупов не требуется соприкосновения с объектом для определения его координат.
 - При проведении ультразвукового инструмента вблизи сосудисто-нервного пучка возможно непосредственное или опосредованное его повреждение.

Ультразвуковой нож (скальпель)

С помощью ультразвукового ножа удобно осуществлять «мягкое препарирование» – расслоение тканей и отделение патологически измененных структур от нормальных.

Применение ультразвукового скальпеля наиболее целесообразно:

- 1) при иссечении рубцов;
- 2) для удаления опухолей;
- 3) для вскрытия воспалительных очагов;
- 4) при выполнении пластических операций.

Ультразвуковая пила

На режущей кромке ультразвуковой пилы располагаются зубья с шагом и высотой 1 мм. Ультразвуковую пилу рекомендуется использовать:

- 1) для рассечения костей в труднодоступных местах с опасной близостью кровеносных сосудов и нервов;
- 2) для рассечения ребер, костей лицевого скелета.

Образование костной мозоли, перестройка костных трансплантатов после применения ультразвуковой пилы происходят обычно быстрее, чем после использования обычных инструментов (пилы или долота). Ультразвуковая пила не разминает и не прижигает ткани. Кроме того, не происходит повреждение остающихся их частей. С помощью ультразвуковой пилы возможно моделирование костных трансплантатов с высокой точностью.

Ультразвуковые трепаны и сверла

- Действие ультразвукового трепана дополняется «извлечением» костных частиц и удалением образующейся стружки из раны. Поскольку опил кости получается ровным, эти инструменты удобны для проведения биопсии костной ткани, вскрытия гнойных очагов и удаления костных опухолей.
- При использовании ультразвукового сверла не требуется механическое надавливание на ткани. Это обеспечивает относительную безопасность ультразвуковых манипуляций вблизи кровеносных сосудов и нервов.
- Ультразвуковое сверло позволяет проделывать отверстия в кости под острым углом, а также формировать каналы дугообразной или иной сложной формы.
- Термическое воздействие на кости ультразвукового сверла и трепана значительно меньше по сравнению с их механическими аналогами.

Сравнительная характеристика ультразвукового метода

Преимущества ультразвукового метода

1. Простота выполнения сложных манипуляций на мягких тканях и костях.
2. Возможность сложного моделирования формы и поверхности рассекаемых тканей.
3. Небольшая вероятность воспаления раны, расхождения швов, отторжения костного трансплантата.
4. Универсальность ультразвукового метода, позволяющая его использовать для разъединения и соединения практически всех тканей организма.
5. Сокращение времени выполнения сложных оперативных вмешательств.
6. Совмещение процесса рассечения тканей с коагуляцией.
7. Возможность достижения анальгезирующего эффекта.
8. Положительное общетрофическое влияние на все ткани организма.
9. Выраженное антимикробное и противовоспалительное действие.
10. Фокусированное дистанционное применение ультразвука может способствовать разрушению глубоко расположенных патологических очагов.
11. Рассечение костей без применения значительных физических усилий.
12. Получение высокой «чистоты» опилов костей, создающее оптимальные условия для консолидации.

Недостатки ультразвукового метода

1. При длительной работе с ультразвуковыми инструментами у хирурга возможно развитие профессионального поражения рук по типу «вибрационной» болезни.
2. При использовании ультразвуковых инструментов возрастает вероятность инфицирования членов хирургической бригады микробной флорой раны.
3. Возможность ятрогенного повреждения сосудов и нервов при манипулировании в глубоких и узких ранах.
4. Возможность разрушения рабочих частей инструментов при нагрузке «на излом» при малейших отклонениях от прямой линии разреза.
5. Вероятность развития остеооматоза из-за статического воздействия ультразвука.

Криохирургические инструменты

Криохирургический метод находит широкое применение в хирургической стоматологии, челюстно-лицевой хирургии.

Механизм действия

Механизм действия криохирургических инструментов основан на быстром локальном замораживании криоагентом патологического образования.

Указанное действие может быть произведено в двух режимах:

1. Контактном – с последующим удалением (извлечением) патологического очага.
2. Бесконтактном – при распылении (напылении) криоагента над патологическим очагом.

Криоагентом служат следующие вещества:

- жидкий азот, температура кипения которого составляет – 196 °С;
- фреон-12 (температура кипения – 29,8 °С при давлении 1 атм.); фреон-22 (температура кипения – 40,9 °С при давлении 1 атм.);
- двуокись углерода в виде сухого льда или снега;
- закись азота (температура кипения – 89 °С при давлении 1 атм.).

Выделены следующие фазы деструкции клеток и разрушения межклеточных связей под местным действием криоагента:

1. Дегидратация с резким нарушением концентрации электролитов.
2. Разрушение клеточных мембран острыми кристаллами льда.
3. Денатурация фосфолипидов в клеточных мембранах.
4. Прекращение кровообращения в зоне замораживания, сопровождающееся развитием ишемического некроза.

Основой криодеструкции является быстрое замораживание тканей со скоростью более 50 °С в минуту. Повторные циклы замораживания и оттаивания повышают эффективность разрушения межклеточных связей. Глубина промораживания тканей при понижении температуры от -10 °С до -180 °С пропорционально возрастает от 1–3 мм до 30–50 мм.

В результате приобретения водой различных свойств при высокой скорости охлаждения в тканях возникают термомеханические напряжения:

- появляются трещины, наиболее выраженные по краям патологического очага;
- наблюдаются выраженные смещения тканевых структур из-за разной степени эластичности;
- происходит отделение замороженной зоны от здоровых тканей с образованием относительно широкой пограничной щели;

Конец ознакомительного фрагмента.

Текст предоставлен ООО «ЛитРес».

Прочитайте эту книгу целиком, [купив полную легальную версию](#) на ЛитРес.

Безопасно оплатить книгу можно банковской картой Visa, MasterCard, Maestro, со счета мобильного телефона, с платежного терминала, в салоне МТС или Связной, через PayPal, WebMoney, Яндекс.Деньги, QIWI Кошелек, бонусными картами или другим удобным Вам способом.