

Рахул
Джандиал

18+

НЕЙРОФИТНЕС

РЕКОМЕНДАЦИИ
НЕЙРОХИРУРГА
ДЛЯ УЛУЧШЕНИЯ
РАБОТЫ МОЗГА

Истории
из практики, мифы
и научные открытия

Рахул Джандиал
Нейрофитнес. Рекомендации
нейрохирурга для
улучшения работы мозга
Серия «МИФ Саморазвитие»

Текст предоставлен правообладателем

http://www.litres.ru/pages/biblio_book/?art=62787401

*Рахул Джандиал. Нейрофитнес. Рекомендации нейрохирурга для
улучшения работы мозга: Манн, Иванов и Фербер; Москва; 2021
ISBN 978-5-00146-799-1*

Аннотация

Эта увлекательная книга основана на опыте нейрохирурга Рахула Джандиала и представляет собой квинтэссенцию его экспертных знаний в самых разных областях. Прочитав ее, вы узнаете, как устроен мозг и что нужно делать, чтобы поддерживать его в здоровом и активном состоянии. Попутно развенчивая мифы, Джандиал рассказывает, как показывать лучшие результаты на работе и в школе, эффективно работать под давлением, улучшать память, контролировать стресс и эмоции, уменьшать боль, переходить к здоровому рациону, растить умных детей и сохранять мозг в здоровом и активном состоянии на долгие годы.

Книга будет интересна всем, кто хочет узнать больше о работе мозга и использовать эти знания в повседневной жизни.

На русском языке публикуется впервые.

В формате a4.pdf сохранен издательский макет.

Содержание

Информация от издательства	5
Пролог	7
Глава 1. Самый необычный урок анатомии	20
Заглянем под крышку черепа	26
Лобная доля коры	32
Теменная доля	34
Затылочная доля	38
Височная доля	39
Под корой	41
Опускаемся ниже шеи	47
Глава 2. IQ, память и еще кое-что важное	51
Конец ознакомительного фрагмента.	53

Рахул Джандиал Нейрофитнес. Рекомендации нейрохирурга для улучшения работы мозга

Информация от издательства

Научные редакторы Анастасия Пингачева, Дмитрий Андреев

Издано с разрешения INVENTIVE LLC c/o William Morris Endeavor Entertainment, LLC и Andrew Nurnberg Associates International Ltd. c/o Andrew Nurnberg Literary Agency

Все права защищены.

Никакая часть данной книги не может быть воспроизведена в какой бы то ни было форме без письменного разрешения владельцев авторских прав.

Copyright © 2019 by Rahul Jandial

Illustrations copyright © 2019 by Annie Hurley

© Перевод на русский язык, издание на русском языке,
оформление. ООО «Манн, Иванов и Фербер», 2021



Посвящаю тебе, любовь моей жизни, Даниэль

Пролог

От мизансцены откровенно веяло жутким, глухим Средневековьем. Предстоящая процедура не допускала плавного и постепенного увеличения нажима, как при затягивании тисков, – так она просто не сработала бы. Здесь требовалось быстрое, сокрушительное и точно рассчитанное усилие. Я должен был прочно зафиксировать череп пациентки в операционном поле, для чего применяется жесткая фиксация для головы со стальными шипами 2,5 см. Если во время операции женщина вдруг пошевелится, ее голова благодаря этому приспособлению останется неподвижной, что убережет меня от риска случайно отправить ее на тот свет.

Следовало так закрепить черепную коробку тремя стальными штифтами, соединенными с С-образной скобой, чтобы они воткнулись точно в проколы на покровных тканях: один – на лбу, два других – со стороны затылка. Мой ассистент зафиксировал голову пациентки, крепко удерживая ее под шею, а я одним стремительным движением захватил ее череп в стальной держатель. От пронзительно-резкого скрежета металла о кость все, кто находился в операционной – студенты-медики, медсестры, хирурги, – мгновенно замолкли. Первое из нескольких сотен действий, которые требуется совершить быстро, безупречно точно и гладко, было выполнено.

Так началась моя первая хирургическая операция на мозге живого человека. Я был резидентом¹ третьего года на кафедре нейрохирургии Калифорнийского университета в Сан-Диего. Пациентка, женщина в возрасте тридцати с небольшим лет, за два дня до этого поступила в отделение экстренной помощи с жалобами на специфическую слабость и стесненность движений левой руки, от пальцев до плеча. МРТ² -исследование выявило в ее мозге аномалию в виде яркого белого пятна – это была опухоль размером с персик.

Я и прежде присутствовал на подобных операциях, но обычно ассистировал кому-то из ведущих нейрохирургов, наблюдал, набирался знаний и опыта. На этот раз мне впервые доверили провести операцию самостоятельно.

Нейрохирургия сама по себе феноменальна. Конечно, она страшит, но одновременно внушает благоговейный трепет, поскольку ты понимаешь, что вторгаешься – в самом буквальном смысле! – в голову человека. Это вызывает мощный прилив энергии и необычайно яркие переживания. Не хочу показаться бестактным, но, по правде говоря, нейрохирургия для меня – самое волнующее, захватывающее занятие. Кто-то получает адреналин на горнолыжных трассах, или по-

¹ В России резидентов называют ординаторами. Но в отличие от ординатуры резидентура всегда связана с преподаванием, кроме того, резидент обладает большими правами и на него возлагается большая ответственность. *Прим. ред.*

² МРТ (магниторезонансная томография) – способ получения томографических медицинских изображений для исследования внутренних органов и тканей с использованием явления ядерного магнитного резонанса. *Прим. ред.*

коряя неприступные вершины, или, например, играя в покер, ну а я – когда провожу операции на головном мозге.

Риск – мой постоянный спутник: если я нечаянно задену какой-нибудь кровеносный сосудик, часть мозга моего пациента может умереть. А если ошибусь с выбором точки доступа к опухоли, то не смогу удалить ее полностью, и операция не будет успешной. А может быть и так, что во время хирургического вмешательства все вроде пройдет идеально, но человек, выйдя из наркоза, навсегда утратит способность говорить.

Меня питает надежда – и это не последняя причина, почему я, рискуя, все же оперирую на головном мозге, – что эта пациентка (а она всего три месяца замужем, еще вся жизнь впереди) после моей операции полностью восстановится и ее левая рука будет действовать, как прежде.

Если не считать опухоли в мозге, женщине, можно сказать, крупно повезло, поскольку новообразование оказалось доброкачественным и, по большому счету, напрямую не угрожало ее жизни. Риск могло внести только мое хирургическое вмешательство. Однако оставлять опухоль было опасно – продолжи она расти, мышечная слабость в левой руке усугубилась бы, более того, такая же слабость могла бы поразить и другие группы мышц. Новообразование засело на участке двигательной (моторной) коры правой теменной доли – она представляет собой полосу мозговой ткани шириной примерно 1,3 см и длиной около 18 см, которая посы-

лает двигательные импульсы в левую часть тела. Этот тип опухоли называется менингиомой, потому что она растет из мягкой мозговой оболочки (meninges, называемой также паутинной мозговой оболочкой). А поскольку черепная коробка – конструкция жесткая и нерастяжимая, опухоль давит на мозг и деформирует его, хотя фактически не проникает внутрь мозговой ткани. При этом давление на мозг создает помехи для прохождения электрических сигналов из мозга в мышцы, что и приводит к мышечной слабости.

Но вернемся к операции. Я выпилил аккуратный костный диск в верхней части свода черепа пациентки (у нейрохирургов это называется «выпилить костный лоскут») и осторожно разрезал скальпелем № 11³ твердую мозговую (дуральную) оболочку – тонкую пленку, наружную из трех, защищающих мозг. Сделал разрез и приподнял ее, но уходить глубже не стал.

Этого и не требовалось – непрошенная гостья и так оказалась вся на виду. Вот она, злодейка, засела прямо на поверхности, хорошо заметная на фоне здоровых мозговых тканей переливчатого молочно-белого цвета: менингиома была тускло-желтая, неправильной сферической формы.

Я приступил к резекции, начиная с центральных отделов опухоли, и постепенно извлекал патологическую ткань, как

³ Скальпели различаются между собой по размеру, форме режущей кромки и форме обушка лезвия. Скальпель № 11 представляет собой продолговатый треугольник с длинным режущим краем, идеальным для небольших и неглубоких проколов, разрезов кровеносных сосудов. *Прим. ред.*

достаю́т желток из сваренного вкрутую яйца, пока от нее не осталась лишь пустая оболочка, более плотная, чем ткань самого новообразования. Затем очень осторожно начал отделять оболочку от здоровой мозговой ткани, погружая (складывая) ее внутрь нее самой. Это сложная и ответственная часть операции, поскольку по краям опухоль опутывали тоненькие, как паутинки, соединительные волокна, а прилегающая мозговая ткань имела рыхлую, студенистую консистенцию. Медленно и методично я обрезал пучки этих волокон изогнутыми длинными ножницами.

Два часа этой кропотливой напряженной работы под микроскопом в потоках света от мощных светильников, и готово — опухоль удалена. Я промыл поверхность мозга дистиллированной водой, чтобы убедиться, что ни один кровеносный сосудик не поврежден и не кровоточит. Затем настало время завершающей стадии операции: требовалось проделать первоначальные манипуляции в обратном порядке. Я установил свободный костный лоскут на мозговой части черепа и прочно зафиксировал его, используя тонкую титановую сетку, мини-пластины и винты из титана, затем вернул на место кожный лоскут и наконец убрал скобу, все это время надежно фиксировавшую голову пациентки.

Спустя три дня, когда мозг женщины оправился от моего оперативного вмешательства, ее левая рука полностью восстановила двигательную способность, а я уже точно знал, в какой области хирургии желал бы достичь совершенства.

И по сей день, хотя у меня за плечами 15 лет хирургической практики и тысячи операций на головном мозге, нейрохирургия остается для меня незаменимым, неиссякаемым источником острых ощущений – ярких, мощных, ни с чем не сравнимых. Сыновья, а их у меня трое, вечно надо мной подтрунивают, говоря, что их папаша засиделся в школе до 32-го класса – иными словами, еще на 20 лет после обычного школьного обучения. Но именно столько времени и требуется, чтобы стать настоящим нейрохирургом и получить ученую степень PhD по нейробиологии. Несмотря на это, только теперь я осознаю, что всего лишь приподнял завесу, скрывающую великую тайну человеческого мозга и его истинного потенциала. Я бесконечно одержим этим.

Сейчас я не только оперирую, но также учу студентов-медиков и аспирантов проводить исследования в области неврологии и онкологии в моей лаборатории в «Городе надежды» (City of Hope), клиническом центре лечения и исследования онкологических заболеваний в Южной Калифорнии. В качестве приглашенного хирурга нередко бываю в разных странах, например в Перу, Украине. Написал десяток учебников и более сотни научных статей по нейрохирургии и неврологии, которые востребованы среди студентов-медиков, аспирантов и в нейрохирургическом сообществе.

И все же меня неотступно преследует мысль, что, сколько операций ни проводи, сколько научных статей ни напи-

ши, этого все равно мало, чтобы побороть опасную инфекцию, заражающую всякого, кто имеет неосторожность поверить телепередачам, сайтам, статькам охочих до сенсаций журналистов, а также компаниям, желающим всучить публике упрощенные псевдонаучные представления и совершеннейший вздор о мозге.

Думаю, и вам доводилось слышать следующие безапелляционные заявления:

- **У одних людей больше развито левое полушарие мозга, у других – правое.** Я объясню, как и почему кое-кому вздумалось состряпать этот миф.

- **Желудочно-кишечный тракт – второй мозг человека.** Вообще-то говоря, ничего подобного. Это головной мозг на самом деле протянул нервные импульсы практически к каждому миллиметру вашего тела, в том числе и разветвленную сеть нейронов у вас в животе, которая ответственна за функционирование желудочно-кишечного тракта. Многие пациенты перенесли те или иные варианты резекции кишечника, иногда почти полное удаление, однако никаких связанных с этим признаков умственной дисфункции ни у кого из них не отмечалось⁴.

- **Тренировка мозга – полная ерунда.** На самом деле

⁴ Changes in Cognitive Function Following Bariatric Surgery: A Systematic Review / J. D. Handley, D. M. Williams, J. W. Stephens [et al.] // Obesity Surgery. 2016. Vol. 26, № 10. P. 2530–2536.

ведущие специалисты крупных исследовательских университетов по всему миру продолжают изучать эффекты так называемых brain games – компьютеризированных игр для развития интеллекта, а также прочих методов тренинга, призванных повышать эффективность когнитивной деятельности.

• **Польза от медитации научно не доказана.** Неправда. Достаточно напомнить о недавнем революционном исследовании, когда ученые сумели измерить силу успокоительного эффекта, который медитативное дыхание оказывает на мозг⁵. Более того, с научным изяществом описали физиологические аспекты, на которых основывается этот древний ритуал, ставший в настоящее время весьма популярной практикой.

В наши дни сложнее, чем когда-либо, отделять неопровержимые факты от ложных измышлений.

Множество подобных псевдоидей, запущенных в оборот с легкой руки самозваных «экспертов», помешают раскрыть заложенный в вас потенциал. Мне приходилось лечить пациентов, которые свято верили, будто некие травы или медитативные практики исцеляют их от рака головного мозга, и на этом основании откладывали хирургическое вмешатель-

⁵ Meditation and Cardiovascular Risk Reduction: A Scientific Statement from the American Heart Association / G. N. Levine, R. A. Lange, C. N. Bairey-Merz [et al.] // Journal of the American Heart Association. 2017. Vol. 6, № 10. doi: [10.1161/JAHA.117.002218](https://doi.org/10.1161/JAHA.117.002218).

ство, которое могло бы спасти им жизнь. Я встречал людей, которые легко избежали бы инсульта, если бы следовали простым профилактическим правилам. Я повидал чудачков среди студентов-медиков, которые уповали на «таблетки для ума», считая, что они гарантированно обеспечат им высокие баллы. Но препараты такого рода лишь добавляют мозгу работоспособности и выносливости, а мыслит он с той же продуктивностью, что и прежде, – как у «светлых голов», так и у тех, кто звезд с неба не хватает.

В этой книге я попытаюсь провести для вас четкую грань между Наукой о мозге с большой буквы и откровенной псевдонаучной ерундой, между хайпом⁶ по поводу «чудодейственных» методик и теми, что реально обещают крепкое умственное здоровье. Я хочу помочь вам достигать ваших целей и желаю, чтобы ни вы, ни ваши близкие не оказались однажды у меня на операционном столе.

И потому я не приведу ни одного утверждения, которое не было бы строго доказано методами современных точных наук. Нисколько не преуменьшаю риски альтернативной медицины, как нисколько не преувеличиваю пользу от традиционной официальной медицины. Наука не стоит на месте, так что на этих страницах я делюсь с вами тем, что известно на этот момент, и тем, что мы надеемся установить.

Мозг чудесен, и это не преувеличение. Только подумай-

⁶ *Хайп* (англ. *hype*) – агрессивная и навязчивая реклама, целью которой является формирование предпочтений потребителя. *Прим. ред.*

те: в черепе каждого из нас располагается приблизительно 85 миллиардов нейронов – это количество мозговых клеток сопоставимо с числом звезд в галактике Млечный Путь. Каждый нейрон связан тысячами тончайших ниточек, называемых синапсами, с другими нейронами – в общей сложности более сотни триллионов связей, что – вообразите! – в десять раз больше, чем предполагаемое учеными количество галактик во всей Вселенной. Воистину, сложность устройства мозга беспрецедентна и беспредельна.

Нейрохирурги знают, что той или иной конкретной процедурой можно облегчить страдание больного, но, надо признаться, нам часто неизвестно, почему это происходит. Например, я точно знаю, что, если глубоко в мозг вживить электрод, это облегчит депрессию или обсессивно-компульсивное расстройство либо улучшит состояние при болезни Паркинсона. Каким образом? Хороший вопрос! Если вдруг узнаете, очень прошу, напишите мне.

Единственное, что мы, нейрохирурги, знаем точно: всякий мозг способен вернуться в нормальное состояние даже после самого тяжелого заболевания или травмы. У нас на глазах не раз происходили настоящие чудеса, когда пациенты полностью восстанавливались, перенеся тяжелейший инсульт, травму или рак мозга. Мы видели, как они заново учатся ходить и говорить, вновь обретают двигательные навыки, улучшают когнитивные способности с помощью специальных методик, которые можно и нужно практиковать не

только в больнице, но и дома. И если мои пациенты успешно применяют эти методики в болезни, стоит ли сомневаться, что и в здравии все мы с таким же успехом могли бы использовать их, чтобы переключить свои умственные способности «на повышенную передачу»?

Я отобрал для книги практичные, испытанные, пригодные для решения конкретных задач стратегии и приемы, которые помогут вам достигать пика умственных способностей и продуктивности через мозгоцентричный (то есть подстроенный к потребностям мозга) рацион, креативность, сон, память и многое другое – будь вы молоды или в возрасте, здоровы или не совсем.

Не волнуйтесь, я не попрошу отложить в сторону ваши драгоценные смартфоны. Никуда они от вас не денутся, эти девайсы, тем более что в основе своей они не таят никакого зла. Все зависит от того, как ими пользоваться. В сущности, мои пациенты нередко применяют их в период реабилитации после мозговых заболеваний, и в книге я рассказываю, как с помощью цифровых устройств поддерживать живость и остроту мышления.

Мы с вами прогуляемся в операционную, попутешествуем по миру, следуя маршрутами моих нейрохирургических миссий, заглянем в исследовательскую лабораторию, и вы сами поймете, каково это – находиться на переднем крае науки о мозге.

Я рискну подвести вас к рубежам современной нейробио-

логии и расскажу о новейших и наиважнейших открытиях, которые делают реальностью смелые предположения научных фантастов. И еще я поделюсь историями чудесных выздоровлений моих пациентов.

В каждой главе вам встретится одна или несколько рубрик под названиями:

- **Выдумки о мозге**, где я развенчиваю расхожие мифы и заблуждения;
- **Ученые о мозге**, где я позволяю себе несколько углубиться в дерзкие (пусть и несколько шаткие) научные теории, открытия и факты из истории медицины;
- **Гимнастика для мозга**, где я перевожу научные знания в плоскость упражнений, которым наверняка найдется место в вашей жизни.

Вы получите достоверную, самую свежую на этот момент информацию и добьетесь реально ощутимого результата, не изнуряя себя строгим режимом, который отнимает массу усилий и времени. Я практикующий хирург и веду пациентов ежедневно, к тому же отец троих сыновей, а моя жена – серьезный ученый-онколог со своим плотным графиком. И потому мне лучше многих известно, какие непрошеные коррективы жизнь порой вносит в наши намерения и планы.

Когда я выдаю пациентам список из десятка послеоперационных предписаний, знаю, что лишь 5 % из них бу-

дуг неукоснительно выполнять все, поэтому обычно выделяю две-три наиболее важные рекомендации. То же я сделал и для вас, сосредоточив внимание на тех стратегиях профилактики и поддержания умственного здоровья, которые не отнимут у вас много времени.

Я десять лет собирался приступить к этой книге: хотелось достичь того жизненного этапа, когда я уже точно перерасту стадию новичка в нейрохирургии, но еще буду далек от ухода на покой.

Очень надеюсь, что моя книга будет вам полезна.

Рахул

Глава 1. Самый необычный урок анатомии

Я терпеть не мог дисциплину «Анатомия человека», которая является базовой и обязательной для всех медиков-первокурсников. Занятия проходили в огромном, пропахшем формальдегидом зале, уставленном плотными рядами металлических столов с обнаженными покойниками. И вокруг каждого, словно ведьмы на шабаше, – мои сокурсники с горящими от нетерпения глазами в ожидании, когда им позволят вволю покопаться во внутренностях.

Я находил всю эту возню с трупами омерзительной, отталкивающей и вместе с тем навевающей тоску. Что в этом увлекательного? Ни риска, ни адреналина. Этот курс начисто отбил у меня охоту к учебе, и за весь первый год я ухитрился ни разу не взять в руки скальпель. Я предпочитал просто наблюдать, как другие студенты вскрывают трупы и исследуют устройство внутренних органов. Чему-чему, а хирургии уж точно не место в моем будущем, думал я.

Даже мозг при знакомстве разочаровал не меньше, чем прочие внутренности. Уж как превозносились его непостижимые тайны на лекциях и в учебниках, и на тебе – когда на первом курсе я впервые увидел это «чудо» на анатомическом столе, безжизненное и бескровное, оно больше смахи-

вало на бежевый сморщенный кочан цветной капусты. Так вот почему древние целую тысячу лет не удостаивали этот орган вниманием. Лишь одна деталь привлекла меня: чтобы подобраться к этому самому мозгу, придется попотеть. Для трепанации нам выдали обыкновенную электрическую пилу, какие продаются в магазинах хозяйственных товаров, и велели сделать кольцевой разрез по всей окружности черепа.

Только на третьем курсе мое равнодушное и даже безразличное отношение к анатомическому устройству человека исчезло без следа – в день, когда меня впервые допустили наблюдать за операцией на сердце. Тогда я испытал то, чего так горячо желала моя душа: невероятное напряжение, невозможность ошибиться, адреналин. До того момента я всю жизнь терзался сомнениями: по мне ли она вообще, эта самая медицина? Что в ней интересного, кроме сплошных учебников, скуки и трупов? А тут я видел, как пульсирует в сосудах живая кровь. Не зря я чувствовал, что не вынесу перспективы протирать штаны в кабинете, выписывая рецепты и назначения. Может, это прозвучит чудовищно, но я жаждал «обогатить руки кровью».

После четырех курсов медицинской школы в Университете Южной Калифорнии я был принят в интернатуру для первичной специализации по общей хирургии в Университет Калифорнии (Сан-Диего) и намеревался стать кардиохирургом. Эта специализация представлялась мне самой крутой из всех хирургических. Мысль о хирургии головного мозга ни

разу не посещала меня, тем более что за все четыре года в медицинской школе не довелось побывать ни на одной нейрохирургической операции.

В первый год интернатуры будущие хирурги ежемесячно опробуют каждую хирургическую специальность, так что нам предстояло освоить их все – от травматологической и ортопедической до пластической, от кардио- до абдоминальной (на органах брюшной полости), от ЛОР- (в области оториноларингологии) до операций на мозге. Однако интернов считали такими недотепами, что нейрохирурги не допускали нас на порог своих операционных и, чтобы мы где-нибудь что-нибудь не напортачили, отводили нам жалкую роль секретарей: записывать их назначения в предоперационном и послеоперационном блоках.

В конце года по коридорам клиники поползли упорные слухи, что нейрохирурги собираются отказаться от ими же выбранного интерна; кто знает почему, но он «не тянул». Сама эта специальность, нейрохирургия, считалась такой элитарной и редкой, что отделение принимало к себе всего одного интерна в год, тогда как другие отделения – по три интерна и больше.

Как-то вечером в кафетерии клиники ко мне подсел врач-резидент нейрохирургического отделения и в разговоре упомянул, что в этом году они остались без интерна (прежнего-то выгнали), а он им нужен позарез.

– Наши решили разжиться за счет кого-то из других хи-

рургических отделений, – сказал он.

– И кого же они присмотрели? – поинтересовался я.

– Подумывают о твоей кандидатуре, – ответил он.

Я поразился:

– *Неужели?*

Между тем в знаниях о мозге у меня были самые большие пробелы. Эта область настолько специфическая, что хирурги-интерны, если не планируют посвятить себя нейрохирургии, предпочитают не углубляться в дебри. Что, в принципе, логично: зачем тратить на это время, когда знаешь, что при какой-либо патологии мозга просто отправляешь пациента к профильному специалисту, и с тебя взятки гладки?

– У тебя, видишь ли, репутация, – принялся объяснять стажер. – Знаний, конечно, маловато, зато все получается. Нашим нравится, как ты работаешь, что не дергаешься и не отлыниваешь. Главное, что их тревожит: сможешь ли ты за оставшееся время нагнать программу и сдать экзамены. Они уже в курсе, что руки у тебя какие надо: кардиохирурги делились информацией, – а теперь хотят удостовериться, что и с мозгами все в порядке.

– Спасибо, вроде да, – промямлил я, не очень представляя, что отвечать.

Не прошло и недели, как профессора кафедры нейрохирургии уже обсуждали со мной официальное предложение перейти к ним.

– Почему бы тебе не попробовать? – спросил один. – Ес-

ли не освоишь материал, мы тебя просто выгоним, и дело с концом.

И рассмеялся. Следом засмеялись и остальные. Хотя они совсем не шутили.

– Но я никогда еще не видел ни одной операции на головном мозге, – возразил я. – И прежде чем менять специализацию, должен хотя бы раз посмотреть, как это происходит.

Мне предложили присутствовать в качестве наблюдателя на бифронтальной краниотомии⁷, назначенной на следующее утро. Сказали, операция начнется с того, что они снимут почти всю лобную область черепа.

– И вы сможете сделать это, не отправив пациента к праотцам? – простодушно спросил я.

Они снова засмеялись.

Правда, следующим утром, когда в полвосьмого я стоял напротив хирурга по ту сторону операционного стола, не смеялся уже никто. Пациент лежал перед нами, накрытый простыней, за исключением верхней части головы, уже выбритой. Хирург сделал скальпелем разрезы по краю волосистой части, просверлил лобную кость и вскрыл череп. Затем рассек и раздвинул твердую мозговую оболочку, обнажив мелкобугристую белесую мозговую ткань, испещренную крохотными капиллярами. На миг действие показалось

⁷ Краниотомия, или *трепанация черепа*, – это оперативное вмешательство, когда в костях черепной коробки просверливают отверстие, чтобы получить доступ непосредственно к ткани мозга. При бифронтальной краниотомии используют разрез по краю волосистой части головы. *Прим. ред.*

мне кощунством, будто мы вторглись во что-то запретное. Кардиохирургия тоже весьма впечатляет, хотя в некотором смысле она сродни починке автомобильного двигателя: как будто имеешь дело с клапанами, поршнями, камерами, бензопроводами. Но мозг – совсем другое.

Здесь, под сводом черепа, покоится глубинная сущность личности, загадочная и непостижимая. Я даже подумал, что человеческий череп следовало бы провозгласить священным сосудом, запретным местом, куда не должно быть доступа посторонним.

Правда, священный трепет длился секунд пять, не больше. А потом меня захлестнуло возбуждение. Если под сводом черепа и правда помещается святая святых, так тому и быть: и значит, я мог войти в круг избранных, кому позволен доступ туда. Позже в тот же день я сообщил на кафедре, что принимаю предложение специализироваться в нейрохирургии.

Так для меня начинался самый необычный урок анатомии. А теперь позвольте показать вам мою лабораторию изнутри.

Заглянем под крышку черепа

Замечу, что мозг не «сидит» внутри черепной коробки: он плавает, предохраняемый от механических воздействий естественным амортизатором (поглотителем ударов), который называется цереброспинальной (спинномозговой) жидкостью, или кратко – *ликвор*. Эту жидкость в объеме двух чашек⁸ ежедневно вырабатывают запрятанные в глубинах мозга полости – желудочки.

На вид ликвор как вода, он насыщен веществами, слушающими «питательной средой» для мозга. Спинномозговая жидкость обеспечивает его биологически активными факторами, которые поддерживают здоровье мозга и выводят из него продукты метаболизма.

Самое необычное в мозге – текстура, которую ощущаешь, дотрагиваясь до его ткани. Вы могли бы подумать, что она напоминает жир или мышцу: ткни ее пальцем, как мы шутя тычем кого-нибудь в живот, и она слегка продавится, а потом расправится и примет прежнюю форму. Вынужден вас разочаровать: по текстуре мозг не сравним ни с какой другой живой плотью. Его консистенция скорее напоминает начинку фруктового пирога или молочный пудинг. Ткни его – и палец легко проскочит внутрь. Зачерпни его с наперсток – и там окажется добрый миллион мозговых клеток.

⁸ Чашка (американская) – мера объема, равная примерно 250 мл. *Прим. ред.*

Наиболее ценны клетки, образующие внешнюю оболочку. Думаю, все слышали о таком понятии, как кора головного мозга (КГМ) – ее еще называют *церебральным кортексом*. Это совсем не синоним мозга в целом. Слово *кортекс* (cortex) происходит от того же латинского корня, что и *сок* (пробка) – кора, покрывающая ствол пробкового дуба. Церебральный кортекс, по сути, та же корковая ткань, но только сверху мозга. Невероятно, но кора головного мозга толщиной чуть более 5 мм и есть место, где совершается большинство чудес высшей психической деятельности, присущей только человеку: сознание, речь, восприятие, мышление.

Визуально самая примечательная особенность поверхности мозга заключается в том, что она очень похожа на грецкий орех или складчатый рельеф из тесно прилегающих вытянутых холмов и впадин. Каждый из множества холмиков называется *извилиной*, а углубления между ними именуются *бороздами*.

Зачем, спросите вы, мозгу такая складчатая структура? А затем, чтобы как можно больше увеличить площадь своей поверхности. Если расправить все складки его коры, она окажется с пиццу размера «экстра». Мозгу требуется максимум этой тонкой, но такой могущественной оболочки – коры. А что нужно сделать, чтобы ее как можно больше вместились внутри тесной черепной коробки? Правильно: сложить как гармошку или, если хотите, как плиссированную штору.

Главное, что надо уяснить о коре головного мозга, – это что вся она и есть «серое вещество», то есть тела нейронов (мозговых клеток). Под мощным микроскопом можно увидеть, что нейроны выстроены столбиками, образующими вертикальные структуры, по виду напоминающие сосны в бору. И подобно корням дерева, каждый нейрон имеет разветвленную сеть нитевидных отростков, или соединительных волокон, связывающих его с другими нейронами. Эти соединительные волокна – биологический эквивалент электрических кабелей – и есть «белое вещество», составляющее 60 % мозга.

Входящие отростки, по которым электрические сигналы поступают в тело нейрона, называются *дендритами*; а исходящие, которые посылают сигналы от нейрона другим клеткам, – *аксонами*. Таким образом, если одному нейрону необходимо пообщаться с другим, он посылает электрический сигнал через свой аксон, чтобы тот передал его одному из дендритов нейрона-собеседника. При этом аксон одного и дендрит другого никогда не соприкасаются физически. Вспомните созданную гением Микеланджело роспись Сикстинской капеллы – тот фрагмент, где Господь сообщает искру жизни сотворенному им Адаму: их пальцы близко-близко, но не соприкасаются.

Промежуточное пространство, называемое *синапс*, и есть место контакта между двумя нейронами, где кружится водоворот различных химических сигналов. Эти неугасимые

биохимические «угольки», посредники в процессе синаптической передачи, называемые нейромедиаторами, проплывают через синаптическую щель, передавая сигнал химическим путем. Существует множество разнообразных нейромедиаторов – кто-то из вас наверняка слышал о таких, как дофамин, серотонин, эпинефрин (адреналин) и гистамин – причем каждый по-своему воздействует на нейрональные взаимосвязи и нейрональную функцию. А теперь мысленно соедините все это, и вы получите представление о том, как устроен механизм, способный генерировать бесконечную гамму переживаемых нами чувств, мыслей, впечатлений и образов.

ВЫДУМКИ О МОЗГЕ: КАЖДОЕ ХИМИЧЕСКОЕ ВЕЩЕСТВО МОЗГА ИГРАЕТ ТОЛЬКО ОДНУ РОЛЬ

Бытует мнение, что дофамин – однозначно медиатор «удовольствия», который омывает мозг, когда мы переполнены любовью или счастьем либо когда находимся под действием наркотика, например кокаина. Однако, как свойственно всем нейромедиаторам, он может выполнять несколько функций. Да, дофамин безусловно и непосредственно участвует в формировании субъективных ощущений удовлетворенности и наслаждения, а его недостаток вызывает двигательные

затруднения у страдающих болезнью Паркинсона. Когда для восполнения дефицита дофамина пациенту прописывают препараты типа леводопы (или *L*-допы), позволяющие ослабить симптомы двигательного расстройства, может проявиться целый ряд побочных эффектов, проливающих свет на истинные свойства дофамина: у одних развивается игровая зависимость, у других – гиперсексуальность. Отсюда вывод: приписывать каждому нейромедиатору одну-единственную чувствительную или когнитивную функцию – чрезмерное, недопустимое упрощенчество.

Все нейромедиаторы – не только дофамин, но и адреналин, норадреналин, глутамат, гистамин и многие другие – в разных отделах мозга исполняют свои функции.

Но вернемся к общей картине. Функционально кора головного мозга разделяется на четыре отдела (или доли), каждый из которых выполняет конкретный набор задач. Однако структурно мозг также подразделяется – если смотреть на него сверху – на правое и левое полушария. Их соединяет расположенное в глубокой щели под корой мозолистое тело, образованное сплетением сотен миллионов аксонов. Каждая из четырех долей коры, равно как и другие мозговые структуры, расположенные ниже корковой ткани в более глубоких отделах мозга, парны – как парны у нас органы зрения, слуха, а также верхние и нижние конечности.

Предлагаю начать с той доли коры головного мозга, кото-

рая присуща только нам, человеческим существам: с обширной лобной доли, простирающейся под выпуклостью лба.

Лобная доля коры

Лобной доле принадлежит центральная роль в формировании мотивации и поведения, направленного на получение поощрения.

Когда вы внимательно слушаете, что говорит учитель или начальник, знаете, это работает ваша лобная кора. А когда решаете математическую задачку? Это тоже заслуга лобной доли коры. А кто подсказывает нужное слово, когда вы разгадываете кроссворд? Также она. Она же при деле, если вы размышляете, как приструнить бывшего приятеля, который в последнее время начал сплетничать о вас. Знайте, все это собрание разноречивых переживаний, мыслей, воспоминаний и ответных реакций требует руководства со стороны лобной коры.

А когда так и хочется выскочить из машины и от души наорать на кого-нибудь, изнывая в дорожной пробке, предполагается, что лобная доля коры должна вмешаться и остудить ваш пыл: «Полно, дружок, оно того не стоит».

В сущности, руководство сложными мыслительными усилиями, которые требуются, чтобы вырабатывать решения, перебирать, взвешивать и сопоставлять альтернативные возможности, осуществляет не вся лобная доля, а лишь ее часть, называемая *префронтальной корой* (ПФК). В соответствии со своим названием она и есть самая выступающая часть

лобной коры. В префронтальной коре локализуются основные психические функции, которые делают нас разумными: способность планировать, ставить цели, проявлять индивидуальность и свойства личности, усваивать правила и осуществлять прочие исполнительные функции⁹, позволяющие сносно существовать в этом многосложном, изобилующем тонкими оттенками мире, который безжалостно обстреливает нас всевозможными стимулами.

Еще одна подобласть фронтальной коры расположена возле наружного края брови только с одной стороны в «доминирующем» полушарии: как правило, левом (если вы правша) и очень редко – в правом (если вы левша). Эту подобласть называют зона Брока, она ведает нашей способностью к речи. В главе 3, где мы подробно рассмотрим, в каком месте мозга локализована функция овладения языками, дается полное описание зоны Брока и прилежащих к ней областей, ответственных не только за наше умение говорить, но и за способность понимать речь.

⁹ *Исполнительные функции* – в нейropsychологии это общий термин для когнитивных процессов, которые управляют другими когнитивными процессами, регулируют и контролируют их. *Прим. перев.*

Теменная доля

Теменная доля коры располагается примерно на 10 см ниже вертекса (макушки) и спускается к затылочной области шеи. Она контролирует сенсорное восприятие, ощущения. В первой половине XX века канадско-американский нейрохирург Уайлдер Пенфилд¹⁰ составил функциональную карту коры головного мозга, где точно обозначил, в каком ее участке находится представительство различных мышц и органов тела человека.

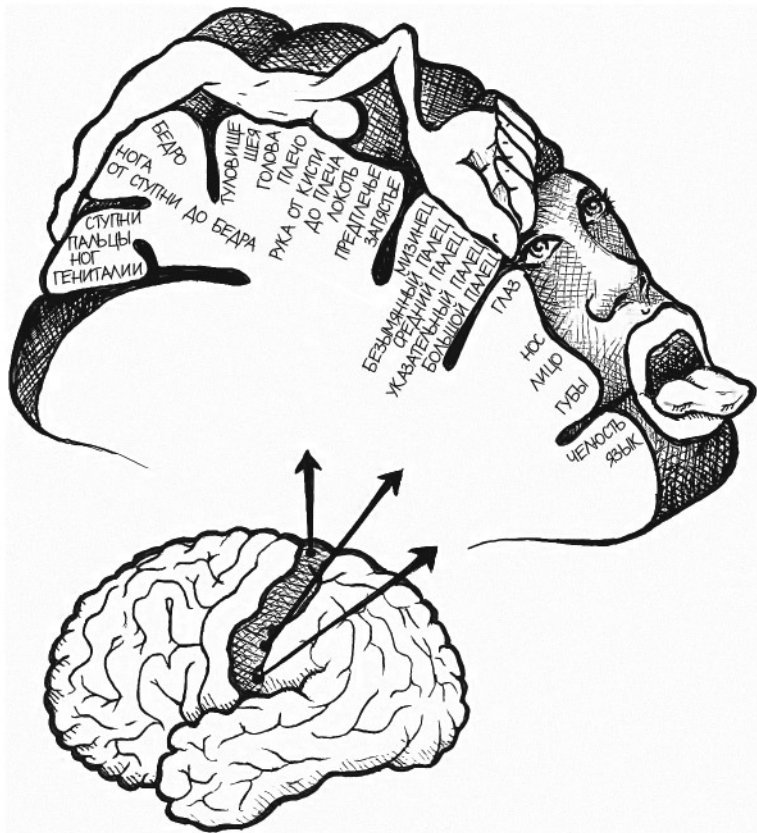
Используя крошечный вилочковый зонд, между зубцами которого проходил очень слабый электрический ток, Пенфилд легонько прикасался к различным участкам теменной доли у находящихся в сознании пациентов, которым проводились операции на головном мозге.

(Может, это страшная тайна, но мы до сих пор оперируем на мозге пациентов, находящихся в сознании, когда это необходимо. Как выяснилось, поверхность мозга нечувствительна. Кожа головы боль ощущает, а вот в мозге болевые рецепторы отсутствуют. В этом смысле он полагается на своих посланцев – ими выступают нервные волокна, обеспечиваю-

¹⁰ Уайлдер Пенфилд (1976) – канадский нейрохирург американского происхождения. Основатель и первый директор Монреальского неврологического института при Университете МакГилла. Совместно с электрофизиологом Гербертом Джаспером разработал методику электростимуляции во время операции на открытом мозге. *Прим. ред.*

щие передачу сигналов между ним, спинным мозгом и другими органами. Таким образом, если я срежу участок кожи у вас на голове и вскрою череп, пока вы под наркозом, а потом постепенно отключу анестезию, вы очнетесь, ощущая некоторую сонливость, но не чувствуя никакой боли, и сможете дать мне знать, если я дотронусь до какой-либо точки мозга, которая затруднит вам способность двигаться, говорить или видеть, или какой-либо другой.)

Примерно так, шаг за шагом, Пенфилд кропотливо исследовал теменную долю коры мозга, раздражая гальваническим зондом разные точки, и опытным путем устанавливал, за какие функции отвечает каждая из них. Например, при воздействии на один участок теменной коры пациент ощущал прикосновение к ноге, при касании другого казалось, что его ударили по щеке. Затем Пенфилд свел все данные в общую карту теменной доли коры и нарисовал забавную карикатуру, получившую название «коркового человечка», или гомункулуса (см. рисунок ниже). Части тела изображены пропорционально территории теменной доли, отвечающей за эти органы; вот почему у гомункулуса такие огромные ручки, губы и язык при довольно хиленьком тельце и массивных бедрах.



Обратите внимание, что в теменной доле языку, губам и пальцам отведено столько же места, сколько всей части тела ниже бедер. Именно поэтому поцелуй или поглаживание так возбуждают нас.

И вот что удивительно: прошло уже 40 лет, как нет Пенфилда, а его карты все еще в ходу и считаются настолько точными, что мы и по сей день обращаемся к ним для получения общего представления, где находятся те или иные моторные (двигательные) функции и функции сенсорного восприятия.

Затылочная доля

Участок коры мозга ниже теменной доли, уходящий вниз вдоль затылка, называется затылочной долей и отвечает за обработку зрительной информации. Если у человека в результате инсульта или травмы повреждены *обе* затылочные доли – и левая, и правая, он лишится зрения, несмотря на то что глаза нормально функционируют.

Странности обнаруживаются, если повреждена одна из затылочных долей, неважно, левая или правая, причем все зависит от локализации травмы. В некоторых случаях ее влияние на зрение почти неощутимо, а в других может развиваться поддающееся коррекции состояние, называемое *гомонимной* (или *односторонней*) *гемианопсией*. Это частичная слепота в *обоих* глазах, когда у пациента выпадает восприятие или правой, или левой половины поля зрения. Иными словами, центральное зрение не страдает и он хорошо видит все, что прямо перед ним, тогда как периферическое нарушается.

Височная доля

Приложите пальцы к голове примерно на 2,5 см выше ушей. Как раз под ними окажутся две половинки четвертой, височной, доли коры мозга. Неудивительно, что эта доля отвечает за восприятие и обработку звуков вообще и понимание речи в частности.

Доктор Пенфилд исследовал с помощью своего гальванического зонда и височную долю коры. При стимуляции некоторых ее участков он обнаруживал, что пациент вдруг лишился способности понимать речь. При раздражении других точек возникала поразительно широкая гамма ощущений: пациентам казалось, что они видят сны, или испытывают удушье, или дежавю, горят, падают и даже впадают в религиозный экстаз.

Однажды я проводил электростимуляцию височной доли пациента, у которого в ее глубине засела опухоль. Выискивая место, где можно сделать разрез поглубже, не травмируя важных участков мозга, пробовал разные точки и спрашивал об ощущениях, если он вообще что-нибудь чувствовал.

Когда я коснулся зондом некой точки, он воскликнул: «Я слушаю Кендрика Ламара!»¹¹ Он читает рэп!»

Пациент слышал его так четко, будто рядом с ухом нахо-

¹¹ Кендрик Ламар (1987) – исполнитель хип-хопа, популярен на западном побережье США. *Прим. перев.*

дился динамик.

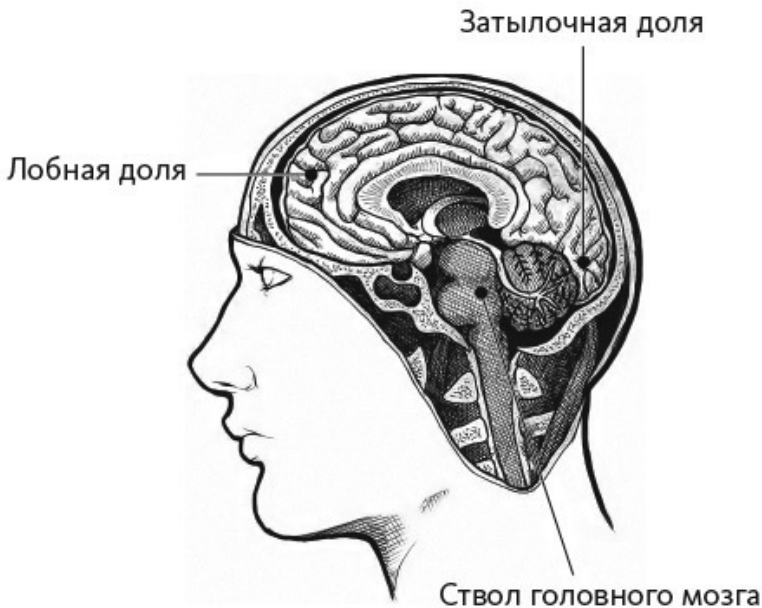
Под корой

Четыре доли мозговой коры, описанные нами, образуют внешнюю оболочку мозга. Под ней соединяются аксоны и дендриты, создавая каналы связей для миллиардов расположенных вверху нейронов между собой и с более глубинными структурами мозга. Подкорковые (субкортикальные) структуры мозга частично выполняют роль транзитных узлов (пересадочных пунктов) для сигналов, поступающих в спинной мозг и из него. Они модулируют сигналы и осуществляют их тонкую настройку.

ВЫДУМКИ О МОЗГЕ: СЕРОЕ ВЕЩЕСТВО РЕАЛЬНО СЕРОЕ

В живом мозге клетки серого вещества совсем не серого цвета, равно как и белому веществу далеко до белизны. Мозговые ткани приобретают отчетливые оттенки только в мозге умершего человека, когда их наполняют консервантами. Внутри живого мозга серое вещество имеет переливчатый бежево-розовый тон, а белое, представляющее собой пучки аксонов в жировой миелиновой оболочке, по цвету ближе к перламутру. В ярком свете операционной хорошо видно, что переливчатую поверхность мозга оттеняет густая сеть рубиново-красных артерий и гиацинтового

цвета вен.



Гиппокамп – парная структура, притаившаяся в основании височной доли. Название происходит от сходства этого органа с морским коньком, на что впервые обратил внимание один венецианский анатом XVI века (от греч. *hippos* – лошадь и *kampos* – морское чудище). Гиппокампа у нас два, по одному в правой и левой частях височных долей, и они играют ключевую роль в формировании новых воспоминаний.

Обычно один из них берет на себя ведущую роль, делая второй избыточным, что позволяет нам удалить тот, который провоцирует эпилептические припадки, без потери пациентом способности запоминать людей, места или события. Какой гиппокамп доминирует, мы определяем, ненадолго «отключая» сначала правый, потом левый препаратом, вызывающим временный паралич гиппокампа, и задаем пациенту контрольные вопросы на запоминание.

Впервые выяснить роль гиппокампа помог трагический случай, произошедший с человеком, до кончины в 2008 году известного широкой публике как «пациент Н. М.». Генри Молисон с детства страдал тяжелыми эпилептическими припадками. В 1953 году, когда Молисону было 27, ему провели экспериментальную операцию по частичному удалению левой и правой височных долей: врачи надеялись раз и навсегда устранить аномальные электрические разряды в его мозге, служившие причиной припадков. В итоге хирурги удалили ему *оба* гиппокампа и прилежащие к ним участки височных долей. После операции Молисон сохранил способность формировать беглые кратковременные воспоминания (например, мог помнить, что говорил минуту назад какой-то человек), а вот способность создавать долговременные воспоминания утратил (спустя час он уже совсем не помнил о состоявшейся беседе и о чем именно шла речь), став в буквальном смысле беспамятным.

Миндалевидное тело, или амигдала, как и гиппокамп,

представляет собой парный орган, половинки которого располагаются в правом и в левом полушариях мозга. Его расположение легче уяснить, если представить две прямые, идущие из глаз внутрь черепа. На их пересечении с поперечной прямой, проведенной через уши, и размещаются миндалевидные тела.

К несчастью, эта парная структура мозга снискала печальную известность как место, где гнездится страх. Однако это невероятное упрощение не только наивно, но и в корне неверно. Оно зародилось в дилетантских описаниях редкого заболевания, называемого синдромом Клювера – Бюси, который характеризуется полной утратой чувства страха в результате травмы миндалевидного тела. И хотя амигдала действительно играет важную роль в формировании чувства страха, она также генерирует и положительные эмоции. Словом, миндалевидное тело никакой не центр страха в головном мозге, а своего рода зона, продуцирующая сильные эмоции.

Дальше на очереди *таламус*, еще одна парная структура. Размерами он больше, чем другие глубинные структуры, и помещается у основания мозга, прямо поверх ствола мозга. Это огромное скопление серого вещества и есть настоящий центр больших полушарий мозга. Таламус своего рода «перекресток дорог», или пересадочная станция, через него неминуемо пролегают маршруты всех аксонов на пути к спинному мозгу. Здесь, в таламусе, сигналы аксонов регули-

руются; посылаемые мышцам двигательные сигналы выравниваются и усиливаются. Между тем сенсорные импульсы, поступающие *от* расположенных во всех частях тела рецепторов, аналогичным же образом модулируются и направляются в пункты назначения — к соответствующим областям коры мозга. Словом, таламус действует как телефонистки на коммутаторе в старые добрые времена, распределявшие потоки входящих и исходящих звонков по номерам абонентов.

Находящийся непосредственно под таламусом *гипоталамус* размером не больше виноградины, но играет чрезвычайно важную роль, поскольку управляет выделением гормонов, которые регулируют кровяное давление, температуру тела, рост и многое другое. Во время операций для нас, нейрохирургов, это нечто наподобие бесполетной зоны, куда категорически нельзя вторгаться.

Ствол головного мозга, или *мозговой ствол*, располагается в основании и по центру мозга, а толщиной он примерно с большой палец руки. Если засунуть в рот выпрямленный большой палец, он укажет как раз на мозговой ствол. В задней проекции мозговой ствол приходится примерно вровень с воротничком сорочки. Этот участок мозга управляет базовыми функциями, такими как дыхание, сон, частота сердцебиений, сознание и болевая чувствительность. Если он поврежден, выздоровление невозможно, при такой травме чудес ожидать не приходится.

Мозжечок (лат. *cerebellum* — малый мозг) располагает-

ся позади мозгового ствола в самой нижней части мозга и имеется у всех позвоночных. Он способствует улучшению двигательной функции, регулируя мышечный тонус, и особенно сильно влияет на координацию движений. Раньше считалось, что мозжечок отвечает только за регуляцию моторики, но сегодня нейробиологам уже известно, что он играет также важную роль в обеспечении ряда когнитивных и эмоциональных функций. Его даже нередко величают «регулируемой самообучающейся машиной», которая выполняет настройку мыслей и чувств так же, как и настройку движений. А в целом наши знания о мозге пока еще далеко не полны и относятся к категории «подлежит уточнению».

Опускаемся ниже шеи

Многие представляют себе мозг как изолированный, сверху приставленный к телу орган, наподобие центрального пульта управления и контроля. На самом деле он раскинул свои щупальца по всему телу. «Хвост мозга», или *спинной мозг*, имеет 32 пары ответвлений спинномозговых нервов, которые идут от позвоночного столба к конечностям, позволяя головному мозгу понять, к чему прикасаются пальцы, и в ответ давать им соответствующие команды: следует подобрать вот эту виноградину или потрясти ствол вон того дерева. Другие группы нервов выходят непосредственно из головного мозга и спускаются к сердцу и другим внутренним органам, чтобы регулировать их функции: например, указывать, с какой частотой им пульсировать или сокращаться, и в ответ сигнализировать сознанию, что, скажем, мы разволновались до «бабочек в животе».

Мозг оказывает влияние на тело не только посредством нервных волокон. Глубинные его структуры, например гипоталамус, вырабатывают гормоны, воздействующие на секреторную функцию *гипофиза* (или *питуитарной железы*), который управляет деятельностью большинства желез внутренней секреции. Из мозга гормоны с током крови поступают во внутренние органы и сообщают щитовидной железе, надпочечникам и половым железам (яичкам или яичникам),

что им делать. Все железы нашего тела подчиняются химическим веществам, которые секретируются гипофизом. Он висит на нижней поверхности головного мозга пониже лба, прямо за верхней частью спинки носа. Как и в случае с нервными волокнами, посылаемые мозгом во все уголки тела сведения «с мест» определяют уровень гормонов, что позволяет организму сохранять адаптацию к внешним условиям. При заболевании эта способность нарушается.

Мы до сих пор не имеем точного представления о том, как из плоти и крови рождается сознание или как из вещества возникает разум. Мы пока первопроходцы в картировании лабиринтов мозга, и наши карты еще очень приблизительны и неполны. Жду не дождусь момента, когда будут заполнены все сегодняшние пробелы в наших знаниях о мозге.

УЧЕНЫЕ О МОЗГЕ: ЭЙНШТЕЙН И СЕКРЕТ ЕГО НЕЙРОГЛИИ

Альберт Эйнштейн оставил конкретные и однозначные распоряжения, как после его смерти поступить с ним: тело следовало кремировать, а прах развеять тайно, без огласки. Но воля ученого не была выполнена. Когда 18 апреля 1955 года Эйнштейн скончался, дежурный патологоанатом Томас Харви извлек его мозг и утащил домой. Там он рассек его на 240 частей – срезов для микроскопического исследования, поместил в формалин, а затем в две

стеклянные банки, которые спрятал в подвале своего дома. А потом время от времени посылал ученым из разных стран по несколько образцов мозга гениального ученого.

Одним из адресатов Томаса Харви оказалась нейроанатом Мэриан Даймонд. Я отлично помню доктора Даймонд: в Беркли она читала нам курс анатомии, и ее лекции неизменно собирали аншлаги. Она первой среди ученых на примере крыс доказала, насколько повышаются плотность мозгового вещества и эффективность мозговой деятельности под влиянием обогащенной среды – в случае с крысами это были игрушки и компания других особей. А звездный час в науке наступил для доктора Даймонд в 1985 году, когда она обнародовала результаты исследования четырех срезов мозга Эйнштейна¹².

Там обнаружилось значительно больше глиальных клеток, чем в мозге среднестатистического мужчины. Между тем нейроглию, как еще называют эти вспомогательные клетки нервной ткани, окружающей нейроны, чтобы питать и предохранять их, ученые долгое время незаслуженно обходили вниманием. Исследования доктора Даймонд доказали важность глиальных клеток, роль которых в развитии мозга выходит далеко за пределы миссии сторонних наблюдателей.

Как сегодня известно, примерно 85 миллиардов

¹² On the Brain of a Scientist: Albert Einstein / M. C. Diamond, A. B. Scheibel, G. M. Murphy Jr., T. Harvey // Experimental Neurology. 1985. Vol. 88, № 1. P. 198–204.

глиальных клеток снабжают нейроны питательными веществами и кислородом, изолируют один нейрон от другого, уничтожают вторгающиеся патогенные микроорганизмы, выводят погибшие нейроны и усиливают нейрональные взаимосвязи.

Глава 2. IQ, память и еще кое-что важное

После второго курса медицинской школы будущих врачей поджидает тяжелое испытание: 1-й тур United States Medical Licensing Examination – федерального экзамена, который дает право на медицинскую практику. Экзамен рассчитан на восемь часов, в течение которых испытуемым предлагается решать тесты с множественным выбором по таким дисциплинам, как анатомия, биохимия, поведенческие науки, генетика, иммунология, патология, фармакология, физиология, тектоника плит, квантовая механика, ракетостроение и история позднего палеолита Сибири.

Возможно, я слегка преувеличил, но даже без истории позднего палеолита сдавать этот экзамен – сплошное мучение, особенно когда боишься ударить в грязь лицом на фоне 18 тысяч других студентов, которые вызубрили весь материал и набили руку на подобных тестах.

Нельзя утверждать, что от результатов экзамена зависит будущее врача, но, в общем, близко к тому. Так, по итогам теста определяется не только престижность медучреждения, куда тебя возьмут в интернатуру, но и медицинская специальность, по которой тебя туда примут.

Подготовка к экзамену требует в буквальном смысле со-

тен часов заучивания. Я сдал экзамен первого тура лучше многих, но в нашей интернатуре был парень, который в тот год получил за тесты самый высокий балл на всю страну. Я упоминал о нем в [главе 1](#): именно его приняли в интернатуру по нейрохирургии в нашей клинике, а через считанные месяцы выгнали.

С IQ у него был полный порядок, а тесты на выбор правильного ответа из нескольких вариантов он щелкал как орешки. Однако из того, что о нем говорили, я понял: он терялся, когда требовалось решить, настолько ли серьезно состояние пациента, чтобы призывать на помощь кого-то из врачей, или можно обойтись своими силами. А поскольку подобные случаи возникали постоянно, он все время испытывал стресс. Когда ты начинающий нейрохирург и у тебя на попечении два десятка пациентов, к тому же для каждого свои назначения, приходится самостоятельно принимать решения и действовать в режиме многозадачности. И все это не имеет ничего общего с тестами на множественный выбор и чисто теоретическими знаниями.

Конец ознакомительного фрагмента.

Текст предоставлен ООО «ЛитРес».

Прочитайте эту книгу целиком, [купив полную легальную версию](#) на ЛитРес.

Безопасно оплатить книгу можно банковской картой Visa, MasterCard, Maestro, со счета мобильного телефона, с платежного терминала, в салоне МТС или Связной, через PayPal, WebMoney, Яндекс.Деньги, QIWI Кошелек, бонусными картами или другим удобным Вам способом.