

НАРОДНАЯ МЕДИЦИНА

Диагностика заболеваний по лицу

A close-up photograph of a person's eye, showing a vibrant green iris and dark eyelashes. The eye is looking slightly to the right. The skin around the eye is fair and smooth.

**Эта книга
для тех,
кому некогда
болеть**

Наталья Ольшевская

Диагностика

заболеваний по лицу

Текст предоставлен правообладателем.

http://www.litres.ru/pages/biblio_book/?art=4604215

Диагностика заболеваний по лицу / Сост. Н. Ольшевская: АСТ, Сова;

Москва, СПб; 2009

ISBN 978-5-17-062290-0

Аннотация

Предупредить болезнь намного легче, чем лечить. Как же ее распознать? Сделать это не так уж сложно, поскольку наши глаза, нос, губы, язык, щеки, подбородок, кожа рисуют довольно цельную картину состояния здоровья. Есть и другие способы распознавания недугов: по росту, волосам, пульсу... Мы написали эту книгу для тех, кому некогда болеть, кто хочет понять «язык» своего тела и найти самый короткий путь к здоровью, счастью и долголетию.

Содержание

Рассматривайте себя в зеркале	4
Диагностика заболеваний по лицу	7
Признаки заболеваний по частям лица	11
Как определить болезнь по состоянию кожи лица	15
О чем расскажут морщинки?	18
Глаза и область вокруг них	22
Брови	28
Губы	30
Зубы	31
Носы и носики	34
Уши	36
Диагностика заболеваний по радужке, или иридодиагностика	39
Немного теории	43
Конец ознакомительного фрагмента.	47

Диагностика заболеваний по лицу

Сост. Н. Ольшевская

Рассматривайте себя в зеркале

Во все времена люди мечтали познать неизвестное. Одна из самых зашифрованных информации – организм человека. Целители давно поняли, что ни одна эмоция, ни одно событие не проходят незаметно для здоровья и немедленно отражаются на внешнем виде человека. Они тысячелетиями по крупицам собирали информацию о внешних признаках, указывающих на зарождающуюся болезнь, и стремились сделать вывод о не доступном глазу внутреннем состоянии человека. Об этом еще 5000 лет назад писал Гермес Трисмегист: «Что внутри, то и снаружи, что снаружи, то и внутри».

Когда организм начинает «бить тревогу», надо обязательно найти время для объективной оценки внешности. Как же распознавать, диагностировать болезни? Сделать это не так уж сложно, поскольку наши глаза, нос, губы, щеки, подбородок, кожа рисуют довольно цельную картинку состояния здоровья. Это – патофизиогномика, наука, позволяющая судить о многих недугах человека по его лицу.

В 1930-е годы Дж. Осава основал движение под названием макробиотика. Здесь чтение по лицу применялось для постановки диагноза и рекомендаций того типа диеты, который подойдет конкретному лицу. В 1970 году Мичио Куши отточил искусство чтения по лицу и стал одним из ведущих специалистов в этой области. Занятие патофизиогномикой требуют наблюдательности и хорошей памяти, ясного ума и способности комбинировать результаты наблюдений.

Есть и другие способы оценки здоровья человека: по его росту, состоянию отдельных органов, пульсу (интересно, что у мужчин пульс исследуют на правой руке, у женщин – на левой), языку, качеству мочи и кала, по крови, слюне и т. д. Так, длительные головные боли и мигрени говорят о наступающей катаракте. Уши отражают состояние почек и особенности водно-солевого обмена. На область вокруг рта проецируется состояние кишечника, поэтому люди, страдающие спазмами мышц вокруг рта, имеют спазмированный кишечник. Трещины в уголках губ указывают на наличие в почках водяных пробок. Необходимо, однако, учесть, что, если в наличии только один признак заболевания, то это говорит лишь о предрасположенности к определенной болезни. При наличии нескольких таких признаков речь может идти о зарождающемся патологическом процессе, даже если он еще активно не проявился.

Помните, что предупредить болезнь намного легче, чем лечить. почаще рассматривайте себя в зеркале, и не только

затем, чтобы хорошо выглядеть, ведь внешний вид расскажет и о вашем самочувствии. Но не пытайтесь самостоятельно ставить себе диагноз! Заметив какие-то изменения или симптомы, которые описаны в этой книге, обратитесь к врачу и займитесь своим здоровьем. Ведь перед тем как приступить к лечению, необходимо быть на сто процентов уверенным, что диагноз поставлен правильно.

Диагностика заболеваний по лицу

Почему, видя человека, прежде всего мы обращаем внимание на его лицо? Чтобы понять, знаком ли он нам, симпатичен, приятен, сколько ему лет? Конечно, нам достаточно лишь одного взгляда, чтобы мгновенно ответить себе на эти и многие другие вопросы. Но наши предки умели не только оценить внешность, но увидеть состояние здоровья человека, внимательно осматривая лицо. Народная да и современная медицина не отрицают этой зависимости. Врачи, ставя диагноз, обращают внимание и на внешние признаки пациента.

На лице сосредоточены основные органы чувств. Любой патологический процесс в организме – как физический, так и эмоциональный – через подсознание изменяет мимику лица. Опытные врачи по выражению лица человека могут почти безошибочно ставить диагноз, судить о потенциале сопротивляемости организма. Известный русский ученый Н. И. Пирогов даже составил атлас «Лицо больного». Он утверждал, что практически каждое заболевание оставляет свой характерный след на лице человека. Однако особое распространение метод диагностики по лицу (патофизиогномика), получил в странах Востока (особенно в Китае). Ни один китайский врач, изучавший тибетскую медицину, не поставит диагноз без тщательнейшего изучения лица пациента. Ведь

эта диагностика впервые была изучена и применена в Китае. Она называлась «Сянь-Мин» или «Искусство чтения по лицу». «Сянь-Мин» практиковалось великими мастерами, которые держали его в глубокой тайне и лишь устно передавали свой опыт наиболее одаренным ученикам. Врач, который смотрит на внешний вид больного и определяет причину болезни, именуется Высшим (Нэй-Цзин).

Лицо – это зеркало внутренних органов человека. При возникновении в органах нарушений на нем в определенных, соответствующих данным органам местах, могут возникнуть высыпания. Кожные проблемы, не связанные ни с какими внутренними сбоями, по некоторым данным дерматологов, составляют всего 5 %.

Многие симптомы заболеваний можно увидеть по цвету кожи, ее сосудистому рисунку, морщинам, по глазам, рту и другим частям лица. Так, *щеки* характеризуют состояние легких, *кончик носа* – сердца, *ноздри* – бронхов, *средняя часть носа* – желудка, *верхняя часть носа* – поджелудочной железы, *глаза* – почек и яичников у женщин, *левый глаз* – селезенки и поджелудочной железы, *правый глаз* – печени и желчного пузыря, *область между бровями* – печени, *виски с обеих сторон* – селезенки, *лоб* как целое – тонкого кишечника, *периферическая область лба* – толстого кишечника, *верхняя часть лба* – мочевого пузыря, *рот* – пищеварительного тракта, *верхняя губа* – желудка, *внутренняя часть нижней губы* – тонкого кишечника, *перифери-*

ческая часть нижней губы — толстого кишечника, **уголки губ** — двенадцатиперстной кишки, **область вокруг рта** — половых органов. Носогубные складки, цвет и состояние кожи, мимика, визуальность процесса кровоснабжения, близость нервных окончаний — все это дает возможность наблюдать по лицу за всеми изменениями, проходящими в организме (рис. 1).

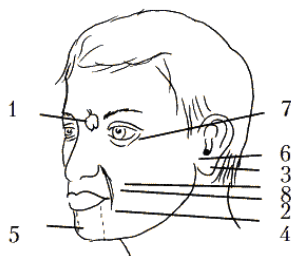


Рис. 1. Диагностика по лицу: 1 — зона сердца; 2 — носогубная складка отражает состояние сердца и желудка; 3 — сморщенная мочка уха — признак предрасположенности к инфаркту миокарда; 4 — удлинение носогубной складки говорит о слишком большой нагрузке на сердце; 5 — зона онемения между подбородком и нижней губой указывает на возможность развития инфаркта миокарда; 6 — узелки на мочке уха — перегрузка левого желудочка; 7 — отечность нижних век с восковым оттенком предупреждает о сердечной или почечной недостаточности; 8 — дополнительные складки на

носогубной складке отражают патологию сердца и желудка, а также врожденные дефекты сердца, либо перенесенную в детстве дифтерию

Признаки заболеваний по частям лица

Лоб проецирует зону кишечника: его *нижняя* часть – тонкий кишечник, а *верхняя* – толстый.

По **области начала роста волосяного покрова** на лбу можно понять о происходящих нарушениях мочевого пузыря. Аналогичные отклонения можно увидеть по **нижней части подбородка** с участком по направлению к шее.

Расширенные поры на лбу, покраснение под подмышками и под глазами – недостаточное кровоснабжение мышц сердца.

На **висках** расположена зона желчного пузыря. При нарушениях в его работе появляются **прыщи и покраснения**, нередко сопровождающееся возникновением головной боли височной локализации. Об острых, а иногда и о хронических, нарушениях функции желчного пузыря также может говорить желтоватый цвет кожи лица и пожелтение (иктеричность) склер глаз.

Область между бровями над переносицей подскажет об отклонениях в работе печени. При хронических заболеваниях печени можно наблюдать возникновение нарушений функции **челюстных суставов**. На начальном этапе при пальпаторном исследовании заболевания проявляются болезненностью, причем левый челюстной сустав сигнализирует о

неблагополучии в левой доли печени, правый – в правой. Иногда нарушения печеночного характера дополнительно выражаются покраснением склеры глаз, снижением остроты зрения.

Щеки дают информацию о возможных нарушениях в легких. При этом правая щека соответствует правому легкому, левая – левому. Иногда о возможных заболеваниях легких говорит появление сосудистого рисунка или стойкой красноты. Форма легкого повторяется формой выступающей части щеки, причем верх щеки – верхушка легкого, а низ – его нижняя часть. Толстая шея, двойной подбородок, рыхлые щеки (особенно у детей) – плохое пищеварение, накопление токсинов в организме. «Пирожки» – одутловатость в верхней части щек, над скуловыми дугами, – говорит о проблемах, связанных с лимфатической системой и желудочно-кишечным трактом.

Крылья носа проецируют бронхи. При бронхитах можно наблюдать их покраснение, появление прыщей, крупных пор.

На заболевания сердца часто указывает **область кончика носа**. Некоторые сердечные нарушения обозначаются возникновением красного пятна в верхней части **левой щеки**. Синий цвет **губ** также часто связан с нарушенной деятельностью работы сердца и расстройством кровообращения. Синюшность **носогубного треугольника** – очень опасный сигнал, предупреждающий о предынфарктном со-

стоянии, сердечной недостаточности и о возможном дефекте сердечной перегородки. Болезненность **бровей** при пальпации также дополнительно указывает на расстройства сердца.

Переносица говорит о нарушениях в работе поджелудочной железы и желудка. Внешний вид **глазных областей** рассказывает о наличии почечных патологий. В этом случае особое внимание следует обращать на такие признаки, как отечность, покраснения, потемнения. Папилломы в этой области свидетельствуют о застойных явлениях, кистообразовании или предрасположенности к этому. Так, появление жировых бляшек в области глаз указывает на застойные явления в почечных областях с образованием песка или камней.

О состоянии мочеточников можно судить по **носогубной складке**. Они начинаются около слезного канала на лице и заканчиваются в нижней части подбородка, в районе проекционной зоны мочевого пузыря.

Подбородок указывает на состояние области малого таза. У женщин появление в этой области прыщей и покраснений указывает на нарушения в придатках и яичниках (причем и в этом случае имеет место стороннее соответствие). У мужчин подобные признаки говорят о развитии или наличии простатита.

Глаза часто отображают как психическое состояние человека, так и физические отклонения. Слезоточивость глаз при выходе из теплого помещения в холодное или на ули-

цу указывает на дефицит калия в организме. Частое беспричинное появление слез на глазах, повышенная плаксивость указывает на глубокий невроз, патологию селезенки. О сильном стрессе, способном нарушить работу внутренних органов, указывают **разновеликость** глазных щелей с присутствующей **белой полосой** под одним или под обоими глазами, повышенная белизна лба с холодной испариной. Такие состояния дополняются появлением излишней **потливости** рук, ног, паховых и подмышечных областей. Если смотрящий на вас человек имеет **белую полосу склеры** под или над радужкой глаза, то это свидетельствует о запредельном стрессовом состоянии человека, который уже не способен контролировать свои эмоции и действия. От него можно ожидать различных непредсказуемых поступков вплоть до убийства и самоубийства. Длительное нахождение человека в этом состоянии чревато расстройствами не только центральной нервной системы, но и работы внутренних органов.

Как определить болезнь по состоянию кожи лица

Кожа лица всегда реагирует на состояние организма. Например, при нарушениях в работе кишечника и почек кожа как важный орган выделения выполняет дополнительную миссию – выводит продукты обмена веществ. В этом случае на лице появляются угри, комедоны, также кожа становится отечной, бледной.

Угри на нижней части лица, как правило, появляются на фоне эндокринных проблем. Это могут быть нарушения функций яичников, надпочечников или щитовидной железы. Хотя такие нарушения не всегда переходят в серьезное заболевание. Они говорят лишь о «напряжении» в определенных органах. Так, высыпания на выступающей части подбородка – свидетельство проблем с щитовидкой.

Если угри появляются в основном в Т-образной зоне (на лбу, носу, верхней губе и на подбородке), то, возможно, происходят нарушения в работе кишечника. Розовые угри, покраснения кожи, угри после 40 лет (чаще появляются у женщин) на щеках, носу, лбу, подбородке – хронические заболевания печени, желудка, кишечника.

Висящие родинки – наличие полипов внутри организма.

Дряблость кожи, появление второго подбородка гово-

рят об эндокринных проблемах.

Бледные, угреватые зоны на подбородке с закупоренными порами часто указывают на грибковую инфекцию женской половой системы.

Диагностическим признаком возможного инфаркта миокарда является **нарушение чувствительности** кожи лица, вплоть до онемения кожной зоны между подбородком и нижней губой.

Выступающая под кожей **изогнутая височная артерия**, имеющая резкие контуры, в сочетании с периодическим **покраснением лица** сигнализирует о резком повышении артериального давления с возможным возникновением гипертонического криза.

Такое же состояние **височной артерии** в сочетании с **побледнением лица** говорит о склерозе сосудов головного мозга и повышенном артериальном давлении почечного происхождения.

Впалость левой щеки свидетельствует о болезни сердца.

При смещении тазовых костей **симметрия лица нарушается**: один глаз раскрывается шире другого; одно верхнее веко изгибается дугой, другое – нет; одно нижнее веко отекает, другое – остается плоским; одна бровь выше другой; горизонтальные морщины на лбу наклоняются в одну сторону; вертикальная межбровная морщина имеется лишь с одной стороны, линия носа скошенная, одна ноздря мень-

ше другой, носогубная морщина – только с одной стороны, губы перекошены, подбородок искривлен.

О чем расскажут морщинки?

Наверняка вы наблюдали, как опытный врач, едва взглянув на больного, уже начинает говорить с ним о тех проблемах, которые привели человека в больницу? Да, действительно, опытному диагносту достаточно бывает взглянуть на лицо пациента, чтобы поставить предварительный диагноз. И это потому, что морщины на вашем лице – это своеобразная карта здоровья. Они могут рассказать многое о скрытых болезнях внутренних органов.

Носогубая складка связана с тонким кишечником. Поэтому, если вплотную заняться проблемами кишечника, скорее, дорогостоящие косметологические процедуры (шлифовка морщин, мезотерапия или подкалывания Рестилайна) станут более эффективными или вовсе не понадобятся.

Морщинка «хмурости» – межбровная складка – обычно обходит стороной тех, кто не перегружает печень и не имеет заболеваний этого органа.

Выраженные **поперечные морщины на лбу** говорят о том, что человек страдает головными болями. У пациентов, подверженных острым приступам мигрени, эти линии особенно глубоки. Если линии прерывистые – это указывает на нарушения вегетативной нервной системы.

Вертикальные морщинки над основанием носа служат сигналом аритмии сердца. У пациентов, перенесших ин-

фаркт, эти морщины выражены особенно сильно.

Если морщинки возле глаз, образующиеся при улыбке, остаются видимыми и при серьезном выражении лица – это знак слабости мочевого пузыря.

Вертикальная морщина посередине лба на уровне переносицы указывает на проблемы желудка.

Вертикальные морщинки между носом и верхней губой образуются при нарушении функции обмена веществ. Возможные последствия: нарушение процесса пищеварения, вплоть до острой формы сахарного диабета.

Наличие **глубокой морщины между губой и носом** сигнализирует о дефекте сердечного клапана, который, как правило, имеет ревматическое происхождение.

Глубокая и удлиненная носогубная складка с обеих сторон – важнейший признак повышенной нагрузки на сердце и органы кровообращения.

Вялая и обвислая кожа на скулах свидетельствует о проблемах с мочевым пузырем.

Слегка **припухший подбородок** – значит, есть проблемы с почками.

Множественные морщины на скулах свидетельствуют о сниженной функции желудка и поджелудочной железы.

Поперечная морщина на подбородке может быть признаком застойных явлений на уровне печени или малого таза.

Если **кожа на скулах** напоминает прозрачную плен-

ку, то необходимо проверить состояние печени.

Часто **немеет подбородок** – посетите кардиолога и сделайте электрокардиограмму, так как возможны проблемы с сердцем.

Поперечная морщина на переносице указывает на гиподисфункцию щитовидной железы.

Глубокие, симметричные морщины с обеих сторон носа говорят о дисфункции желудочно-кишечного тракта.

Если **носогубная складка** продолжается до подбородка, это означает проблемы с пищеварением – гастрит с повышенной кислотностью, начинающаяся язва желудка или двенадцатиперстной кишки, колит.

О гинекологических заболеваниях говорят вертикальные неглубокие морщинки над верхней губой.

Вертикальные морщины от уголков рта вниз предупреждают о возможном гастрите с пониженной секреторной функцией и предрасположенности к заболеваниям поджелудочной железы.

Если **область вокруг рта и губы покрыты бороздками**, значит, есть спазмы в толстом кишечнике.

О болезнях сердца говорит белый кантик вокруг рта. Гидронефрит (нарушение выведения жидкости почками) и нарушение водно-солевого обмена предсказывают **трещинки в уголках рта**.

Когда над переносицей образуется **множество крестообразных морщин**, не исключено заболевание позвоноч-

ника. А поперечная морщина говорит о проблеме именно в шейно-затылочной зоне – часто это остеохондроз.

Горизонтальные морщины прорезают лоб над переносицей – это распространенный признак склонности к мигрени.

Если между **бровями образовалась глубокая вертикальная бороздка**, то организму явно не хватает кислорода и прогулок на свежем воздухе.

Вертикальная складка между бровями справа говорит о болезнях печени и желчного пузыря. Если же морщина смещена влево – первый признак проблем с селезенкой.

Морщины под глазами в форме полумесяца – возможны проблемы с мочевым пузырем.

Припухлость верхних век говорит о том, что проблемы с почками.

Глаза и область вокруг них

Орган зрения состоит из самых разнородных тканей, поэтому, наверно, нет такой патологии, которая хотя бы косвенно не задевала глаз. Все заболевания соединительной ткани – коллагенозы, в частности ревматизм, могут иметь глазные проявления. Существует такая закономерность: все, что поражает суставы, поражает и радужку. Желтуху, как правило, первыми диагностируют офтальмологи по появлению субиктеричности – микропожелтения склер. Заболевания щитовидной железы – выпуклые, блестящие глаза – симптом Грефе.

Английские врачи утверждают: «Человеку столько лет, на сколько выглядят его сосуды». При биомикроскопии эпibuльбарной конъюнктивы прекрасно видны стенки сосудов и имеется возможность оценить микроциркуляцию. Что касается слизистой оболочки, то она у человека вообще одна, то есть все отделы слизистой соединены. Таким образом, если имеется гастрит, обязательно отреагирует слизистая глаза – конъюнктива. Поэтому не удивляйтесь, что, придя к офтальмологу выписать очки, вы можете услышать: «Советую обратиться к специалисту. Похоже, у вас предъязвенное состояние».

Розовый цвет внутренней поверхности век говорит об отличном здоровье, **красный** – признак расстройства

кровообращения, пищеварительной системы и мочеполовой системы. **Белый цвет** век указывает на пониженный гемоглобин, анемию, а **красно-желтый** сигналит о заболеваниях почек, печени, селезенки, поджелудочной железы, сердца.

При конъюнктивите слизистые оболочки вокруг глаз воспалены. Это сопровождается сильным зудом, образованием гнойных выделений и небольшим отеком и покраснением век.

Слезятся глаза при воспалительных заболеваниях век (блефарит, конъюнктивит), при инфекции придаточных пазух носа (гайморит).

Слезотечение из одного глаза и припухание области вокруг него может быть признаком запущенного пульпита (воспаление мягких тканей зуба).

Если **склеры** (это белковая оболочка глазных яблок) **блестят**, на них проступают ярко окрашенные сосуды и усиливается слезотечение, то вполне вероятно, что начинается воспалительное заболевание носоглотки.

Очень важный признак для страдающих гипертонической болезнью или нарушениями мозгового кровообращения – **набухшие кровеносные сосуды и кровоизлияния в склеры** обоих глазных яблок очень часто указывают на повышение артериального или внутричерепного давления.

Известно, что в норме зрачки имеют одинаковый размер и форму. Если **зрачок сужен** с какой-либо стороны, то это указывает на изменение внутричерепного кровообращения

с той же стороны.

Очень **широкие зрачки**, почти не реагирующие на свет, типичны при употреблении наркотиков на основе атропина.

Равномерно широкие зрачки бывают при некоторых формах близорукости. Такая реакция возможна при гипертоническом кризе.

Подергивание глаз (нервный тик) – признак развивающегося невроза. Также оно может указывать на невралгии лицевых нервов.

Узкие зрачки при нормальном освещении сигналият о том, что человек страдает от какой-то сильной боли. Так же суженные зрачки характерны для наркоманов, употребляющих производные опиума.

Если **глазное яблоко выпячивается с одной стороны**, это может указывать на гайморокисту или образование опухоли.

Разноцветные глаза (например, один голубой, другой карий) – врожденное нарушение пигментации. Это пикантная особенность, которая на зрение не влияет.

Очень **длинные и пушистые ресницы** говорят о врожденной склонности к бронхолегочным заболеваниям, в том числе туберкулезу и бронхиальной астме.

Выпадение ресниц сигналиит об общем *снижении иммунитета* и дефиците витаминов группы В.

Если глаза **краснеют** и **слезятся**, как только человек понюхает цветочек или погладит кошку, то можно смело утвер-

ждать об аллергической реакции.

Немигающий взгляд, направленный как бы сквозь собеседника, — отличительный признак серьезного нервно-психического расстройства.

Покраснение глазных яблок вкупе с воспаленными веками выдает человека, страдающего хронической бессонницей.

Частое мигание — симптом невроза (особенно часто это встречается у детей).

При перенапряжении глазных мышц, а также при перепадах внутричерепного давления, **сосудики в глазах лопаются**.

На обоих верхних веках обнаруживается **отек**, значит, возможно, нарушена работа мочевыводящей системы, скорее всего почек. Если наряду с этим признаком наблюдается некоторая осиплость голоса и утолщение языка (чаще оно скорее ощущается), то это указывает на серьезное заболевание почек, их выделительной функции.

Вокруг глаз сгустились **«тени»** — возможно, нарушено кровоснабжение головного мозга. Считается, что коричневатые круги под глазами дает печень. А синеватые тени во внутренних углах глаз — «заслуга» почек.

Блестящие и чувствительные к свету глаза светлого оттенка имеют тенденцию к близорукости.

Выпуклые глаза говорят о неправильном функционировании щитовидной железы.

Если **конъюнктива глаз бледная**, это указывает на анемию.

Белый слизистый налет на зрачках – первый признак развития катаракты.

Ячмень «выскакивает», если человек употребляет слишком жирную пищу (особенно свинину), которая затрудняет работу печени и желчного пузыря.

Желтоватые склеры (белки) глаз говорят о проблемах с печенью. Если это возникло внезапно, сочетается с общей желтушностью кожи, температурой и мочой бурого цвета – это почти на 100 % гепатит А (желтуха). Срочно вызывайте «скорую помощь»!

Если же **глаза желтые постоянно**, значит, печень не справляется с нагрузкой. Это бывает при хронических воспалениях печени и желчного пузыря, циррозе. Нужно сдать анализы крови – общий и биохимический.

Если под глазами появились **мешки** (выраженный отек нижних век), то это признак нарушений работы сердца.

Тугие мешки на нижних веках – признак сердечной недостаточности или проблем с почками.

Большие и **дряблые мешки** с синеватыми прожилками выдают заядлого любителя горячительных напитков.

Набрякшие верхние веки могут быть одним из внешних симптомов склероза сосудов головного мозга.

Коричневато-темные точки на радужной оболочке предупреждают, что кишечник не усваивает железо.

Грыжа, припухлость нижнего века свидетельствуют о различных проблемах мочевой системы. Причем по их расположению можно судить, какая зона страдает больше всего. Но это уже тонкости, разобраться в которых может только специалист.

Красные прожилки на белках глаз – истощение нервной системы, физическая и умственная усталость.

Брови

Интересно, зачем человеку брови? Наверно, точного ответа на этот вопрос нет. Дерматологи выдвигают самую неожиданную версию: а просто так, для выразительности лица, и не более того. Возможно, и для выразительности. Ведь брови передают всю гамму эмоций. О спокойном человеке говорят: «И бровью не повел». Брови «подскакивают» вверх от удивления и подрагивают от волнения, хмурятся при недовольстве. И все же брови выражают не только эмоции. Опытный врач может найти точную подсказку и увидеть какую-нибудь патологию.

Брови появляются у человеческого эмбриона прежде других волосков. Но нередко (особенно если роды были преждевременными) младенец рождается на свет лишь с бугорками вместо бровей.

Оказывается, к концу 38-й недели внутриутробного развития первородные волосы исчезают, а новые – щетинистые (их еще называют остистыми), еще не успевают обозначиться.

Брови периодически **выпадают**, и очень медленно замещаются новыми. К старости они становятся длиннее, а седеют так же, как и волосы на голове. Иногда выпадение части волосков является признаком серьезного недуга – очагового облысения.

Густые и кустистые брови у мужчины говорят о хорошем гормональном балансе, у женщины – о недостаточной функции половых желез, раннем климаксе.

Редкие, тонкие брови характерны для мужчин, у которых есть проблемы в половой сфере, и для женщин с предрасположенностью к дисменорее (обычно такие пациентки страдают от болезненных и редких менструаций). **Источаются** они и при анемии, дефиците железа в организме.

Сросшиеся брови указывают на нарушения мозгового кровообращения, предрасположенность к судорогам и головной боли.

Морщина над одной из бровей говорит, что у человека не все в порядке с шейными позвонками.

Ранняя отвесная морщина между бровями часто появляется у людей, страдающих хроническим синуситом.

При гипофункции щитовидной железы **линия бровей** несколько опускается.

Губы

Растянутая нижняя губа – ухудшение деятельности кишечника.

Тонкие, плотно сжатые губы говорят о хроническом колите и запорах.

Если губы **трескаются** или **появляются заеды** – это говорит о гиповитаминозе и о проблемах с почками.

Сухость и **шершавость** губ указывает на обезвоживание организма или стресс.

При анемии губы **бледные**, при болезнях печени – **желтоватые**.

Если на **губах много светло-коричневых крапинок**, значит, у человека плохое пищеварение или имеются паразиты в толстой кишке.

Запах изо рта – нарушение деятельности органов пищеварения, обмена веществ, сахарный диабет.

Периодически возникающий **цианоз губ** говорит о начинающейся сердечной недостаточности. Его появление требует экстренных мер по нормализации гемодинамики.

Кровоточивость десен – пародонтоз, дефицит витаминов С и Р.

Зубы

Зубы тоже могут рассказать многое о нашем здоровье. Чтобы ликвидировать болезни полости рта, нужно сначала очистить организм. Сам по себе зуб не заболит, этому способствует воздействие суммы патогенных факторов.

Конечно, не любая зубная боль говорит о нарушениях внутри организма – это может быть и обыкновенный кариес. Но часто заболевания внутренних органов проецируются на зубы. Считается, резцы показывают состояние желудка, премоляры – кишечника, моляры – сердца.

Если болят центральные зубы внизу, то стоит обратить внимание на почки и мочевой пузырь, клыки расскажут о печени и легких, а зубы мудрости – о желудке и сердце. Часто, когда болит зуб, то это происходит из-за гастрита.

Если произошли **изменения в эндокринной системе**, то тогда нарушается минерализация всего организма, соответственно нарушается и структура эмали, и микробная флора проникает внутрь зуба, вызывая повреждения. Тогда это сигнализирует о нарушении функции какого-либо органа. Бывает и так, что по прошествии нескольких лет, после того как зуб удалили, место, где он был, заболело. Это фантомная боль. В таких случаях следует задумываться о том, что страдает какой-то орган, который соответствует этой зоне. Но при удалении больного зуба не может быть и речи о

повреждении того или иного внутреннего органа, наоборот, удаляют очаг инфекции.

При хронической очаговой инфекции нередко наступают изменения в сердечно-сосудистой системе, повышается артериальное давление, происходят трофические нарушения в коже, усиливается потоотделение, может развиваться поражение нервной системы.

Камни на зубах говорят о повышенной минерализации. Они не дают дышать десне и вызывают кровоточивость. Язвенная болезнь желудка сопровождается обильным отложением зубного камня и уменьшением количества функционирующих малых слюнных желез.

Воспалительные заболевания зубов могут служить источником стойких головных болей, локализация которых нередко зависит от места расположения воспалительного процесса. Так, воспалительные процессы в резцах верхней челюсти сопровождаются болями в лобно-височной области, поражения клыков вызывают боли в височной области, больших коренных зубов – в теменно-затылочной области. Заболевания зубов нижней челюсти вызывают головные боли различного характера.

Люди с совершенно **здоровыми зубами** совсем не обязательно здоровы изнутри. Просто по их зубам трудно диагностировать заболевания. В этих случаях можно обратиться «за помощью» к языку. На языке, так же как и на зубах, содержится много проекционных зон внутренних органов.

Повышение чувствительности и обесцвечивание отдельных участков языка отражает нарушения в тех органах, которые связаны с этими участками. Об этом мы поговорим в разделе «Диагностика по языку».

Носы и носики

Ваш нос не столь идеален? Не огорчайтесь. Если верить восточной медицине, то обладатели аккуратненького маленького носика вовсе не избранники судьбы, поскольку такая форма носа свидетельствует о возможных проблемах с сердцем.

Прожилки кровеносных сосудов на носу свидетельствуют не только о заболеваниях сердца, но и о повышенном артериальном давлении.

Узкая спинка носа говорит о неврозе сердца.

Красный бугристый нос с прожилками кровеносных сосудов свидетельствует о сердечной патологии, сопровождаемой высоким уровнем артериального давления.

Крылья носа, имеющие **сине-красную окраску**, также признак сердечно-сосудистых заболеваний.

Сине-красная окраска носа зачастую говорит о низком артериальном давлении.

Вокруг носа появилась сеточка кровеносных сосудов – значит, идет ухудшение кровообращения и воспаление вен. Утолщение или побледнение крыльев носа характеризует заболевания легких.

Белый кончик носа сигнализирует о нарушении кровообращения или о язвенной болезни.

Даже незначительная **припухлость в области перено-**

сицы, возможно, говорит о воспалительном процессе в носу, в том числе наличии полипов.

Периодическая или постоянная **краснота носа** указывает на хроническое заболевание желудка.

Припухлость, изменение формы носа и появление **лилового оттенка** говорят о заболеваниях легких и толстого кишечника.

Уши

Восточные мудрецы считали главным предназначением ушей не столько слышать, сколько помогать в диагностике и лечении заболеваний. Итак, рассмотрите внимательно ваши уши, сравните наблюдения с другими симптомами организма и самочувствием и, при необходимости, отправляйтесь к врачу.

Уши **правильной формы**, достаточно большие, одинакового размера говорят о хорошей наследственности и прекрасном здоровье.

О большой физической силе и неплохих запасах здоровья говорит **мочка квадратной формы**.

Вытянутая, заостренная мочка – признак потрясающих умственных способностей.

Чем **больше, длиннее и толще мочка уха**, тем выше резерв здоровья человека.

Благоприятный признак здоровья – отдельно висящая, **неприросшая мочка уха** (нередко бывает у долгожителей).

Когда перед ушами появляется **множество мелких морщин**, важно обратить внимание на питание – это признак истощения организма.

Мочка уха, похожая на подушку (такая же мягкая и толстая), говорит о склонности ее владельца к ожирению или о снижении умственной активности.

Складки и морщинки на мочках показывают предрасположенность к атеросклерозу, а также к инсульту и инфаркту.

Складки на мочке появляются при диабете.

Если мочка **истончена и будто затвердела**, а также при большой, но негармоничной форме мочки, особенно если она имеет неоднородную поверхность, это говорит об общем истощении организма. Такая неоднородность иногда наблюдается при склонности к онкологическим заболеваниям.

Шум в ушах – сужение сосудов, высокое артериальное давление.

Слишком красные или горячие уши (даже если этот признак появляется неожиданно и ненадолго) показывают склонность к гипертонии и нарушениям в работе вегетосудистой нервной системы.

Люди с **горящими ушами** нередко метеозависимы.

Холодные, бледные уши также говорят о дисфункции вегетативной нервной системы, сигнализируют о пониженном давлении, общей слабости и снижении активности мозга.

Синеватый цвет ушей может говорить о сердечной недостаточности (даже если других признаков еще не замечено) или заболеваниях легких и бронхов.

Темный, красно-синий цвет ушных раковин бывает при заболеваниях желудка и кишечника, поджелудочной железы и печени.

Блестящая, с коричневыми или темно-красными пятнами кожа на ушных раковинах бывает при общем истощении организма, атонии кишечника и других проблемах толстого и тонкого кишечника.

О нарушении кровообращения свидетельствует также **бледность ушных раковин с характерным восковым оттенком.**

Диагностика заболеваний по радужке, или иридодиагностика

Иридодиагностика – диагностика болезней по изменению формы, структуры, цвета и подвижности радужной оболочки глаза. Считается, что каждый участок радужной оболочки связан с различными внутренними органами человека. Разработаны специальные карты, на которых есть схемы проекционных зон тела человека на радужке. При патологии какого-то органа на радужке наступают определенные изменения. Диагностическая «сила» иридологии состоит в том, что она позволяет выявить начало патологического процесса в доклиническом, бессимптомном периоде, когда обычные диагностические методы не позволяют распознать заболевание.

История иридодиагностики уходит в глубокую древность. Более 3 тысяч лет назад в Индии и Китае определяли болезни по изменениям глаз. Диагностикой по радужке занимались египетские врачи во времена фараона Тутанхамона. Его придворный жрец, Ел Акс, описал этот метод на двух папирусах длиной более 50 м и 1,5 м шириной. Они были обнаружены при раскопках в Гизе и хранятся в Ватиканской библиотеке.

Жрец пытался выяснить причины недугов, мучавших фа-

раона Тутанхамона, который, как известно, умер в юном возрасте и, судя по всему, имел серьезные и многочисленные проблемы со здоровьем.

Были времена как массового увлечения иридодиагностикой, так и периоды забвения. Возрождением этого метода мы обязаны доктору медицины Игнацу Пекцели (1826–1907) из Будапештского предместья Егервара. Он впервые обосновал этот метод и систематизировал иридологические тесты. Широкий врачебный и научный интерес эта наука вызвала лишь в конце XX века.

В настоящее время во многих странах мира создаются центры и институты, изучающие радужную оболочку. В России первая подобная лаборатория была организована при медицинском факультете Университета Дружбы Народов в Москве под руководством Е. С. Велхова. Сотрудники отдела разработали специальные компьютерные программы и доказали высокую эффективность иридодиагностики для выявления язвенной болезни желудка, камней в почках и мочеточниках и другой патологии при массовых осмотрах в поликлинике.

Почему, пройдя многовековой путь развития, иридодиагностика стала столь актуальна и популярна сегодня? Дело в том, что эта методика безвредна и безболезненна, не имеет противопоказаний и не требует предварительной подготовки. Древний метод дает возможность судить об общем состоянии здоровья, заранее выявить слабый орган и дать со-

ответствующие рекомендации по его лечению.

Н. И. Пирогов писал: «Будущее принадлежит медицине предупредительной. Идя рука об руку с лечебной, она принесет неоспоримую пользу человечеству».

Сигналы слабых органов и систем организма, наследственной предрасположенности и различных аномалий развития закладываются на радужной оболочке уже в 10–12 лет. Используя эту методику, можно уже с этого возраста начать профилактику возможных заболеваний организма.

Ирида – древнегреческая богиня радуги. Это же имя дали сосудисто-пигментной оболочке глаза.

Известно, что форма ушной раковины напоминает зародыш перевернутого ребенка. Может быть, радужка тоже является своеобразной застывшей копией человеческого зародыша, причем одной из самых ранних фаз своего развития – гаструлы (от греч. *gaster* – желудок) – полый, двустенный, шаровидный мешок, которая и даст всю нужную информацию.

Иридодиагностика включает в себя исследования радужки глаза визуально и с помощью различных увеличительных приборов. Обследуя глаза через стереомикроскоп, диагност может сделать вывод о состоянии вашего здоровья. Хорошо поддаются прогнозу заболевания позвоночника, желудка, сердца, яичников или простаты, а также диабет, астма, ревматизм. Иридолог подскажет, влияют ли на ваш организм стрессовые ситуации, токсические вещества и принимаемые

вами лекарства, нужно ли вообще принимать их или же лучше обратиться к народным методам, но наличие или отсутствие злокачественной опухоли с помощью иридодиагностики определить нельзя. В ряде случаев врач может конкретно указать нейрохирургам, где лежит патологический очаг. Соответственно, практически все диабетики, гипертоники, а также неврологические, психиатрические и соматические больные проходят через глазной кабинет.

Иридолог должен иметь высшее медицинское образование, причем чем больше специализаций, тем лучше, и хорошие способности к абстрактному мышлению, поскольку трактовать то, что видно в щелевую лампу, гораздо сложнее, чем расшифровывать кардиограмму.

Немного теории

Каждый участок радужной оболочки глаза каким-то образом связан с различными внутренними органами. Если в зоне какого-либо органа на ирисе находятся лакуны (ямы), пигментные пятна или какие-либо другие иридознаки, отличающиеся от остальной поверхности, то делается вывод, что в этом органе что-то не в порядке.

Радужная оболочка, правильнее «радужка», относится к сосудистому тракту глаз – нежной, шаровидной формы оболочке, богатой сосудами и пигментом. Радужка, как передняя часть сосудистого тракта, расположена между роговицей и хрусталиком. В центре ее имеется отверстие – зрачок, выполняющий функцию диафрагмы, который рефлекторно регулирует количество света, поступающего в глаз. Одна из основных функций радужки, кроме участия в оттоке внутриглазной жидкости, – регуляция количества света, проникающего в глаз через зрачок (рис. 2).

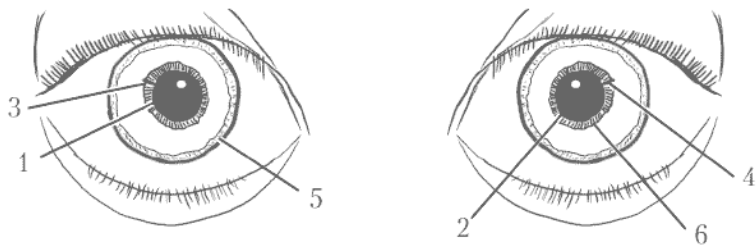


Рис. 2. Структуру радужки: 1 – зрачок; 2 – зрачковая кайма; 3 – автономное кольцо; 4 – зрачковый пояс; 5 – лимб; 6 – цилиарный пояс

Зрачок выполняет роль диафрагмы, регулирует световой поток, поступающий в глаз. Диаметр зрачка – 2–8 мм, в среднем 3 мм.

Зрачковая кайма – это недифференцированная сетчатка темно-коричневого, формирующая зрачковую кайму, по которой часто и диагностируют человека.

Автономное кольцо («симпатическая корона») – ломаная линия, которая делит радужку на 2 зоны: зрачковый пояс и цилиарный. Это проекция на поверхность радужной оболочки малого артериального круга.

Зрачковый пояс – зона (шириной 1–2 мм) между зрачковой каймой и автономным кольцом, состоящая из тонких, радиально расположенных волокон (трабекул).

Лимб, или корень радужки. В нем располагается большой артериальный круг. От него идут сосудистые аркады к

центру, которые, сливаясь, формируют малый артериальный круг радужки. Лимб непосредственно соединяется с роговицей.

Цилиарный пояс — зона (ширина 3–4 мм) между автономным кольцом и лимбом. В нем переплетаются мезодермальные тяжи радужки – трабекулы. Крупные трабекулы соответствуют сосудистым анастомозам (соединениям) между большим и малым кругом кровообращения радужной оболочки в глубине радужки. Мелкие трабекулы не содержат сосудов и являются мелкими мезодермальными тяжами. В норме соотношение размеров зрачкового и цилиарного пояса 1: 3 (зрачковый пояс в 3 раза уже цилиарного).

Имеется очень много нервных связей радужки с внутренними органами, поэтому весь организм как бы проецируется на радужку. При патологии какого-то органа на радужке, как на карте, наступят определенные изменения, в первую очередь – в виде перераспределений пигмента. В данном случае определяется абсолютная аналогия с иглорефлексотерапией, которая основана на связи кожных точек с внутренними органами.

Существуют специальные карты – схемы проекционных зон тела человека на радужке. Совпадение их с заболеваниями органов способно убедить самого закоренелого скептика. Но, несмотря на это многие ведущие офтальмологи усматривают в иридодиагностике что-то магическое и несерьезное.

Цвет радужки определяется содержанием меланина в спе-

циальных клетках: чем больше меланина, тем темнее цвет радужки. Согласно теории иридологии, естественными и здоровыми цветами глаз являются только карий, голубой и их смесь. Прочие оттенки и тона, какими бы красивыми они ни были, являются верными признаками заболевания. Например, зеленые глаза – самая настоящая патология! Генетической основой зеленой радужки является голубой цвет, к которому подмешана желтизна – симптом какого-то заболевания печени.

Конец ознакомительного фрагмента.

Текст предоставлен ООО «ЛитРес».

Прочитайте эту книгу целиком, [купив полную легальную версию](#) на ЛитРес.

Безопасно оплатить книгу можно банковской картой Visa, MasterCard, Maestro, со счета мобильного телефона, с платежного терминала, в салоне МТС или Связной, через PayPal, WebMoney, Яндекс.Деньги, QIWI Кошелек, бонусными картами или другим удобным Вам способом.