

МАССАЖ ПРИ ЗАБОЛЕВАНИЯХ ОПОРНО-ДВИГАТЕЛЬНОГО АППАРАТА

С.В. УСТЕЛИМОВА



Светлана Борисовна Устелимова
Массаж при заболеваниях
опорно-двигательного аппарата
Серия «Массаж и фитнес»

предоставлено правообладателем
http://www.litres.ru/pages/biblio_book/?art=164955

Аннотация

Книга предназначена для широкого круга читателей. Она может служить руководством для самостоятельного освоения приемов классического и других видов массажа, в том числе самомассажа, используемых для профилактики и лечения заболеваний опорно-двигательного аппарата. Наибольшее внимание в книге уделено ортопедическим заболеваниям (сколиоз, кривошея, плоскостопие и др.). Даны также рекомендации по массажу при заболеваниях мышц, сухожилий, костей, суставов и пр. В книге содержатся сведения о механизмах действия массажа, его физиологическом влиянии на организм, разновидностях приемов и технике их проведения.

Содержание

ВВЕДЕНИЕ	4
Костная система	16
Мышечная система	22
Конец ознакомительного фрагмента.	30

Светлана Борисовна Устелимова Массаж при заболеваниях опорно- двигательного аппарата

ВВЕДЕНИЕ

Опорно-двигательный аппарат играет важную роль в жизнедеятельности организма. Он включает в себя костную и мышечную системы организма, а также суставы, связки и фасции. Такой сложный состав определяет большое разнообразие заболеваний опорно-двигательного аппарата.

В книге подробно рассказано об ортопедических заболеваниях, особенно в детском возрасте, потому что часто только на этом этапе они поддаются лечению. Чтобы увидеть отклонения от нормы, необходимо знать, что такое норма. Отдельная глава посвящена нарушениям осанки, которые сами по себе не являются заболеваниями, но способствуют возникновению такой серьезной ортопедической патологии, как сколиоз. В книге даны рекомендации, касающиеся профи-

лактики дефектов осанки.

В следующей главе вы найдете описание сколиотической болезни, меры по ее профилактике и лечению, среди которых важную роль играют лечебная гимнастика и массаж. О них также будет рассказано подробно.

Распространенной патологией является врожденная косолапость. Лечение, начатое в раннем возрасте, приводит к положительным результатам. Важными компонентами такого лечения являются лечебная гимнастика и массаж.

Нередко у новорожденных встречается такое ортопедическое нарушение, как кривошея. Чтобы исправить его, не прибегая к хирургическим методам, необходимо своевременно начать лечение гимнастикой и массажем.

Тяжелым ортопедическим заболеванием является также плоскостопие. В соответствующей главе описываются причины возникновения плоскостопия, меры профилактики и лечения, предлагаются оздоравливающие физические упражнения и массажные приемы.

Среди серьезных патологий детского и юношеского возраста выделяются остеохондропатии. Это общее название объединяет несколько заболеваний. О некоторых из них рассказано подробнее. При лечении их также нельзя обойтись без гимнастики и массажа.

О других заболеваниях и травмах опорно-двигательного аппарата будет сказано вкратце. Практически ни одно из них не лечится без применения гимнастики и массажа. Если при

лечении ортопедических нарушений речь идет в основном о классическом массаже, то при лечении этих заболеваний используются и другие разновидности массажа: периостальный, сегментарный, точечный.

В книге даются рекомендации по массажу при повреждениях и заболеваниях мягких тканей (ушибы, ожоги, обморожения, миозиты), а также сухожилий, надкостницы, позвоночника и суставов. Предлагается описание методики массажа при переломах костей конечностей и позвоночника.

При заболеваниях опорно-двигательного аппарата в комплексе с массажем всегда используется лечебная гимнастика, поэтому мы посчитали необходимым дать о ней краткие сведения.

Если вы в совершенстве владеете массажем, то последующие главы вам можно не читать. Они нужны тем, кто только осваивает этот метод. Одна из самых больших глав книги посвящена классическому лечебному массажу. В ней подробно описываются результаты воздействия массажа на организм, массажные приемы и методики массажа разных частей тела.

Во многих случаях при лечении ортопедических заболеваний речь идет о детском массаже. В его основе лежит тот же классический массаж, но с некоторыми нюансами. Владеть таким массажем должны все родители. Он полезен для профилактики и других заболеваний, оказывая общеукрепляющее действие на организм ребенка.

В том случае, если массаж необходим не вашим детям или

близким, а лично вам, следующая глава будет очень полезна. Она посвящена самомассажу. Вы найдете в ней те же приемы классического массажа, но несколько модифицированные для удобства самостоятельного использования.

Самомассаж необходим при лечении многих заболеваний суставов, травм и т. д. Общий самомассаж оказывает общеукрепляющее действие и рекомендуется в комплексе с занятиями физкультурой для формирования правильной осанки.

Широко применяется при лечении заболеваний опорно-двигательного аппарата сегментарно-рефлекторный массаж. В книге дается его техника и методика, а также конкретные рекомендации при некоторых заболеваниях.

В последние годы все более широкое применение находит китайский точечный массаж. Общие сведения о нем даны в соответствующей главе.

Периостальный массаж применяют только при заболеваниях надкостницы, но краткие сведения о нем приводятся в книге.

Нельзя обойти вниманием и аппаратный массаж, который находит довольно широкое применение при лечении травм и заболеваний костей, суставов, мышц и т. п.

Возможно, не все заболевания опорно-двигательного аппарата охвачены в нашей книге, однако важнейшие, наиболее распространенные в ней описаны. Надеемся, книга будет полезна всем читателям независимо от возраста.

Органы и ткани, которые позволяют человеку принимать

какое бы то ни было положение в пространстве или передвигаться, составляют опорно-двигательный аппарат. В первую очередь он включает скелет – костную систему организма. Кости сочленяются между собой при помощи суставов и связок. Большую роль в сохранении телом какой-либо позы или в движении человека играют мышцы, образующие мышечную систему. Костный скелет – это механический остов тела человека, который является пассивной частью опорно-двигательного аппарата. Сюда же относятся суставы, связки и фасции. В активную часть опорно-двигательного аппарата входят мышцы, которые способны сокращаться, осуществляя движения в местах соединения костей.

Скелет человека (*рис. 1*) состоит из позвоночника и костей, образующих грудную клетку (кости туловища), черепа (кости головы), костей верхних и нижних конечностей. Позвоночник и кости нижних конечностей в большей мере служат в качестве опоры. Кости конечностей двигаются по принципу рычагов. Череп и позвоночный канал, кости грудной клетки и таза образуют закрытые вместилища для защиты внутренних органов.

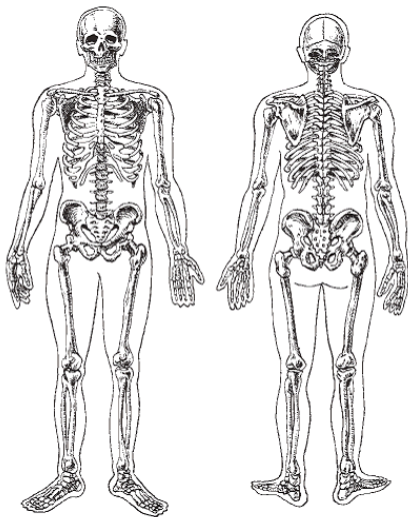


Рис. 1. Скелет человека

Череп человека условно делится на мозговой и лицевой отделы. В мозговом отделе размещаются головной мозг, органы слуха и равновесия, частично органы зрения. Этот отдел черепа состоит из лобной, двух теменных, затылочной, двух височных, клиновидной и решетчатой костей. Лицевой отдел черепа образован парными верхнечелюстными, скуловыми костями и непарной нижней челюстью. Все кости черепа неподвижно соединены между собой швами, за исключением нижней челюсти. В центре лицевой части черепа на-

ходится носовая полость. Наружный нос образован парными носовыми костями. Немного выше его, справа и слева, расположены глазницы. Верхняя и нижняя челюсть с зубами образуют ротовую полость.

На верхней части черепа развитых мышц нет. В лицевой части расположены жевательные мышцы, которые приводят в движение нижнюю челюсть, и мимические мышцы, расположенные вокруг глаз, носа, рта. От них зависит форма век, ноздрей, губ. Кроме того, мимические мышцы обеспечивают смену выражений лица при выражении разных эмоций.

Позвоночник – основная опора тела. Он несет на себе тяжесть головы, туловища, верхних конечностей (а это $\frac{2}{3}$ от общего веса человека) и передает эту нагрузку тазу и нижним конечностям.

Позвоночный столб (*рис. 2*) состоит из 33—34 отдельных позвонков. 6 – 9 сросшихся последних позвонков образуют крестец и копчик. Различают шейный (7 позвонков), грудной (12), поясничный (5) и копчиковый (4 – 5) отделы позвоночника. Позвонки соединены между собой межпозвоночными хрящами (дисками) и связками.

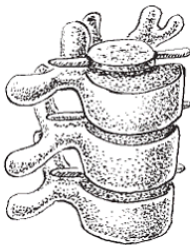

Рис. 2. Строение позвоночного столба

Шейный отдел позвоночника представляет собой костную основу шеи. Впереди него имеется образованное мышцами пространство, в котором заключены глотка, переходящая в пищевод, гортань, часть трахеи и некоторые другие органы.

Грудной отдел позвоночника служит местом прикрепления 12 пар ребер. 10 верхних пар ребер соединяются с лежащей спереди грудиной и образуют грудную клетку, в полости которой расположены важнейшие органы – сердце и легкие.

Снаружи передняя грудная стенка покрыта грудными мышцами. На форму груди главным образом влияет большая грудная мышца. Подвижное сочленение ребер с позвоночником и грудиной обеспечивает расширение грудной клетки при дыхании.

Поясничный отдел позвоночника вместе с двумя парами нижних ребер и верхними краями костей таза служит местом прикрепления широких мышц живота, ограничиваю-

щих брюшную полость. Передняя и боковая стенки живота образованы мышцами, которые не только принимают участие в движениях туловища и грудной клетки, но и своим сокращением повышают внутри-брюшное давление, поддерживая внутренние органы. В брюшной полости располагаются многие внутренние органы.

Брюшная полость внизу переходит в полость таза. Таз образован тазовыми костями с их мышцами и связками, крестцом и копчиком. Снизу его стенка состоит из мышц и фасций промежности. Таз также являетсяместилищем многих важных органов. В строении таза наблюдаются половые отличия, которые обусловлены специфической женской функцией – родовой. Поэтому женский таз шире и короче мужского, лонный угол у женщин тупой, а у мужчин острый.

Скелет верхних и нижних конечностей имеет одинаковую структуру. В процессе эволюции человек перестал использовать руку как опору. Теперь она может выполнять разнообразные, сложные и четкие движения. Самой подвижной частью скелета является кисть. Строение костей и суставов верхней конечности отражает ее функцию как части тела, обеспечивающей свободные движения.

Скелет верхней конечности состоит из двух костей плечевого пояса (лопатки и ключицы), плечевой кости, двух костей предплечья (локтевой и лучевой) и скелета кисти, состоящего из костей запястья, пясти и фаланг пальцев. Кости соединены между собой суставами и связками, образуя зве-

ня, работающие по принципу рычагов. Характер движений определяется формой суставов и направлением растяжения мышц. Движения ключицы и лопатки происходят в суставах плечевого пояса. Ключица двигается вверх и вниз, вперед и назад, вслед за ней – лопатка. Эти движения осуществляются мышцами плечевого пояса, расположенными на грудной клетке и лопатке.

Шаровидная форма суставной поверхности плеча позволяет руке совершать свободные движения в любом направлении и вращаться вокруг своей оси. В блоковидном локтевом суставе предплечье разгибается и сгибается до упора с плечом, боковые движения невозможны. Кости предплечья (локтевая и лучевая) соединены между собой верхним и нижним цилиндрическими суставами, действующими совместно, благодаря чему производится вращение предплечья наружу и внутрь. При этом лучевая кость, подобно ножке циркуля, описывает круговые движения вокруг неподвижной локтевой кости. Лучевая кость опускается ниже локтевой, сочленяясь с костями запястья и образуя достаточно подвижный эллипсовидный лучезапястный сустав. В нем возможны: сгибание и разгибание кисти, отведение ее кнаружи и кнутри, а также круговые движения.

Мышцы предплечья делятся на мышцы передней и задней группы. В переднюю входят сгибатели кисти и пальцев и мышцы, вращающие предплечье, а с ним и кисть кнутри. Заднюю группу составляют разгибатели кисти и пальцев и

мышцы, вращающие кисть и предплечье кнаружи.

Кисть имеет ладонную и тыльную поверхности. Большой палец противопоставлен остальным, движение происходит в запястно-пястном суставе седловидной формы. Пястно-фаланговые суставы имеют шаровидную форму, а межфаланговые – блоковидную. Мышцы кисти расположены только на ладонной ее поверхности. На тыльную сторону кисти с предплечья переходят сухожилия разгибателей.

Скелет нижних конечностей приспособлен для выполнения функции опоры и передвижения, что обусловлено вертикальным положением тела человека.

К скелету нижней конечности относятся тазовый пояс, который состоит из трех прочно соединенных костей (крестца и двух тазовых костей), и свободные нижние конечности – ноги. Скелет ноги образован бедренной костью, двумя костями голени – больше-берцовой и малоберцовой, а также костями стопы, состоящими из костей предплюсны (пяточная, таранная и др.), пяти плюсневых костей и фаланг пальцев.

Бедренная кость соединена с глубокой суставной ямкой таза в шаровидном тазобедренном суставе, но с ограничением движений. С костями голени бедренная кость образует блоковидный коленный сустав.

Мышцы бедра состоят из трех групп: передней (четырехглавая мышца), задней (двуглавая мышца бедра, полуперепончатая и полусухожильная мышцы) и приводящей (стройная мышца, большая, длинная и короткая приводящие мыш-

цы). Четырехглавая мышца – главный разгибатель в коленном суставе, а ее прямая головка сгибает бедро в тазобедренном суставе. Задние мышцы сгибают колено и разгибают тазобедренный сустав. Приводящие мышцы притягивают бедро к тазу, не позволяя ему отклоняться кнаружи.

В отличие от предплечья кости голени соединены между собой неподвижно. Их нижние концы (лодыжки) образуют суставную вилку, которая обхватывает таранную кость, образуя блоковидный голеностопный сустав.

Мышцы голени делятся на переднюю группу (осуществляют разгибание стопы и пальцев), заднюю (мышцы-сгибатели, в том числе мощная трехглавая мышца, прикрепляющаяся к пятке ахилловым сухожилием) и наружную (малоберцовые мышцы, сгибающие стопу с опусканием ее внутреннего края).

Стопа как целое выполняет опорную функцию при стоянии и ходьбе. Соединяясь между собой, кости стопы образуют упругий свод, обращенный выпуклостью кверху. Такое строение обусловлено вертикальным положением туловища при ходьбе, которое увеличивает нагрузку на стопу. Сзади стопа опирается на пяточный бугор, а спереди – на головки плюсневых костей. Свод стопы укрепляется с помощью связок и мышц.

Костная система

Отдельные кости, сочленяясь между собой, образуют в совокупности костную систему, представляющую собой опорный остов организма, на котором держатся все остальные ткани и органы. Костная система определяет внешний вид и форму тела человека и других позвоночных животных.

Кость – это сложное образование, которое состоит в основном из костной ткани, костного мозга, суставного хряща, нервных волокон и кровеносных сосудов. Поверхность кости покрыта особой соединительной тканью – тонкой, крепкой пленкой, богатой сосудами и нервами, которая называется надкостницей. Ею не покрыты поверхности суставов.

В зависимости от формы и структуры различают следующие основные виды костей: трубчатые, губчатые, плоские (широкие) и смешанные.

Трубчатые кости состоят из диафиза – компактной кости, расположенной в средней части, с костным мозгом внутри, и двух крайних эпифизов, имеющих суставную поверхность, покрытую хрящом. Примером трубчатых костей могут служить кости верхних и нижних конечностей.

Губчатые кости образованы губчатым веществом, которое покрыто тонким слоем компактного вещества. К губчатым относятся мелкие кости стопы и кисти, ребра и позвонки. Плоские (широкие) кости защищают от внешнего воздей-

ствия внутренние органы, образуя полости (кости черепа и таза). Смешанные кости состоят из нескольких частей. Таково основание черепа.

Кости скелета человека и позвоночных животных соединяются между собой при помощи суставов, связок, перепонки и швов.

Костная система в первую очередь служит в качестве средств опоры и движения. Она также защищает внутренние органы. Кости устроены по типу длинных и коротких рычагов, которые легко приводятся в движение прикрепляющимися к костям мышцами, благодаря чему возможны опорные и двигательные функции.

Образуя каналы и полости, кости защищают внутренние органы. Например, костный канал позвоночника служит для защиты спинного мозга, кости черепа – для защиты головного мозга, грудная клетка защищает сердце, легкие и пр.

Помимо механической, костная система выполняет ряд биологических функций. Так, костный мозг принимает активное участие в кроветворении. Накапливая в себе минеральные вещества, кости непосредственно участвуют в обмене минеральных веществ. В них находится 99% всего кальция, 87% фосфора и 50% магния, которые есть в организме.

Костная система изменяется с возрастом. Во внутриутробном периоде она состоит из хрящевой ткани.

Первые точки окостенения появляются на 7 – 8-й неделе внутриутробной жизни. Ребенок появляется на свет с

полностью окостеневшими диафизами. Продолжается окостенение эпифизов в течение периода, различного для каждой кости. С возрастом изменяется общий вид кости, диаметр длинных трубчатых костей и костно-мозгового канала, а также толщина стенок диафиза коротких трубчатых костей и др. Изучая особенности костей скелета, антропологи устанавливают возраст человека.

В процессе жизнедеятельности изменяется и химический состав костей. У детей они гибкие и редко ломаются, потому что содержат больше органических компонентов. В пожилом возрасте, напротив, органических веществ в костях становится меньше, а минеральных больше, в результате кости у стариков легко ломаются.

Развитие костной системы связано с функцией эндокринных желез. В детстве важнейшую роль играет гипофиз, а после полового созревания – половые гормоны.

В большой степени состояние костной системы зависит от работы мышц. Физически активные люди имеют более массивные и крепкие кости, чем те, кто ведет малоподвижный образ жизни. Необходимое физическое воспитание в юные годы стимулирует лучшее развитие всех отделов скелета, в том числе грудной клетки, в результате лучше функционируют сердце и легкие. Физические упражнения позволяют направленно воздействовать на рост костей и способствовать гармоническому развитию тела человека. Лечебная физкультура помогает заживлению повреждений кост-

ной системы и исправлению различных дефектов скелета.

Значительно влияют на развитие костей условия питания. Особенно заметно это у маленьких детей. При недостатке витамина D развивается рахит, который приводит к деформированию костей. Дети, которые недополучают витамин А, отстают в росте.

Костеобразование нарушается также в том случае, если с пищей поступает недостаточное количество кальция. При этом важно, чтобы его поступление было пропорционально поступлению фосфора. Рациональное соотношение этих элементов имеется в молоке и продуктах из него. Грудные дети получают необходимое для формирования их скелета количество кальция с молоком матери, даже если она недополучает кальций с пищей. В таком случае в молоко поступает кальций из ее костей, ослабляя их.

Другие микроэлементы, белок и прочие питательные вещества также необходимы для развития и функционирования костной системы.

Заболевания костной системы

Разнообразных заболеваний костей известно множество. В результате травм кости могут ломаться. В некоторых случаях в них развивается воспалительный процесс (остеомиелит). Токсические, пищевые, эндокринные и другие факторы могут привести к нарушению питания костных тканей

и дистрофическим заболеваниям костей (например, рахит, остеомалация, паратиреоидная остеодистрофия и др.). Отдельную большую группу составляют диспластические заболевания, в основе которых лежат нарушения развития костной системы. К таким заболеваниям относятся укорочение и деформация отдельных костей или групп костей, иногда нарушается правильное соотношение между отдельными костями, в результате чего деформируется скелет.

При переломах костей происходит усиленный распад тканевых белков, жиров и углеводов и изменение обмена костной ткани. Знание основных закономерностей обменных сдвигов при переломах позволяет направленно воздействовать на патологический процесс путем введения веществ, обмен которых нарушен.

Рахит – это довольно распространенное заболевание у детей раннего возраста. Как правило, его вызывает дефицит витамина D. При рахите поражается костная система, так как нарушается процесс отложения минеральных веществ, кости становятся мягкими, под тяжестью тела ноги искривляются. У ребенка, больного рахитом, долго не заживают роднички, увеличены теменные и лобные бугры, поздно прорезаются зубы, иногда происходит искривление позвоночника. На костно-хрящевой границе ребер образуются утолщения – т. н. рахитические четки. Дети худые, с кривыми ногами, крупной головой и большим животом.

Недостаток витамина D у взрослых, особенно у беремен-

ных и кормящих женщин, может привести к заболеванию, которое называется остеомалацией. При этом кости теряют минеральные вещества и легко искривляются. Кроме остеомалации, отсутствие витамина D может вызвать заболевание остеопорозом, при котором происходит разрежение костной ткани и кости становятся излишне пористыми.

D-авитаминоз бывает обусловлен недостаточным ультрафиолетовым облучением, неправильным соотношением между кальцием и фосфором в пище, нарушением всасывания минеральных веществ в связи с заболеваниями кишечника и почек. Витамин D образуется в организме под влиянием солнечных лучей, поэтому для предупреждения D-авитаминоза необходимы достаточно длительные прогулки на свежем воздухе. В качестве профилактики служат правильное питание, четкий режим дня, занятия спортом. Лечатся подобные заболевания медикаментозно.

Раздел медицины, который изучает заболевания органов движения и опоры (верхних и нижних конечностей, позвоночника), методы и средства их лечения и профилактики стойкой деформации, называется ортопедией, а сами заболевания – ортопедическими. К ним относятся сколиоз, плоскостопие, косолапость, кривошея и остеохондропатии. Данная книга посвящена преимущественно таким заболеваниям.

Мышечная система

Мышечная система образует активную часть опорно-двигательного аппарата. Мышцы состоят преимущественно из мышечной ткани.

Различают гладкую и поперечно-полосатую мышечную ткань. Из гладкой мышечной ткани образуются мышечные оболочки стенок внутренних органов, кровеносных и лимфатических сосудов, а также мышцы кожи. Сокращение гладкой мускулатуры происходит непроизвольно.

Поперечно-полосатые (скелетные) мышцы образуют ткань, которая чаще всего прикрепляется к различным частям скелета. Сокращение поперечно-полосатой мышечной ткани подчинено воле человека. Скелетные мышцы образованы поперечно-полосатыми мышечными волокнами, которые расположены параллельно и связаны друг с другом в пучки посредством рыхлой соединительной ткани. Снаружи мышца окружена соединительно-тканной оболочкой.

Средняя утолщенная часть мышцы называется брюшком. По концам оно переходит в сухожильные части. Посредством сухожилий мышца прикрепляется к костям скелета. Мышцы имеют различную форму. По функциям они делятся на сгибатели, разгибатели, приводящие, отводящие и вращатели.

К вспомогательному аппарату мышц относятся фасции,

фиброзно-костные каналы, синовиальные влагалища и сумки. Мышцы обильно снабжены кровеносными и лимфатическими сосудами. К каждой мышце подходят двигательные и чувствительные нервные волокна.

Мышцы, выполняющие противоположные движения, называются антагонистами. Работа каждой мышцы возможна только в то время, когда антагонистичная ей мышца расслаблена. В сложных движениях (например, при ходьбе) участвуют многие группы мышц.

Поперечно-полосатые мышцы подразделяют на мышцы туловища, головы и шеи, а также мышцы верхней и нижней конечностей.

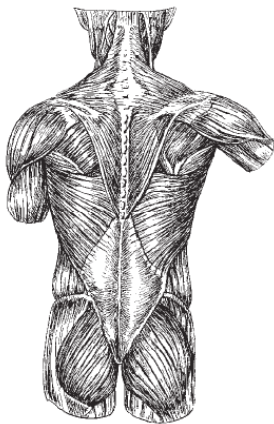


Рис. 3. Мышцы спины

Мышцы туловища представлены мышцами спины, груди и живота. Мышцы спины (*рис. 3*) делятся на поверхностные и глубокие. К поверхностным относятся трапецевидная и широкая мышца спины; мышцы, поднимающие лопатку; большая и малая ромбовидные мышцы; верхняя и нижняя задние зубчатые мышцы. Мышцы спины поднимают, приближают, приводят лопатку, разгибают шею, тянут плечо и руку назад и внутрь, участвуют в процессе дыхания. Глубокие мышцы спины выпрямляют позвоночник.

Мышцы груди делятся на собственные наружные и внутренние межреберные и мышцы, связанные с плечевым поясом и верхней конечностью: большая и малая грудные, подключичная и передняя зубчатая. Наружные межреберные мышцы поднимают, а внутренние опускают ребра при вдохе и выдохе. Прочие мышцы груди поднимают, вращают внутрь верхнюю конечность, оттягивают лопатку вперед и вниз, тянут ключицу вниз.

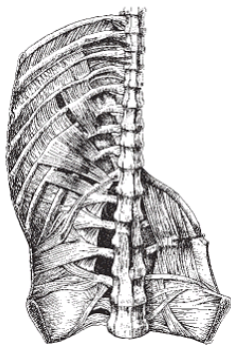


Рис. 4. Мышцы задней стенки груди и живота

Мышцы живота (*рис. 4*) представлены наружной и внутренней косыми, поперечной и прямой мышцами живота, а также квадратной мышцей поясницы. Прямые мышцы живота участвуют в сгибании туловища вперед, косые мышцы обеспечивают наклон в сторону. Эти мышцы образуют брюшной пресс, главная задача которого заключается в удержании внутренних органов в наиболее физиологичном положении. Сокращением мышц брюшного пресса сопровождаются акты мочеиспускания, дефекации и родов. Эти же мышцы принимают участие в дыхательных, рвотных и других движениях.

Мышцы живота покрыты наружной фасцией. По средней линии передней брюшной стенки проходит сухожиль-

ный мышечный тяж – белая линия живота.

Все мышцы лица и головы подразделяются на мимические и жевательные. Мимические мышцы – это тонкие мышечные пучки, не имеющие фасций. Одним концом они вплетаются в кожу и при сокращении приводят в движение части лица (глаза, нос, рот). К жевательным мышцам относятся две поверхностные (височная и жевательная) и две глубокие (внутренняя и наружная крыловидная) мышцы. Они двигают нижней челюстью, обеспечивая акт жевания.

К мышцам шеи относятся подкожная, грудино-ключично-сосцевидная и некоторые другие.

Мышцы верхней конечности подразделяются на мышцы плечевого пояса и свободной верхней конечности. К мышцам плечевого пояса относятся дельтовидная, надостная, подостная, малая и большая круглые и подлопаточная мышцы. Они окружают плечевой сустав, обеспечивая разнообразные движения в нем. Мышцы руки включают в себя мышцы плеча (двуглавая, клювовидно-плечевая, плечевая и трехглавая), мышцы предплечья и мышцы кисти. Мышцы предплечья расположены на задней, передней и боковой поверхностях, мышцы кисти – на ладонной. Эти мышцы позволяют производить движения в локтевом и лучезапястном суставе, суставах кисти и пальцев.

Мышцы нижней конечности делятся на мышцы тазобедренной области и мышцы свободной нижней конечности. Движения в тазобедренном суставе осуществляют сле-

дующие мышцы: внутренние подвздошно-поясничная, грушевидная, внутренняя запирательная; наружные большая, средняя, малая ягодичные, наружная запирательная, квадратная и напрягающая широкую фасцию бедра.

Мышцы свободной нижней конечности (ноги) состоят из передних, задних и внутренних мышц бедра; передних, задних и наружных мышц голени; мышц стопы. При помощи этих мышц производятся движения в коленном, голеностопном суставах и в суставах стопы.

Все мышцы обладают способностью сокращаться, т. е. активно уменьшать свою длину при работе. Сокращения вызываются нервными импульсами. Систематическая тренировка, физическая работа способствуют возрастанию мышечной силы.

Почти все скелетные мышцы приводят в движение кости в суставах по принципу рычагов. Начало мышцы находится на одной кости (это неподвижная точка прикрепления). Периферический конец мышцы прикреплен к другой кости (это подвижная точка). Роль этих двух точек может меняться, что зависит от того, какая часть тела в данный момент более подвижна. Любое движение осуществляется при участии нескольких мышц, в частности мышц-антагонистов. Каждая мышца работает с наиболее полной отдачей, если одновременно напряжены почти все мышцы туловища. Поэтому гармоничное развитие всей мускулатуры тела способствует более эффективной мышечной работе и помогает из-

бежать раннего утомления.

У человека насчитывается 327 парных и 2 непарные скелетные мышцы. Все произвольные движения взаимно связаны и регулируются центральной нервной системой.

Заболевания мышечной системы

Среди заболеваний мышечной системы встречается омертвление (некроз) мышц, причиной которого могут быть нарушения обмена веществ, воспалительные процессы, воздействие близко расположенной опухоли, травмы, закупорка крупных артерий.

Липоматоз – избыточное отложение жира в мышцах – отмечается при общем ожирении. Отложение в мышцах извести обуславливается нарушениями общего или местного известкового обмена.

Атрофия мышц проявляется истончением мышечных волокон. Мышечные атрофии могут возникать под влиянием самых разных факторов: заболеваний нервной системы, общего истощения, нарушения функции мышц, бездействия. Мышцы физиологически атрофируются у стариков.

Гипертрофия мышц (утолщение мышечных волокон) чаще всего вызвана активной работой этих мышц и в таком случае не является патологией. Иногда при атрофии и гибели части мышечных волокон оставшиеся волокна берут на себя всю работу и гипертрофируются вследствие этого.

Некоторые наследственные болезни также приводят к гипертрофии мышц. Новообразования встречаются в мышцах относительно редко.

Конец ознакомительного фрагмента.

Текст предоставлен ООО «ЛитРес».

Прочитайте эту книгу целиком, [купив полную легальную версию](#) на ЛитРес.

Безопасно оплатить книгу можно банковской картой Visa, MasterCard, Maestro, со счета мобильного телефона, с платежного терминала, в салоне МТС или Связной, через PayPal, WebMoney, Яндекс.Деньги, QIWI Кошелек, бонусными картами или другим удобным Вам способом.