

Татьяна Васильевна Гитун, О. А. Клешина

Остеохондроз



О. А. Клешнина
Татьяна Васильевна Гитун
Остеохондроз

http://www.litres.ru/pages/biblio_book/?art=6191265

О. А. Клешнина, Т. В. Гитун. Остеохондроз: Научная книга; Москва; 2013

Аннотация

«Движение, – сказал знаменитый французский врач XVIII века Тиссо, – может по своему действию заменить любое лекарство». Как устроен позвоночник, каковы функции его отдельных структурных элементов, каковы приспособительные возможности позвоночника? Какими движениями нормализуется деятельность и состояние позвоночника, в каких дозах? Как зависит методика занятий гимнастикой от возраста, бытовых, производственных и климатических условий? Изложенная ниже информация поможет дать ответы на эти вопросы.

Содержание

| | |
|--|----|
| Введение | 5 |
| Биомеханика позвоночника при остеохондрозе | 8 |
| Статика и динамика позвоночника в норме | 8 |
| Статика и динамика позвоночника при остеохондрозе | 26 |
| Патология | 32 |
| Конец ознакомительного фрагмента. | 38 |

О. А. Клешнина, Т. В. Гитун

Остеохондроз

Все права защищены. Никакая часть электронной версии этой книги не может быть воспроизведена в какой бы то ни было форме и какими бы то ни было средствами, включая размещение в сети Интернет и в корпоративных сетях, для частного и публичного использования без письменного разрешения владельца авторских прав.

* * *

Введение

В наш механизированный век без организованного двигательного режима человек попадает в неблагоприятные, а подчас даже рискованные условия. Сохранить здоровье без сознательно регулируемой двигательной нагрузки в настоящее время просто невыполнимо.

Любое движение нашего тела есть, прежде всего, движение в позвоночнике и суставах. Целенаправленное физкультурно-оздоровительное воздействие на сердечнососудистую, дыхательную, нервную системы возможно лишь в процессе работы мышц и суставов. Бег, передвижение на лыжах, плавание, выполнение гимнастических упражнений возможны лишь постольку, поскольку это позволяет состояние наших суставов и позвоночника.

Значительный интерес врачей различных специальностей к остеохондрозу позвоночника обусловлен чрезвычайным распространением этого заболевания. Известно, что после 30 лет каждый пятый человек в мире страдает дискогенным радикулитом, являющимся одним из синдромов остеохондроза.

Среди причин временной потери трудоспособности и инвалидности это заболевание по-прежнему занимает одно из первых мест. Не случайно в последние годы как у нас в стране, так и за рубежом проводились многочисленные симпози-

умы и конференции, посвященные данной проблеме.

Клиника ортопедии и травматологии I Московского медицинского института на протяжении многих лет занимается проблемой остеохондроза позвоночника. На базе специализированного отделения патологии позвоночника, где преобладают больные остеохондрозом, созданы условия для применения новейших методов исследования и лечения. Организован консультативный центр с одновременным участием ортопедов, нейрохирургов и невропатологов, что позволяет более плодотворно решать сложные вопросы диагностики и тактики лечения. После консервативной терапии или оперативного вмешательства больные систематически вызываются для контрольного обследования.

Из 3200 больных, обследованных и проходивших лечение в стационарных условиях, около $\frac{1}{3}$ (995) подвергались оперативному вмешательству, что связано в основном с целенаправленным отбором наиболее тяжелых форм заболевания. Поскольку расширились сроки отдаленных наблюдений, стало возможным более объективно оценивать осложнения и отдаленные результаты.

По данным Центрального института травматологии и ортопедии и Главного управления здравоохранения Москвы, в столице на каждую 1000 человек взрослого населения приходится 122 больных с нарушением функции позвоночника, причем у каждого пятого – сочетание заболеваний: остеохондроз позвоночника и деформирующий артроз одного или

даже нескольких суставов.

При большом желании и старании человек может восстановить здоровье, даже когда оно значительно подорвано. Однако болезненные изменения в позвоночнике часто приводят к необратимым последствиям. Первые сигналы неблагополучия мы получаем тогда, когда болезненные изменения уже развиваются полным ходом. Остановить их развитие даже на этой, сравнительно ранней стадии болезни непросто, но возможно. Недовосстановление функции – помеха для всей оздоровительной тренировки позвоночника. А поэтому нужна профилактика заболеваний и ограничения функций позвоночника, то есть физические упражнения, движение.

«Движение, – сказал знаменитый французский врач XVIII века Тиссо, – может по своему действию заменить любое лекарство». Как устроен позвоночник, каковы функции его отдельных структурных элементов, каковы приспособительные возможности позвоночника? Какими движениями нормализуется деятельность и состояние позвоночника, в каких дозах? Как зависит методика занятий гимнастикой от возраста, бытовых, производственных и климатических условий? Изложенная ниже информация поможет дать ответы на эти вопросы.

Биомеханика позвоночника при остеохондрозе

Статика и динамика позвоночника в норме

Позвоночник является опорно-двигательным органом туловища и головы и защитным футляром для спинного мозга. С биомеханической точки зрения позвоночник подобен кинематической цепи, состоящей из отдельных звеньев. Каждый позвонок сочленяется с соседним в трех точках: в двух межпозвонковых сочленениях сзади и телами (через посредство межпозвонкового диска) спереди. Соединения между суставными отростками представляют собой истинные суставы. Располагаясь один над другим, позвонки образуют два столба – передний, построенный за счет тел позвонков, и задний, образующийся из дужек и межпозвонковых суставов.

Подвижность позвоночника, его эластичность и упругость, способность выдерживать большие нагрузки в значительной мере обеспечиваются межпозвонковыми дисками, которые находятся в тесной анатомо-функциональной связи со всеми формациями, образующими позвоночный столб.

Межпозвоночный диск играет ведущую роль в биомеханике, являясь «душой» движения позвоночника. Будучи сложным анатомическим образованием, диск выполняет следующие функции:

- соединение позвонков;
- обеспечение подвижности позвоночного столба;
- предохранение тел позвонков от постоянной травматизации (амортизационная роль).

Анатомический комплекс, состоящий из одного межпозвоночного диска, двух смежных позвонков с соответствующими суставами и связочным аппаратом на данном уровне, называется позвоночным сегментом. Межпозвоночный диск состоит из двух гиалиновых пластинок, плотно прилегающих к замыкательным пластинкам тел смежных позвонков, пульпозного ядра и фиброзного кольца. Пульпозное ядро, являясь остатком спинной хорды, содержит промежуточное вещество – хондрин, небольшое число хрящевых клеток и переплетающихся коллагеновых волокон, образующих своеобразную капсулу и придающих ядру эластичность. В центре его имеется полость, объем которой в норме составляет 1–1,5 см³. Фиброзное кольцо межпозвоночного диска состоит из плотных соединительно-тканых пучков, переплетающихся в различных направлениях. Центральные пучки фиброзного кольца расположены рыхло и постепенно переходят в капсулу ядра, периферические же пучки тесно примыкают друг к другу и внедряются в костный краевой кант.

Задняя полуокружность кольца слабее передней, особенно в поясничном и шейном отделах позвоночника. Боковые и передние отделы межпозвонкового диска слегка выступают за пределы костной ткани, так как диск несколько шире тел смежных позвонков. Высота тел поясничных позвонков почти одинакова и равняется 25–28 мм, высота же дисков нарастает в каудальном направлении, составляя $\frac{1}{3}$ высоты тела позвонка (приблизительно 9 мм); форма их приближается к клиновидной, а площадь равняется в среднем 14 см².

Хрящевые гиалиновые пластинки очень прочны и выдерживают большое напряжение при всех видах нагрузки позвоночника. Передняя продольная связка, являясь надкостницей, прочно сращена с телами позвонков и свободно перекидывается через диск. Задняя же продольная связка, участвующая в образовании передней стенки позвоночного канала, наоборот, свободно перекидывается над поверхностью тел позвонков и сращена с диском. Эта связка массивна в центральной части. Истончается кнаружи, то есть по направлению к межпозвонковым отверстиям. Помимо дисков и продольных связок, позвонки соединены двумя межпозвонковыми суставами, образованными суставными отростками, имеющими особенности в различных отделах. Эти отростки ограничивают межпозвонковые отверстия, через которые выходят нервные корешки.

Соединение дужек и отростков смежных позвонков осуществляется системой связок: желтой межостистой, надо-

стистой и межпоперечной. Желтые связки, являясь антагонистами связок тел позвонков, функционально разгружают диски, препятствуя их чрезмерному сжатию.

Иннервация наружных отделов фиброзного кольца, задней продольной связки надкостницы, капсулы суставов, сосудов и оболочек спинного мозга осуществляется п. *sinuvertebralis*, состоящим из симпатических и соматических волокон. По степени насыщенности рецепторами и по богатству нервных сплетений надкостница позвонков не уступает мягкой мозговой оболочке, в которой нервные элементы наиболее обильны.

Васкуляризация диска у ребенка и юноши осуществляется сосудами, проникающими в него из губчатого вещества смежных позвонков. Уже с 12–13 лет начинается облитерация сосудов диска, которая заканчивается к 23–27 годам, то есть ко времени окончания роста позвоночника. У взрослого межпозвоночный диск бессосудист – питание его осуществляется путем диффузии через гиалиновые пластинки. Вместе с тем при разрывах диска вновь образующаяся рубцовая ткань может оказаться васкуляризованной.

Перечисленные анатомические особенности, а также данные сравнительной анатомии позволили рассматривать межпозвоночный диск как полусустав. При этом пульпозное ядро, содержащее жидкость типа синовиальной, сравнивают с полостью сустава; замыкательные пластинки позвонков, покрытые гиалиновым хрящом, уподобляют суставным кон-

цам, а фиброзное кольцо рассматривают как капсулу сустава и связочный аппарат. Эта аналогия подтверждается при дегенеративном поражении диска (остеохондроз), протекающем как типичный артроз любого сустава.

Статическая функция диска связана с амортизацией. Диски обеспечивают гибкость и плавность движений смежных позвонков и всего позвоночника в целом. Пульпозное ядро обладает значительным тургором и гидрофильностью. Оно находится под постоянным давлением в толще окружающего его по сторонам фиброзного кольца, а сверху и снизу – хрящевых пластинок. Тургор ядра изменяется в значительных пределах: при уменьшении нагрузки он повышается – и наоборот. О значительном давлении внутри ядра можно судить по тому, что после пребывания в течение нескольких часов в горизонтальном положении расплавление дисков удлиняет позвоночник больше чем на 2 см, а разница в росте человека в течение суток может достигать 4 см. Уменьшение роста в старческом возрасте (до 7 см) обусловлено потерей гидрофильности («высыханием») диска.

Давление пульпозного ядра проявляется особенно демонстративно при снижении резистентности губчатого вещества тел смежных позвонков в результате остеохондроза (например при гормональной спондилопатии) – тяжелое расстройство минерального обмена, обусловленное исключением функции половых желез.

Диски становятся настолько выпуклыми, что, приближа-

ьясь друг к другу, почти соприкасаются; тела же позвонков уменьшаются, принимая форму двояковогнутой линзы («рыбы позвонки»).

Межпозвонковый диск – типичная гидростатическая система. Так как жидкости практически несжимаемы, то всякое давление, действующее на ядро, передается равномерно во все стороны. Фиброзное кольцо напряжением своих волокон удерживает ядро и поглощает большую часть энергии. Благодаря эластическим свойствам диска значительно смягчаются толчки и сотрясения, передаваемые на позвоночник, спинной и головной мозг при ходьбе, беге, прыжках. Стремление пульпозного ядра к расплавлению передается в виде равномерного давления на фиброзное кольцо и гиалиновые пластинки. Это давление уравнивается напряжением фиброзного кольца, соединяющего позвонки, и тонусом мышц туловища.

В противодействии этих двух сил – ключ к пониманию дегенеративно-дистрофических процессов позвоночника. Теоретические расчеты многих авторов показали, что на поясничный отдел позвоночника действуют очень большие силы. Для ответа на многие вопросы биомеханики, имеющие не только теоретическое, но и практическое значение, необходимо было исследовать непосредственно внутридисковое давление.

В клинических условиях исследования внутридискового давления проводились у пациентов (с поясничными боля-

ми), которые были разделены на две группы (с начальными признаками остеохондроза). Для введения в диск измерительной иглы использовался «латеральный» экстрадуральный доступ. Давление измерялось в различных позах и положениях пациентов: лежа, сидя и стоя, а также в сочетании с нагрузками – удерживанием грузов, наклонами туловища, натуживанием. Внутридисковое давление у пациентов первой группы в положении лежа на боку или на животе было всегда выше, чем в нормальных или умеренно дегенерированных препаратах, и в среднем составляло $3,3 \text{ кг/см}^2$; эта дополнительная нагрузка обусловлена тонусом мышц туловища.

При переходе в вертикальное положение на межпозвоноковый диск начинает действовать масса той части тела, которая располагается выше уровня тела позвонка. Давление внутри диска в этих случаях равнялось $6,5 \text{ кг/см}^2$. В обычных положениях тела (стоя, лежа), а также при подъеме грузов до 20 кг межпозвоноковые диски являются единственной структурой, воспринимающей вертикальные нагрузки. Вместе с тем при этом никогда не создается критического увеличения внутридискового давления и нарушения целостности дисковых структур. Расчеты показали, что общая нагрузка на диск в этих ситуациях не выходит, как правило, далеко за пределы 220 кг.

По данным Л. П. Николаева (1947), голова представляет собой рычаг первого рода, на одном конце которого прило-

жена ее масса (в среднем около 5 кг), а на другом – уравновешивающая сила мышц шеи. Следовательно, шейный отдел позвоночника постоянно испытывает статикодинамическое напряжение, которое резко увеличивается при максимальном сгибании и разгибании и обусловлено перегрузкой сдвигающего момента. Если учесть, что даже в нормальных условиях нагрузка на единицу площади диска в шейном отделе превышает таковую в поясничном, а также учесть больший объем движения, то становится понятной склонность к дегенеративным изменениям данного отдела позвоночника, что подтверждается клиническими наблюдениями.

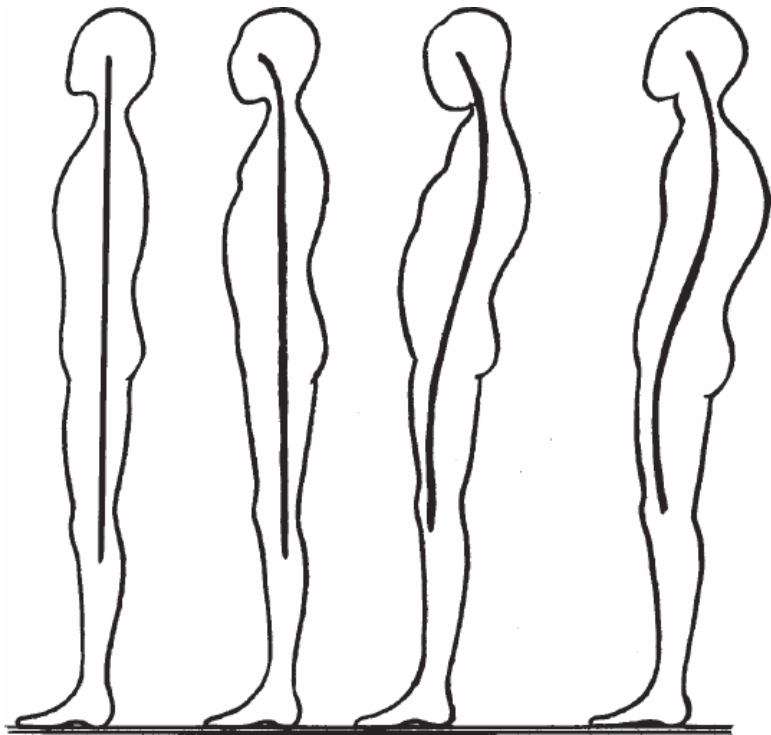
Резистентность нормального диска к силам сжатия значительна. Исследования показали, что у спортсменов высокой квалификации (например, при подъеме штанги массой 100 кг) фактическое уменьшение силы сдавливания дисков происходит не только за счет значительного развития мышечного аппарата. Важным фактором является рациональный динамический стереотип упражнений, при котором создается ускорение штанги в значимый период подъема и наиболее активно участвуют мышцы брюшного пресса, а затем спортсмен использует силу иннервации.

Упругое и практически несдавливаемое ядро диска при движении перемещается в противоположную сторону: при сгибании позвоночника – кзади; при разгибании – кпереди, при боковых изгибах – в сторону выпуклости.

Одной из характерных особенностей позвоночного стол-

ба является наличие в саггитальной плоскости четырех физиологических искривлений: шейного лордоза, грудного кифоза, поясничного лордоза и крестцово-копчикового кифоза. Они обусловлены вертикальным положением туловища и развиваются лишь в постэмбриональном периоде. У новорожденного позвоночник имеет дугообразную кривизну, обращенную выпуклостью кзади, то есть тотально кифозирован и сохраняет свой рельеф и в первое время после рождения. По мере того как ребенок начинает делать попытки удерживать при сидении голову в прямом положении, у него укрепляются разгибатели шеи.

Это ведет к развитию шейного лордоза. В дальнейшем, когда ребенок начинает сидеть (и в особенности когда он начинает ходить) укрепляется система поясничных мышц и формируется поясничный лордоз. Одновременно возникают кифоз грудного отдела позвоночника, наклон таза кпереди, а также крестцово-копчиковый кифоз. Вершина шейного лордоза соответствует уровню С5 и С6; грудного кифоза – Th6 – Th7, поясничного лордоза – L4. В норме крестец находится под углом 30° по отношению к фронтальной оси тела. Окончательное формирование изгибов позвоночника заканчивается в 6–7 лет.



Физиологические изгибы функционально тесно связаны между собой. Так, старческий кифоз (старческая круглая спина) почти неминуемо сопровождается гиперлордозом в поясничном и шейном отделах. Слабость мускулатуры туловища, при которой не создаются компенсаторные физиологические искривления позвоночника, способствует дугообразному искривлению всего позвоночного столба кзади (су-

туловатость) или инфантильному типу позвоночника (плоская спина). Понятие о правильной или физиологической осанке основывается на симметрии отдельных частей человеческого тела, его гармоничном устройстве и непринужденности позы. Существует определенная зависимость между формой позвоночника и конституциональными особенностями. Так, у астеников грудная клетка удлиненная, поясничный отдел довольно подвижен, а его позвонки больше похожи на грудные. Нередко отмечается люмбализация. У гипертоников, наоборот, тела всех позвонков более массивны, поясничный отдел короткий, малоподвижный, часто бывает сакрализация.

Следует отметить, что различные нарушения осанки, которые впоследствии могут стать причиной остеохондроза, по мнению многих авторов (Галкин В. Д., Абальмасова Е. А.), сами по себе также являются конституциональными вариантами строения позвоночника и тела человека в целом.

Нарушения правильной осанки (сутулость, круглая, кругловогнутая и плоская спина) создают неблагоприятные биомеханические условия для туловища по отношению к тазу вследствие смещения центра тяжести назад по отношению к поясничным позвонкам. Благодаря изгибам шейные и поясничные диски выше в вентральном отделе, а грудные – в дорзальном.

Изгибы позвоночника удерживаются активной силой мышц, связками и формой самих позвонков. Это имеет важ-

ное значение для поддержания устойчивого равновесия без излишней затраты мышечной силы. Изогнутый таким образом позвоночник благодаря своей эластичности с пружинящим противодействием выдерживает нагрузку тяжести головы, верхних конечностей и туловища. Линия тяжести пересекает S-образную линию позвоночника в нескольких местах. При двойной изогнутости конструкция обладает большей прочностью, чем конструкция с одинарным изгибом, и, подобно эластичной пружине, смягчает толчки и удары при движениях. Самой перегруженной дугой S-образной «рессоры» является поясничный лордоз, амортизирующий нагрузки всего торса и противонагрузки со стороны нижних конечностей и таза при вертикальном положении человека. Сила толчка уходит на усиление кривизны изгибов, не достигая в полной мере черепа и находящегося в нем мозга.

При стоянии лордоз поддерживается отнюдь не постоянным напряжением поясничных мышц. Существуют и энергетически более экономные механизмы, в частности использование гравитационных сил и ретрагирующих свойств желтых связок; сгибающие мышцы при этом удерживают туловище от падения назад. На уровне поясницы проекция общего центра тяжести проходит по самому центру нижних поясничных позвонков. Здесь не требуется существенного усилия со стороны разгибателей поясницы для сохранения вертикального положения, так как общий центр тяжести и парциальный центр тяжести верхней половины туловища распо-

ложены на одной вертикальной оси. Более активное включение сгибателей и разгибателей поясницы происходит лишь при нарушении равновесия, в частности в момент наклона туловища вперед или назад.

При остеохондрозе активность различных групп мышц значительно повышается, чтобы обеспечить фиксированную позу поясничного отдела позвоночника.

Становая сила мышц, выпрямляющих туловище, в норме составляет в среднем у мужчин 123 кг, у женщин – 71 кг. Статическая работа направлена на активное противодействие силам, которые выводят тело из состояния равновесия. В отличие от динамической работы, напряжение мышц в этих случаях происходит без перемещения движущихся звеньев или всего туловища.

Однако тонические сокращения мышц требуют большого количества энергии. Компенсаторный гиперлордоз возникает при смещении центра тяжести тела вперед (например, при спондилолитезе, двустороннем врожденном вывихе бедра, постоянно согнутом положении бедер у женщин, носящих обувь на высоком каблуке, при чрезмерном отложении жира в брюшной стенке). Возникая как симптом компенсации для уравнивания положения тела, поясничный гиперлордоз со временем приводит к ряду патологических проявлений вследствие перегрузки задних отделов позвоночника и дисков.

Принимая на себя тяжесть головы (функция опоры), шей-

ный отдел в значительной мере нейтрализует толчки и сотрясения головного мозга. Смягчению этих травм способствуют межпозвоночные диски, имеющие здесь большую высоту, а также наличие шейного лордоза. Как известно, центр тяжести головы проходит впереди от фронтальной оси атлантозатылочного сочленения. Благодаря шейному лордозу проекция центра тяжести головы на позвоночный столб смещается кзади.

В настоящее время наличие физиологического сколиоза позвоночника почти никем не признается. Движения позвоночника обусловлены сокращением определенных групп мышц, располагающихся спереди и сзади от него. Разгибатели по своей массе значительно превосходят сгибатели, что объясняется статической нагрузкой на позвоночный столб в вертикальном положении тела.

П. Ф. Лесгафт установил, что мышцы, имеющие косое направление волокон, большую поверхность начала и небольшую протяженность (к ним относятся и разгибатели спины), способны проявлять большую силу при незначительном напряжении. Работа данных мышц, противодействуя этой силе тяжести, удерживает туловище в вертикальном положении, сообщает ему ту или иную позу. Эти мышцы названы П. Ф. Лесгафтом «сильными» в отличие от «ловких» длинных мышц конечностей.

Связки позвоночника в динамическом аспекте служат для торможения движений в сторону, противоположную распо-

ложению связки. Так, разгибанию препятствует передняя продольная связка; сгибанию – задняя продольная, межостистая и желтая связки; боковым наклонам – межпоперечные связки. В нормальных условиях между связками-антоганистами существует физиологическое равновесие. Иногда связки выдерживают очень большую нагрузку.

Межпозвоночные суставы ограничивают свободную гибкость позвоночника, придавая ей определенное направление. Движения в этих парных суставах и диске происходят синхронно. В нормальных условиях статики отростки позвонков не несут вертикальных нагрузок: функция амортизации вертикально давящих сил (тяжесть головы, туловища) осуществляется межпозвоночными дисками. При усилении лордоза дужки и остистые отростки позвонков сближаются друг с другом – и силовая линия нагрузки проходит уже не через тела и диски, а позади них. Соприкосновение остистых отростков в виде диартроза при отсутствии дегенеративных изменений не является патологическим состоянием, а отражает лишь изменение статики.

Бейструп (1952) считает каждый интерспинальный диартроз основной причиной поясничных болей. Однако многие авторы не согласны с такой точкой зрения. Были неоднократно замечены интерспинальные диартрозы (чаще на уровне LIV и LV) как рентгенологические находки при полном отсутствии клинических симптомов, что также говорит против концепции Бейструпа.

При столь обширном объеме движений позвоночника в целом между отдельными его сегментами подвижность составляет не более 4° ; в противном случае позвоночник не мог бы служить надежной опорой. Кроме того, слишком большая подвижность между позвонками была бы опасна для спинного мозга. Вместе с тем движения отдельных сегментов позвоночника, суммируясь, обеспечивают значительную подвижность позвоночника в целом. Степень подвижности в каждом сегменте прямо пропорциональна квадрату высоты (толщины) диска и обратно пропорциональна квадрату площади его поперечного сечения. Наименьшая высота – у самых верхних шейных и верхних грудных дисков. Высота дисков, расположенных ниже этого уровня, увеличивается; наибольший объем движений наблюдается в пояснично-крестцовом и нижнешейном отделах.

Разгибание в этих отделах сопровождается некоторым физиологическим сужением межпозвонкового отверстия, обусловленным смещением вперед суставного отростка нижележащего позвонка. Наименьшая подвижность, отмечаемая в грудном отделе, зависит и от тормозящих влияний ребер, соединяющих грудную клетку в довольно жесткий цилиндр, а также от прилегания друг к другу остистых отростков, соединенных между собой мощным связочным аппаратом.

Общая толщина всех дисков составляет у новорожденных 50 % длины позвоночного столба. На протяжении периода

роста тела позвонков растут быстрее, чем диски. У взрослых людей общая высота межпозвонковых дисков составляет 25 % длины позвоночника. Длина позвоночника мало отличается у людей различного роста, так как разница в росте в основном получается за счет длины ног. Движения позвоночника осуществляются вокруг трех осей: вокруг поперечной оси – сгибание и разгибание, вокруг сагиттальной оси – боковые наклоны, вокруг продольной оси – ротационные повороты тела. Возможны также круговые движения, совершаемые последовательно по всем трем осям, а также удлинение и укорочение позвоночника за счет увеличения или сглаживания его изгибов при сокращении или расслаблении соответствующей мускулатуры (пружинящие движения).

Остеохондроз (osteochondros) – дистрофическое заболевание суставного хряща и подлежащей костной ткани. Ранее этим термином обозначали большую группу костно-суставных заболеваний. С современных позиций часто их рассматривают как остеохондропатии, а термином «остеохондроз» обозначают только дегенеративно-дистрофическое заболевание позвоночника, в первую очередь мозга позвонковых дисков, сопровождающееся их деформацией, уменьшением высоты, расслоением. Дистрофические изменения в диске при остеохондрозе называют дискартрозом. Наиболее часто остеохондроз локализуется в нижнешейных, верхнегрудных и нижнепоясничных отделах позвоночника. Распространен остеохондроз очень широко и к 40-летнему воз-

расту обнаруживается у большинства людей в той или иной степени.

Статика и динамика позвоночника при остеохондрозе

Этиология остеохондроза недостаточно выяснена. Наибольшее значение придают наследственной предрасположенности, возрастным изменениям в межпозвонковых дисках, их острой или хронической травме, нарушениям сегментарного кровообращения. В патогенезе остеохондроза важную роль играют изменения пульпозного ядра, в частности его дегидратация. Последняя ведет к потере диском амортизационных функций, изменению условий нагрузки на фиброзное кольцо и к его постепенному разрушению.

В развитии остеохондроза различают несколько периодов. Каждый из них характеризуется определенными анатомо-морфологическими изменениями в диске, смежных телах позвонков и межпозвонковых суставах.

В первом периоде образуются трещины во внутренних слоях фиброзного кольца и в студенистом ядре. Последнее начинает проникать в эти трещины и раздражать нервные окончания в периферических слоях фиброзного кольца и в сдавленной задней продольной связке. Клинически этот период проявляется болями в пораженном отделе позвоночника, более или менее постоянными (люмбалгия, цервикалгия), либо прострелами – люмбаго. Этому периоду свойствен ряд рефлекторно-болевых синдромов: плечелопаточный бо-

левой синдром, синдром передней лестничной мышцы, синдром грушевидной мышцы, синдром судорожного стягивания икроножных мышц-кramпи, боли в области сердца.

Второй период связан с дальнейшим разрушением фиброзного кольца и ухудшением фиксации позвонков между собой. Появляется несвойственная позвоночнику подвижность – псевдоспондилолистез в поясничном отделе, подвывих – в шейном. В целом это состояние характеризуется как нестабильность позвоночника. В клинической картине преобладают боли в том или ином отделе позвоночника, усиливающиеся при неудобных или длительно сохраняемых позах, чаще физических нагрузках, ощущается дискомфорт.

Затем следует период разрыва фиброзного кольца (**третий период**). Студенистое ядро выдавливается (пролабирует) за пределы фиброзного кольца – и образуется грыжа диска. Пролабирование происходит чаще в сторону позвоночного канала, при этом сдавливаются корешки спинно-мозговых нервов, сосудов, сдавливается спинной мозг, что раздражительно действует на рецепторы задней продольной связки. Патологическая импульсация из данной зоны, как и на других стадиях процесса, приводит к мышечно-тоническим, нервно-сосудистым и дистрофическим рефлекторным проявлениям заболевания. Им способствует и импульсация из соответствующих межпозвонковых суставов, в которых развивается дистрофический процесс в условиях сближения смежных позвонков, и возникает спондилоартроз. Клинический

синдром в этот период характеризуется то выраженной фиксированной деформацией пораженного отдела в форме кифоза, лордоза или сколиоза, то недостаточной фиксацией, что сопровождается более четкими явлениями выпадения со стороны сдавливаемых корешков, сосудов или спинного мозга.

Четвертый (заключительный) период характеризуется распространением дегенеративного процесса на желтые связки, межостистые связки и другие образования позвоночника. Продолжается процесс уплощения межпозвонкового диска, в нем начинается рубцевание – и в конечном счете может наступить его фиброз. Продолжается развитие деформирующего артроза в межпозвонковых и унковертебральных (полулунных) суставах. Эпидуральная жировая ткань превращается в жировую клетчатку, аналогичную подкожной жировой клетчатке, между желтыми связками в твердой оболочке спинного мозга развиваются рубцы. Клиническая картина в этот период может быть достаточно пестрой, поскольку отдельные диски поражены в разной степени. При неосложненном течении остеохондроза фиброз диска может означать достаточно стойкую ремиссию в течении заболевания. Остеохондроз на разных стадиях может сочетаться с проявлениями деформирующего спондилеза.

Неврологические проявления в какой-то степени зависят от периода, а также развиваются в связи с рядом иных вертебральных и особенно экстравертебральных факторов. В те-

чении заболевания различают стадии обострения и ремиссии. Стадия обострения, в свою очередь, делится на фазу прогрессирования, стационарную фазу и фазу регрессирования. В острой стадии возникают острые боли с последующей иррадиацией в руку, поясницу или ногу.

Компрессионные синдромы, формирующиеся на поясничном уровне чаще за счет разрыва диска, обусловлены сдавлением корешков, дополнительных радикуломедуллярных артерий. Синдром сдавления на шейном уровне чаще формируется за счет задних и заднебоковых унковертебральных разрастаний и обусловлен сдавлением корешков спинно-мозговых нервов и позвоночной артерии с ее симпатическим позвоночным сплетением.

Для шейного остеохондроза характерны боли сдавливающего, рвущего, иногда жгучего характера, локализующиеся в шее, затылке, в области плеча и лопаток. Наряду с этим могут наблюдаться нарушения чувствительности и двигательные расстройства в зоне иннервации соответствующих шейных корешков. Шейная миелопатия, возникающая при нарушении кровообращения в спинном мозге, чаще всего проявляется синдромами амиотрофического бокового склероза или спинального глиоза.

При грудном остеохондрозе вертеброгенные, в частности дискогенные корешковые и спинальные, синдромы наблюдаются редко. Межреберные невралгии чаще возникают в результате других патологических процессов (опоясывающего

лишая, опухоли позвоночника). При грудной, так же как и при нижнешейной, локализации остеохондроза могут быть псевдоангинозные боли в области сердца за грудиной с типичной иррадиацией.

При поясничном остеохондрозе наиболее частыми неврологическими проявлениями являются боли (люмбалгии), люмбаго (прострел), корешковые боли и расстройства чувствительности в ногах, часто снижение сухожильных рефлексов и вегетативно-трофические расстройства. В некоторых случаях возможны синдромы поражения эпиконуса, конского хвоста.

Рефлекторные проявления остеохондроза формируются во всех периодах остеохондроза и наиболее часто выражаются следующими синдромами.

Вертебральные синдромы – острые шейные или поясничные боли (прострелы), подострые или хронические боли (цервикалгия и люмбалгия) с нередкой контрактурой паравертебральных мышц с изменением физиологических изгибов. К ним относятся и пояснично-тазобедренная разгибательная регидность (фиксированный лордоз и ограничение сгибания в тазобедренных суставах), а на шейном уровне – вынужденное положение головы за счет асимметричной контрактуры позвоночных мышц, как нижнешейных, так и верхнешейных, особенно нижней косой мышцы головы. Болезненны капсулы межпозвонковых суставов: и на шейном уровне, и места прикрепления лестничных мышц к попереч-

ным отросткам позвонков (надэрбовские точки).

Синдромы контрактуры мышц, начинающихся на позвоночнике и прикрепляющихся к другим костям, например скамнус-синдром или пириформус-синдром.

Синдромы контрактуры мышц плечевого пояса, таза или конечностей – мышечно-тонические, цервико– и пельвио-мембральные; например синдром плечелопаточного периартроза (с контрактурой мышц, приводящих плечо, – грудных и большой круглой).

Рефлекторные нейроваскулярные синдромы, чаще с вазоспазмом и реже с вазодилатацией, проявляются чувством зябкости и парестезиями в конечности, изменением окраски, отечностью. Сюда следует включить и подгрушевидный синдром перемежающейся хромоты, боли в ноге, усиливающиеся при ходьбе (за счет вазоспастической ишемии ноги при воздействии напряженной грушевидной мышцы на симпатические волокна нижней ягодичной артерии и седалищного нерва). К данной группе относится и упомянутый выше синдром позвоночной артерии. На грудном уровне дискогенные компрессионные синдромы редки, а вертеброгенные боли в грудной клетке (синдром передней грудной стенки, лопаточно-реберный, болевые синдромы) обусловлены чаще раздражением капсул позвоночно-реберных и поперечно-реберных суставов.

Патология

Дебютирует почти всегда болью или ощущением дискомфорта в области шеи. Однако при собирании анамнеза у пациентов с церебральными пекторальными или брахиальными вертеброгенными синдромами не часто удается услышать об этом. Тем не менее при тщательном расспросе больного он обязательно скажет о шейных болях в прошлом. Последние могут возникать приступообразно. В этом случае они носят название шейных прострелов. Это остро возникающие боли. Подостро возникающие боли и продолжительно существующие называют цервикалгиями.

Шейный прострел бывает очень интенсивным – «прокалывающим», «как удар током», цервикалгии – это сверлящие боли, иногда тупые, в глубине шеи, возникающие и усиливающиеся при строго определенных для каждого больного движениях. Боли появляются чаще по утрам, особенно после сна на неудобной подушке, сопровождаются ощущением тугоподвижности в области шеи. Особенно усиливаются они при активных усилиях как статических, так и динамических: вставание с постели, работа за письменным столом, за рулем автомашины на автостраде, но больше в районе населенного пункта, у недвигающегося объекта и у конвейера. Таким образом, активная деятельность шейных мышц в периоды обострения остеохондроза усиливает болевые ощущение

ния. Однако и в эти периоды не любая мышечная деятельность ведет к патологии. На том, какая мышечная активность на данном этапе не ухудшает состояние, а, наоборот, препятствует такому ухудшению, обеспечивая локальную миофиксацию, остановимся позже при обсуждении вопросов профилактики и лечения разбираемой патологии.

Некоторые больные жалуются на ощущение постороннего предмета в шее, например «кола», «лишней кости». Другие говорят о прощупываемых ими «железах», «шариках», «косточках» под кожей и в глубине шеи. Любопытно, что впечатление о наличии таких субстратов небезосновательно. Эти уплотнения, гранулы действительно существуют. Их может пропальпировать и врач. Но эти уплотнения «опухоли», прощупываемые больным, были у него всегда. Просто человеку свойственно в период болевых ощущений постоянно мять, массировать, разминать наболевшее место. Обнаруживаемые или якобы «новые» образования обычно оказываются мелкими мышцами, связками, уплотнениями жирового слоя, которые могут быть болезненны при дистрофических синдромах. При повторных цервикалгиях человек жалуется порой на треск в шейных позвонках. Иногда этот звук весьма интенсивен – и пациенту кажется, что треск слышен окружающим. Порой боль иррадирует в шейно-грудной отдел позвоночника или в межлопаточную область. Подобные обстоятельства дезориентируют неопытного врача, поспешно диагностирующего «грудной остеохондроз».

Каковы же механизмы возникновения шейных прострелов и их разнообразного болевого рисунка? Чтобы ответить на этот вопрос, следует вернуться к проблеме дистрофической патологии шейной области.

Как уже сообщалось ранее, межпозвонковые диски получают питание менее других тканей. Существовая лишь за счет осмоса и диффузии, они первыми стареют, теряя свою эластичность и прочность. Фиброзное кольцо начинает вытягиваться, а затем выпадает пульпозное ядро – грыжа диска. Она оказывает воздействие на окружающие ткани и вызывает раздражение их рецепторов. Здесь следует отметить, что окружающие диск ткани (и в первую очередь задняя продольная связка) чрезвычайно обильно снабжены рецепторами, воспринимающими ноцицентивные раздражители. От рецепторов болевые импульсы следуют через возвратный синувентральный нерв Люшка в спинной мозг, откуда они через спиноталамический путь достигают таламуса и задней центральной извилины – пациент ощущает боль в глубине шеи.

Однако источником боли (этиологическим фактором) может быть и патология межпозвонковых суставов. Дело в том, что капсула, окружающая межпозвонковый сустав, как бы вдается в суставную межпозвонковую щель, ее наружные отделы выполнены своеобразным кольцом коллагеново-хрящевой структуры. Так как это кольцо по своему строению и функции напоминает мениск коленного сустава, оно названо

менискоидом. Давление внутри капсулы сустава и, соответственно, в области кольца отрицательное. Какова же возможная роль менискоидов в возникновении прострелов? Оказывается, поражение в зоне менисков особенно легко происходит в условиях неожиданных (непрогнозируемых) движений. Так, прострел нередко возникает при неожиданной смене позы, например в гололед.

При совершении любого двигательного акта центральная нервная система на подкорковом уровне обеспечивает координаторную его регуляцию по прогнозируемой программе. Существует и вероятное прогнозирование на уровне коры. Это, например, подготовка к поднятию тяжести. Как в первом случае, так и во втором неожиданное действие (толчок сзади, рывок чемодана, штанги) вследствие дискоординации, нарушения запрограммированной схемы движения в результате недостаточной локальной миофиксации производит чрезмерное смещение в межпозвонковом суставе, его подвывих, увеличивается суставная щель, изменяется микроструктура менискоида и капсулы. В связи с отрицательным давлением в межпозвонковой щели происходит втягивание менискоида внутрь полости сустава, а за ним – и капсулы.

Околосуставные ткани снабжены большим количеством болевых окончаний. Они посылают разряд импульсов по корешковым дендритам в спиноталамический путь, в ансорные отделы коры – появляются болевые ощущения в обла-

сти шеи. Цервикалгию, причем довольно острую, при чрезмерных и неловких движениях головы может вызвать хронический дистрофический процесс в суставах и оболочках. Все эти проявления в области межпозвонковых суставов и их капсул (периартикулярных тканей) и составляют сущность синдрома цервикоспондилопериартроза. Он проявляется тугоподвижностью в области шеи, болью и болезненностью капсулы межпозвонкового сустава. Как в ответ на протрузию студенистого ядра, так и в ответ на подвывих или дистрофию межпозвонковых суставов и их капсул возникает рефлекторный дефанс околопозвоночных мышц.

В этом есть и рациональный защитный механизм – формируется локальная миофиксация. Напряженный мышечный корсет предохраняет данный отдел позвоночника от гипермобильности. Однако это напряжение приводит одновременно к дальнейшему росту нагрузки на пораженный диск (статическое сжатие), к дальнейшему «выдавливанию» грыжи. Последующее усиление давления грыжи ведет к усилению дефанса. Таким образом разворачивается механизм порочного круга. Так как рефлекторное напряжение мышц возникает в ответ на неадекватный, непрогнозируемый раздражитель, то и мышечный ответ хаотичен, вовлекаются самые разнообразные по функции и силе мышцы. Отсюда и вынужденное положение головы, и кривошея, и склеротомные боли в грудном отделе. В связи с патологией в костно-связочном аппарате позвоночника разряд импульсов до-

стигает и мышц плечевого сустава. Бомбардировка патологическими импульсами, адресуемая к различным мышцам шеи, достигает и передней лестничной мышцы. Это приводит к кривошее, болевым ощущениям – асимметричное напряжение этих мышц не столько фиксирует шею, сколько деформирует ее.

Итак, прострелы проявляются ощущениями боли в шее (в покое или при движениях), особенно усиливающихся после покоя, в начале движения или же при обычной деятельности, но при неожиданно резком движении. Выраженность боли вообще и при данном – вертебральном – синдроме в частности бывает трех степеней: первая степень – боль возникает лишь при максимальных по объему и силе движениях в позвоночнике, вторая степень – боль успокаивается лишь в определенном положении позвоночника, третья степень – боль постоянная.

Конец ознакомительного фрагмента.

Текст предоставлен ООО «ЛитРес».

Прочитайте эту книгу целиком, [купив полную легальную версию](#) на ЛитРес.

Безопасно оплатить книгу можно банковской картой Visa, MasterCard, Maestro, со счета мобильного телефона, с платежного терминала, в салоне МТС или Связной, через PayPal, WebMoney, Яндекс.Деньги, QIWI Кошелек, бонусными картами или другим удобным Вам способом.