

Семейный доктор 

Алексей Садов

ГРЫЖА ПОЗВОНОЧНИКА

Безоперационное
лечение
и профилактика

- Кинезитерапия
- Мануальная терапия
- Лечебный массаж
- Лечебная гимнастика

 ПИТЕР

Алексей Садов

**Грыжа позвоночника.
Безоперационное
лечение и профилактика**

«Питер»

2011

Садов А. В.

Грыжа позвоночника. Безоперационное лечение и профилактика /
А. В. Садов — «Питер», 2011

Лечение межпозвоночной грыжи диска – одна из труднорешаемых современной медициной задач. Применение противовоспалительной терапии и обезболивающих препаратов малоэффективно, а оперативное вмешательство травматично и не гарантирует отсутствия образования новых межпозвоночных грыж. Методика кинезитерапии, разработанная доктором Бубновским, помогает успешно справляться с заболеваниями позвоночника (межпозвоночная грыжа диска, остеохондроз, сколиоз, кифоз). Однако авторский метод требует использования специально разработанных тренажеров, что затрудняет применение методики в домашних условиях. Практикующий врач Алексей Садов сделал его абсолютно доступным, адаптировав для домашних условий. Теперь вам не придется делать операцию, платить деньги за тренировки и ездить на занятия через весь город – грыжу позвоночника и многие другие заболевания вы сможете излечить дома.

© Садов А. В., 2011

© Питер, 2011

Содержание

К читателям	5
Глава 1. Строение позвоночника и его функции	6
Строение позвонка	7
Строение межпозвоночного диска	9
Соединение позвонков	10
Обеспечение подвижности позвоночного столба	10
Амортизация	10
Нервная система	11
Нервная клетка	11
Головной мозг	12
Спинной мозг	12
Глава 2. Грыжа позвоночника	14
Межпозвоночная грыжа	14
Стадии формирования грыжи	14
Клиническая картина	15
Конец ознакомительного фрагмента.	16

Алексей Садов

Грыжа позвоночника. Безоперационное лечение и профилактика

Данная книга не является учебником по медицине. Все рекомендации должны быть согласованы с лечащим врачом.

К читателям

Лечение межпозвоночной грыжи диска – одна из трудноразрешимых задач современной медицины. Применение противовоспалительной терапии и обезболивающих препаратов дает лишь временное облегчение, а оперативное вмешательство рискованно и не уберезет от рецидива. Существующие безоперационные методы лечения требуют участия опытного специалиста, найти которого не просто.

Судите сами. Методика кинезитерапии, разработанная доктором Бубновским, помогает успешно справляться с заболеваниями позвоночника (межпозвоночная грыжа диска, остеохондроз, сколиоз, кифоз). Однако применение авторского метода предполагает использование специально разработанных тренажеров, что затрудняет применение методики в домашних условиях.

Мануальная терапия принесет облегчение и избавит от болезни, но только в руках опытного профессионала, терапевта-мануальщика. Если с доктором не повезло – станет еще хуже. Но как правильно выбрать мануального терапевта?

Куда ни посмотри – нигде нет гарантии, что удастся победить грыжу позвоночника. Но безвыходных положений не бывает. Ответам на вопрос «что делать?» и «как быть?» посвящена книга «Грыжа позвоночника. Безоперационное лечение и профилактика». Вам не придется делать операцию, платить деньги за тренировки и ездить в другой конец города на занятия. Грыжу и другие заболевания позвоночника можно одолеть в домашних условиях, где и родные стены помогают.

Глава 1. Строение позвоночника и его функции

Позвоночник состоит из нескольких отделов (рис. 1). В шейном отделе насчитывается 7 позвонков (в медицине их принято обозначать СI–СVII), в грудном – 12 (ТI–ТXII), в поясничном – 5 (L1–LV), в крестцовом – 5 позвонков (S1–SV), сросшихся воедино. Кроме того, от 3 до 5 маленьких позвонков также есть в копчике.

Строение позвоночного столба позволяет ему осуществлять следующие движения:

- сгибание и разгибание (общая амплитуда – 170–245°);
- наклоны вправо и влево (общий размах – 165°);
- повороты вправо и влево (около 120°).

Такое двигательное разнообразие объясняется простотой строения позвоночника. Вне зависимости от того, какому отделу принадлежит позвонок, все они имеют общее строение и состоят из *тела, дуги и отростков*.

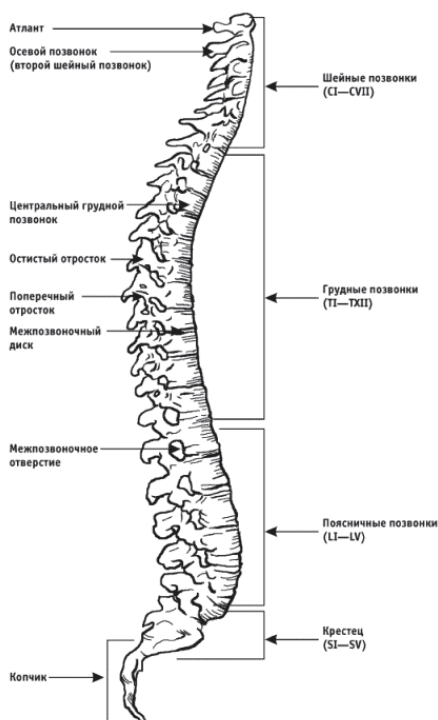

Рис. 1. Позвоночный столб

Строение позвонка

Тело позвонка (рис. 2) напоминает по своему строению уплощенный цилиндр и образовано из довольно мягкого (по сравнению с другими частями позвонка) губчатого вещества. Именно тела позвонков вместе с межпозвоночными дисками составляют позвоночный столб, несущий основную осевую нагрузку. Тело каждого позвонка имеет свои особенности. Чем ниже находится позвонок, тем крупнее его тело, поскольку осевая нагрузка на позвоночный столб увеличивается сверху вниз.

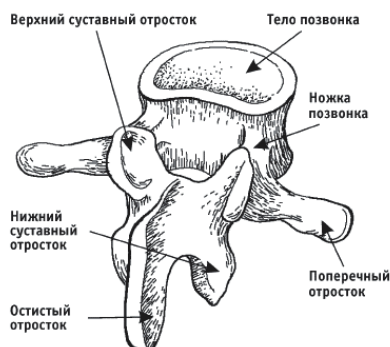


Рис. 2. Позвонок

Дуга прикрепляется к телу позвонка сзади двумя *ножками*, тем самым образуя позвоночное отверстие. Из совокупности позвоночных отверстий образуется позвоночный канал, который защищает от внешних повреждений находящийся в нем спинной мозг. На дуге находятся приспособления для движения позвонков – отростки.

Остистый отросток отходит от дуги назад. По бокам справа и слева находятся 2 *поперечных отростка*. Вверх и вниз от дуги отходят по 2 *суставных отростка*. В общей сложности от дуги каждого позвонка отходят по 7 отростков.

Два позвонка, соединенные между собой двумя межпозвоночными суставами и межпозвоночным диском, строение которого будет описано далее, и защищающие участок спинного мозга, в медицине названы *позвоночным сегментом* (рис. 3), всего их 31 (по количеству сегментов спинного мозга).

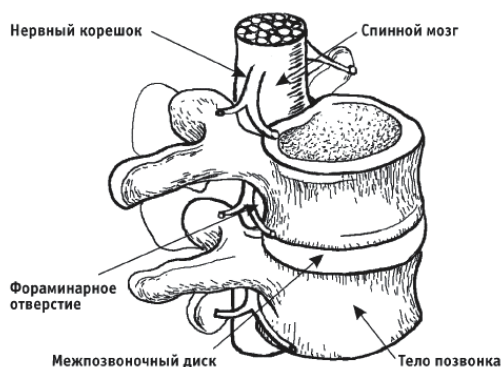


Рис. 3. Позвоночный двигательный сегмент

В постоянном движении участвуют лишь 24 сегмента, так как в позвоночном столбе насчитывается, 23 межпозвоночных диска (их нет между 1-м и 2-м позвонками шейного отдела, которые образуют шаровидный сустав; кроме того, 5 позвонков сращены вместе и обра-

зуют крестец). Поэтому вместе с головой и костями таза в движении позвоночного столба участвуют 24 позвоночных двигательных сегмента, называемых сокращенно ПДС.

Как обеспечивается движение позвоночного столба? Мышечными усилиями силового каркаса, в который заключен позвоночник. В движении участвуют группы мышц спины и живота.

Мышцы спины делятся на поверхностные и глубокие. Поверхностные мышцы спины, естественно, находятся сверху. К ним относятся широчайшая мышца спины, трапецевидная мышца, ромбовидная мышца, мышца, поднимающая лопатку, и задние верхние и нижние зубчатые мышцы. Все они участвуют в движении плечевого пояса и, в незначительной степени, помогают нам выпрямляться.

Мышцы живота работают при наклоне позвоночного столба вперед и поворотах вправо и влево (последнее главным образом касается нижнегрудного и поясничного отделов).

Под поверхностными находятся глубокие мышцы спины – основные «выпрямители», которые состоят из двух трактов: латерального (бокового) и медиального (срединного).

Эти тракты формируются из мышц, разных по размеру. Одни мышцы длинные: они перекидываются через весь позвоночный столб, прикрепляясь к крестцу и затылочным буграм черепа. Другие мышцы короче, их протяженность равна 5–6 позвонкам. Третьи мышцы перекидываются через 3–4 позвонка. И наконец, мышцы самого глубокого слоя, они прикрепляются к отросткам смежных позвонков, которые вращают позвонки относительно друг друга и наклоняют их вправо и влево. Мышцы последнего вида ярко выражены только в наиболее подвижных отделах позвоночника – шейном и поясничном.

Следует сказать, что в организме человека насчитывается более 457 мышц. Их основные характеристики – это сила и выносливость.

Известно, что чем длиннее мышца, тем она выносливее. Она сокращается медленнее, но способна работать дольше. Чем короче мышца, тем она сильнее, тем резче ее движения, но тем быстрее она устает. Не случайно крупные люди двигаются медленнее, а миниатюрные быстрее.

Если это важнейшее наблюдение перенести на мышцы спины, то самыми маленькими, а значит самыми сильными и выносливыми, окажутся мышцы, натянутые между соседними позвонками, которые вращают позвонки и наклоняют их вправо и влево.

Строение межпозвоночного диска

Межпозвоночный диск – сложное анатомическое образование, напоминающее по форме диск и находящееся между позвонками. Межпозвоночный диск (рис. 4) обеспечивает подвижность позвоночника, его эластичность, упругость, способность выдерживать большие нагрузки, он играет ведущую роль в биомеханике движения позвоночного столба.

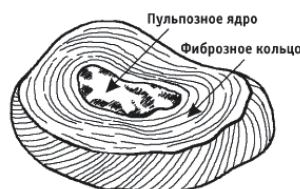

Рис. 4. Межпозвоночный диск

Диск состоит из *пульпозного ядра*, напоминающего по форме двояковыпуклое зерно чечевицы, которое находится в центре диска. Нормальный объем ядра составляет от 1 до 1,5 см³.

Ядро заполнено студенистым веществом, состоящим из *гликозамингликанов*, которым принадлежит основная роль в поддержании внутридискового давления. Благодаря их свойству быстро забирать и отдавать воду, пульпозное ядро способно увеличивать свой объем в 2 раза.

Когда давление на позвоночный столб возрастает (например, при поднятии тяжестей), молекулы гликозамингликанов забирают воду. Ядро диска становится упругим и компенсирует нагрузку на позвоночник.

Вода забирается до тех пор, пока не уравнивается давление на диск. Когда же нагрузка на позвоночник снижается, идет обратный процесс. Гликозамингликаны отдают воду, упругость ядра уменьшается и наступает динамическое равновесие. В этом и заключается основная функция межпозвоночного диска – амортизирующая.

Ядро имеет капсулу из небольшого количества хрящевых клеток и коллагеновых волокон, придающих ему эластичность, и окружено *фиброзным кольцом*, которое образовано плотными соединительными пучками. Спереди и с боков фиброзное кольцо жестко срастается со смежными позвонками.

Сверху и снизу пульпозное ядро с фиброзным кольцом покрыто *гиалиновой пластинкой*, участвующей в транспортировке воды и питательных веществ к пульпозному ядру и выведении продуктов обмена. Гиалиновая пластинка очень плотно прилегает к *замыкательным пластинкам*, которые жестко срастаются с телами смежных позвонков, защищая их губчатое вещество от чрезмерных нагрузок.

Известно, что пока наш организм растет (до 20–25 лет), межпозвоночный диск имеет сосудистую сеть, то есть питается через сосуды, которые проходят через тела позвонков, а после остановки роста заустевают (облитерируются). Что же происходит с диском в этот период?

Получение необходимых диску взрослого человека веществ происходит путем пропитывания из смежных позвонков через замыкательные и гиалиновые пластинки. Межпозвоночный диск несколько шире смежных позвонков, поэтому боковые и передние отделы его слегка выступают за пределы костной ткани.

Общая высота всех межпозвоночных дисков у новорожденного составляет 50% от высоты позвоночного столба. Вот почему новорожденные очень гибкие. По мере роста человека высота дисков уменьшается. У взрослого она составляет уже только 25% от высоты

позвоночного столба. Толщина межпозвоночного диска зависит от уровня его расположения и подвижности соответствующего отдела позвоночника.

В наименее подвижном грудном отделе толщина дисков составляет 3–4 мм, в шейном отделе, обладающем бóльшей подвижностью, – 5–6, в поясничном отделе толщина дисков доходит до 10–12 мм, поскольку на этот отдел приходится максимальная нагрузка по оси.

Межпозвоночный диск выполняет важнейшие функции:

- плотно соединяет позвонки между собой;
- обеспечивает подвижность позвоночного столба;
- работает как амортизатор.

Рассмотрим эти функции более подробно.

Соединение позвонков

За счет плавного перехода фиброзного кольца в гиалиновые пластинки (а они, в свою очередь, переходят в замыкательные пластинки), которые плотно сращены с телами позвонков, сами позвонки и диски соединены между собой очень жестко и плотно.

В месте соединения диска с телом позвонка нет движения, а значит, нет и трения. Поэтому *диски никогда не стираются и, более того, никогда не выскакивают* (если, конечно, мы говорим об остеохондрозе, а не о последствиях травмы).

Обеспечение подвижности позвоночного столба

Благодаря межпозвоночным дискам позвоночник очень подвижен. Движения отдельных позвонков в сумме определяют движение всего позвоночника. Наиболее подвижны шейный и поясничный отделы, наименее подвижен грудной отдел, поскольку в этом отделе расположены ребра. Подвижность крестцового отдела также минимальна.

Амортизация

Благодаря свойствам гликозамингликанов (они были описаны выше) межпозвоночный диск работает как амортизатор.

Нервная система

Перефразировать поговорку применительно к рассматриваемой теме можно следующим образом:

«Нам мозги сказали: “Надо!”,
спинной мозг ответил: “Есть!”».

Спинальный и головной мозг являются руководящей и направляющей силой всех процессов, происходящих в нашем организме. Ничто, кроме них, не сможет столь быстро и эффективно контролировать работу всех клеток, органов и систем.

В медицине эти структуры объединены под общим названием *центральная нервная система*, основным анатомическим элементом которой считается *нервная клетка* – высшая материя нашего организма.

Нервная клетка

Тело человека состоит из 220 разновидностей клеток. Все они организованы по одному принципу, но выполняют разные функции. Внешнее отличие нервной клетки (рис. 5) от всех остальных состоит в том, что она имеет отростки двух типов:

– *короткие отростки* размером 1–3 мм (их можно насчитать от 2 до 100 и более), древовидно ветвящиеся (отсюда и их название – *дендриты*, в переводе с греческого *dentron* – дерево);

– *длинные отростки*, отходящие от тела клетки, которые тянутся на большое расстояние – до 1,5–1,7 м. Такой отросток составляет основной, или осевой, отросток нервной клетки. Его называют *аксоном* (в переводе с латыни *axis* – ось, основание, основной).

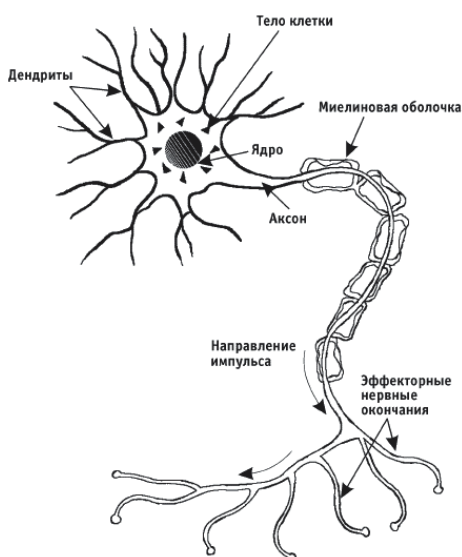


Рис. 5. Нервная клетка

Нервная клетка имеет серый цвет, а ее отростки (дендриты и аксон) – белый из-за *миелиновой оболочки*, покрывающей снаружи отростки, подобно тому как изоляция покрывает провод.

Нервная клетка со всеми отростками и конечными разветвлениями называется *нейроном*. Проникая своими разветвлениями во все органы и ткани, нервные клетки связывают все части организма человека в единое целое, контролируя его деятельность.

С точки зрения кибернетики живой организм – это уникальная машина, способная к самоуправлению. Как отмечал еще И. П. Павлов, человек – система в высочайшей степени саморегулирующаяся, сама себя поддерживающая, направляющая и даже совершенствующая. И все эти функции выполняет нервная система, состоящая из 45 миллиардов нервных клеток, высшим отделом которой является головной мозг, контролирующий все процессы организма, работу каждой клетки.

Головной мозг

В головном мозге различают *серое* и *белое вещество*. Серое вещество – это скопление нервных клеток, которое находится в коре головного мозга. Каждый участок коры представляет собой *нервный центр*, который контролирует ту или иную функцию организма.

От нервных центров по основному отростку (аксону) идут сигналы к каждой клетке и каждому органу тела, путем электрической стимуляции заставляя их выполнять определенную функцию. Нервные центры состоят из сотен и даже тысяч нервных клеток. Соответственно существует такое же количество аксонов. Они собираются в пучки (так называемые тракты), которые, соединяясь вместе, образуют спинной мозг.

Спинной мозг

Спинной мозг представляет собой длинный, несколько сплюснутый цилиндрический тяж, который сверху является продолжением продолговатого мозга, а внизу заканчивается коническим заострением на уровне 2-го поясничного позвонка.

Длина спинного мозга у женщин достигает 42, у мужчин – 45 сантиметров. Говоря современным языком, головной мозг – это процессор, а спинной мозг – кабель, дающий возможность управления и обратной связи.

Чтобы сигналы дошли от центров головного мозга до определенных структур тела или органов, необходимо распределение аксонов по ходу следования основного «кабеля». Поэтому весь спинной мозг состоит из 31 сегмента: 8 шейных, 12 грудных, 5 поясничных, 5 крестцовых и 1 копчикового. Через конкретный сегмент головной мозг распределяет электрические сигналы на определенную структуру тела или орган.

Все сегменты устроены одинаково. Они состоят из серого и белого вещества, как и головной мозг. Серое вещество, то есть нервные клетки, находится в центре и по форме напоминает крылья бабочки или букву Н (рис. 6). Вокруг нервных клеток проходят пучки, или тракты, аксонов.

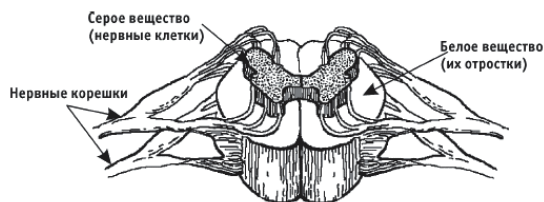


Рис. 6. Два сегмента спинного мозга

От нервных клеток спинного мозга, то есть от правой и левой половины каждого сегмента, парами отходят основные отростки-аксоны, из которых образуются левый и правый

нервы сегмента. Поперечный отрезок спинного мозга и связанные с ним правые и левые спинномозговые нервы, через которые головной мозг контролирует определенный участок тела, называются *нервным сегментом* (рис. 7).

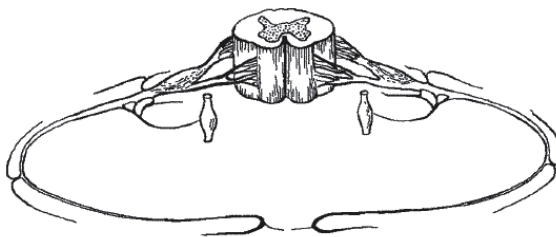


Рис. 7. Нервный сегмент

В пределах одного сегмента замыкается короткая *рефлекторная дуга*. Это связующее звено между головным мозгом и телом.

В одном нервном корешке можно насчитать от 1,5 до 2 тысяч аксонов. И если от спинного мозга отходит 31 пара нервных корешков, можно подсчитать, сколько «проводков» использует головной мозг, чтобы контролировать весь организм.

На сегодняшний день хорошо известно, через какой конкретно сегмент спинного мозга головной мозг контролирует ту или иную часть тела или органа и как влиять на этот процесс.

Глава 2. Грыжа позвоночника

Межпозвоночная грыжа

Грыжи межпозвоночных дисков (грыжа позвоночника) являются самыми тяжелыми и часто встречающимися осложнениями остеохондроза – крайне распространенного и помолодевшего по сравнению с началом XX века заболевания позвоночного столба.

Кроме того, грыжа позвоночника может сформироваться в результате разрыва фиброзного кольца при резком увеличении давления внутри диска. Причиной разрыва становится травматическое воздействие на позвоночник при ударах, падениях, переломах, подъеме тяжестей.

Что же представляют собой грыжи?

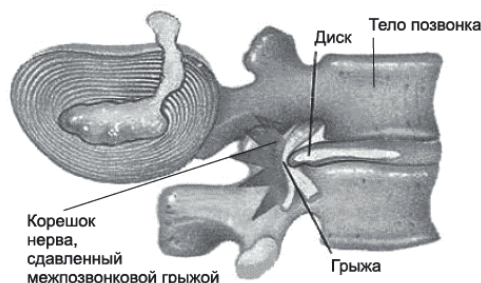


Рис. 8. Грыжа межпозвоночная

Грыжа межпозвоночного диска – это повреждение фиброзного кольца межпозвоночного диска, через который, уступая давлению, выпячивается фрагмент студенистого ядра. Понять механизм образования грыж поможет рис. 8.

В большинстве случаев это заболевание встречается у лиц 25–45 лет и очень редко в детском возрасте.

Стадии формирования грыжи

Первая стадия формирования грыжи получила название *протрузии межпозвоночного диска*, во время которой травмируются внутренние волокна фиброзного кольца, но без разрыва внешней оболочки, удерживающей студенистое ядро в своих границах.

Вторая стадия формирования грыжи – *энтузия (выход) межпозвоночного диска*, во время которой происходит повреждение уже и внутренних и наружных волокон фиброзного кольца диска с выходом пульпозного ядра в полость спинномозгового канала, то есть за пределы фиброзного кольца.

На этом этапе принято считать, что процесс формирования межпозвоночной грыжи закончен. Чем она грозит?

Главная опасность межпозвоночной грыжи заключается в вероятности сужения позвоночного канала и, как следствие, сильного сдавливания нервных корешков и оболочки спинного мозга. Это, в свою очередь, может вызвать воспаление и отек окружающих тканей. Человек при этом чувствует сильную боль в области локализации межпозвоночной грыжи и по ходу прохождения нервных окончаний. Чаще всего грыжа проявляется в поясничном отделе позвоночника, в самом натруженном и подвижном.

Некоторое время грыжа позвоночника может протекать бессимптомно, ничем себя не выдавая, но постепенно грыжевым выпячиванием сдавливается соответствующая часть спинного мозга, нервных корешков и кровеносных сосудов, обеспечивающих питание суставов, и начинает развиваться симптоматика болезни. Ведь шила в мешке не утаить. Образующаяся при этом позвоночная грыжа давит на корень нерва в месте его выхода из спинномозгового канала и вызывает воспаление, сопровождающееся отеком. Это объясняет, почему потеря чувствительности и болезненные ощущения проявляются не сразу.

Клиническая картина

Для того чтобы правильно понять и оценить происходящие в организме патологические процессы, их принято правильно классифицировать. Поэтому приведем несколько слов о классификации межпозвоночных грыж.

Если коротко, то в медицинской литературе обычно выделяют межпозвоночную грыжу шейного и грудного отделов позвоночника, а также грыжу пояснично-крестцового отдела позвоночника.

В принципе механизмы их образования одинаковы, поэтому расписывать подробности возникновения грыж по отделам позвоночника большой необходимости нет. Но как и везде есть нюансы. Например, почему в одном отделе позвоночника грыжи образуются чаще (или реже), чем в другом?

Межпозвоночная грыжа шейного отдела встречается гораздо реже, это связано с особенностями его строения. Дело в том, что шейный отдел представлен семью шейными позвонками, а межпозвоночные диски начинаются с 3-го межпозвоночного промежутка, обеспечивая вместе с дугоотростчатыми суставами позвонков сгибание и разгибание шеи, а также боковые наклоны с достаточно большой амплитудой. Поперечные отростки шейных позвонков имеют отверстия. Располагаясь одно над другим, они образуют канал, в котором проходят позвоночная артерия, вена и симпатический нерв, берущий начало от шейного грудного ганглия. Задняя продольная связка – широкая, а высота межпозвоночных дисков здесь сравнительно небольшая. В шейном отделе в отличие от поясничного задняя продольная связка слабее в центральной зоне. Поэтому выпячивание, ведущее к грыже межпозвоночного диска, может происходить не только в заднебоковом, но и в заднем направлении.

Конец ознакомительного фрагмента.

Текст предоставлен ООО «ЛитРес».

Прочитайте эту книгу целиком, [купив полную легальную версию](#) на ЛитРес.

Безопасно оплатить книгу можно банковской картой Visa, MasterCard, Maestro, со счета мобильного телефона, с платежного терминала, в салоне МТС или Связной, через PayPal, WebMoney, Яндекс.Деньги, QIWI Кошелек, бонусными картами или другим удобным Вам способом.