

Ирина Калюжнова

Остеохондроз



Ирина Александровна Калюжнова

Остеохондроз

*Текст предоставлен издательством
http://www.litres.ru/pages/biblio_book/?art=6149260
Остеохондроз: Научная книга; 2013*

Аннотация

<p id="__GoBack">В наше время остеохондрозом болен каждый второй взрослый человек. Это опасное и мучительное заболевание не только причиняет постоянную боль, но и приносит массу неудобств, ограничивает двигательную активность человека, меняет его жизнь. Медики считают причинами остеохондроза инфекции, интоксикации, травмы позвоночника и т. п. Но истинная его причина – в нашем образе жизни: мы неправильно питаемся, не придаем значения профилактическим мерам, а в результате спина, шея, руки или ноги отказываются нам служить. Данная книга расскажет о том, как устроен позвоночник, как укрепить его и защитить от травм, как справиться с остеохондрозом с помощью традиционных и нетрадиционных методов лечения. Вы получите множество советов и рекомендаций, которые помогут вам вернуть гибкость и подвижность суставам, выпрямить позвоночник – и начать новую жизнь без боли!

Содержание

Введение	5
Позвоночник как пружина в механизме опорно-двигательного аппарата	11
Остеохондроз шейного отдела позвоночника	44
Конец ознакомительного фрагмента.	52

Ирина Калюжнова

Остеохондроз

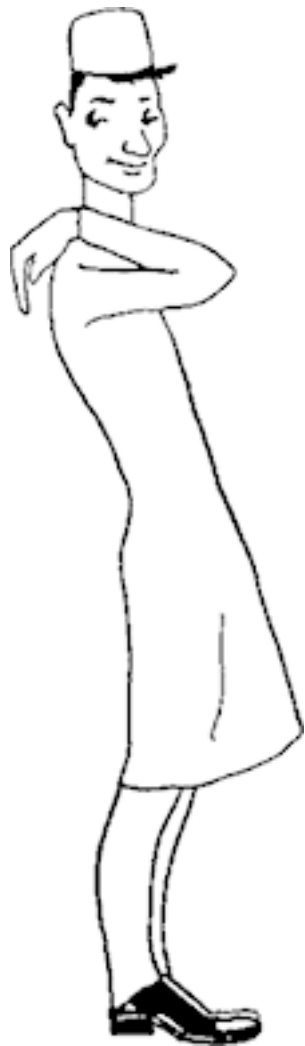Все права защищены. Никакая часть электронной версии этой книги не может быть воспроизведена в какой бы то ни было форме и какими бы то ни было средствами, включая размещение в сети Интернет и в корпоративных сетях, для частного и публичного использования без письменного разрешения владельца авторских прав.

Введение

Пожалуй, ни одна из тем так подробно не освещена в популярной литературе, как тема остеохондроза позвоночника. Если взять одну из этих книг, то можно узнать, что пульпозное ядро, например, на первом году жизни содержит 88 % воды, а в пожилом возрасте – только 70 %; что толщина межпозвонковых дисков разная: в грудном отделе – 2 мм, в поясничном – 10 мм; что суммарная высота всех межпозвонковых дисков у новорожденных составляет 50 % всей длины позвоночника, а у взрослых – 25 %. В подобных книгах можно почерпнуть и много другой информации.



Только одного не знает никто: отчего же это все происходит. Вот что печально. Но традиционная медицина вслед за народной предлагает весьма эффективные методы лечения остеохондроза позвоночника. Парадокс, как говорится, на спине. Я тоже не открою Америки в области своей и вашей спины, а предложу вам, уважаемый читатель, лишь разобраться в уже имеющейся информации по остеохондрозу и выбрать ту, что нужна именно вам.



Думаю, что среди вас есть те, кому требуется сначала обязательно понять суть вопроса, а есть и другие, кому читать ну просто некогда, много разных дел и забот, а потому хотелось бы поскорее узнать, что надо делать, чтобы спина не болела. Знаете, кто выздоравливает быстро и в первую очередь? Тот, кто умеет слышать не только себя. Если вы способны это делать, то книга вам будет верным помощником, потому что материал в ней излагается в форме, удобной для любого читателя. Главное, захотеть эту информацию воспринять.

Позвоночник – едва ли не самое незащищенное место в организме с точки зрения биоэнергии. Как вы думаете, почему к незнакомому человеку нужно поворачиваться лицом? Потому что спереди биоэнергетическое поле больше. И если незнакомец вдруг окажется недругом, то и самооборона в ход пойдет: защита на своей территории ни для кого не зазорна. Я имею в виду психологическую самооборону.

Совет

Обращайте внимание на тех, кто упорно подходит к вам со спины!

А на спине защитный биоэнергетический слой меньше, да и глаз нет. Вот почему все «хорошее» обычно в спину посылают. А потому для сохранения здоровья спины важно то, что происходит с вами здесь и сейчас. На врачебном языке это звучит примерно так: эффективность терапии при остеохондрозе позвоночника в большей степени зависит не от

этиологических факторов, а от патогенетических механизмов развития заболевания.



Вам это понятно? И правильно, тем более что врачи так тоже не говорят, потому что патогенетические факторы – это та самая биоэнергетика, которую в институтах не проходят. И все-таки очевидно, что все методы лечения остеохондроза

позвоночника так или иначе направлены на улучшение той самой энергии, которая глазу не видна. Именно поэтому помогает все, что активизирует биологически активные точки спины, существование которых сегодня уже никто под сомнение не ставит: они действительно существуют, хотя никто их не видел.

Статистика

100 тыс. человек в России ежегодно получают группу инвалидности из-за остеохондроза позвоночника, что сопоставимо с последствиями стихийного бедствия.

Как избежать остеохондроза позвоночника, как сохранить здоровье спины, как проводить правильное, эффективное лечение. Обо всем этом и пойдет речь в этой книге.

Позвоночник как пружина в механизме опорно- двигательного аппарата

Опорно-двигательный аппарат – это все кости и все мышцы организма, а также то, что их связывает между собой, т. е. хрящи и связки (рис. 1). С одной стороны, это опора, а значит, прочность, но с другой стороны, это движение, а значит, подвижность и гибкость. Нужны и то и другое, причем одновременно. Представьте себе, во что превратится организм, если разом лишится всех костей. Представили? Мягко говоря, превратится он в ничто, в кучу неизвестно чего. А чтобы без движения? Тоже как-то не радуется. Вот и получается, что наш опорно-двигательный аппарат – просто чудо инженерной мысли, а реализуется это чудо при помощи совсем простых приспособлений. Но обо всем по-порядку.

Итак, опора организма – это скелет, опора скелета – это позвоночник (рис. 2). Прочность обеспечивается костями, а гибкость – хрящами и связками, которые образуют суставы. Движение, как вы понимаете, осуществляют мышцы. При этом мышцы шеи и позвоночника делятся на две группы: те, что удерживают нужную позу (тонические мышцы), и те, что участвуют в движении. Изучением костей занимается наука остеология, а изучением мышц – миология. Нас интересует

позвоночник, а потому далее последует краткий экскурс в науку о костях.

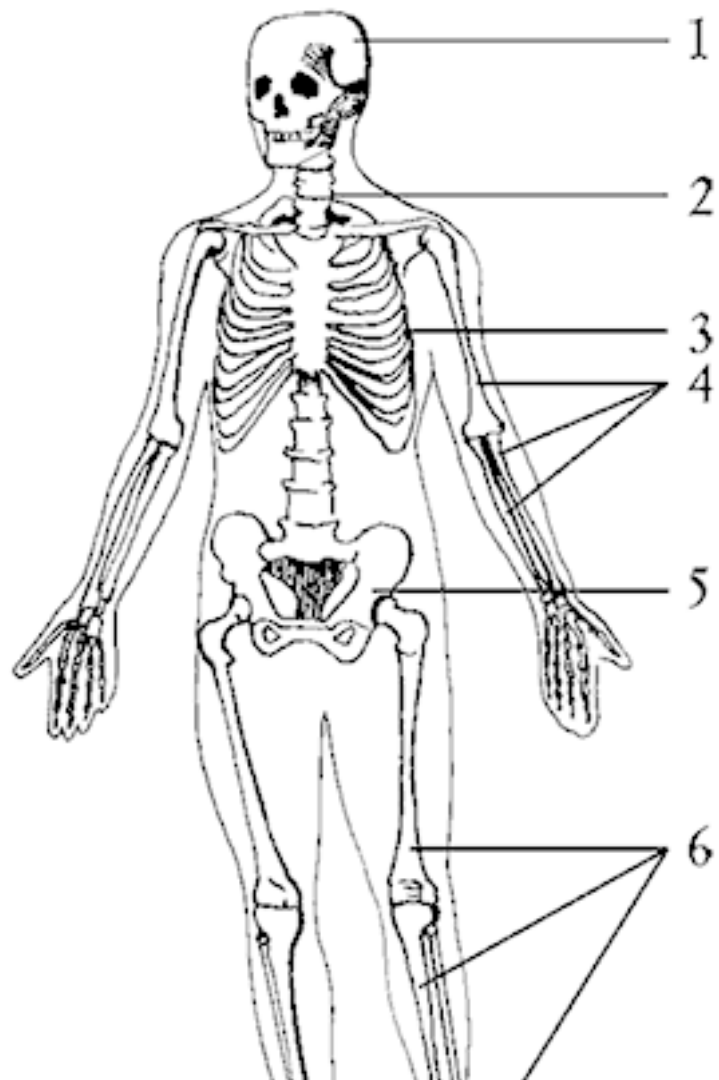


Рис. 1. Скелет: 1 – череп; 2 – позвоночный столб; 3 – грудная клетка; 4 – кости верхней конечности; 5 – тазовая кость; 6 – кости нижней конечности

Те, кто хотел бы сразу получить советы по лечению, могут смело переходить к следующей главе. Для вдумчивых читателей сообщаю, что скелет человека делится на осевой и добавочный. Осевой – это череп, позвоночник и грудная клетка. Добавочный скелет включает кости верхних и нижних конечностей.

Отделы
ПОЗВОНОЧНИКА

Шейный

I

Грудной

II



ПОЗВОНОЧНЫЙ СТОЛБ

Рис. 2. Позвоночник

Если вы посмотрите на скелет туловища (осевую часть), то без труда заметите, что он состоит из многих частей, т. е. прерывистый (дискретный), – это позвонки и ребра. Именно это позволяет сочетать и прочность, и гибкость.

Но и это еще не все: позвоночник человека имеет изгибы. Это дает возможность сохранять вертикальное положение, выдерживать большие нагрузки и менять положение тела. Позвоночник – это самая настоящая пружина-амортизатор! И что не менее важно, внутри позвоночника находится одна из самых важных деталей организма – своеобразная электрическая станция – спинной мозг, а его защиту позвоночник обязан осуществлять вместе с сохранением гибкости (рис. 3).

Как же это происходит? Дело в том, что позвоночный столб только называется «столбом», но по сути таковым не является: он состоит из множества кусочков, в среднем из 33 позвонков (32–34). Положите, пожалуйста, свою руку на шею со спины. А теперь найдите самую выступающую косточку – это седьмой позвонок, он же последний шейный.

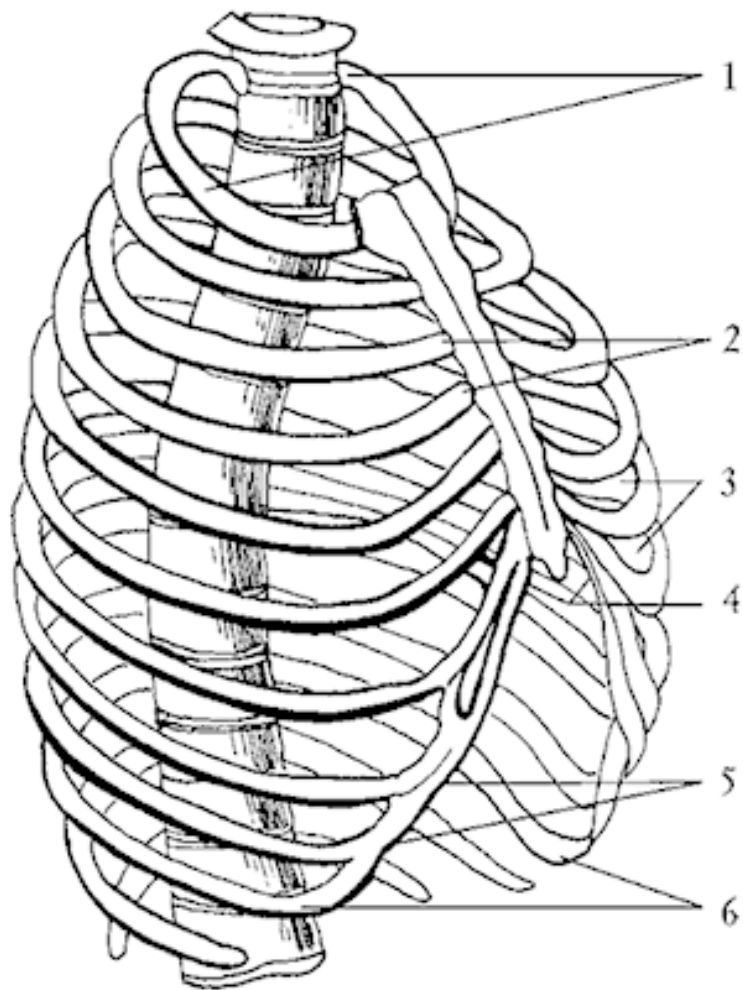


Рис. 3. Грудная клетка: 1 – верхняя апертура; 2 – грудино-реберные суставы; 3 – межреберье; 4 – подгрудинный угол; 5 – реберная дуга; 6 – нижняя апертура

То, что ребер в организме дюжина, т. е. 12, вы, видимо, знаете. Тогда вам легко запомнить, что и грудных позвонков тоже 12, и каждому ребру соответствует свой позвонок. Грудные позвонки, несомненно, прочнее шейных, но такого количества подвижных суставов ни один отдел позвоночника не имеет, а все потому, что каждое ребро соединяется с грудным позвонком двумя суставами. Вот такая шарнирная конструкция. И если один суставчик выходит из строя, то и весь грудной отдел позвоночника перестает работать слаженно. Теперь понятно, почему разрабатывать суставы грудного отдела необходимо каждый день, особенно тем, кто сидит за рулем или за письменным столом.

♦ Подсказка: сделать это можно только при помощи специальных физических упражнений.

В области поясницы находится 5 позвонков, толстых и массивных. Интересный факт: при переносе тяжестей, подъеме двух ведер воды или передвижении мебели межпозвоночный диск, находящийся между 4 и 5 поясничными позвонками, испытывает давление в 500 кг! Понятно, что нервные корешки, которые проходят в этом отделе позвоночника, сдавливаются чаще других, и называется это «поясничным радикулитом».

Столько же позвонков, т. е. 5, но только сросшихся между собой, образует крестец, который и обеспечивает прочность всей конструкции позвоночника (рис. 4). Этот отдел наиболее благополучный.

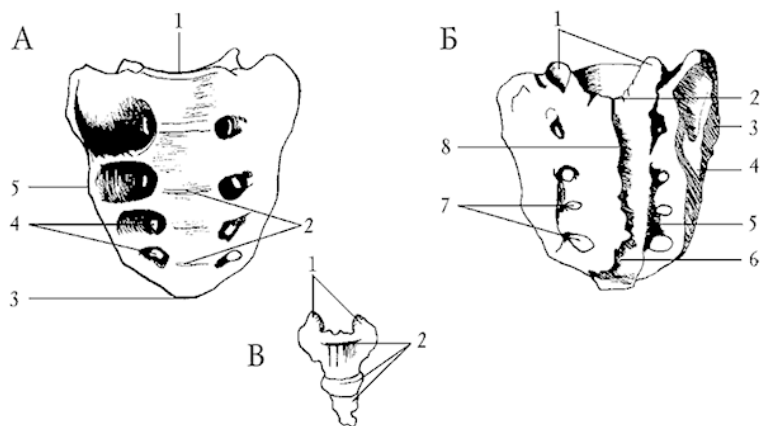


Рис. 4. Крестец и копчик: А – крестец, вид спереди: 1 – основание крестца; 2 – поперечные линии; 3 – верхушка крестца; 4 – передние крестцовые отверстия; 5 – латеральная часть. Б – крестец, вид сзади: 1 – верхние суставные отростки; 2 – крестцовый канал; 3 – ушковидная поверхность; 4 – латеральный крестцовый гребень; 5 – промежуточный крестцовый гребень; 6 – крестцовая щель; 7 – задние крестцовые отверстия; 8 – срединный крестцовый гребень. В – копчик: 1 – копчиковые рога; 2 – копчиковые позвонки

Есть и еще позвонки, их может быть от 3 до 5 – своеобразный хвостик, иначе говоря, копчик (рис. 4). Часть эта очень важная, хотя и маленькая. Вспомните, сколько раз в детстве вы падали на эту часть своего позвоночника с велосипеда или с горки? Наверняка не считали. А что происходит с копчиком при падении на него? Он подворачивается внутрь! И ничего хорошего в этом для органов малого таза и для организма в целом нет. А кто-нибудь вам загнутый «хвостик» на место ставил? Почти уверена, что таких счастливиц единицы. А потому книжку читать нужно всем, и кому интересно, и кому некогда. Сами потом копчик править будете, если не себе, то деткам своим или внукам.

То, что позвонки увеличиваются в размере сверху вниз, понятно, потому что чем они ниже, тем нагрузка на них больше. А где же помещается его величество спинной мозг? Позвонки, кроме тела, имеют еще и дугу – в этом отверстии и проходит нежнейшая ткань спинного мозга. Но и это не все: дуга позвонка имеет отростки, один из таких вы и определили, когда нашли VII шейный позвонок. Кстати, вследствие того, что остистый отросток у VII шейного позвонка самый большой, его называли выступающим.

Кроме остистых отростков позвонки имеют и другие, расположенные по бокам. Именно они и образуют специальные отверстия для входа и выхода сосудов и нервов. Можно без преувеличения сказать, что позвоночник защищает «дорогу жизни» для всего организма: в центре позвоночника ле-

жит спинной мозг, сюда же входят корешки нервов, передающих информацию от мышц и внутренних органов всего тела, каждый корешок сопровождают артерия, вена и лимфатический сосуд.

Есть у позвонков еще некоторые любопытные особенности. Например, первый шейный позвонок тела не имеет – одна сплошная дуга, а второй позвонок шеи имеет не только тело, но еще и отросток на этом теле, который называется «зубом», а по сути является телом первого шейного позвонка. В итоге – затылочный сустав совершает движения по всем направлениям, выполняя функцию шаровидного сустава. Возможно, вам будет интересно узнать, что некоторые позвонки имеют свои личные имена, так они важны. I – атлант, II – осевой, а с именем VII вы уже знакомы – выступающий (рис. 5).

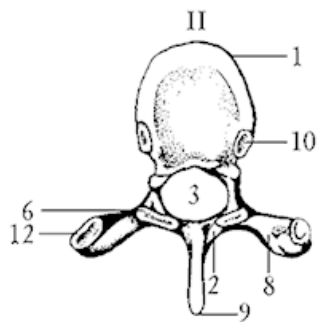
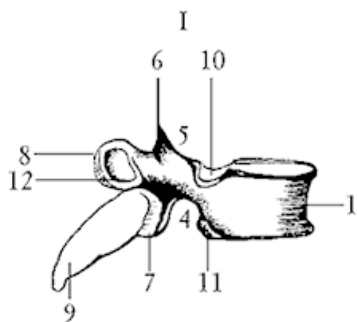
Самые подвижные и при этом испытывающие самую большую нагрузку – это семь шейных позвонков. Как это ни странно, но давление, оказываемое на VI шейный межпозвонковый диск, больше, чем на I, крестцовый. Именно поэтому наиболее уязвим шейный отдел позвоночника.

Позвоночник, как любой уважающий себя сустав, имеет хрящи, которые называются межпозвонковыми дисками. Именно они, эти диски, и являются предметом нашего пристального внимания, потому что именно с них и начинается остеохондроз.

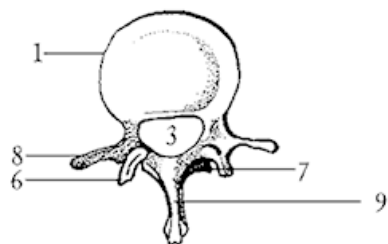


По внешнему виду позвоночник похож на многослойный гамбургер: между каждыми двумя телами позвонков имеются толстые прослойки фиброзного хряща. О строении межпозвонкового диска поговорим подробнее. Представьте себе, что «гамбургер» разрезан по самому центру, т. е. по «начинке», – это и будет поперечный срез межпозвонкового диска (рис. 6). При этом можно увидеть круги, расположенные на периферии диска, – это фиброзные волокна, которые для прочности идут в противоположных направлениях, делая полоборота спирали на одном позвонке, а закрепляются в нижележащем. При наклоне позвоночника вправо натягивается одна группа волокон, влево – противоположная. Фиброзные волокна называются еще фиброзным кольцом и состоят из мягкого коллагена.

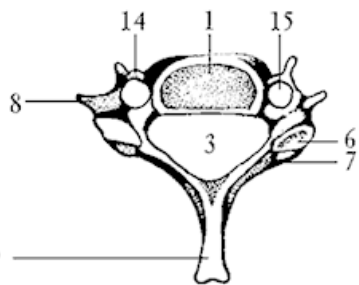
A



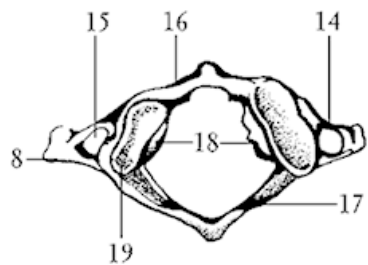
Б



B



Г



A

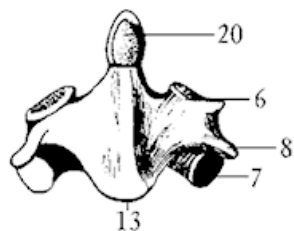


Рис. 5. Позвонки: А – грудной позвонок: I – вид сбоку; II – вид сверху; Б – поясничный позвонок; В – шейный позвонок; Г – шейный позвонок – атлант; Д – II шейный позвонок – осевой позвонок; 1 – тело позвонка; 2 – дуга позвонка; 3 – позвоночное отверстие; 4 – нижняя позвоночная вырезка; 5 – верхняя позвоночная вырезка; 6 – верхний суставной отросток; 7 – нижний суставной отросток; 8 – поперечный отросток; 9 – остистый отросток; 10 – верхняя реберная ямка; 11 – нижняя реберная ямка; 12 – реберная ямка поперечного отростка; 13 – тело II шейного позвонка; 14 – реберный отросток; 15 – отверстие поперечного отростка; 16 – передняя дуга атланта; 17 – задняя дуга атланта; 18 – латеральные массы атланта; 19 – верхняя суставная ямка атланта; 20 – зуб осевого позвонка

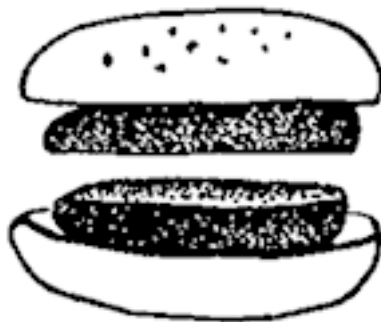
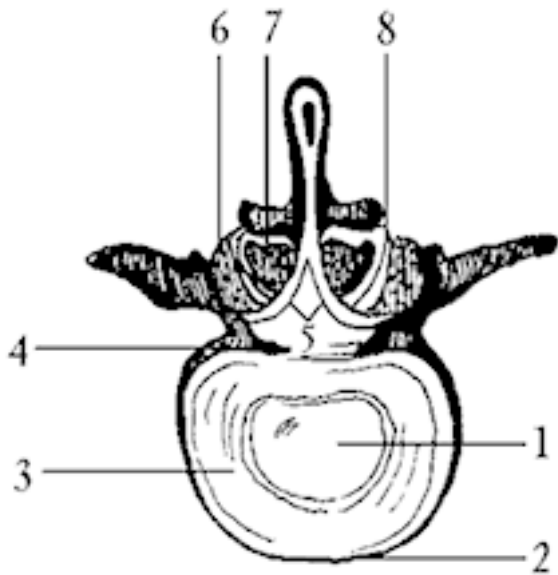


Рис. 6. Межпозвоночные соединения: 1 – студенистое

ядро; 2 – передняя продольная связка; 3 – фиброзное кольцо; 4 – задняя продольная связка; 5 – желтая связка; 6 – верхний суставной отросток нижележащего позвонка; 7 – нижний суставной отросток вышележащего позвонка; 8 – дугоотростчатый сустав

Центральная часть межпозвонкового диска лишена волокон и состоит из студенистой стекловидной ткани, по консистенции похожей на холодец. Называется эта желатиноподобная масса пульпозным ядром, состоит из специальных веществ (протеогликанов), способных быстро впитывать и отдавать воду, т. е. набухать. Находясь в замкнутом пространстве фиброзного кольца и обладая определенным запасом упругости, ядро способно расправляться и раздвигать тела позвонков. Вот такой замечательный амортизатор отделяет один позвонок от другого и позволяет перераспределять вертикальное давление, оказываемое на позвоночник.

Между V (последним) крестцовым позвонком и I копчиковым лежит особый межпозвонковый диск, вместо пульпозного ядра в центре у него находится полость, что, собственно, и делает копчик относительно подвижным.



Запомним

Благодаря межпозвоночным дискам позвоночник приобретает упругость, в нем затухают и смягчаются толчки и сотрясения, которые естественным образом возникают при ходьбе и беге.

Фиброзные волокна межпозвоночных дисков связаны с двумя продольными связками, которые проходят вдоль всего позвоночника спереди и сзади тел позвонков. Так позвон-

ки связываются друг с другом. Конечно, это далеко не все связки, при помощи которых и образуется то, что принято называть позвоночником (рис. 7 А, Б).

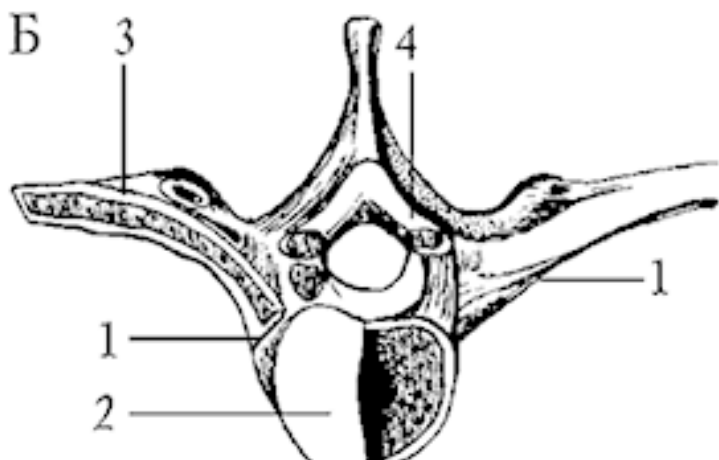
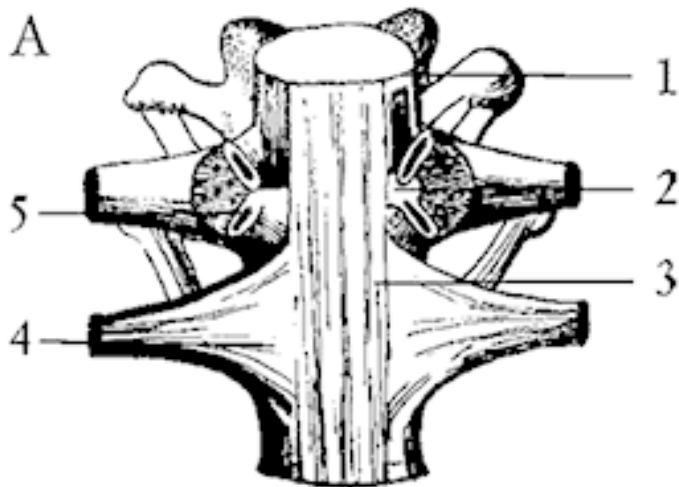


Рис. 7. Соединения ребер с позвонками: А – вид спереди: 1 – межпозвоночный диск; 2 – внутрисуставная связка головки ребра; 3 – передняя продольная связка; 4 – лучистая связка головки ребра; 5 – сустав головки ребра. Б – вид сверху: 1 – сустав головки ребра; 2 – межпозвоночный диск; 3 – реберно-поперечный сустав; 4 – желтая связка

Задняя часть позвоночника формируется дугами и остистыми отростками. При соединении остистых отростков образуется остистый гребень, который отклоняется вправо у правой и влево – у левой, создавая физиологическое искривление (сколиоз). На этом гребне больше всех выступают остистые отростки VII шейного и III поясничного позвонка (запомним, это пригодится при лечении).

Вообще, изгибы позвоночника – это те места, где затухают толчки, где происходит разложение сил давления и сжатия. Изгибы – слабые места позвоночника. Это все переходные области: от черепа к шейному отделу, от шейного – к грудному, от грудного – к поясничному, от поясничного к – крестцовому (рис. 8). Позвонки лежат один на другом, а потому травма одного позвонка немедленно сказывается на двух соседних, расположенных выше и ниже поврежденного.

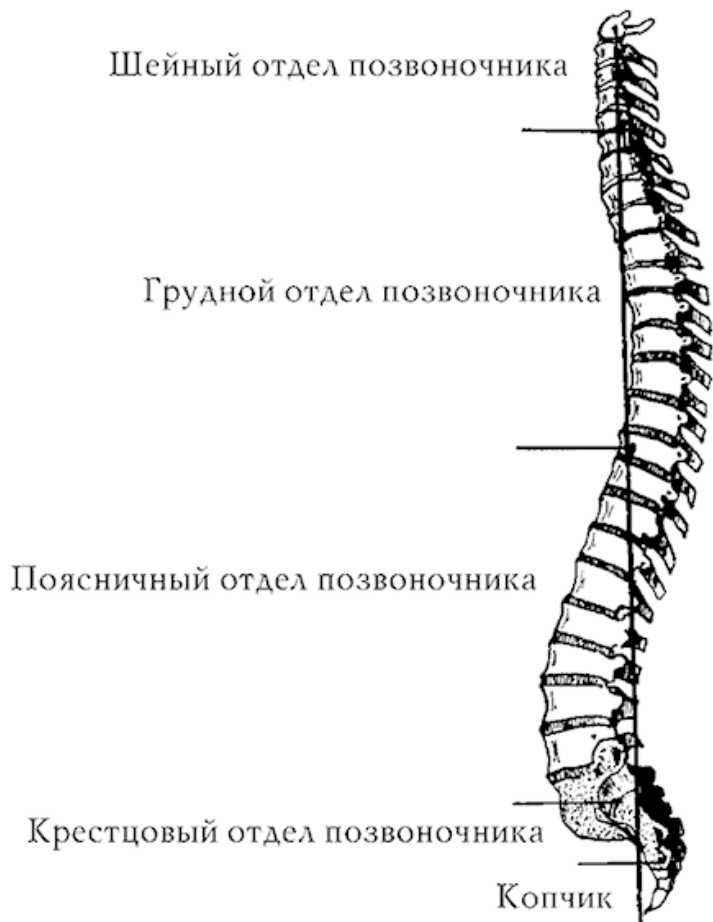


Рис. 8. Опасные точки позвоночника

Вертикальную осанку обеспечивают развитые мышцы и сухожилия (рис. 9), только в этом случае никакие удары и сотрясения не испортят «пружину» позвоночника в слабых переходных зонах.

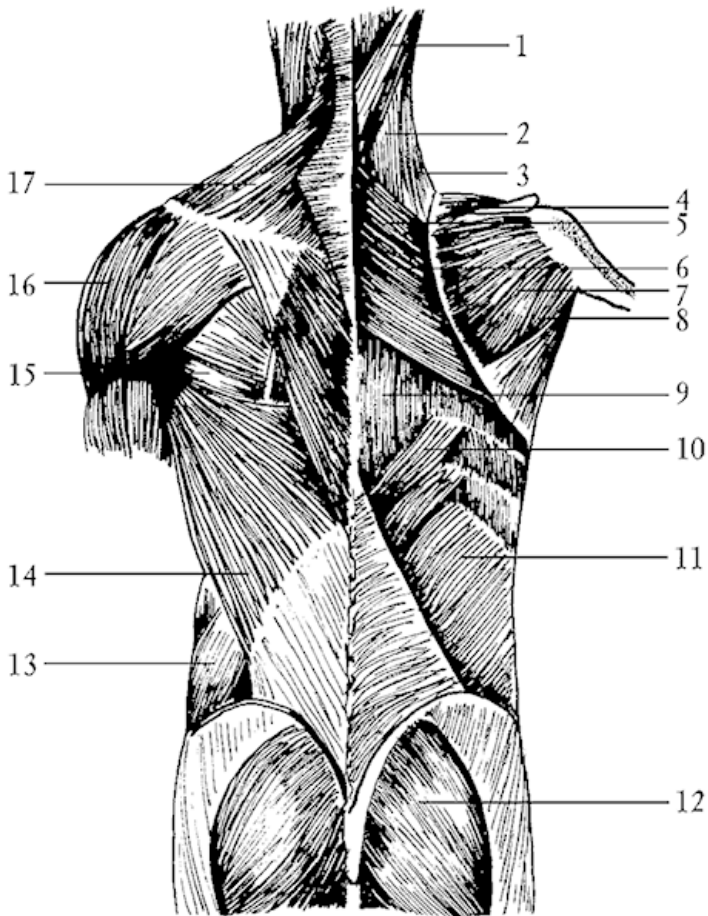
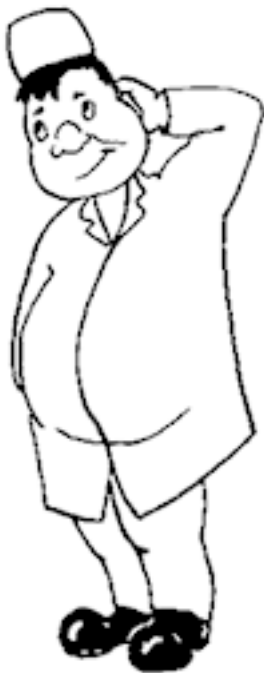

Рис. 9. Мышцы спины, поверхностные слои: 1 – ременная мышца головы; 2 – ременная мышца шеи; 3 – мыш-

ца, поднимающая лопатку; 4 – надостная мышца; 5 – малая ромбовидная мышца; 6 – большая ромбовидная мышца; 7 – подостная мышца; 8 – малая круглая мышца; 9 – мышца, выпрямляющая позвоночник; 10 – нижняя задняя зубчатая мышца; 11 – внутренняя косая мышца живота; 12 – большая ягодичная мышца; 13 – наружная косая мышца живота; 14 – широчайшая мышца спины; 15 – большая круглая мышца; 16 – дельтовидная мышца; 17 – трапециевидная мышца



Вопрос

Почему сухожилия перестают быть упругими и плотными?

К примеру, шейный сколиоз (искривление) нарушил функцию шейного нервного узла, который управляет деятельностью щитовидной железы. Щитовидная железа ослабляется, мышцы теряют тонус, а кости – упругость. Может быть, вы слышали, как могут рассыпаться кости на ровном

месте? Это именно такой случай.

Ответ

Искривление позвоночника нарушает работу органов, а это еще больше ухудшает состояние позвоночника.

Важная информация

До 27 лет межпозвонковые диски получают питание из крови, а после 27 лет – методом диффузии из окружающих тканей.

Действительно, межпозвонковые диски в зрелом возрасте питает не кровь, а спинномозговая жидкость, и если скорость ее течения по спинномозговому каналу замедляется, то и изменения в позвоночнике неизбежны.

Считается, что в 25 лет теряется гибкость, в 40 лет начинает беспокоить радикулит, а после 50 лет – остеохондроз, ожирение, гипертония, колит, сахарный диабет... Изменения в организме мужчин происходят из-за перегрузок за рулем, подъема тяжестей, а в организме женщин – из-за трудных родов, тяжелых физических нагрузок на огороде, на работе и дома.

Еще в детстве формируются сколиозы (боковые искривления позвоночника) (рис. 10), сутулость и загиб копчика, что смещает позвонки, частично пережимает сосуды, питающие позвоночник. А организм из-за этого начинает обе-

регатать больную зону, поддерживая напряженными расположенные рядом мышцы, что еще больше портит питание в больном месте позвоночника.

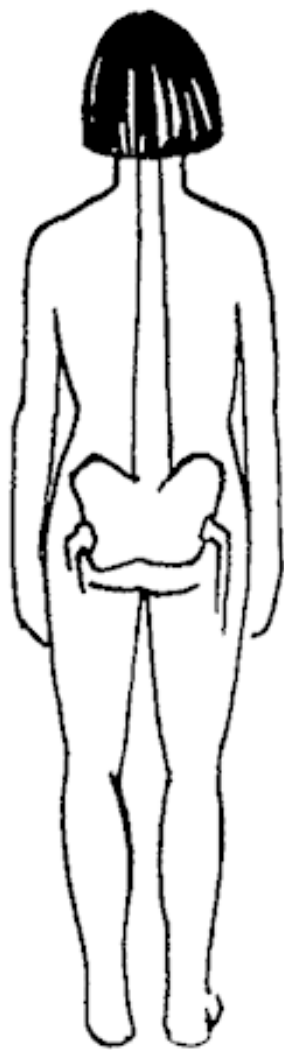
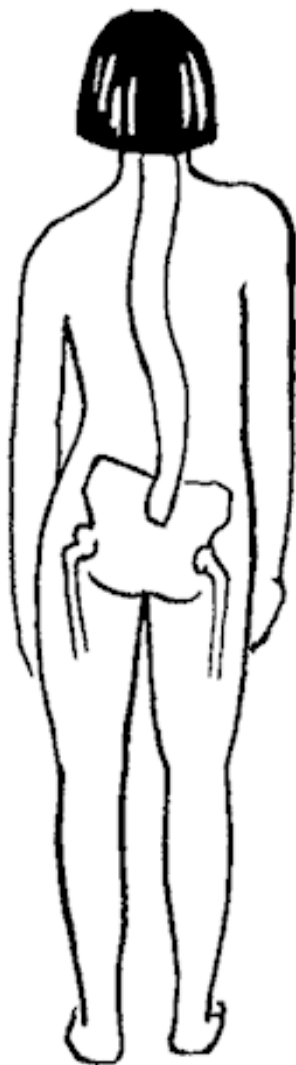


Рис. 10. Позвоночник, имеющий сколиотическое искривление, справа – прямой позвоночник

Мягкие коллагеновые волокна межпозвонковых дисков могут переродиться в грубые рубцы, а косточки позвонков – в камнеподобную массу. Диски между позвонками становятся сухими и растрескиваются, а ядро при этом выдавливается наружу. Тела позвонков «салятся» друг на друга, их края расплющиваются, образуя острые шипы, которые раздражают близлежащие ткани и нервные корешки. Вот, собственно, откуда появляется боль, постоянная спутница каждого из 60 симптомов остеохондроза.

А дальше начинается цепная реакция: здоровые позвонки берут на себя нагрузку вместо больных, но, долго не выдерживая, тоже расплющиваются. Уменьшается высота позвоночника, уменьшается спинномозговой канал, где, как в футляре, хранится «драгоценный инструмент» – спинной мозг. Нужно ли говорить, что вслед за нарушениями в позвоночнике страдает весь организм?

Информация для размышления

Есть предположение, что срабатывание позвоночника в слабых точках является возрастным потолком не только для самого позвоночника, но и для всего организма.

Позвоночник страдает от непомерных односторонних нагрузок, ударов, сдавлений, нефизиологичных поз, однооб-

разной работы, слабости мышц, от плохого кровообращения, нарушений работы пищеварительной системы, остеопороза, при заболеваниях головы, почек, легких.

Наука утверждает, что остеохондроз позвоночника – это дегенеративно-дистрофическое заболевание с истончением межпозвонковых дисков, изменением тел позвонков и межпозвонковых суставов.

Хорошая новость

Поддерживающий и корригирующий комплекс физических упражнений в течение всей жизни существенно замедляет процесс перерождения позвоночника и продлевает жизнь.

Причины остеохондроза разнообразны: поднятия тяжестей, прыжки с высоты, длительное нахождение в неудобной позе, вибрация, переохлаждение, травмы позвоночника, воспаление близлежащих органов, родовые травмы.

Запомните:

Изменения в фиброзных кольцах появляются в первые 10 лет жизни, наиболее частая локализация разрывов колец бывает в шейном отделе.

Уже на втором году жизни позвоночник утрачивает гибкость, положение усугубляется приемом огромного количества химических лекарственных препаратов, что только ослабляет и без того нарушенный с детства обмен веществ.

Даже и неспециалисту видно, что редкий ребенок в школе имеет прямую спину. Вместо этого – выступающие лопатки,

сутулость и даже искривления. Но именно патология позвоночника является самой частой причиной заболеваний периферической нервной системы.

◆ Напоминаю: эта книга не является справочником практического дилетанта. Обнаружив у себя похожие симптомы, пожалуйста, обратитесь к специалисту!

Если врач ставит диагноз остеохондроз, это означает, что есть изменения в межпозвонковых дисках. Если ставится диагноз спондилез, значит, изменения существуют в телах позвонков, если – спондилоартроз, то повреждены межпозвонковые суставы. Если ставится диагноз радикулит, то ущемлены спинномозговые корешки.

Если остеохондроз развивается в шейном отделе, то могут возникать сильные головные боли, головокружения, шея теряет подвижность, появляется метеочувствительность, боли в руках.

Остеохондроз грудного отдела характеризуется симптомами несуществующих заболеваний сердца, легких, желудка, кишечника, но способствует развитию заболеваний этих же органов.

Поясничный остеохондроз приводит к невозможности согнуться-разогнуться, болям и судорогам в икроножных мышцах.

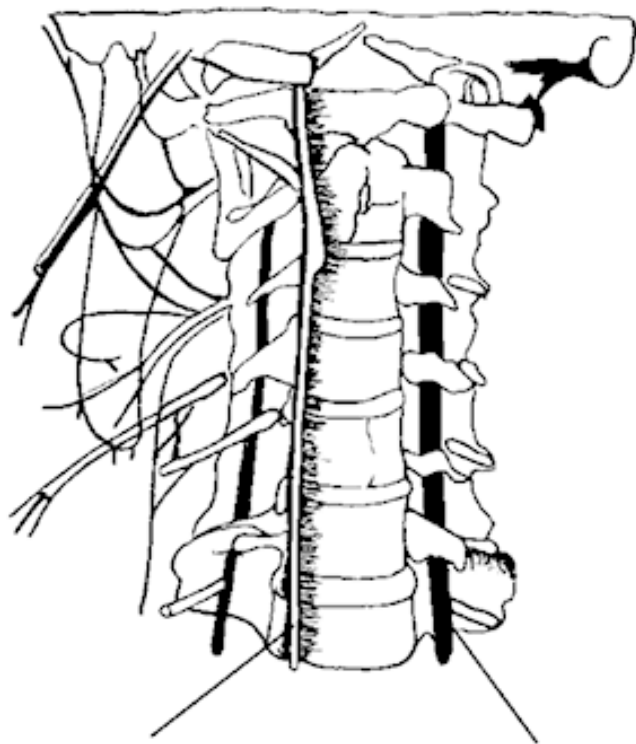
Нарушения координации движения, ползание мурашек по телу, беспричинный озноб или излишняя потливость – это

тоже симптомы остеохондроза позвоночника.

Остеохондроз шейного отдела позвоночника

Шейный прострел – это боль, возникающая при раздражении нервного ствола шеи. Боль появляется внезапно, в момент неловкого движения головой, затем может усиливаться даже при едва заметном движении, кашле и глотании, отдавать в затылок, лопатку, грудную клетку. Голова и плечи принимают вынужденное положение, мышцы становятся плотными, и резко ограничиваются движения в шейном и грудном отделе позвоночника.

Синдром позвоночной артерии развивается из-за уменьшения ее просвета, в результате чего наступает обескровливание мозга в тех областях, которые кровоснабжает эта артерия. Позвоночная артерия имеет особенность – она проходит через отверстия всех семи шейных позвонков, а потому риск ее сдавления весьма высок (рис. 11).



Симпатический
ствол

Позвоночная
артерия

Рис. 11. Позвоночная артерия

Наиболее характерный симптом – головная боль, из-за че-

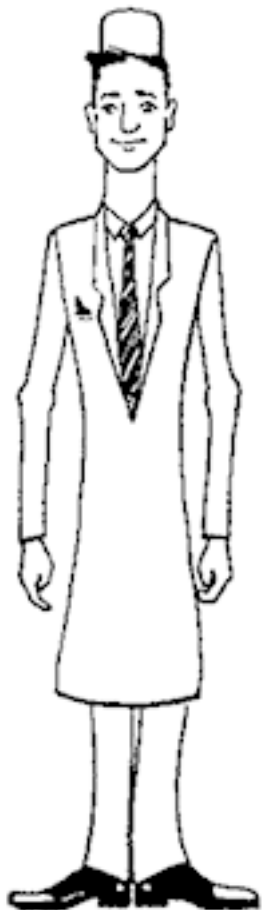го этот синдром получил название «шейная мигрень». Боль всегда начинается в затылке и четко усиливается при движении головой! При поворотах головы может ощущаться хруст, а при расчесывании волос – болезненность кожи.

Кроме того, может развиваться так называемая глоточная мигрень, когда в горле появляется ощущение инородного тела. Как правило, такие пациенты направляются сначала к ЛОР-врачу, который заболеваний глотки не обнаруживает и направляет на прием к психотерапевту, подразумевая невроз. Назначается лечение гипнозом и успокаивающими препаратами. Но этого недостаточно, чтобы расширить просвет позвоночной артерии.

Бывают состояния, когда при резком повороте головы человек падает, при этом сознание может и не нарушаться, но может и отсутствовать.

Отличительные признаки!

Если головная боль сочетается с головокружением и снижением зрения или слуха, то это и есть проявления шейного остеохондроза. Если голова начинает кружиться при поднятии ее вверх, то это симптом остеохондроза. Если головокружение появляется при наклоне головы вперед, то это проявления атеросклероза сосудов головного мозга.



Это важно запомнить!

Падение и потеря сознания при шейном остеохондрозе бывают вслед за резким движением головы!

Отличительные признаки!

При эпилептическом припадке больной тоже внезапно падает, но потеря сознания не связана с движением головы, при этом бывают судороги, прикусывание языка и непроизвольное мочеиспускание. После эпилептического припадка больной засыпает.

При обмороке потеря сознания бывает как бы постепенной, человек успевает принять меры: опустить голову вниз, попросить помощь.


При остеохондрозе все по-другому: поворот головы и внезапное падение.

Плече-лопаточный периартроз проявляется болями в плечевом суставе, которые иррадируют в шею, руку, сопровождаются ознобом и усиливаются при попытке завести руку за спину или поднять ее. Кроме боли, наблюдается малоподвижность (контрактура) плечевого сустава, а со временем мышцы плеча усыхают (атрофируются), и плечо становится будто замороженным.

Плече-кистевой синдром развивается тогда, когда к болям в правом плечевом суставе присоединяются боли и тугоподвижность кисти. Обычно после ночного сна кисть опухшая. При этом исчезают кожные складки, кожа становится блестящей, натянутой и холодной, однако после физических

упражнений все эти явления уменьшаются.

Синдром эпикондилеза плеча проявляется болями в локтевом суставе и слабостью кисти. Боли усиливаются при рывковых движениях в локте или кисти, при вращении предплечья, например, при работе молотком, отбивании котлет, игре в теннис и фехтовании.



При сдавлении спинного мозга или нарушении его кровообращения развиваются особые состояния. При этом появляются боль, онемение и слабость в руках и ногах. При движениях головы могут появляться неприятные ощущения: словно электрический ток проходит от шеи в обе руки, по позвоночнику – в обе ноги. Могут быть ослабленными произвольные движения одной руки и ноги, а на другой стороне тела – сниженной их чувствительность. Это далеко не полный перечень того, что может произойти при нарушении кровообращения спинного мозга. Разобраться в этом может только невропатолог, важно не пропустить первые признаки заболевания и своевременно обратиться к врачу.

Кардиальный синдром настолько частое явление, что приходится только удивляться, как многие больные в течение нескольких лет продолжают лечиться сердечными препаратами при очевидной их неэффективности! Синдром проявляется болями в области сердца, которые могут быть как постоянными, давящими, так и приступообразными, длящимися в течение нескольких часов. Такие больные вызывают скорую помощь и нередко даже попадают в больницу. Хотя на электрокардиограмме при этом нет признаков ишемической болезни, приступ болей нитроглицерином не снимается. При этом мало кто обращает внимание на то, что приступ начинается при резком подъеме руки, таком же повороте головы или кашле, одним словом, при резких движениях в шейном отделе позвоночника.

Конец ознакомительного фрагмента.

Текст предоставлен ООО «ЛитРес».

Прочитайте эту книгу целиком, [купив полную легальную версию](#) на ЛитРес.

Безопасно оплатить книгу можно банковской картой Visa, MasterCard, Maestro, со счета мобильного телефона, с платежного терминала, в салоне МТС или Связной, через PayPal, WebMoney, Яндекс.Деньги, QIWI Кошелек, бонусными картами или другим удобным Вам способом.