

Д.Гарамова

Учебно-методическое пособие



ТРИХОПИГМЕНТАЦИЯ

—
косметическая татуировка
КОЖИ ГОЛОВЫ

2022

18+

Д. Гарамова

**Трихопигментация
– косметическая
татуировка кожи головы**

«Автор»

2020

Гарамова Д.

Трихопигментация – косметическая татуировка кожи головы /
Д. Гарамова — «Автор», 2020

Учебное пособие по трихопигментации подойдет как для практикующих мастеров перманентного макияжа и тату-художников, желающих расширить спектр своих услуг, так и для начинающих. Также книга будет полезна людям, подверженным выпадению волос, для ознакомления с инновационным методом в решении этой проблемы. Выпадение волос является проблемой, одинаково распространенной как у мужчин, так и у женщин. К счастью, индустрия красоты придумала долгосрочное нехирургическое решение, которое может успешно замаскировать ряд проблем с выпадением волос. В учебнике подробно рассмотрены основы методики, причины потери волос, процедура нанесения пигмента в кожу головы, различия микропигментации и трихопигментации, трихопигментация бороды для мужчин, подготовка и послепроцедурный уход, колористика и методы коррекции трихопигментации. Администрация сайта ЛитРес не несет ответственности за представленную информацию. Могут иметься медицинские противопоказания, необходима консультация специалиста.

© Гарамова Д., 2020

© Автор, 2020

Содержание

Трихопигментация волос. Определение.	5
Строение кожи	7
Строение и жизненный цикл волоса	10
Причины потери волос.	13
Андрогенетическая алопеция.	15
Диффузная алопеция.	18
Гнездная алопеция.	19
Процедура трихопигментации	20
Шаг 1. Консультация	22
Конец ознакомительного фрагмента.	23

Д. Гармова

Трихопигментация – косметическая татуировка кожи головы

Трихопигментация волос. Определение.

Трихопигментация – это форма косметической татуировки. Это технологическая эволюция в эстетической и парамедицинской микропигментации кожи головы, которая позволяет замаскировать выпадение волос (алопецию) наиболее подходящим способом в зависимости от ситуации, подлежащей лечению. Выполняя этот вид процедуры, бритый эффект достигается за счет микроскопического, точечного подконтрольного введения специального пигмента в верхние слои дермы. Трихопигментация дает возможность изменить внешний вид обработанного участка путем воссоздания желаемого оптического эффекта, стремясь достичь наиболее естественный результат.

Трихопигментация и трансплантация волос – это две техники, которые могут не только сосуществовать вместе, но и помогают достичь максимального результата при совместном применении, гарантируя быстрые, не травматичные конечные результаты в качестве стратегии в решении проблемы облысения.

В процессе трихопигментации, краситель с помощью специального аппарата вводится в верхний слой кожи микроточками. Каждая точка повторяет индивидуальный бритый волосяной фолликул (эффект бритого волоса), что в совокупности создает иллюзию равномерно выбритой головы. Данная технология также может создать эффект густоты волос на местах их поредения (эффект густоты).

Областями применения техники трихопигментации:

Выпадение волос у мужчин – «классическое» андрогенетическое облысение на первичных стадиях (для эффекта густоты в местах поредения).

Выпадение волос у мужчин – «классическое» андрогенетическое облысение на дальнейших стадиях (для создания эффекта коротко стриженного волоса без «залысин»).

Диффузное облысение у мужчин и женщин – равномерное (возможно временное) выпадение волос в результате заболевания или воздействия внешних факторов (например химиотерапия)

Тотальная алопеция (alopecia totalis) – полное выпадение волос на голове в результате аутоиммунного заболевания. Возможно также дополнительно создать эффект гладко выбритого лица (борода и усы) и воссоздать рисунок бровей и линии роста ресниц.

Локальная алопеция (alopecia areata) – частичное выпадение волос на голове.

Поредение волос после длительного ношения парика.

После процедуры по пересадке волос для создания дополнительного эффекта густоты в местах пересаженных волос (длинных или коротких).

Перед процедурой по пересадке волос для создания рисунка линии роста волос и визуального заполнения зоны в течении периода «приживания» пересаженных волосков.

Камуфляж рубцов (пост-травматических, постоперационных, после пересадки волос)

Создание дополнительной густоты в месте роста бороды или усов.

Восстановление бровей

Процедура трихопигментации является обратимой, что означает полное исчезновение пигмента в течении двух лет. Трихопигментация неаллергенна и биосовместима благодаря использованию специальных пигментов, способных быть поглощенными организмом.

Очень часто разделяют трихопигментацию и микропигментацию кожи головы. Самое большое различие между этими двумя методами заключается в долговечности результатов из-за различных типов используемого пигмента.

Результаты микропигментации кожи головы длятся в среднем от 5 до 8 лет, но нередки случаи, когда пигменты сохраняются и дольше. Были случаи, когда результаты микропигментации сохранялись даже до десятилетия. Результаты трихопигментации держатся в среднем 18 месяцев. По этой причине некоторые мастера называют это временной микропигментацией кожи головы.

У обоих методов есть преимущества и недостатки, но решение о том, какой вариант лучше, зависит от ожиданий клиента и от того, сколько он готов на это потратить.

Процедура трихопигментации абсолютно безопасна и практически безболезненна, а в подавляющем большинстве случаев не требует нанесения местных анестезирующих кремов, поэтому является отличной альтернативой инвазивной пересадке волос. При этом ничто не мешает продолжать терапию облысения даже после трихопигментации – качественные пигменты не поблекнут и не потеряют равномерность при воздействии масляных составов и других ингредиентов, действие которых направлено на укрепление кожи головы.

У трихопигментации кожи головы недостатки немногочисленны, но для некоторых людей они могут быть решающими.

Как уже описано выше, результаты микропигментации могут длиться очень долго. Это может показаться большим преимуществом, но важно отметить, что регулярные коррекции необходимы для того, чтобы результаты выглядели свежими и ровными, без неоднородного выпцветания. Каждая процедура оплачивается отдельно, поэтому фактическая стоимость микропигментации в конечном итоге намного выше первоначальной цены.

Еще одна возможная проблема с микропигментацией связана с тем, что по мере старения наши особенности меняются, а кожа теряет эластичность. Таким образом, волосяной покров и его густота, которые выглядели хорошо в течение нескольких лет после процедуры, через более длительный период времени могут выглядеть неестественно или не стильно.

Трихопигментация же исчезает через два года, поэтому внешний вид и плотность можно регулировать каждый раз при прохладении лечения.

Трихопигментация дает возможность провести процедуру, не возвращаясь к ней в течение двух лет. Тем не менее, это может оказаться более дорогим вариантом в долгосрочной перспективе из-за частых поправок. Микропигментация кожи головы является более долгосрочным решением.

Продолжительность процедуры и количество необходимых сеансов зависят от индивидуальных характеристик и участков, которые будут обрабатываться. Поскольку пигменты используемые для процедуры трихопигментации поглощаются организмом, количество сеансов коррекции планируется на год (обычно один или два сеанса) для того, чтобы гарантировать клиенту наилучший результат.

Решающее значение в получении естественного и натурального конечного результата имеет профессионализм мастера, его образование и используемые инструменты.

Строение кожи

Для специалистов по трихопигментации важно хорошо знать функции и строение кожи, чтобы лучше понимать, какие реакции вызывает в ней имплантация красящих веществ, как различные слои кожи влияют на окончательный оттенок пигментов, и как она восстанавливается после процедуры.

Рассмотрим, какие особенности участков кожи позволяют проводить на них микропигментирование, какие требуют принятия особых мер безопасности, а какие представляют собой противопоказание для проведения процедуры.

Кожа покрывает все наше тело и является самым крупным органом человека. У взрослого человека площадь кожи составляет около 2 кв. м. Вместе с подкожной жировой клетчаткой ее вес составляет в среднем 16-17% от общей массы тела.

Она защищает наш организм от окружающей среды, поддерживая его гомеостаз (саморегулирующийся процесс). Кожа обеспечивает естественную терморегуляцию: предотвращает перегрев или переохлаждение организма. Она участвует в дыхании и обменных процессах.

На коже, как в зеркале, отражаются наши эмоции и физическое состояние.

Если говорить про строение кожи, то она состоит из трех основных слоев: эпидермис, дерма и гиподерма (подкожно-жировая клетчатка).

Эпидермис – это внешний слой кожи. При проведении процедуры микропигментирования задействован как эпидермис, так и дерма, непосредственно в которой происходит последующая фиксация пигмента. Эти слои соединяет тонкая сложная ткань, называемая базальной мембраной. Под дермой находится гиподерма, образованная из жировой ткани. Четкой границы между этими двумя слоями нет.

Эпидермис.

Эпидермис – это слой кожи, через который проникает игла во время процедуры для окрашивания выбранной зоны. Он выполняет роль цветного фильтра, потому что сквозь него просвечивает введенный в кожу пигмент после процесса заживления и восстановления кожи и на протяжении всего времени до потускнения и полного исчезновения красящего вещества.

Эпидермис образован несколькими слоями клеток, а именно, от внутреннего к внешнему:

- зародышевым или базальным слоем,
- шиповатым,
- зернистым,
- блестящим,
- роговым слоем.

Наиболее многочисленные клетки эпидермиса – кератиноциты.

Эпидермис находится в постоянном процессе обновления. Посредством митоза в течение 28-35 дней в зародышевом слое образуются новые клетки, которые перемещаются вверх и занимают наружные слои. Во время этого перемещения кератиноциты стареют, меняют форму и вырабатывают кератин, который является стойким фибриллярным белком. В конце данного процесса, называемого кератинизацией, клетки, находящиеся в роговом слое эпидермиса, уже наполнены кератином, имеют плоскую форму, сухи и мертвы.

В зародышевом слое находятся и другие клетки, называемые меланоцитами, которые вырабатывают окрашивающий кожу пигмент. На пигментацию кожи влияют различные факторы, например, наследственность, солнечная радиация, возраст и гормоны; так, она отлича-

ется у людей разных рас и сильно сказывается на оттенке пигмента, получаемом после проведения процедуры микропигментации.

Дерма.

Дермой называют слой кожи, находящийся под эпидермисом, именно на уровень, разделяющий их границы, имплантируется пигмент в процессе микропигментирования.

По сравнению с более тонким эпидермисом дерма представляет собой сложную сеть, содержащую клеточные и бесклеточные компоненты. Она содержит кровеносные сосуды, нервы, корни волос и потовые железы. Структурно дерма состоит из двух подслоев, поверхностной папиллярной дермы и более глубокой ретикулярной дермы. Сосудистые петли папиллярной дермы обеспечивают эпидермис питательными веществами и кислородом. Коллаген – главным образом, обнаруженный в ретикулярной дерме – является основным структурным белком в дерме, обеспечивающим его долговечность. Эластин, еще один важный структурный белок в дерме, он придает коже эластичность. Фибробласты являются основными клетками дермы и отвечают за синтез и деградацию дермальных белков (коллаген и эластин). Другими клетками, находящимися в дерме, являются макрофаги и лимфоциты. Эти клетки являются частью иммунной системы кожи.

Гиподерма.

Гиподерма – это самый глубокий слой кожи, образованный соединительной и жировой тканью. Она является своеобразной «подушкой», амортизацией и обеспечивает подвижность кожи. В области век, например, её нет вообще, поэтому именно тут первыми появляются морщинки.

Очень важно знать о слоях кожи, чтобы предотвратить чрезмерное выцветание пигмента. Ключевым фактором стабильности пигмента оказывается глубина укладки. Эпидермис не может удерживать имплантируемый пигмент, поскольку клетки эпидермиса склонны к миграции. По мере продвижения к поверхности остаточный пигмент, который они содержат, будет естественным образом отслаиваться от внешнего слоя мертвых клеток. В конечном итоге все эпидермальные слои избавятся от частиц пигмента примерно через 2–3 месяца, но скорость появления пигмента у каждого человека будет разной. В это время все еще будут происходить изменения внешнего вида пигментированного участка из-за того, что некоторые частицы пигмента будут находиться на пути к роговому слою.

Наилучшие результаты достигаются, когда пигмент находится в верхней трети дермы. Если иглу вводить глубже, пигмент будет синевато-зеленоватым из-за неправильного преломления света или вообще не будет виден из-за того, что световые волны не могут проникнуть на эту глубину. Единственная сложность представлена техникой применения. Для начинающего мастера проблематично контролировать глубину размещения пигмента вручную, ощущая сопротивление кожи. Это становится еще более сложным, так как толщина эпидермиса варьирует в разных частях тела и даже вдоль одной и той же области. Так, по сравнению с другими частями веки имеют один из самых тонких эпидермисов, затем следуют брови и виски. Следует также отметить, что эпителий слизистой оболочки губы толще, чем эпителий кожи.

То, как игла вставляется и отводится от кожи, влияет на эффективность микропигментации, так как создает так называемое отверстие для проникновения в кожу. Некоторые мастера считают, что для минимизации вытекания пигмента на поверхность игла должна проникать в кожу под углом 45°. Таким образом, отверстие для проникновения через кожу плотнее закрывается и сохраняет больше пигмента по сравнению с тем, когда игла входит под углом 80–90°.

Инъекция пигмента вызывает сильную защитную реакцию в организме. Некоторые растворимые компоненты пигмента могут быть быстро поглощены и устранены лимфатической системой. Нерастворимые компоненты удаляются фагоцитарными клетками. Поскольку большинство из них сосредоточено на эпидермально-дермальной границе, частицы пигмента из базального слоя, как правило, удаляются, как и некоторые частицы пигмента из дермы, хотя их количество незначительно.

Признаки правильной глубины:

Крови почти нет. Есть очень легкие капли межтканевой жидкости и единичные капли крови. Отек может быть мы травмируем кожу.

Цвет виден сразу, он яркий, чистый, насыщенный

Шелушение после процедуры незначительное. Период реабилитации практически безболезненный.

Чего точно не должно быть:

кровоподтеков,
гематом при работе,
растекающихся под кожей пятен пигмента,
плотных (забитых) участков пигмента, которые потом приходится перекрывать и дотягивать всю работу до такой же плотности цвета,
неоднородных участков,
рваных неровных линий,
втянутых рубцов,
выпуклых рубцов.

Строение и жизненный цикл волоса

Ежедневная потеря волос-процесс совершенно нормальный. Взамен старым, поврежденным, отслужившим свой срок растут новые. Глубоко в коже расположен волосяной фолликул – он является в некотором роде фабрика по производству волос. В нем, как на настоящем производстве, есть сырье и оборудование, руководство и работники, службы обеспечения и контроля. Задача этой фабрики – плетение волосяного волокна.

Фолликул представляет собой углубление кожи во внутрь. В нем как в мешочке находится волос. Фабрика «вмонтируется» в кожу еще за 5-6 месяцев до нашего рождения. Часть волоса, находящаяся внутри кожи называется-корень, а видимый участок – стержень. На теле человека насчитывается до 5 миллионов фолликулов, способных производить разные волосы.

Различают три основных вида волос:

длинные или терминальные (волосы скальпа, бороды, усов, подмышечных впадин и лобка)

щетиновые (брови, ресницы и волосы ноздрей)

пушковые (покрывают почти всю оставшуюся поверхность тела)

На голове насчитывается от 80 до 120 тысяч терминальных волос, создающих нам прическу.

На дне фолликула находится волосяной сосочек. Это очень важная структура, контролирующая и координирующая деятельность фабрики, по сути управляющая всей работой.

В сосочке проходят мельчайшие кровеносные сосуды, через которые клетки волоса получают все необходимое питание.

Рост волоса происходит за счет деления матрицы. Это зона молодых, только что родившихся клеток, они располагаются вокруг сосочка, затем поднимаются вверх, образуя расширение – луковицу, а смещаясь еще выше принимают характерную форму волоса.

По мере продвижения клеток к поверхности кожи, они теряют свою жизнеспособность и постепенно затвердевают, выходя над кожей уже в виде готового продукта – крепкого эластичного волокна, называемого стержень.

Среди растущих клеток волоса, там, в глубине фолликула, трудятся меланоциты. Их задача – выработка меланина – пигмента, придающего окраску. И молодые клетки волоса поглощают этот пигмент, как бы «пачкаются в краске». Процесс поседения волос связан с прекращением работы меланоцитов. То есть в определенный момент происходит остановка «цеха по окраске», а в остальном волосяная фабрика продолжает исправно работать. К сожалению точного ответа на вопрос «Почему некоторые седеют?»-до сих пор не найдено. Основное значение по-прежнему придают наследственности, имеется также связь с состоянием нервной и эндокринной системы, содержанием некоторых аминокислот, микроэлементов и витаминов. На сегодняшний момент не существует препаратов способных остановить или повернуть вспять этот процесс. Единственный способ-использование искусственных красителей, окрашивающих седину.

Каждый волосяной фолликул снабжен большим количеством нервных волокон и имеет свою мышцу, поднимающую волос. Когда нам холодно или страшно, происходит сокращение мышцы, и стержень приподнимается над кожей. Между волосками создается воздушная прослойка, хорошо удерживающая тепло. (когда волосы «встают дыбом» или появляется «гусиная кожа» – это сокращается мышца пушковых волос).

Конечно у человека такой способ согревания потерял актуальность, но для животных он имеет огромное значение. Для нас же с вами волосы перестали быть необходимым условием выживания, однако играют огромную роль с эстетической точки зрения, являются украшением и составляющей нашего имиджа.

К фолликулам примыкает сальная железа. Железы похожи на мешочки, имеют округлую форму и выводной проток – трубку, по которой осуществляется отток их содержимого. Кожное сало создает на коже защитную пленочку, служит смазкой для волос и является водоотталкивающим агентом.

Итак, слаженная работа фолликула приводит к появлению над поверхностью кожи стержня- видимого участка волоса. В нем хорошо различимы три слоя.

Самый внутренний – мозговой или медулярный с практической точки зрения интереса не представляет.

Средний слой – корковый – основной и выполняет все присущие волосу функции. Он представляет собой крепкий канат, сплетенный из отдельных белковых нитей. Именно белок кератин является важнейшим строй материалом для волос. Единство волосяного каната обеспечивается химическими связями между отдельными нитями. Наиболее крепкие из них – дисульфидные или трансцистеиновые, образующиеся между аминокислотами – отдельными участками белковой цепочки. Разрушение этих связей имеет ключевую роль в процессах повреждения при окраске и химической завивке.

Кутикула – внешняя оболочка представляет из себя прозрачные чешуйки, заходящие друг на друга по подобию чешуи у рыбы. Пространство между ними заполнено жировыми прослойками (липидами), которые обеспечивают плотное прилегание к друг другу, формируя крепкий слой, защищающий от различных неблагоприятных воздействий.

В стержне волоса не идет никаких жизненных процессов, это «мертвый» участок уже не имеет связи с организмом и все манипуляции с видимой его частью проходят абсолютно безболезненно для волосяного фолликула.

Вопреки распространенному мнению, шампуни, средства укладки, фен, окрашивание и химическая завивка никогда не приводят к выпадению волос, а уж тем более к видимому облысению. Однако они могут нанести вред самому стержню, ухудшить его внешний вид и в серьезных случаях привести к обламыванию волос, что зачастую принимается за выпадение. Соответственно, любой видимый участок волоса когда-то находился внутри фолликула и являлся клетками корня.

Условия, в которых происходило деление этих клеток, в дальнейшем находит отражение на структуре стержня. Существуют методы диагностики волос, позволяющие считывать эту информацию и определить «все ли в порядке на волосяном производстве».

Почему же человек ежедневно теряет волосы?

Волосяной фолликул не всю жизнь находится в состоянии активной работы. Работает он циклами. Когда на фабрике идет отлаженная работа – то волос растет. По научному-это фаза анагена, ее длительность генетически запрограммирована и длится для волос на голове несколько лет. Чем дольше ее продолжительность, тем соответственно длиннее отрастает волос. Скорость роста волос в среднем 1-1.5 см в месяц. В норме в анагене находится 90% всех фолликулов. В среднем волосяной фолликул проходит эту фазу 20-30 раз в жизни. Но вот фабрика устала, ее работники состарились, и нужно отправлять их на заслуженный отдых. Это переходная фаза катагена, длящаяся около двух недель. Луковица постепенно отделяется от волосяного сосочка, теряет связь с питанием, ороговевает и превращается в колбу. Волос в этой короткой фазе не много, около 1%.

И вот уже ни чем не связанная колба старого волоса, постепенно покидает волосяную фабрику и смещается вверх к поверхности кожи. Идет фаза телогена. Вы, вероятно, сами удалите этот волос при мытье или расчесывании (посмотрите их на свет, и вы увидите белесова-

тую капельку – это и есть колба). Такие вот выпадающие волосы составляют до 10% от общего количества.

Но фабрика не бездельничает долго, и не успел еще старый волос выпасть, а в глубине фолликула уже начинается плетение нового волокна. Соотношение работающих(анаген) и отдыхающих(телоген) фолликулов должно быть постоянным 90/10 и может быть подсчитано при помощи методов диагностики волос. Волосы фолликулы функционируют в мозаичном порядке, переходя в фазы асинхронно, независимо друг от друга, поэтому смена волос происходит для нас незаметно, в норме сколько волос выпадает столько и вырастает. Если же в организме есть факторы нарушающие их работу, то это может привести к уменьшению количества работающих фолликулов и увеличению процента волос в фазе выпадения. Также может измениться качество волос, они заметно истончаются, теряют окраску, становятся тусклыми и безжизненными.

Причины потери волос.

Волосы играют важнейшую роль в жизни человека, так как являются важнейшим атрибутом внешней привлекательности. Именно состояние волос являлось одним из постоянных составляющих канонов красоты, которые менялись с течением времени.

Заболевание кожи волосистой части головы, повышенное или полное выпадение волос, вызывают серьезные психологические и невротические расстройства и, как следствие, пагубно влияют на качество жизни пациентов.

Причины выпадения волос могут быть как внешними (стрессы, инфекции, травмы кожи головы) так и внутренними (гормональные, аутоиммунные, инфекционные, генетические).

К сожалению, на долю обратимых форм выпадения волос приходится ничтожно малый процент. В 96 случаях из 100 люди, имеющие недостаточный объем волос, страдают обычным или андрогенным облысением.

Появление такого направления, как трихопигментация, его развитие в индустрии перманентного макияжа и эстетической дермопигментации ведет к тому, что работа в этой области требует определенных представлений и знаний о видах алопеции, причинах ее появления и всевозможных методах лечения.

Хотя бы раз в жизни с выпадением волос сталкивается практически каждый человек. Сильное выпадение волос является тревожным симптомом и стоит обратиться к трихологу.

Алопеция – это выпадение волос, которое выходит за рамки физиологической нормы, т.е. под алопецией подразумевают усиленное (не связанное непосредственно с повреждением волосяного фолликула), либо патологическое (связанное с повреждением волосяного фолликула) выпадение волос.

Под воздействием различных факторов продолжительность фаз роста волос может изменяться, что приводит к выраженному выпадению волос и облысению. Данная проблема встречается и у мужчин, и у женщин, а успех лечения во многом зависит от своевременности обращения за квалифицированной грамотной помощью.

Причины выпадения волос на голове.

Известно, что склонность к потере волос может быть генетически детерминирована (запрограммирована), однако существует и ряд других причин, которые могут способствовать развитию алопеции. Среди них отмечают:

- Регулярные стрессы;
- Дисбаланс гормонов;
- Роды и послеродовой период;
- Несбалансированное питание и бесконтрольные диеты;
- Неблагополучная экологическая обстановка;
- Механические или химические повреждения волосистой части головы;
- Инфекционные процессы.

Кроме того, выпадение волос может развиваться при прохождении специфического лечения. Алопеция часто отмечается у пациентов, прошедших курс химиотерапии, а также после длительного применения некоторых групп антибиотиков, антидепрессантов, системных ретиноидов или других препаратов.

Виды и типы алопеции.

В зависимости от механизма нарушения роста волос, выделяют два основных вида алопеции: *нерубцовую* и *рубцовую*. При этом первый вид может трансформироваться во второй, при отсутствии должного и вовремя начатого лечения.

Нерубцовая алопеция является наиболее распространенной, и может быть как диффузной, так и очаговой. Развивается такое выпадение волос по причинам, которые не связаны с рубцовым повреждением волосяного фолликула.

Рубцовая алопеция характеризуется рубцовой деформацией и разрушением волосяных фолликулов под действием воспалительного процесса, травм или других причин. Это самый неблагоприятный в прогностическом плане вид выпадения волос.

Причиной рубцовой алопеции могут быть инфекции (вирусные, бактериальные, грибковые), физические травмы, тепловые или химические ожоги, вызывающие выраженные воспалительные реакции, на месте которых и формируется соединительная ткань, а также при некоторых видах кожных заболеваний (при дискоидной красной волчанке, псевдопелладе Брока).

Типы (формы) выпадения волос.

Как рубцовый, так и нерубцовый вид алопеции разделяются на типы (или формы).

Наиболее распространенными формами выпадения волос, которые встречаются как у мужчин, так и у женщин являются:

Андрогенетическая алопеция;

Диффузная (телогеновая) алопеция;

Гнездная или очаговая алопеция.

Андрогенетическая алопеция.

Андрогенетическая алопеция – это наиболее распространенная форма выпадения волос у лиц обоего пола.

У мужчин процесс облысения чаще всего начинается с подросткового периода и проходит через несколько стадий: сначала это двухсторонние залысины надо лбом, затем появляется лысина, которая постепенно расширяется от лба к темени и в итоге остается лишь узкая полоса волос на висках и затылке.

У женщин этот тип облысения прогрессирует медленнее и обычно сводится к диффузному поредению волос, более выраженному также в лобно-теменной области.

Причины андрогенетической алопеции.

Развитие андрогенетической алопеции на современном этапе связывают:

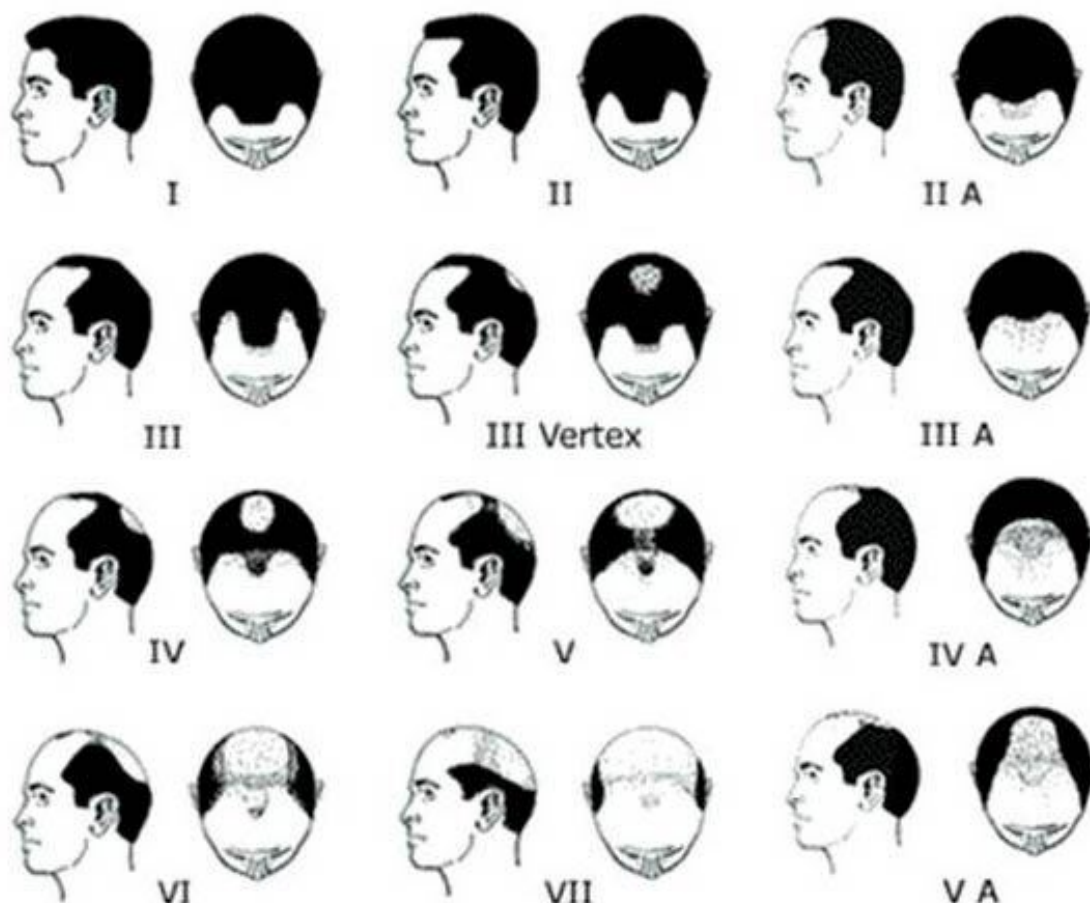
Во-первых, с повышением активности фермента 5-альфа редуктазы в тканях волосяного фолликула, которая переводит неактивную форму мужского гормона тестостерона в его более агрессивную форму-дигидротестостерон (ДГТ). В результате такой активности фермента 5-альфа редуктазы вокруг клеток волосяного фолликула возрастает концентрация ДГТ, что и обуславливает повреждающее действие, вызывая атрофию волосяных фолликулов в андроген-зависимых зонах (чаще лобно-теменная зона).

Во-вторых, повышенной чувствительностью самих рецепторов клеток волосяных фолликулов к нормальному уровню ДГТ в андрогензависимых зонах волосистой части головы

В-третьих, андрогенетическая алопеция возникает у людей с наследственной предрасположенностью, с этой целью проводится генетическое тестирование для определения факторов риска облысения.

Андрогенетическая алопеция развивается стадийно и оценивается по шкале Норвуда (для мужчин) и шкале Людвига (для женщин).

Шкала Норвуда.



Источник 11 <https://www.gdp1podolsk.ru/blog/oblysenie-alopecija-prichiny-vidy-podhody-k/>

1 степень. Нормальная передняя линия роста волос или ее минимальный сдвиг назад.

2 степень. Передняя линия роста волос приобретает форму треугольника (обычно симметрична).

3 степень. Глубокое симметричное поредение волос у висков: от частичного покрытия волосами с уменьшением густоты до полного облысения в этих областях.

3 теменная степень. Потеря волос в основном приходится на теменную зону с умеренным поредением передней линии роста волос. Густота передней линии и у висков большая, чем при 3-й степени

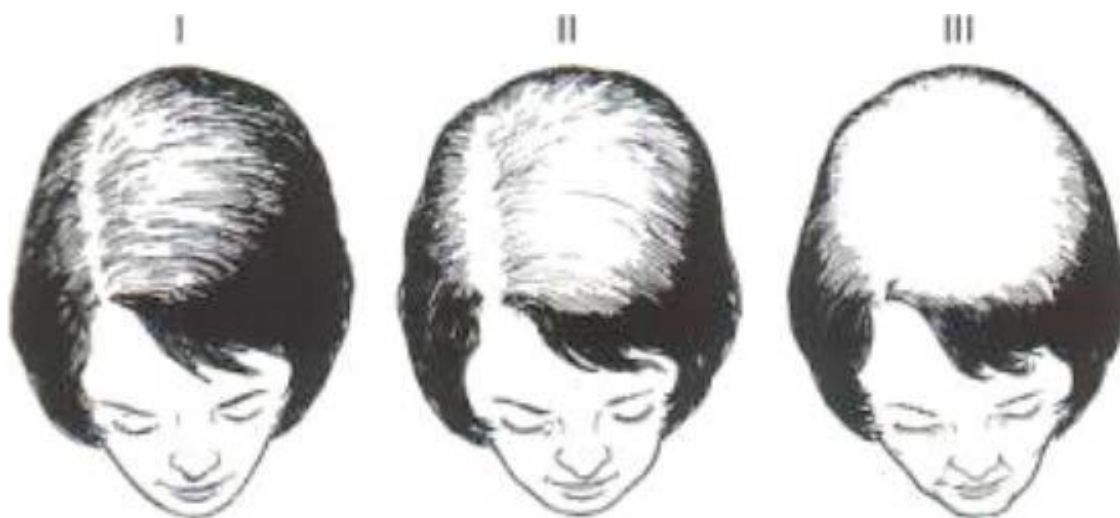4 степень. Поредение в передневисочной области больше, чем при 3-й степени. Волосы на темени отсутствуют или очень редкие. Две области потери волос разделены полоской умеренно густых волос, которая проходит по верхушке головы. Эта полоска соединена с покрытыми волосами боковыми областями головы.

5 степень. Теменная область облысения все еще разделена от передневисочной, но уже в меньшей мере. Полоска на макушке редет и утончается. Теменная и передневисочная области увеличиваются в размерах. Если посмотреть сверху, то степени 5–7 имеют общую черту: редящие волосы по бокам и сзади головы постепенно формируют подковообразную форму.

6 степень. От «мостика» через верхушку между боковыми сторонами головы остаются немногочисленные редкие волоски. Передневисочная и теменная области теперь составляют единое целое и никак не разделены. Область поредения волос увеличивается.

7 степень. Это наиболее серьезная степень облысения. Подковообразная форма зоны облысения приобретает окончательный вид: продолжают редеть боковые и теменная области. Волосы также редют на затылке, шее, в области над ушами.

Шкала Людвига.



Источник 12<https://www.gdp1podolsk.ru/blog/oblysenie-alopecija-prichiny-vidy-podhody-k/>

Диагностика андрогенетической алопеции.

Диагноз андрогенетической алопеции устанавливается на основании: жалоб пациента, локального осмотра, оценки данных полученных при проведении трихоскопии и фототрихограммы, результатов анализа крови, полученных при исследовании гормонального статуса, а также дополнительных методов исследования при выявлении гормональных нарушений.

Лечение андрогенетической алопеции.

Основными принципами лечения андрогенетической алопеции являются применение антиандрогенных препаратов наружно и внутрь, и симптоматическое лечение повреждений волосяного фолликула, которые были установлены при проведении трихоскопии и фототрихограммы (физиотерапия, мезотерапия для волос, лечение лазером, плазмотерапия и др.)

Диффузная алопеция.

Диффузная (телогеновая) алопеция – проявляется равномерным активным выпадением волос по всей поверхности головы у лиц обоего пола и развивается при воздействии стрессового фактора и при неправильном несбалансированном питании. В таких случаях нарушаются обменные процессы в клетках волосяного фолликула, что приводит к укорочению фазы роста и повреждению стержня волоса. Диффузная алопеция никогда не завершается развитием фиброза и лучше всех поддается лечению.

Диагностика и лечение диффузной алопеции.

Диагностика диффузной формы алопеции основывается на проведении трихоскопии и фототрихограммы. При правильной постановке диагноза, устранении факторов, приводящих к развитию алопеции и при грамотно подобранном лечении можно добиться полного восстановления роста волос.

При патогенетическом лечении диффузной алопеции применяются препараты и методы улучшающие метаболические процессы в волосяном фолликуле.

Гнездная алопеция.

Гнездная (очаговая) алопеция – является следствием аутоиммунных процессов, при которых избирательно поражаются волосяные фолликулы. При данной форме алопеции отмечается образование очагов, в которых не растут волосы. Эти очаги могут иметь различную форму и размер, могут сливаться между собой, располагаться в различных участках головы и туловища. Точные причины и механизмы развития данной формы выпадения волос окончательно не установлены. Из-за аутоиммунного повреждения фолликулов волосы быстро переходят из фазы роста в переходную фазу и фазу выпадения.

Диагностика и лечение гнездной алопеции.

Диагноз устанавливается на основании выявления типичных очагов облысения, локального и общего осмотра, данных полученных при трихоскопии. Иногда бывает, что нелеченная очаговая алопеция переходит в универсальную форму (потеря волос на всем кожном покрове), которая хуже поддается лечению. Основным патогенетическим методом лечения является устранение воспаления в очаге поражения, применение препаратов, снижающие активность аутоиммунной агрессии, с последующим стимулирующим лечением.

Лечение выпадения волос на голове.

Современные методы лечения алопеции являются эффективными, но не всегда позволяют добиться полного восстановления волосяного покрова. Однако практически в каждом случае можно добиться определенного улучшения и максимально замедлить процесс выпадения волос.

Для этого могут применяться следующие виды терапии:

Гормональное лечение;

Препараты, которые улучшают питание волосяного фолликула;

Противовоспалительная терапия;

Физиотерапия;

Симптоматическое лечение.

Процедура трихопигментации

К мастерам перманентного макияжа и татуировки обращается все больше клиентов с проблемами облысения. Алопеция – болезнь, с которой можно смириться, но, увы, не все могут жить с ней полноценно. Это, прежде всего, зависит от того, как мы воспринимаем себя. Однако не стоит сбрасывать со счетов и окружающих, чье мнение зачастую слишком много для нас значит.

Как правило, проблема выпадения волос может быть эффективно решена с помощью специальных лекарств, внешних средств, физиотерапии, а также путем изменения ежедневных процедур и диеты. Однако в случаях рубцовой алопеции или на поздних стадиях андрогенной алопеции найти решение не так просто. В первом случае рубцовая область полностью препятствует росту волос, во второй ситуации поры фолликулов покроются соединительной тканью в течение 10–12 лет. В таких ситуациях лечение не дает желаемого результата, однако проблема алопеции может быть решена даже в очень сложных случаях с помощью коррекции.

Существует два типа коррекции: хирургическая (пересадка волос) и эстетическая (трихопигментация). Кроме того, эти два метода часто дополняют друг друга, позволяя специалистам достигать потрясающих результатов в сочетании.

Единственным эффективным методом восстановления волос является их пересадка. Но, увы, и этот метод не совершенен. Во-первых, он не дает стопроцентной гарантии приживаемости пересаженных волос. Во-вторых, он не может ни прекратить, ни даже замедлить процесс выпадения. А в-третьих, после оперативного вмешательства по восстановлению волосяного покрова остаются рубцы, для сокращения которых часто требуется отдельная операция.

Как обычно, там, где медицина бессильна или малоэффективна, на помощь приходит перманентный макияж, а точнее, трихопигментация, то есть раздел микропигментации, в ведение которого входит имитация или отрисовка волос там, где это необходимо.

Трихопигментация – это безопасное и эффективное решение не только при андрогенной и симптоматической алопеции, но и при выпадении волос на рубцах после пересадки и вообще в случае образования любых рубцов.

Надо признать, что эффективность трихопигментации тоже имеет свои пределы. Например, на голове, полностью лишенной волос, делать их имитацию нецелесообразно: даже при мастерски выполненной процедуре все равно будет заметно, что это татуировка, которой и является трихопигментация по своей сути. Поэтому оптимальный эффект может быть достигнут в случае, когда вокруг пострадавшей от алопеции зоны все-таки присутствуют остатки волос.

Еще один важный момент: надо учитывать, что результат процедуры остается на коже надолго. Поэтому трихопигментация в этой области проводится только в ситуации, когда облысение в течение длительного времени не прогрессирует.

Методика быстрая и безболезненная, не оставляет побочных эффектов, таких как рубцы, шрамы, не провоцирует выпадение волос. Процесс разделен на несколько этапов. Во время первого посещения (сеанс длится 2–4 часа) мастер выполнит основную часть работы. После этого придется провести еще 2–3 сеанса (длительностью 1–2 часа) с интервалом в неделю для проработки деталей и коррекции результата. Таким образом, финальный результат можно получить через 3–4 недели.

Визуально уже через неделю кожа выглядит зажившей, тем не менее, процесс приживания пигмента в организме продолжается, и полное заживление наступает через 30 дней. В этот период необходимо придерживаться ряда условий: в частности, не посещать бассейн, бани, солярии, пользоваться солнцезащитными кремами, содержащими более 30 единиц SPF.

Как выглядит трихопигментация после заживления? У здорового человека фолликулы располагаются в частоте от 90 до 170 мкм в диаметре. Хотя есть небольшая разница между точкой нанесения трихопигментирования и своим фолликулом волоса. Она незначительна, и клиенты отмечают, что даже с очень близкого расстояния их друзья и родственники не могут сказать, где настоящие волосы, а где пигментированные.

Шаг 1. Консультация

Процедура трихопигментации фактически начинается задолго до того, как будут сделаны какие-либо манипуляции иглами!

Консультация, пожалуй, самый важный этап процесса, поскольку он определяет, какими будут результаты, дает возможность клиенту встретиться с мастером и убедиться в его профессионализме, а также дает возможность мастеру ознакомить клиента с инструкциями по уходу – это очень важно!

Конец ознакомительного фрагмента.

Текст предоставлен ООО «ЛитРес».

Прочитайте эту книгу целиком, [купив полную легальную версию](#) на ЛитРес.

Безопасно оплатить книгу можно банковской картой Visa, MasterCard, Maestro, со счета мобильного телефона, с платежного терминала, в салоне МТС или Связной, через PayPal, WebMoney, Яндекс.Деньги, QIWI Кошелек, бонусными картами или другим удобным Вам способом.