

СТИВЕН УЭСТАБИ

б р и т а н с к и й к а р д и о х и р у р г

хрупкие жизни

истории кардиохирурга
о профессии, где нет места
сомнениям и страху



к н и г и о т е х , к т о с п а с а е т ж и з н и

Медицина без границ. Книги о тех, кто спасает жизни

Стивен Уэстаби

**Хрупкие жизни. Истории
кардиохирурга о профессии, где
нет места сомнениям и страху**

«ЭКСМО»

2017

УДК 616.1
ББК 54.101

Уэстаби С.

Хрупкие жизни. Истории кардиохирурга о профессии, где нет места сомнениям и страху / С. Уэстаби — «Эксмо», 2017 — (Медицина без границ. Книги о тех, кто спасает жизни)

ISBN 978-5-04-091255-1

«Операция прошла успешно», – произносит с экрана утомленный, но довольный собой хирург, и зритель удовлетворенно выключает телевизор. Но мало кто знает, что в реальной жизни самое сложное зачастую только начинается. Отчего умирают пациенты кардиохирурга? Оттого, что его рука дрогнула во время операции? Из-за банальной ошибки? Да, бывает и такое. Но чаще всего причина в том, что человек изначально был слишком болен и помочь ему могло лишь чудо. И порой чудеса все же случаются – благодаря упорству и решительности талантливого доктора. С искренней признательностью и уважением Стивен Уэстаби пишет о людях, которые двигают кардиохирургию вперед: о коллегах-хирургах и о других членах операционных бригад, об инженерах-изобретателях и о производителях медицинской аппаратуры. С огромным сочувствием и любовью автор рассказывает о людях, которыеверяют врачу свое сердце. «Хрупкие жизни» не просто история талантливого хирурга – прежде всего это истории его пациентов, за которыми следишь с неослабевающим вниманием, переживая, если чуда не случилось, и радуясь, когда человек вопреки всем прогнозам возвращается к жизни.

УДК 616.1

ББК 54.101

ISBN 978-5-04-091255-1

© Уэстаби С., 2017

© Эксмо, 2017

Содержание

КНИГИ О ТЕХ, КТО СПАСАЕТ ЖИЗНИ	7
Предисловие рецензента	9
Предисловие от автора	10
1. Эфирный купол	14
2. Первые скромные успехи	21
3. Сапоги лорда Брока	27
4. Мальчик из пригорода	33
5. Девушка без имени	41
Конец ознакомительного фрагмента.	53

Стивен Уэстаби
Хрупкие жизни. Истории
кардиохирурга о профессии, где
нет места сомнениям и страху

Stephen Westaby

Fragile Lives: A Heart Surgeon's Stories of Life and Death on the Operating Table

© Stephen Westaby, 2017

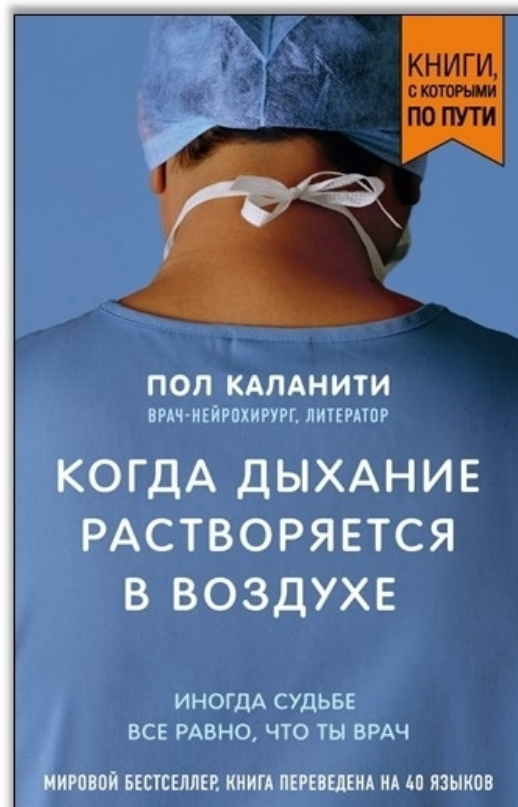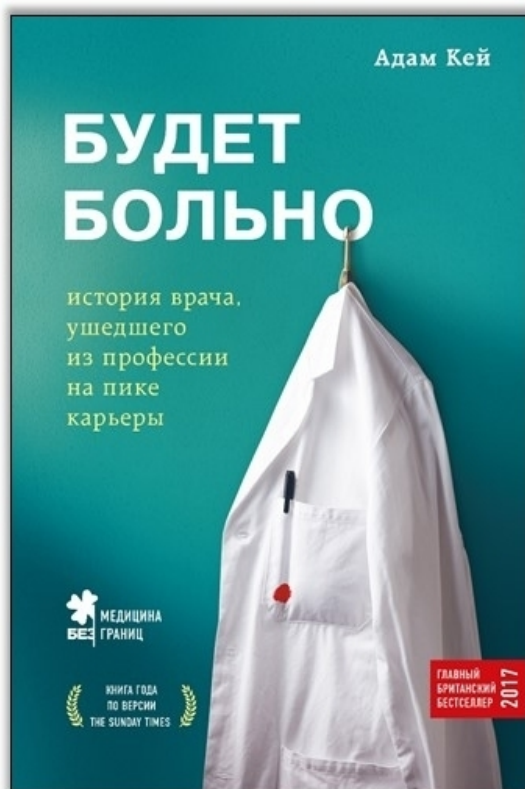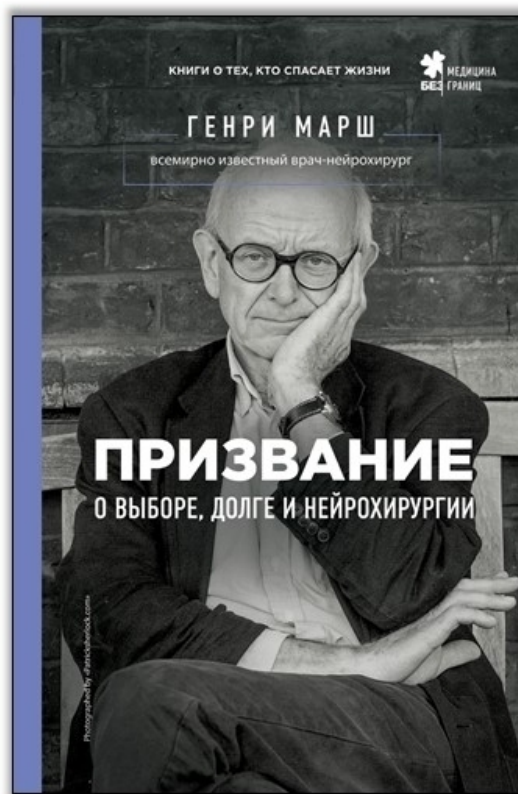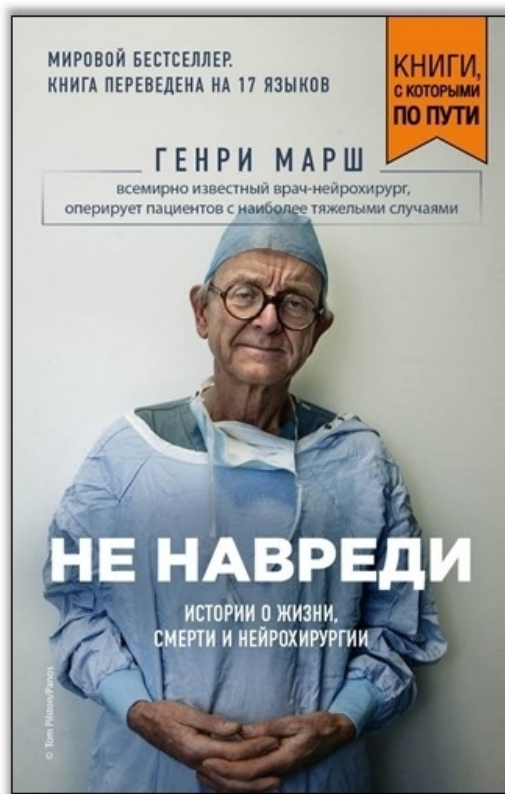© Иван Чорный, перевод на русский язык, 2017

© Грунина П., иллюстрации, 2017

© Оформление ООО «Издательство «Э», 2018

* * *

КНИГИ О ТЕХ, КТО СПАСАЕТ ЖИЗНИ



Не навреди. Истории о жизни, смерти и нейрохирургии

Каково это – быть ответственным за жизнь и здоровье человека? Генри Марш, всемирно известный нейрохирург, написал предельно откровенную и пронзительную историю о своих трудовых буднях, любви к работе и сложном выборе – за кого из пациентов бороться, а кого отпустить.

Призвание. О выборе, долге и нейрохирургии

Доктор Генри Марш уходит на пенсию, но сидеть без дела не собирается. Ведь можно по-прежнему спасать людей – пусть и не в родной Англии, а в далеком Непале, где помощь опытного нейрохирурга никогда не будет лишней. Его вторая книга расскажет вам о новых приключениях гениального британского врача.

Будет больно. История врача, ушедшего из профессии на пике карьеры

Что должно произойти, чтобы человек, всем сердцем любящий медицину и отдавший ей много лет своей жизни, решил уйти из профессии? Книга Адама Кея – откровенный, местами грустный, а местами – уморительно смешной рассказ молодого доктора от начала его профессионального пути в медицине до завершения карьеры.

Когда дыхание растворяется в воздухе. Иногда судьбе все равно, что ты врач

Полу было всего 36 лет, когда смерть, с которой он боролся в операционной, постучалась к нему самому. Диагноз «рак легких, четвертая стадия» вмиг перечеркнул все его планы. Перед вами правдивая история с глубочайшими, но простыми истинами – о том, как начать жить несмотря ни на что.

Эта книга посвящена моим чудесным детям Джемме и Марку, а также моим внукам Элис и Клои

Предисловие рецензента

Книга написана одним из знаменитейших кардиохирургов современности – профессором Стивеном Уэстаби, который разработал и впервые в мире применил целый ряд технических устройств для торакальной хирургии. В их числе вживляемые аппараты искусственного кровообращения – искусственные сердца.

На протяжении всего повествования автобиографические эпизоды тесно переплетаются с описаниями интересных клинических случаев. Профессор откровенно рассказывает о трудностях экстренных операций, о невероятной эмоциональной нагрузке и о необходимости противостоять как безграмотным коллегам, так и системе здравоохранения, ориентированной на экономию.

Медицинские истории доктор Уэстаби описывает с бесконечным уважением к пациентам, которые вместе с врачами-новаторами открывали дорогу к продлению жизни других людей. Через попытку обосновать «бессердечие» хирурга прорывается сильнейшая способность сопереживать – один из наиболее мощных стимулов для успешного движения хирурга вперед. Особого мужества и равнодушия требует работа с детьми: сделать разрез, чтобы спасти.

Увлеченность автора своей профессией может воспламенить сердца будущих кардиохирургов, но не следует забывать, что медицинская специальность не исчерпывается романтикой. За интересными описаниями клинических случаев угадывается портрет человека с неординарным мышлением и высокой физической выносливостью, которые так нужны для принятия ответственных решений и практического воплощения их в жизнь. Взгляд художника и хорошее пространственное воображение, равное владение обеими руками, «хорошая связь между пальцами и мозгом» – вот лишь некоторые качества, позволившие профессору Уэстаби столько сделать. Он также отдает должное своим учителям и коллегам из разных стран. На страницах книги вырисовывается образ человека, погруженного в работу до полной самоотдачи, даже в ущерб семье: такова цена спасенных жизней и карьерного успеха.

Важную роль во многих начинаниях профессора Уэстаби сыграло международное сотрудничество, ставшее возможным благодаря его участию во всемирных медицинских конференциях, а также поддержка энтузиастов из числа коллег и благодарных пациентов. Лишь благодаря совместной деятельности всех этих людей – порой вопреки действующим указам – стало возможным применение ряда изобретений и, как следствие, спасение многих пациентов, прежде обреченных на мучительную гибель. В то же время автор упоминает и о таком препятствии в работе, как боязнь штатных врачей взять на себя ответственность, когда в результате бездействия гибнут люди.

Перестав оперировать в 68 лет, профессор Уэстаби не прекратил активной деятельности: под его руководством и сегодня продолжают развиваться разработки в области сердечных вспомогательных систем и клеточной терапии кардиальных заболеваний.

Остается пожелать профессору – дальнейших успехов, любому национальному здравоохранению – побольше таких специалистов, будущим врачам – брать пример с доктора Уэстаби, и всем без исключения – интересного чтения.

Доктор медицинских наук М. В. Тардов

Предисловие от автора

Как известно, Вуди Аллен любил говорить: «Мозг – мой второй любимый орган». У меня же аналогичная тяга к сердцу. Мне нравится наблюдать за ним, останавливать его, приводить в порядок, а затем снова запускать, подобно автослесарю, ковыряющемуся в двигателе под капотом автомобиля. Стоило мне только разобраться, как оно устроено, и дальше все пошло как по маслу. В конце концов, в юности я занимался живописью, и мне оставалось лишь сменить кисти и холст на скальпель и человеческую плоть. Кардиохирургия стала для меня скорее хобби, чем работой. Она приносила мне сплошное удовольствие, а у меня к этому делу оказался настоящий талант.

Мой карьерный путь был на удивление хаотичным: замкнутый школьник стал на редкость открытым и общительным студентом-медиком, а пришедший ему на смену крайне амбициозный молодой врач превратился в итоге в сдержанного хирурга-первооткрывателя и учителя. На протяжении всего пути меня не раз спрашивали, чем же кардиохирургия так сильно привлекает меня. Надеюсь, что на следующих страницах вы найдете развернутый ответ на этот вопрос.

Однако прежде, чем мы приступим, позвольте поделиться с вами некоторыми фактами об этом потрясающем органе. У всех у нас сердца разные. У одних сердце жирное, у других худое. У одних быстрое, у других медленное. Не бывает двух одинаковых сердец. Почти все из двенадцати тысяч сердец, с которыми мне довелось работать, были тяжело больны, вызывая у своего хозяина чудовищные муки, невыносимую боль в груди, бесконечную усталость и ужасную одышку.

Больше всего в человеческом сердце поражает то, как оно двигается – ритмично и чрезвычайно эффективно. Поразительно, но **сердце совершает более 60 ударов в минуту, перекачивая через себя при этом пять литров крови.**

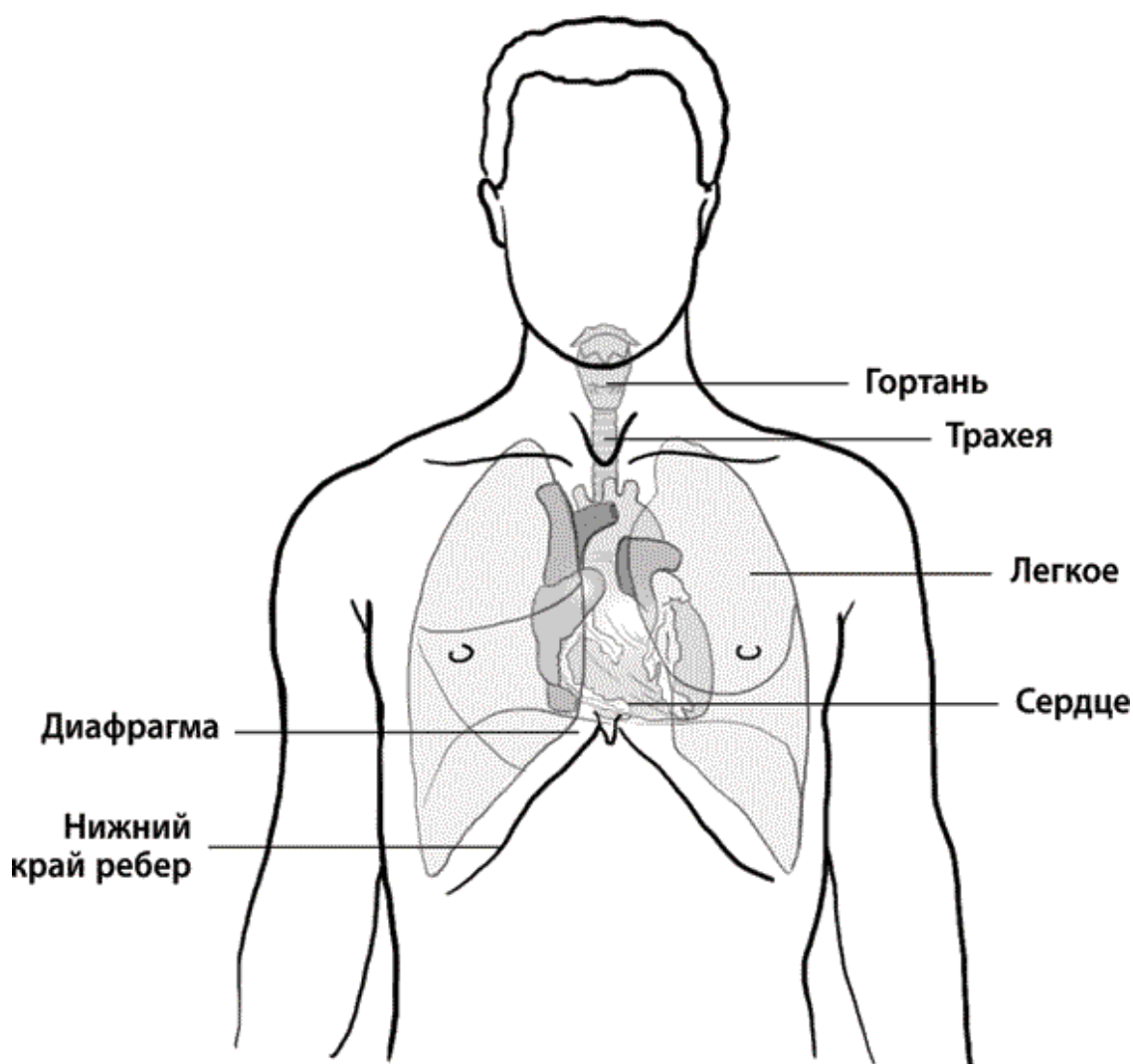


Рис. 1. Расположение сердца и легких в грудной клетке

Таким образом, количество сердцебиений за час составляет 3600, а за сутки – 86 400. За год сердце сокращается более 31 миллиона раз, а за восемьдесят лет успевает совершить более двух с половиной миллиардов ударов. Левая и правая стороны сердца ежедневно выбрасывают в легкие¹ и остальную часть тела² более 6000 литров крови (рис. 1). Это поистине невероятная нагрузка, требующая колоссального количества энергии. Неудивительно, что сбои в работе сердца приводят к весьма печальным последствиям. Итак, из года в год сердце проделывает огромную работу, и как вообще кому-то в голову могла прийти идея заменить этот животворящий орган механическим устройством? Или даже сердцем мертвеца?

¹ Малый круг кровообращения, где кровь насыщается кислородом.

² Большой круг кровообращения, где кровь отдает кислород для нормального функционирования тканей.

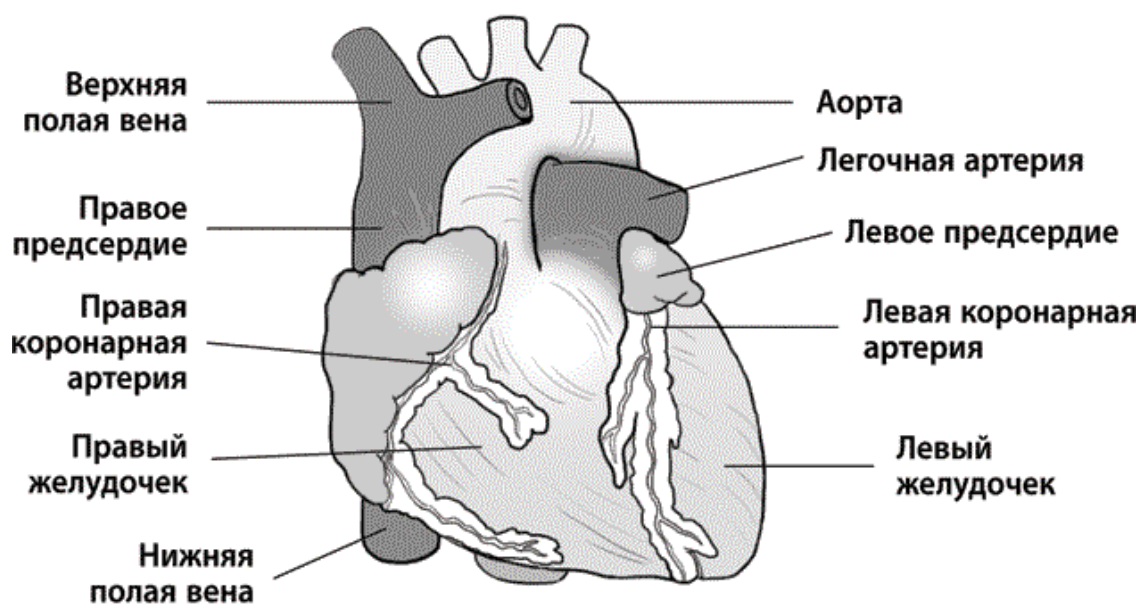


Рис. 2. Сердце человека, вид спереди

На уроках биологии в школе я узнал, что сердце расположено в центре груди и состоит из четырех частей: двух камер, собирающих кровь, – левого и правого предсердия; и двух камер, выбрасывающих кровь, – левого и правого желудочка (рис. 2). На рисунках в учебнике они изображены рядом друг с другом – вроде дома с двумя спальнями на втором этаже и кухней с гостиной на первом. Губчатые эластичные легкие, окружающие сердце, напоминают крышу шведского шале, они постоянно поддерживают необходимый уровень кислорода в крови, выделяя в атмосферу образующийся углекислый газ. (Большинство из нас знает, что с выдыхаемым воздухом могут выделяться и другие вещества, в частности спирт, когда его уровень в крови становится слишком высоким и печень не успевает его перерабатывать).

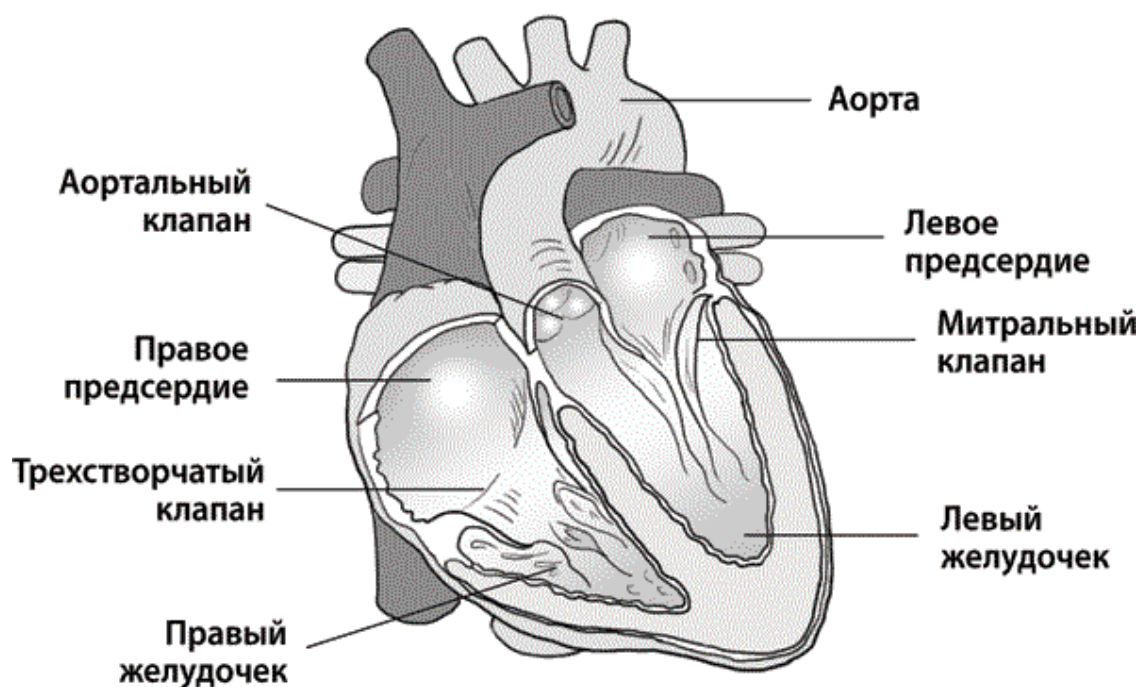


Рис. 3. Сердечные камеры, клапаны и главные кровеносные сосуды, вид спереди

Насыщенная кислородом кровь покидает легкие, чтобы попасть в левое предсердие через четыре отдельные вены, по две с каждой стороны. Во время фазы наполнения сердца, или диастолы, кровь через митральный клапан, названный так из-за сходства с митрой священника, попадает в **мощный левый желудочек** (рис. 3). Во время сокращения желудочка, или систолы, митральный клапан закрывается. Содержимое левого желудочка выбрасывается через аортальный клапан из сердца в аорту, а затем по артериям кровь разносится по всему организму.

Любопытно, что **правый желудочек** работает совершенно по другому принципу. Он имеет серповидную форму, и от левого желудочка его отделяет межжелудочковая перегородка. За счет своей формы «молодого месяца» правый желудочек накачивает кровь, подобно раздувающимся мехам. Таким образом, оба желудочка действуют сообща, полагаясь в работе друг на друга. Именно сердечный ритм и пленил меня: он неизменно приковывал к себе мое внимание точно так же, как руки пианиста или ноги танцора.

Но неужели все на самом деле так просто? Помню, когда я был ребенком, мама частенько покупала в мясной лавке овечье сердце. Оно было недорогим и довольно вкусным – и к тому же прекрасно подходило для препарирования. Впервые разрезав сердце овцы, я узнал, что оно устроено гораздо сложнее, чем можно судить по иллюстрациям в школьном учебнике. Правда в том, что желудочки кардинально отличаются друг от друга по форме и мышечному строению. Кроме того, их сложно называть левым и правым – скорее передним и задним. Левый желудочек с более толстыми стенками имеет форму конуса, а его сжатие и вращение происходят за счет кольцевых мышечных волокон. Теперь мы можем представить, как работает левый желудочек. По мере сокращения и утолщения стенок этой мощнейшей мышцы ее полость уменьшается в размере³. Когда мышца расслабляется, наступает диастолическая фаза сердечного цикла: левый желудочек растягивается и аортальный клапан закрывается. Расширяясь, полость желудочка засасывает в себя кровь из предсердия через митральный клапан. Таким образом, каждый цикл сокращения и расслабления сердечной мышцы включает в себя сужение, поворот и уменьшение, после чего происходят расширение, растягивание и удлинение. Ну чем не аргентинское танго... С двумя важнейшими отличиями: на все про все уходит менее секунды, а танец продолжается бесконечно.

Все клетки нашего организма нуждаются в «живой» крови и кислороде, при отсутствии которых ткани умирают – каждая со своей скоростью: мозг – первым, кости – последними. Все зависит от того, сколько именно кислорода требуется той или иной клетке для нормальной жизнедеятельности. Когда сердце останавливается, повреждение мозга и нервной системы наступает менее чем за пять минут. А потом мозг умирает.

Что ж, теперь вы кардиолог⁴. Вы знаете, как устроено сердце и как циркулирует кровь. Но чтобы помочь пациенту, вам не обойтись без помощи хирурга.

³ Фаза систолы.

⁴ Для того чтобы стать кардиологом, необходимо после медицинского института пройти специализацию по кардиологии, что в совокупности составляет от 8 до 10 лет в разных странах.

1. Эфирный купол

5

*Благодарю за смену; резкий холод,
И сердце мне щемит.*

Уильям Шекспир «Гамлет», акт 1, сцена 1⁶

Тончайшая грань отделяет жизнь от смерти, победу от поражения, надежду от отчаяния – чуть больше мертвых клеток мышечной ткани, чуть выше концентрация молочной кислоты в крови, чуть сильнее отек мозга. Старуха с косой дышит в затылок каждому хирургу, а смертный приговор всегда окончателен и бесповоротен. Второго шанса никто не даст.

На первой неделе обучения в Медицинской школе при больнице Чаринг-Кросс, что в самом центре Лондона, я отправился искать эфирный купол. Мне не терпелось увидеть живое, бьющееся сердце. Школьный администратор предупредил, что студентам, которые еще не проходят практику, нельзя находиться в кардиохирургическом отделении, и посоветовал никому не попадаться на глаза.

День приближался к концу, на улице стемнело и начало моросить, когда я отправился на поиски эфирного купола, которым оказался старинный купол из свинцового стекла прямо над операционной в больнице Чаринг-Кросс. После вступительного собеседования я не переступал ее священный порог. Нам, студентам, приходится завоевывать это право, сдавая экзамены по анатомии, физиологии и биохимии, так что я не решился пройти через главный вход, украшенный колоннами, а прошмыгнул через утопающее в ультрафиолете отделение «Скорой помощи» и наткнулся на лифт – расшатанную древнюю клетку, в которой оборудование и трупы переправлялись в больничный подвал.

В 1960-х годах операции на сердце все еще были в новинку, хирургов, которые их проводили, можно было по пальцам пересчитать, и мало кого этому должным образом учили. Зачастую за такие операции брались талантливые хирурги общей практики, посетившие один из передовых медицинских центров и затем пожелавшие освоить новую специализацию. Они учились методом проб и ошибок, нередко расплачиваясь за опыт человеческими жизнями.

Я боялся опоздать, переживал, что операцию к моему появлению уже закончат и что зеленая дверь окажется заперта. К счастью, она была открыта. Зеленая дверь вела в темный пыльный коридор, заставленный устаревшими наркозными аппаратами и списанными хирургическими инструментами. В десяти метрах перед собой я увидел операционные лампы, сиявшие прямо под стеклянным куполом. Я очутился на старой смотровой площадке, отделенной толстым стеклом от того, что творилось на операционном столе, который находился в каких-то трех метрах под моими ногами. Купол окружали перила и деревянные скамейки, отполированные до блеска суетливыми задницами будущих хирургов.

⁵ Так называют амфитеатр вокруг стеклянного купола над операционной, где студенты и врачи могут наблюдать за ходом операции. – *Примеч. перев.*

⁶ Цитируется в переводе великого князя К. К. Романова.

Я уселся, вцепился в перила – только я и старуха с косой – и принялся внимательно наблюдать через запотевшее стекло. Внизу проводили операцию на сердце, и грудная клетка пациента была открыта. Я подвинулся, чтобы найти наилучший угол обзора, и оказался прямо над головой хирурга. Он слыл знаменитостью – во всяком случае, в нашей медицинской школе: высокий худощавый импозантный мужчина с очень длинными пальцами.

Два ассистента хирурга и операционная медсестра сгрудились поверх зияющей раны и судорожно передавали инструменты из рук в руки. И наконец я увидел то, чем было захвачено все их внимание и к чему меня так влекло. Передо мной билось человеческое сердце. Вернее, оно скорее съезжилось, чем билось, и к тому же посредством игл и трубок было подсоединено к аппарату искусственного кровообращения. Цилиндрические диски вращались в огромном сосуде с насыщенной кислородом кровью, которая с помощью перистальтического насоса проталкивалась по трубкам и возвращалась обратно в организм. Я присмотрелся получше, но все равно видел лишь сердце: остальное тело пациента было полностью прикрыто зелеными хирургическими простынями, совершенно его обезличивая.

Хирург то и дело переминался с ноги на ногу – на нем были большие белые сапоги, которые раньше носили во время операций, чтобы кровь не попадала на носки. Операционная бригада заменила митральный клапан, но восстановить естественное кровообращение никак не удавалось. Впервые в жизни я воочию наблюдал бьющееся человеческое сердце, но даже мне оно казалось слишком ослабленным, надутым, словно воздушный шар, пульсирующим, но не качающим кровь. На стене позади себя я заметил коробочку с надписью «Интерком». Я щелкнул выключателем, и теперь у действия, разворачивавшегося у меня перед глазами, появилось звуковое сопровождение.

За фоновым шумом, усиленным колонками, я смог разобрать, как хирург сказал:

– Давайте попробуем еще разок. Увеличьте адреналин. Вентилируйте. Может быть, у нас еще получится.

В полной тишине все наблюдали за тем, как сердце отчаянно сражается за свою жизнь.

– Воздух в левой коронарной, – сказал один из помощников. – Подайте иглу.

Он вставил иглу в аорту, пеной пошла кровь, и давление пациента начало стабилизироваться.

Почувствовав, что момент удачный, хирург повернулся к перфузиологу.

– Вырубайте немедленно! Это наш последний шанс.

– АИК отключен, – последовал сухой ответ; уверенности в голосе говорившего не было.

Итак, аппарат искусственного кровообращения больше не работал, и сердце осталось без поддержки. Левый желудочек направлял кровь во всему телу, правый – в легкие, и оба с трудом справлялись со своими обязанностями. Анестезиолог уставился на экран, наблюдая за показателями кровяного давления и сердечного ритма. Понимая, что больше ничего сделать нельзя, хирурги безмолвно достали из сердца катетер и принялись зашивать, надеясь, что сердце справится. Какое-то время оно слабо и неровно, но билось, однако затем давление стало медленно падать. Где-то явно было кровотечение. Не сильное, но непрекращающееся. Где-то сзади. Там, куда не подобраться.

Когда сердце приподняли, началась его фибрилляция⁷. Теперь оно дергалось – извивалось, словно мешок с червями, – но не сокращалось, управляемое нескоординированными электрическими сигналами. Столько усилий – и все впустую. Анестезиологу понадобилось время, чтобы заметить это на своем экране.

– ФЖ! – наконец закричал он (вскоре я узнал, что это сокращение означает фибрилляцию желудочков). – Готовьте разряд.

⁷ Фибрилляция – нарушение сердечной деятельности, при котором отдельные группы мышечных волокон сокращаются нескоординированно, что приводит к неэффективной работе сердца.

Хирург был к этому готов и уже прижал пластины дефибриллятора к груди пациента.
– Тридцать джоулей.

Разряд! Без изменений.

– Давайте шестьдесят.

Разряд! На этот раз дефибрилляция прошла успешно, но сердце замерло – не проявлявшее никакой электрической активности, своим видом оно напоминало промокший бумажный пакет. Полная остановка сердца, или, как мы ее называем, асистолия.

Кровь продолжала приливать в грудь, и хирург ткнул в сердце пальцем. Желудочки в ответ сократились. От ткнул еще раз, и сердечный ритм восстановился.

– Слишком медленно. Дайте мне шприц с адреналином.

Он бесцеремонно засунул иглу через правый желудочек в левый и впрыснул туда физраствор⁸, а затем принялся массировать сердце длинными пальцами, чтобы мощный стимулятор проник в коронарные артерии.

Благодарная сердечная мышца не заставила ждать с ответом. Прямо как по учебнику, сердечный ритм ускорился, и давление начало возрастать, проверяя на прочность свежие швы. Затем, словно в замедленном воспроизведении, та область аорты, куда устанавливали катетер, не выдержала. Как при извержении гейзера, кровавый фонтан устремился прямо к операционным лампам, обдав хирургов и залив хирургические простыни. Кто-то пробормотал: «Вот дерьмо». Мягко сказано. Пациента было уже не спасти.

Прежде чем отверстие успели заткнуть пальцем, сердце опустело. Кровь капала с ламп, и по мраморному полу струились красные ручейки, из-за чего резиновые подошвы сильно липли к нему. Анестезиолог принялся судорожно вливать пакет за пакетом кровь в вены пациенту, но было поздно. Жизнь быстро покидала его. Когда действие введенного адреналина закончилось, набухшее сердце попросту сдулось, как спущенный воздушный шар, и остановилось. Теперь уже навсегда.

Врачи застыли в молчаливом отчаянии – впрочем, для них это привычное дело. Потом старший хирург пропал из моего поля зрения, а анестезиолог дождался, пока на электрокардиограмме не появится прямая линия, и выключил аппарат искусственной вентиляции легких. Он достал из трахеи пациента трубку, после чего тоже скрылся из виду. Мозг пациента уже умер.

В считанных метрах от меня туманная дымка опустилась на Стрэнд⁹. Пассажиры спешили укрыться от дождя в здании вокзала Чаринг-Кросс; в «Симпсонз» и «Рулз» посетители заканчивали поздний обед, а в барах «Уолдорфа» и «Савоя»¹⁰ гостям смешивали коктейли. Там была жизнь, а здесь – смерть. Одинокая смерть на операционном столе. Больше никакой боли, никакой одышки, никакой любви, никакой ненависти. Больше вообще ничего.

Перфузиолог выкатил аппарат искусственного кровообращения из операционной – понадобится несколько часов, чтобы его разобрать, почистить, снова собрать и простерилизовать для следующего пациента. Только операционная медсестра немного замешкалась. Затем к ней присоединилась медсестра-анестезист, которая недавно подбадривала пациента в предоперационной. Они сняли маски и какое-то время стояли молча, совершенно не обращая внимания на липкую кровь повсюду и на по-прежнему открытую грудную клетку. Медсестра-анестезист нащупала голову пациента под простынями и взяла ее в руки. Операционная медсестра сняла покрывало и встряхнула его. Я увидел, что пациентом была молодая девушка.

⁸ Адреналин разводят физиологическим раствором, который представляет собой раствор поваренной соли, соответствующий по концентрации плазме крови.

⁹ Стрэнд – центральная улица Лондона, соединяющая районы Вестминстер и Сити.

¹⁰ В абзаце перечисляются фешенебельные лондонские рестораны и пятизвездочные лондонские гостиницы.

Я осторожно подвинулся вдоль скамейки, чтобы получше разглядеть лицо девушки. Ее глаза были широко открыты – она словно смотрела сквозь стеклянный купол, простиравшийся над ее головой. Она была мертвенно-бледной, но по-прежнему красивой – с высокими скулами и черными как смоль волосами.

Врачи не знали, что я наблюдал за ними над куполом в амфитеатре. Меня могла заметить разве что старуха с косой, но она уже отправилась восвояси, прихватив душу пациентки.

Как и медсестры, я не мог просто уйти. Мне нужно было узнать, что будет дальше. Они собрали окровавленные простыни с обнаженного тела. Мысленно я умолял их убрать омерзительный ретрактор, раздвигавший грудину, чтобы несчастное сердце могло вернуться на место. Когда они наконец это сделали, ребра соединились вместе, и безжизненное сердце бедняжки снова оказалось прикрыто. Оно застыло без движения, опустошенное и потерпевшее окончательное поражение, – осталась только зловещая дыра, зиявшая в груди у девушки.

Интерком был по-прежнему включен, когда медсестры заговорили.

– Что будет с ее малышом?

– Пойдет в приемную семью, наверное. Она не была замужем, а родители погибли во время бомбежки.

– Где она жила?

– Уайтчепел¹¹, но я не уверена, что в Лондонской больнице проводят операции на сердце. Во время беременности у нее начались серьезные проблемы со здоровьем. Острая ревматическая лихорадка. Она чуть не умерла, когда рожала. Наверное, так было бы даже лучше.

– А где сейчас ребенок?

– Думаю, в палате. Старшей сестре нужно будет им заняться.

– А она в курсе?

– Пока нет. Пойди отыщи ее. Я попрошу кого-нибудь, чтобы мне помогли здесь закончить.

Их разговор был таким прозаичным! Молодая женщина только что умерла, а ее малыш остался один-одинешенек на белом свете. Он лишился любви, тепла, которые исчезли посреди спутанных проводов в залитой кровью операционной. Был ли я к этому готов? Этого ли я ожидал?

Две студентки-медсестры пришли, чтобы вымыть тело. Я узнал их: мы виделись на танцах, устраиваемых для первокурсников. Обе учились в престижной частной школе. Девушки принесли ведро с мыльной водой и губки и принялись за работу. Они убрали катетеры и явно расстроились, увидев дыру в груди и то, что скрывалось за ней. Оттуда продолжала сочиться кровь.

– Что с ней случилось? – спросила девушка, с которой я однажды танцевал.

– Очевидно же, что операция на сердце, – последовал ответ. – Думаю, хотели поставить протез клапана. Бедная девочка. Она ведь не старше нас. Ее мама, должно быть, убита горем.

Они накрыли разрез марлей, чтобы кровь впиталась, а затем стянули края разреза и зафиксировали пластырем. Вернулась операционная медсестра и поблагодарила их за то, что они хорошо поработали, после чего попросила вернуться ординатора, чтобы тот зашил рану и тело можно было отвезти в морг: всех пациентов, умерших на операционном столе, направляют к коронеру на вскрытие. Труп бедной девушки разрежут сверху донизу, так что не было никакого смысла закрывать грудину или собирать воедино грудную клетку. Ординатор взял огромную иглу с толстой нитью и зашил разрез так, будто перед ним был мешок для писем.

¹¹ Уайтчепел – один из беднейших районов Лондона.

Шов получился грубым – местами виднелись края раны и сочилась серозная жидкость. Мешки с письмами зашивают куда тщательнее.

Было около половины седьмого; я, по идее, должен был сидеть в пабе неподалеку отсюда и ругать нашу команду по регби, но я все никак не мог уйти. Я не мог оставить эту безжизненную пустую оболочку, это тощее тело, с которым никогда не встречался, хотя теперь мне казалось, будто я знаю его бывшую владелицу очень хорошо.

Три медсестры одели ее в накрахмаленный белоснежный саван с жестким гофрированным воротником, завязали его сзади, а затем зафиксировали лодыжки бинтом. У пациентки уже началось трупное окоченение. Студентки выполняли работу по-доброму и уважительно. Я знал, что непременно встречу с ними снова. Возможно, спрошу, что они при этом чувствовали.

И вот мы остались вдвоем – я и безжизненное тело. Операционные лампы все так же освещали лицо девушки, и она смотрела прямо на меня. Почему ей не закрыли глаза, как обычно делают в фильмах? Казалось, через ее расширенные зрачки я мог разглядеть отпечатавшуюся в мозге мучительную боль.

Опираясь на услышанные обрывки разговоров и свои незначительные знания по медицине, я мог приблизительно представить историю ее жизни. Родилась в Ист-Энде. Когда ее родители погибли при бомбардировке Лондона, она была совсем маленькой. Все увиденное и услышанное оставило глубочайшие шрамы в ее душе, там поселилась боязнь одиночества – в конце концов, мир рушился прямо у нее на глазах. Она выросла в нищете и заболела ревматической лихорадкой – по сути, это простой стрептококковый фарингит, который, однако, провоцирует развитие сильнейшего воспалительного процесса в организме. Ревматическая лихорадка была обычным делом в перенаселенных бедных районах. Возможно, несколько недель бедняжка мучилась от болей в воспаленных суставах, только ей было невдомек, что воспаление затронуло и клапаны сердца. В те годы не существовало методов, позволявших диагностировать подобные проблемы.

Итак, у девочки развилась хроническая ревматическая болезнь сердца, и с тех пор ее считали хилым ребенком. Возможно, она страдала и ревматической хореей¹², для которой характерны неконтролируемые резкие движения, шаткая походка и эмоциональная неустойчивость. Позднее больная забеременела (издержки профессии), отчего ее состояние резко ухудшилось, так как сердцу пришлось работать гораздо усерднее. У нее появились отеки и одышка, но она смогла выносить ребенка до конца срока. Вероятно, врачи в Лондонской больнице смогли благополучно принять роды, но обнаружили у пациентки сердечную недостаточность. Шумы в сердце. Проблемы с митральным клапаном. Ей назначили дигоксин¹³, чтобы помочь сердцу, но от лекарства ее тошнило, и она перестала его принимать. Вскоре из-за сильной одышки и усталости она уже не могла полноценно ухаживать за ребенком. Даже просто лежать ей было тяжело. Сердечная недостаточность обострилась, и прогноз был неблагоприятный. Ее направили к хирургу – настоящему джентльмену в деловом костюме с брюками в тонкую полоску. Он держался доброжелательно и сказал, что только операция на митральном клапане может помочь. Однако она не помогла. Она лишь поставила точку в печальной истории жизни, оставив еще одного ребенка в Ист-Энде сиротой.

К тому времени как санитары пришли забрать тело, операционные лампы давно были выключены. К операционному столу подкатили специальную тележку для перевозки покойников – фактически жестяной гроб на колесиках. К этому моменту суставы у трупа успели

¹² Ревматическая хорея – особый вид непроизвольных движений, связанный с поражением подкорковых ядер полушарий головного мозга при ревматизме.

¹³ Дигоксин – препарат из группы сердечных гликозидов, применяемый при сердечной недостаточности.

окончательно окоченеть. Тело бесцеремонно переложили в эту «консервную банку», при движении которой голова с неприятным звуком билась о жестяные стенки. Но ничто уже не могло причинить пациентке боль. Потеряв с ней зрительный контакт, я почувствовал облегчение. Тележку прикрыли зеленым шерстяным одеялом, чтобы она не привлекала внимания, и санитары отправились в морг, где тело положили в холодильную камеру. Ребенок этой женщины никогда больше ее не увидит, у него никогда больше не будет матери.

Добро пожаловать в кардиохирургию.

* * *

Я все сидел и сидел, ухватившись за перила и положив подбородок на руки. Я смотрел сквозь стеклянный купол на черную резиновую поверхность опустевшего операционного стола, как на протяжении многих поколений поступали будущие хирурги до меня. Эфирный купол был сродни амфитеатру для показа гладиаторских боев: люди приходили сюда поглазеть на представление, в котором решалось, жить или умереть другому человеку. Возможно, будь рядом со мной кто-нибудь еще, это зрелище не показалось бы мне таким уж бесчеловечным – мне было бы с кем поделиться потрясением от смерти бедной девушки и мыслями о страданиях, ожидающих ее ребенка.

Появились младшие медсестры с тряпками и ведрами, чтобы навсегда убрать последние следы, оставшиеся от пациентки: кровь, засохшую вокруг операционного стола; кровавые отпечатки обуви, ведущие к двери; кровь на наркозном аппарате и на операционных лампах. Кровь повсюду – и теперь ее старательно оттирали. Худошавая девушка потянулась, чтобы вытереть лампы, и увидела через стеклянный купол мое бледное лицо и устремленные во мрак глаза. Я ее напугал – это был четкий сигнал о том, что мне пора уходить.

Я закрыл за собой зеленую дверь и направился к трясущемуся лифту, в котором бездыханное тело отвезли в холодильную камеру морга.

Поверх операционных ламп – там, где ее никто не видел, – осталась незамеченной одна капля крови. Липкая и черная, эта последняя частичка несчастной девушки словно говорила: «Помните меня».

Списки пациентов, чьи тела предстояло вскрывать, появлялись на стенде в фойе медицинской школы. Чаще всего это были пожилые люди. Те, что помоложе, обычно были наркоманами, жертвами автомобильных аварий, самоубийцами из подземки или пациентами кардиохирургического отделения. Я нашел ее в списке, вывешенном в пятницу утром. Ее звали Бет. Не Элизабет – просто Бет. Двадцать шесть лет. Это точно была она. В день вскрытия тела пациентов переносили из больничного морга в подвал, откуда затем в жестяном ящике доставляли по проложенным под дорогой рельсам прямо к нам, в медицинскую школу, и поднимали в секционный зал. Сходить ли мне на вскрытие? Сходить, чтобы увидеть, как вырезают ее кишки и мозг, как ее мертвое сердце разрезают на кусочки? Чтобы рассказать всем, как она умерла на самом деле, рассказать об этом ужасном кровавом фонтане?

Нет уж, для меня это слишком.

В тот вечер, что я провел над эфирным куполом, Бет преподавала мне очень важный урок. Ни за что не привязывайся к пациентам. Разворачивайся и уходи, как сделали хирурги, оперировавшие Бет, а завтра попробуй помочь кому-то еще. Сэр Рассел Брок, самый выдающийся кардиохирург той эпохи, славился напускным безразличием к людям, которые умерли под его скальпелем: «Сегодня у меня запланировано три операции. Интересно, кто из пациентов выживет?» Кто-то назовет такой подход равнодушным и даже бессердечным, но врачи не могут позволить себе предаваться сожалениям из-за смерти пациента – это было бы непростительной ошибкой. И тогда, и сейчас. Мы должны учиться на своих неудачах, чтобы в следую-

щий раз, если удастся, добиться лучшего результата. Если будешь каждый раз переживать и горевать, страдания станут невыносимыми.

История с Бет преподала мне важный урок – нельзя привязываться к пациентам, давать волю чувствам и эмоциям. Если не получилось спасти человека, нужно развернуться к нему спиной и уйти, чтобы завтра попробовать спасти другую жизнь.

Мне довелось в очередной раз столкнуться с этой проблемой, когда моя карьера претерпела резкий поворот и я начал оперировать маленьких детей с серьезными врожденными патологиями сердца. Некоторые из них приходили в больницу с довольным видом, в одной руке держа любимого плюшевого мишку, а другой крепко сжимая мамину ладонь. Синие губы, одышка, густая, как патока, кровь. Они не знали лучшей жизни, а я изо всех сил пытался подарить им ее. Сделать их розовыми и энергичными, избавить от нависшего над ними злого рока. Я трудился добросовестно, но порой терпел неудачу. И как же мне следовало поступать? Сидеть вместе с заплаканными родителями в сумраке морга, держа в ладонях холодную безжизненную ручку их малыша и обвиняя себя в том, что я решился пойти на риск?

Любая операция на сердце связана с риском. Те из нас, кому удалось стать хирургом, никогда не оглядываются назад. Мы сразу переключаемся на следующего пациента, всегда надеясь, что уж с ним-то все сложится благополучно, и никогда в этом не сомневаемся.

2. Первые скромные успехи

Быть храбрым – значит делать то, чего ты боишься. Храбрость может проявиться, только когда ты напуган.

Эдуард Рикенбекер, «Нью-Йорк таймс», 24 ноября 1963 года

Я появился на свет в самом начале послевоенного всплеска рождаемости. Дело было 27 июля 1948 года (по знаку Зодиака я Лев) в родильном отделении Сканторпского военного мемориального госпиталя. Старый добрый Сканторп – город металлургов, многострадальная жертва английских комиков. Там я провел все детство.

Моя дорогая матушка, измученная затяжными и болезненными родами, тем не менее безмерно обрадовалась своему первому отпрыску и в целости и сохранности доставила меня домой. Я был розовым крепким младенцем, который вопил во всю мощь только что раскрывшихся легких.

Мама была умной женщиной, доброй и заботливой. Ее все любили. Во время войны она управляла небольшим коммерческим банком, и люди, у многих из которых на счету не осталось ни копейки, выстраивались к ней в очередь, чтобы рассказать о своих проблемах. Мой отец в шестнадцать лет поступил на службу в Королевские военно-воздушные силы, чтобы сражаться с немцами, а после войны получил работу в местном кооперативном продуктовом магазине, где трудился не покладая рук, чтобы хоть как-то улучшить наше финансовое положение. Жилось тогда нелегко.

Бедные как церковные мыши, мы жили в закопченном рабочем районе. Дом номер тринадцать. Никаких фотографий и плакатов на стенах, чтобы не осыпалась штукатурка. С бомбоубежищем из гофрированной жести на заднем дворе, где мы разводили гусей и кур, и с туалетом на улице.

Мамины родители жили через дорогу от нас. Бабушка была болезненной, но доброй, она всегда меня защищала. Дедушка работал на сталелитейном заводе, а во время войны был местным уполномоченным по гражданской обороне. В день выдачи зарплаты я вместе с ним ходил забирать его жалование. Зрелище работающего завода неизменно зачаровывало меня: раскаленный добела жидкий металл разливался по литейным формам; потные мужчины с голым торсом, но в кепках подбрасывали в печи уголь; изрыгающие пламя паровозы громыхали вверх-вниз между прокатными станами и шлаковыми отвалами, и повсюду летали яркие искры.

Дедушка терпеливо учил меня рисовать карандашами и красками. Он сидел рядом, попыхивая дешевой папиросой, а я рисовал алое вечернее небо над дымовыми трубами, уличные фонари и движущиеся по рельсам поезда. Дедушка выкуривал по пачке в день, а кроме того, он всю жизнь проработал в дыму сталелитейного завода. Не самое полезное для здоровья сочетание.

В 1955 году мы обзавелись первым черно-белым телевизором – квадратным ящиком с диагональю двадцать сантиметров, который транслировал всего один канал – «Би-би-си». Телевидение кардинально расширило мои представления об окружающем мире. В том же году двое ученых из Кембриджа, Крик и Уотсон, описали молекулярную структуру ДНК. Врач Ричард Долл из Оксфорда установил прямую связь между курением и раком легких. А затем из программы «Ваша жизнь в их руках» я узнал волнующую новость, которая и определила мой дальнейший жизненный путь. Хирурги из Соединенных Штатов залатали отверстие в сердце с помощью специального механизма, который они называли аппаратом «искусственное сердце»

– легкие», поскольку тот выполнял функцию обоих органов¹⁴. Врачи на экране телевизора носили длинные, до самого пола, белые халаты, на медсестрах была белоснежная, накрахмаленная, идеально выглаженная униформа, а на голове – белые чепчики. Медики почти все время молчали, а пациенты скованно сидели на кроватях.

Речь в передаче шла об операциях на сердце и о том, что хирурги из Хаммерсмитской больницы запланировали вскоре провести подобную операцию. Они тоже собирались закрыть отверстие в сердце. Семилетний мальчик, сидевший перед экраном, был заморожен. Почти загнипнотизирован. **Именно в тот момент я решил, что обязательно стану кардиохирургом.**

В десять лет я сдал вступительный экзамен в местную начальную школу, превратившись к тому времени в тихого, послушного, застенчивого мальчика. На меня возлагали надежды, так что я трудился изо всех сил. Я обладал природным талантом к живописи, однако пришлось отказаться от уроков рисования в пользу изучения естественных наук. И все же одно было известно наверняка: руки у меня ловкие, а пальцы подчиняются сигналам мозга.

Обладая талантом к живописи, я все же выбрал занятия естественными науками. Несомненно, мои ловкие руки были полезны в любом из этих занятий.

Однажды после школы мы с дедушкой и его шотландским терьером Виски гуляли по городским окраинам. Внезапно дедушка остановился как вкопанный и схватился за воротник своей рубашки. Он мгновенно вспотел, его голова склонилась, а лицо стало мертвенно-бледным. Бездыханный, он рухнул на землю, словно поваленное дерево. Он не мог произнести ни слова, и я отчетливо увидел страх в его глазах. Я хотел побежать за врачом, но дедушка меня не отпустил. Даже в свои пятьдесят восемь он боялся остаться без работы. Поэтому я просто поддерживал его голову, пока боль не ушла. Приступ длился полчаса, и, когда дедушка пришел в себя, мы неторопливо побрели домой.

Мама знала, что у ее отца проблемы со здоровьем. Она сказала мне, что у него не раз было «несварение», когда он ехал на велосипеде на работу. Пусть и неохотно, дедушка согласился отказаться от велосипеда, но лучше от этого не стало. Приступы повторялись все чаще, даже когда он ничего не делал, а особенно – когда поднимался по лестнице. Холод тоже был вреден для его груди, так что мы перенесли старую железную кровать вниз к камину, а заодно поставили рядом стульчак с ночным горшком, чтобы дедушке не нужно было каждый раз выходить на улицу.

Его лодыжки и икры настолько распухли, что старая обувь стала мала. Он прилагал огромные усилия, просто чтобы завязать шнурки, поэтому с тех пор почти не выходил на улицу, передвигаясь в основном от кровати к стоявшему напротив открытого огня стулу. Я сидел рядом и рисовал для дедушки, чтобы отвлечь его мысли от зловещих симптомов.

До сих пор помню хмурый дождливый ноябрьский вечер – ровно за день до убийства в Далласе президента Кеннеди. Я вернулся из школы и увидел возле дома бабушки с дедушкой черный «Остин-Хили», в котором ездил местный врач. Я понимал, что это означает. Я заглянул в запотевшее окно, но занавески были задернуты, так что я обошел дом сзади и тихонько проскользнул в дверь кухни. Я услышал плач, и мое сердце оборвалось.

Дверь в гостиную была приоткрыта. Внутри царил полу-мрак. Возле кровати со шприцем в руке стоял врач, а мама с бабушкой стояли у изголовья кровати, крепко обняв друг друга. Дедушкино лицо приобрело свинцовый оттенок, его грудь тяжело поднималась, а с посиневших губ и из побагровевшего носа сочилась розоватая жидкость. Он судорожно кашлял, разбрызгивая по постельному белью кровавую пену. Затем его голова откинулась в сторону, и

¹⁴ Более распространенное название – аппарат искусственного кровообращения (АИК).

широко распахнутые глаза уставились в стену, прямо на плакат, гласивший: «Да будет благословлен этот дом». Врач взял дедушкино запястье, чтобы проверить пульс, а потом прошептал: «Он ушел». Комнату окутала атмосфера покоя и облегчения. Мучения закончились.

Позже в свидетельстве о смерти напишут: «Смерть из-за сердечной недостаточности». Оставшись незамеченным, я прошмыгнул на улицу, добрался до бомбоубежища с цыплятами, уселся там и тихонько расплакался.

Вскоре после этого у бабушки обнаружили рак щитовидной железы, опухоль начала перекрывать трахею. «Стридор» – так медики называют свистящий шумный звук, с которым ребра и диафрагма изо всех сил проталкивают воздух через суженные дыхательные пути. Именно его я и слышал. Она уехала за сорок миль от дома – в Линкольн, чтобы пройти курс лучевой терапии, но из-за лечения у бабушки только потемнела кожа, а глотать стало еще сложнее. Перед нами замаячил лучик надежды, когда бабушке назначили хирургическую трахеостомию, но хирургу не удалось проделать отверстие в трахее на достаточном расстоянии от опухоли. Все наши надежды рухнули в одночасье – бабушка была обречена на страдания до самой смерти. Все было бы не так плохо, если бы врачи позволили ей принимать обезболивающее. Каждый день я сидел с бабушкой после школы, делая все возможное, чтобы ей хоть чуточку полегчало. Постепенно из-за опиатов и нехватки кислорода ее разум затуманился, и однажды ночью она мирно отошла в мир иной из-за сильного кровоизлияния в мозг. В свои шестьдесят три она стала самой долгоживущей из всех моих бабушек и дедушек.

Когда мне стукнуло шестнадцать, на время школьных каникул я устроился на работу в сталелитейный цех. Но потом самосвал столкнулся с дизельным поездом, перевозившим расплавленное железо, и мои услуги оказались не нужны руководству завода. Я наткнулся на вакансию санитара в больнице и согласился работать в операционной. Здесь всем надо было угождать по-своему. Пациенты – не кормленные перед операцией, испуганные и лишенные человеческого достоинства в больничных сорочках – нуждались в доброте, ободрении и уважительном отношении. Помощницы медсестер были дружелюбными и веселыми, сами медсестры ходили с важным, деловым видом и любили командовать – я должен был молча выполнять все их просьбы, а анестезиологи не любили ждать. Что касается надменных хирургов, то они меня попросту не замечали – по крайней мере поначалу.

Одна из моих первых обязанностей заключалась в том, чтобы помогать переносить пациентов с каталок на операционный стол. Я знал, какая операция предстоит каждому из них, поскольку изучал список намеченных на день операций, и помогал настраивать операционные лампы над головой, направляя их на место, где предполагалось делать разрез (как художник я интересовался анатомией и немного знал, где что расположено). Постепенно хирурги начали обращать на меня внимание, а некоторые даже стали расспрашивать о моих планах. Я говорил, что хочу в будущем стать кардиохирургом, и вскоре мне разрешили наблюдать за ходом операций.

Работать по ночам было здорово – и все благодаря несчастным случаям: сломанным костям, разрывами брюшной полости и кровоточащим аневризмам. Большинство пациентов с аневризмами умирали, после чего медсестры мыли тела и одевали в саван, а я перекладывал их с операционного стола в жестяной ящик тележки для трупов, что всегда сопровождалось неприятным глухим ударом. Потом я катил очередное тело в морг, чтобы положить его в холодильную камеру. Я быстро втянулся, и работа стала для меня привычной.

Разумеется, впервые я попал в морг посреди глубокой ночи. Серое кирпичное здание без окон располагалось за пределами основной территории больницы, и я изрядно боялся того, что могло меня там ожидать. Я повернул ключ в замке массивной деревянной двери, ведущей прямо в секционный зал, заглянул внутрь – и не смог найти выключатель света. Мне дали с собой фонарик, и его луч пританцовывал вокруг, пока я набирался мужества, чтобы войти.

Зеленые полиэтиленовые фартуки, острые металлические инструменты и блестящий мрамор сверкали в окружавшем меня сумраке. В помещении стоял устойчивый запах смерти – во всяком случае, именно таким я его представлял. Наконец луч фонаря лег на выключатель, и я включил неоновые лампы, закрепленные под потолком. Лучше мне от этого не стало. На одной из стен – от пола до потолка – я заметил небольшие квадратные дверцы, которые вели в холодильные камеры. Я должен был положить тело в холодильник, но не знал, какой из них пустой.

На некоторых дверях висели картонные таблички с именами, и я понял, что эти камеры уж точно заняты. Я повернул ручку дверцы, на которой не было имени, но за ней обнаружилась обнаженная женщина, прикрытая белой простыней. Неподписанный труп. Вот дерьмо. Ладно, попробую снова. На этот раз мне повезло: я выдвинул пустой жестяной поддон и направил скрипучую механическую лебедку в сторону своего жмурика. Как переложить тело с каталки, не уронив его на пол? При помощи ремней, кривошипной рукоятки и собственной физической силы. Кое-как я справился с задачей и задвинул поддон в холодильную камеру.

Даже за неподписанной дверцей ящика может лежать чье-то обнаженное тело.

Все это время входная дверь была распахнута настежь: мне не хотелось одному находиться в закрытом морге. Я поспешно вышел и двинулся к зданию больницы, толкая перед собой тележку для трупов: надо было подготовить ее для следующего клиента. И как патологоанатомы умудряются проводить в подобной обстановке добрую половину рабочего времени, выпуская кишки из трупов?

В конце концов, подключив свое обаяние, я уговорил пожилую женщину-патологоанатома, чтобы та разрешила мне присутствовать на вскрытии. К этому зрелищу я привык не сразу, хотя уже не раз становился свидетелем серьезных, кровавых операций и повидал немало ужасных травм. В морге всех, от мала до велика, разрезали от горла до лобковой кости, потрошили, а затем делали разрез на скальпе от уха до уха, чтобы стянуть кожу, словно апельсиновую кожуру, на лицо. Орудия вибрационной пилой, вскрывали черепную коробку – будто чистили сваренное всмятку яйцо, после чего моему взору предстал человеческий мозг во всем его великолепии. И как этой мягкой извилистой серой массе удастся управлять нашими жизнями? Как вообще хирурги могут проводить операции на этом трясущемся холодце?

В этой тусклой, безжизненной комнате для вскрытий я многому научился: понял, насколько сложна человеческая анатомия, постиг тонкую грань, отделяющую жизнь от смерти, и ощутил на себе, что такое психология отчуждения. В патологической анатомии нет места сантиментам. Крупица сострадания, может, и будет уместна, но ни о каком сопереживании трупам и речи быть не может. И все же я жалел тех, кто попал сюда, так и не достигнув зрелости. Младенцев, детей и подростков с раком или пороком сердца – тех, чья жизнь с рождения должна была стать короткой и безрадостной либо же внезапно оборвалась из-за трагической случайности. Сердце как источник любви и преданности? Мозг как средоточие человеческой души? Просто забудь и режь их пополам.

Вскоре я научился опознавать коронарный тромбоз, инфаркт миокарда, поврежденный ревматической лихорадкой сердечный клапан и повреждение аорты, а также раковые метастазы в печени или легких. Самые распространенные причины, по которым пациенты сюда попадали. Обуглившиеся и разложившиеся тела отвратительно воняли, и, чтобы пощадить свои обонятельные нервы, мы втирали в ноздри ароматический бальзам.

Я заметил, что употребление алкоголя занимает почетное место в списке занятий, которым хирурги любят предаваться на досуге, а их состояние во время неожиданных ночных вызовов лишь подкрепляло мои подозрения. Но кто я такой, чтобы их судить?

Самоубийства расстраивали меня сильнее всего, но, когда я произнес это вслух, мне заявили: «Привыкай, если хочешь быть хирургом». А еще меня заверили, что станет проще, когда я подрасту и мне можно будет пить спиртное.

Я начал всерьез задумываться: а смогу ли я попасть в медицинскую школу? С учебой у меня складывалось непросто, причем математика с физикой доставляли особые хлопоты, а ведь я считал, что именно эти предметы позволяют определить реальный уровень интеллекта. Вместе с тем в биологии мне не было равных, да и химия давалась более-менее легко, и я же сдал кучу экзаменов по предметам, которые мне в жизни не понадобятся, вроде латыни, французской литературы и религиоведения, а также экзамен по алгебре. Всего этого я добился усердием, а не умом, но мои старания не пропали даром, и в конечном итоге мне удалось выбраться из бедного района. Кроме того, проведенное в больнице время многому меня научило. Я еще не бывал за пределами Сканторпа, но уже немало знал о жизни и смерти.

Я принялся подыскивать университет, а на каникулах неизменно подрабатывал в больнице. Меня повысили до «ассистента хирургического отделения», и я сделался большим специалистом в уборке крови, рвоты, костной пыли и дерьма. Такие вот первые скромные успехи.

Я удивился, когда меня пригласили на собеседование в величественный Кембриджский университет. Должно быть, кто-то замолвил за меня словечко, но я так и не узнал, кто именно. На улицах Кембриджа было полно жизнерадостных студентов в мантиях, которые громко переговаривались с акцентом, характерным для престижных частных школ, – все они казались гораздо умнее меня. По булыжным мостовым колесили на велосипедах профессора – в очках и академических шапочках, – спешившие выпить вина перед обедом. В моей голове непроизвольно вспыхнула картина: мрачные работники сталелитейного завода в своих вечных кепках и перчатках молча возвращаются домой, чтобы перекусить хлебом с картошкой и, если повезет, запить ужин кружкой портера. Я тут же упал духом. Здесь я был чужаком.

Собеседование проводили два заслуженных преподавателя, а проходило оно в обшитом дубовыми панелями кабинете с видом на главный двор колледжа. Мы сидели в изрядно потертых кожаных креслах. Предполагалось, что атмосфера будет расслабленной, так что никто и словом не обмолвился о моем происхождении. Вопрос, которого я так ждал: «Почему вы хотите изучать медицину?» – тоже не прозвучал. Да уж, возможность попрактиковаться перед будущими собеседованиями была упущена. Вместо этого меня спросили, почему американцы решили захватить Вьетнам и слышал ли я о тропических болезнях, с которыми могли столкнуться солдаты в Азии. Я не был уверен, гуляла ли во Вьетнаме малярия, так что назвал сифилис.

Это помогло немного растопить лед, особенно когда я высказал мнение, что напалм и пули представляют для здоровья куда более серьезную проблему. Затем меня спросили, могло ли курение сигар поспособствовать скоропостижной кончине Уинстона Черчилля (он умер незадолго до этого). Курение было одним из ключевых слов, которых я так ждал. Из моего рта пулеметом полетели слова: рак, бронхит, ишемическая болезнь сердца, инфаркт миокарда, подробное описание трупов курильщиков. «Доводилось ли мне видеть вскрытие?» – «Много раз». А затем убирать мозг, кишки и всякие физиологические жидкости. «Благодарим вас. Мы свяжемся с вами через несколько недель».

Следом меня пригласили в больницу Чаринг-Кросс, что между Трафальгарской площадью и Ковент-Гарден на улице Стрэнд. Изначально больницу построили, чтобы помогать беднякам, живущим в центре Лондона, и в войну она сыграла заметную роль. Я приехал пораньше, однако нас вызывали по алфавиту, и я, как всегда, был последним, так что пришлось нетерпеливо дожидаться своей очереди – долгие часы, как мне показалось. Добродушная старшая

медсестра угощала абитуриентов чаем с тортом, и мы с ней учтиво побеседовали о том, что происходило в больнице во время войны.

Собеседование проходило в конференц-зале больницы. По другую сторону стола сидел председатель приемной комиссии – выдающийся хирург, работавший в Клинике Харли-Стрит – бок о бок с профессором анатомии из Шотландии, известным своей вспыльчивостью (он стал прототипом главного героя фильма «Доктор в доме»). Я, вытянувшись в струну, сидел на деревянном стуле без подлокотников: сутулиться тут явно было не к месту. Первым делом меня спросили, что я знаю о больнице. Слава тебе, Господи. Ну или старшей медсестре. Или им обоим. Затем комиссия поинтересовалась моими успехами в крикете, а также тем, играю ли я в регби. На этом собеседование подошло к концу: я в тот день был последним, все уже порядком устали. Мне сказали, что со мной обязательно свяжутся.

Идя мимо пестрых торговых палаток и многочисленных пабов, я забрел в Ковент-Гарден. Жизнь тут была ключом: вокруг сновали бездомные, проститутки, уличные музыканты – вся клиентура больницы Чаринг-Кросс, а вверх-вниз по Стрэнд шныряли черные такси и ярко-красные лондонские автобусы. Маневрируя в толпе и уворачиваясь от машин, я добрался до центрального входа в отель «Савой». Я задумался, хватит ли мне наглости туда войти. Я, безусловно, выглядел элегантно – в костюме, надетом по случаю интервью, и с напомаженными волосами. Однако вышколенный швейцар не стал дожидаться и принял решение за меня: он распахнул передо мной дверь со словами «Добро пожаловать, сэр». Я прошел проверку. Из Сканторпа – прямиком в «Савой».

С целеустремленным видом я зашагал по атриуму мимо ресторана «Савой Гриль», отважившись лишь пробежаться глазами по висевшему у входа меню в позолоченной рамке. Ну и цены! Я даже не стал останавливаться. Тут я увидел знак, указывавший в направлении «Американского бара». Холл был увешан подписанными карикатурами, фотографиями и рисунками, изображавшими звезд театра из Уэст-Энда, а в баре совсем не было посетителей, так как часы показывали всего пять вечера. Взобравшись на высокий стул, я украдкой проглотил пару бесплатных канапе и принялся изучать коктейльное меню. Мне не доводилось раньше пить спиртное, так что я в этом ровным счетом ничего не смыслил, но нужно было что-то выбрать. «Будьте добры, «Сингапур Слинг». Словно по щелчку, все вокруг изменилось. Попроси я вторую порцию – и в жизни не добрался бы до вокзала Кинг-Кросс.

Мне первому в моей семье удалось поступить в университет, первому выпал шанс стать врачом и, если повезет, кардиохирургом.

Уже через неделю пришло письмо из Медицинской школы при больнице Чаринг-Кросс. Открывая конверт под взглядами взволнованных родителей, я чувствовал себя сапером, который обезвреживает бомбу. Меня взяли. На каких условиях? Всего-то требовалось сдать биологию, химию и физику, причем на какую оценку, не уточнялось. Эта медицинская школа была совсем небольшая: ежегодно туда принимали лишь пятьдесят студентов, но мне предстояло пойти по стопам таких ее выдающихся учеников, как зоолог Томас Хаксли и исследователь Дэвид Ливингстон.

3. Сапоги лорда Брока

*Вот уже год, как он стал врачом, и у него было два пациента.
Хотя нет, думаю, три. Я был на их похоронах.*

Марк Твен

Лучший способ подготовиться к сдаче экзамена на членство в Королевском хирургическом колледже – поработать на семинарах по анатомии в секционном зале медицинской школы, обучая новоиспеченных студентов анатомии и помогая им разрезать трупы слой за слоем: кожу, жировую ткань, мышцы, сухожилия и внутренние органы. Лоснящиеся забальзамированные тела развозили в жестяной тележке и выдавали по одному на шестерых желторотых и чрезвычайно впечатлительных студентов. Они приходили на занятие в накрахмаленных белых воротничках и с новенькими наборами для препарирования: скальпелем, ножницами, щипцами и зажимами, завернутыми в кусок парусины, – все как один зеленые. Прямо как я в начале карьеры.

Я переходил от группы к группе, чтобы они не расхолаживались. Кое для кого все это было чересчур: часами напролет разбирать на кусочки трупы – не так они представляли себе обучение медицине. Поэтому я изо всех сил старался помочь им: советовал использовать пахучие духи, не отказываться от завтрака и по возможности думать о чем-нибудь другом: о футболе, сексе, покупках – да о чем угодно. Все, что требуется от студентов, – узнать достаточно для того, чтобы сдать экзамен, и не позволить жмурикам свести себя с ума. Кому-то это помогало. Другим же снились кошмары: препарированные трупы навещали их по ночам.

К своему первому экзамену по хирургии я должен был досконально изучить анатомию, физиологию и патологию – все это не имело никакого отношения к практическому умению оперировать. В Лондоне были подготовительные курсы, на которых студентам попросту вдалбливали в голову сухие факты: занятия вели преподаватели, умевшие подать информацию так, как того требовали в колледже. Посыл был очевиден: заплати – и сдашь, если ты, конечно, не полный идиот. Тем не менее две трети слушателей все равно заваливали экзамен, в том числе я, когда попробовал сдать его первый раз.

В самый разгар всей этой академической рутины Королевский госпиталь Бромптон объявил о наборе ординаторов для прохождения практики по хирургии; отмечалось, что членство в Королевском хирургическом колледже «желательно, но не обязательно». Мог ли я рассчитывать, что меня возьмут? Я сдал лишь первую часть экзамена. Пройдет еще как минимум три года, прежде чем меня допустят до итогового экзамена. Но я ничего не терял и решил попробовать.

Несмотря на то что шансов было мало, мне удалось заполучить эту должность, и спустя несколько недель я приступил к работе. Меня прикрепили к мистеру Маттиасу Панету, импозантному немцу под два метра ростом, а также к мистеру Кристоферу Линкольну, детскому кардиохирургу приблизительно того же роста, недавно назначенному на эту должность. Они были совершенно разными, но каждый из них по-своему меня пугал, пока я не познакомился с ними поближе. За время нелегкой интернатуры в больнице Чаринг-Кросс я усвоил, что единственный способ ничего не забыть – все фиксировать на бумаге. Записывать любой приказ или просьбу, как только их произнесли. Забудешь хоть что-нибудь – и ты в полном дерьме, так что я всегда носил с собой планшет для бумаг. Мистера Панета это чрезвычайно забавляло, и он постоянно спрашивал меня:

– Записал, Уэстаби? Записал?

Начало моей хирургической практики выдалось крайне эффективным. Завершив прием амбулаторных больных, операционная бригада Панета должна была провести операцию

– протезирование митрального клапана у маленькой старушки из Уэльса. Мой начальник предложил мне начать без него, чтобы он успел принять еще парочку частных пациентов. Я гордо переоделся в голубой хирургический костюм. Более того, в открытом шкафчике я нашел пару белых резиновых хирургических сапог, правда изношенных и грязных. Я мог взять новые башмаки, но предпочел эти выдавшие виды сапоги. Почему? Потому что сзади они были подписаны: «Брок». Мне в наследство достались сапоги самого лорда Брока!

К тому времени Броку, барону Уимблдона, стукнуло семьдесят и он перестал оперировать – по словам Панета, дело было в «вечном разочаровании из-за недостижимости полного совершенства». Когда я учился в медицинской школе, он был президентом Королевского хирургического колледжа, а кроме того, значился деканом хирургического факультета, и вот теперь мне предстояло пойти по его стопам. В буквальном смысле. С важным видом я вышел из комнаты для переодевания, чтобы представиться.

Пожилая дама лежала на операционном столе. Операционная медсестра, которая уже протерла кожу пациентки йодным раствором, используемым для антисептической обработки, и накрыла обнаженное тело выцветшим зеленым покрывалом, нетерпеливо постукивала ногой по мраморному полу, а многострадальный анестезиолог, доктор Инглиш, вместе со старшим перфузиологом играл в шахматы у наркозного аппарата. Я почувствовал, что они ждут хирурга довольно долго. Я надел на лицо маску и быстренько продезинфицировал руки, радуясь первой возможности блеснуть навыками.

Я аккуратно отметил границы разреза: яремную ямку у основания шеи и выступающий снизу грудины хрящ – и бережно соединил их между собой идеально прямой линией, которую провел скальпелем. Старушка отличалась худобой, так что между кожей и костью было совсем немного жировой ткани, которую я удалил с помощью электрокоагулятора. До сих пор не было и намека на появление второго ассистента хирурга, но я все равно продолжил, желая произвести впечатление на медсестер.

Я знал, что сейчас случилось на операционном столе, но не мог понять, почему это произошло.

Я взял вибрационную костную пилу и проверил, как она работает. Пила зажужжала. Довольно-таки резко. Итак, я отважно начал вести ее вдоль грудины по направлению к шее, как вдруг произошла катастрофа. Вслед за легкими брызгами костного мозга прямо по центру из разреза хлынула темно-красная кровь. Вот дерьмо! Меня мгновенно прошибло потом, однако медсестра знала свое дело: она проворно заняла место первого ассистента хирурга. Я схватил отсос, но командовала она.

– Надави посильней туда, откуда течет кровь.

Доктор Инглиш запоздало поднял голову, оторвавшись от шахматной доски; бешеная активность, развернувшаяся вокруг, явно его не встревожила.

– Один пакет крови, – невозмутимым голосом проинструктировал он медсестру-анестезиста. – А затем позвоните мистеру Панету.

Я знал, что случилось. Пила задела правый желудочек. Но как? За грудиной должно быть тканевое пространство, а в мешочке вокруг сердца – жидкость. Медсестра прочитала мои мысли (в следующие шесть месяцев она еще не раз удивит меня этим).

– Вы же знаете, что это повторная операция.

Утверждение, которое на самом деле было вопросом.

– Нет, я совершенно не в курсе, – судорожно ответил я. – Где же тогда чертов шрам?

– Это была закрытая митральная комиссуротомия¹⁵. Шрам сбоку на груди, просто под ее бюстом его не видно. Разве мистер Панет не сказал вам, что операция повторная?

¹⁵ Комиссуротомия – операция по рассечению спаек лепестков митрального клапана сердца.

Тут я решил закрыть рот на замок. Сейчас время что-нибудь предпринять, а не заниматься поисками виноватого.

При повторных операциях сердце и окружающие ткани бывают скреплены воспалительными спайками, так что исчезает пространство между сердцем и сердечной сумкой. В этом случае правый желудочек оказался подпаян к внутренней стороне грудины, а все вместе представляло единый конгломерат. Ситуация ухудшалась тем, что правый желудочек был расширен из-за высокого давления в легочной артерии, связанного с выраженным сужением ревматического митрального клапана.

Мы должны были заменить митральный клапан, а я с самого начала все испортил. Замечательно.

Я давил изо всех сил, но кровотечение не останавливалось. Кровь продолжала литься сквозь грудину, которая еще была не до конца раскрыта. Давление у пациентки начало падать, а поскольку она была дамой миниатюрной, то и крови у нее было не так уж много. Доктор Инглиш принялся переливать донорскую кровь, но что толку? Все равно что лить воду в канализацию. С одной стороны пришло, с другой тут же ушло. Как хирург, именно я должен был остановить кровотечение, а для этого мне нужно было видеть отверстие, через которое течет кровь.

Мой пот капал прямо в разрез и струился по ногам вниз, в сапоги лорда Брока. Кровь старушки стекала с простыней на белую резину. К этому времени к нам присоединилась одна из дежурных медсестер. Подростеряв былую отвагу, я снова взял пилу и попросил медсестру убрать руки. Опустив пилу в кровавую лужу, я прошелся лезвием по нетронутой грудиной – самой толстой ее части, что прямо под шеей. Затем мы снова надавили на место кровотечения, тогда как благодаря переливанию крови давление начало восстанавливаться.

Когда давление падает, кровотечение замедляется. Так что мне подвернулась удачная возможность рассечь ткань, соединяющую сердце с грудиной, и вставить металлический ретрактор для грудины, чтобы раздвинуть грудную клетку. Теперь я отчетливо видел поврежденный правый желудочек, разбрызгивающий наружу свое содержимое. Когда все срастается подобным образом, при попытке раздвинуть грудину можно запросто разорвать сердечную мышцу пополам – порой это и вовсе неизбежно. **К счастью, мне повезло, и сердце осталось невредимым. Ну почти.**

Мое собственное сердце колотилось, словно обезумевшее. Мне удалось разглядеть источник проблемы: неровный разрыв длиной пять сантиметров на свободной стенке правого желудочка – достаточно далеко от главных коронарных артерий, что не могло не радовать. Сестра инстинктивно поставила кулак прямо на него, едва я раскрыл ретрактор, – и кровотечение наконец-то остановилось. Доктор Инглиш залил в капельницы еще один пакет с кровью, и давление пациентки поднялось до 80 миллиметров ртутного столба, а вторая медсестра подключила длинные пластиковые трубки к аппарату искусственного кровообращения, чтобы мы сразу же смогли воспользоваться им, когда будем готовы. Только вот мы еще не были готовы. Перво-наперво я должен был зашить проклятую дыру. В ординатуре мне не раз доводилось зашивать кожу, кровеносные сосуды и кишки – но не сердце.

Сестра подсказала, какие стежки использовать, и объяснила, что лучше было делать непрерывный шов, чем накладывать отдельные стежки. Так быстрее, да и держаться будет лучше.

– Не затягивай узлы слишком туго, – добавила она, – иначе нить разрежет мышечную ткань. Она очень мягкая. Приступай – может быть, закончишь до того, как придет Панет и порвет тебя на куски.

Зашивать аккуратно было сложно, потому что с каждым ударом из сердца выплескивалась кровь. Мои перчатки были залиты кровью снаружи и потом изнутри – задача казалась практически невыполнимой.

Доктор Инглиш заметил это и крикнул:

– Возьми фибриллятор! Останови сердце на пару минут.

Фибриллятор – это электрический аппарат, вызывающий то, чего мы обычно стараемся избежать, – фибрилляцию желудочков, при которой сердце перестает биться и начинает дрожать, а кровь при нормальной температуре тела перестает поступать в мозг. Уже через четыре минуты начинается его необратимое повреждение.

Доктор Инглиш успокоил меня:

– Просто уложись за две минуты. Если не успеешь, то мы можем подождать немного, а затем снова вызвать фибрилляцию.

Я чувствовал себя марионеткой, которую дергают за ниточки опытные игроки. Впрочем, я ничего не имел против, поэтому разместил электроды фибриллятора на видимой поверхности сердечной мышцы, и доктор Инглиш щелкнул выключателем. Сердце перестало биться и начало дрожать, а я принялся зашивать в ускоренном темпе. Как раз в этот момент на пороге операционной появился мистер Панет. Он увидел на кардиомониторе фибрилляцию желудочков и не на шутку испугался. Я, не поднимая головы, продолжил орудовать иглой. Когда доктор Инглиш объявил, что две минуты истекли, я почти закончил сшивать края мышцы. Я справился за три минуты. Итак, дыра была закрыта – осталось лишь завязать узелок.

Положив подушки дефибрилятора как можно ближе к сердцу, я сказал:

– Разряд.

Ничего не произошло. Провода электродных подушек не были подсоединены к аппарату – суший пустяк. Секунды неумолимо тикали. Затем я услышал долгожданный звук от удара током. Сердце на миг замерло, после чего фибрилляция продолжилась.

Панет подошел к операционному столу – прямо в элегантном костюме и в уличной обуви. Без шапочки, без маски. Он бросил взгляд на дрожащее сердце и произнес очевидное:

– Больше вольт.

Еще один разряд. На этот раз дефибриляция прошла успешно, и сердце принялось энергично биться.

Панет ухмыльнулся, а потом спросил:

– Ничего не хотите мне рассказать, Уэстаби? Митральный клапан, знаете, расположен не в правом желудочке. Я думал, вы умнее.

Он подмигнул сестре, объявил, что пойдет пить чай, и велел проследить, чтобы я не набедокурил.

Я собрал нервы в кулак и завязал последний узелок. Сердце вроде бы работало без особых проблем, будто я на него и не покушался. Кровь была повсюду: на моем халате, на сапогах лорда Брока, а на мраморном полу набралась целая лужа, но давление пациентки стабилизировалось. В сегодняшней битве мы одержали победу.

Я посмотрел на сестру – над маской виднелись лишь голубые глаза – и взял ее за руку в окровавленной резиновой перчатке, чтобы поблагодарить, ведь она спасла нас обоих. **Мистер Панет продолжил операцию, словно ничего и не произошло, лишь изредка подшучивая насчет дополнительной вышивки на сердце.** Мне хотелось заорать на него: «Какого хрена вы не сказали, что операция повторная?» – но тут до меня дошло, что он, вероятнее всего, не помнил об этом, поскольку старушка приезжала к нему на прием много месяцев тому назад.

Заключительная часть операции прошла гладко. Доктор Инглиш и перфузиолог продолжили шахматную партию, я взял в руки отсос, а Панет обрубил поврежденный клапан и заменил его шаровым протезом. Потом мы наложили уйму швов.

После трудной операции я сидел в отделении неотложной терапии и думал: «Умри мой пациент во время операции, хватило бы мне воли продолжать лечить людей?»

Такого понятия, как конец рабочего дня, у хирургов-стажеров не было. Той ночью я сидел в отделении неотложной терапии, дожидаясь, когда старушка придет в себя, отчаянно надеясь, что ее мозг не был поврежден, и размышляя о том, что я чувствовал бы, умри она от потери крови на операционном столе. Хватило бы мне выдержки продолжить работу? Или моя карьера хирурга завершилась бы в тот же день? Триумф от провала отделяет тонкая грань, но я справился. И теперь мне просто хотелось, чтобы пациентка очнулась.

Ее муж с дочерью дежурили у ее постели. Муж спросил, нормально ли прошла операция. Я, не вдаваясь в подробности о том, как напортачил, бойко ответил:

– Да, очень хорошо. Мистер Панет проделал отличную работу.

Как по заказу, пациентка тут же открыла глаза. У меня словно гора с плеч свалилась. Муж с дочерью принялись подпрыгивать, чтобы она их увидела, так как она, прикованная к месту дыхательной трубкой, могла смотреть лишь в потолок. Кто-то из них двоих взял ее за руку. В ту секунду я кое-что осознал: операции на сердце, может, и станут для меня обыденностью, но для каждого пациента и его родственников это исключительная ситуация, которая не на шутку пугает. Нужно быть с ними добрее.

* * *

Кардиохирургия сродни зыбучим пескам. Стоит начать ею заниматься – и ты увязаешь все сильнее. Мне не хотелось покидать больницу: я боялся, что пропущу что-нибудь примечательное. Я просиживал бесконечные часы у кроватей детишек, прооперированных мистером Линкольном, слушая пиканье мониторов, наблюдая, как падает, а потом снова поднимается давление, и надеясь, что кровь перестанет капать в дренажные трубки.

Понятно, что сосредоточиться, когда мочевого пузырь вот-вот лопнет, мне вряд ли удастся, но я не мог ударить лицом в грязь и отпроситься в туалет, будто скулящий школьник с вытянутой рукой.

Следующая передышка не заставила себя долго ждать. Субботним вечером в канун Рождества мы с другими ординаторами, поужинав в столовой, отправились в паб пропустить по пинте-другой. В Бромптоне не было отделения «Скорой помощи» и неотложные операции по ночам почти никогда не проводились, тем более на выходных. Мы успели выпить по паре кружек, когда нас известили о том, что из Исландии вылетел реактивный самолет ВВС США с попавшим в автомобильную аварию парнем. У него случился разрыв аорты, и мистера Панета вызвали провести операцию. Двойная проблема: мало того что травма серьезная, так еще и пиво. Не то чтобы меня волновало количество спирта в моей крови – к этому мы все уже привыкли, – просто за четырехчасовую операцию мне явно захочется по-маленькому. С другой стороны, отказаться я не мог, ведь Панету понадобятся два помощника.

Старший ординатор ушел готовиться к операции, а я все сидел, взвешивая возможные варианты. Как насчет мочевого катетера и дренажного мешка? Не по душе мне была идея самому вставлять себе катетер. Да и стоять с прикрепленным к ноге пакетом с мочой – сомнительная радость. И вдруг меня осенило. Ну конечно же: хирургические сапоги лорда Брока! В одном таком запросто поместится пара пинт, а с трубкой Пауля – тонкостенной резиновой трубкой, которую раньше использовали для пациентов мужского пола с недержанием мочи, – риск инфекции мочевого пузыря будет куда ниже, чем если бы я поставил себе катетер.

Я отправился по палатам в поисках трубки. Их выпускают в рулонах, чтобы можно было отрезать кусок нужной длины – в моем случае речь шла о длине внутренней поверхности ноги. Раздобыв все необходимое, я двинулся в комнату для переодевания: к тому времени, как придет начальство, мне очень хотелось оказаться в операционной во всеоружии – со своим планшетом и в белых сапогах, как обычно, только на этот раз еще и с вставленной в них резиновой трубкой, прикрепленной скотчем к ноге. И я едва успел: «Скорая» из «Хитроу» примчалась гораздо раньше, чем мы ожидали. Эти реактивные самолеты такие быстрые.

К полуночи мы вскрыли грудную клетку слева, а вскоре началось кровотечение. Панет, очевидно, был не в духе, ведь его вызвали в разгар рождественской вечеринки. Как я и предполагал, выпитое пиво быстро дало о себе знать – мой товарищ-ординатор начал ерзать и переминаться с ноги на ногу, теряя концентрацию. В итоге ему ничего не осталось, кроме как извиниться и отлучиться в туалет, и я – громко покашливая, чтобы заглушить хлюпающие звуки в сапоге, – занял место главного помощника. Когда коллега вернулся, я остался на его месте, поскольку чувствовал себя прекрасно, несмотря на то что правый резиновый сапог постепенно наполнялся. Прошло еще двадцать минут, и второй ординатор снова удалился.

К этому времени пациенту уже ничего не угрожало, но Панет взорвался.

– Да что с ним не так? Он был в пабе, да? Пил, значит.

– Ничего об этом не знаю, мистер Панет. Я весь вечер занимался в библиотеке, – ответил я, ожидая, что в наказание меня поразит удар молнии, которого так и не последовало.

– Молодец, Уэстаби, – услышал я вместо этого. – Можешь закончить и закрыть грудную клетку. Пускай для разнообразия он побудет в роли помощника. Увидимся в понедельник.

Я избавился от улик и сопровождал пациента в отделение интенсивной терапии. Никто так и не узнал о том, что произошло.

Мне той ночью было не до сна, и я, попивая кофе, сидел в детском отделении интенсивной терапии. Я болтал с медсестрами и наблюдал, как под Рождество малыши в закрытых инкубаторах борются за свою жизнь.

Как и все стажеры-хирурги, я сильно не высыпался, но воспринимал сон как пустую трату времени. Выспаться можно и на выходных. Мы были адреналиновыми наркоманами, постоянно жаждущими действия и постоянно под кайфом.

Недосып закаляет хирурга – повышает стрессоустойчивость, развивает способность идти на риск, избавляет от ненужного сочувствия пациентам. Шаг за шагом, постепенно я становился членом клуба, куда попадали только избранные.

4. Мальчик из пригорода

Гений – это один процент вдохновения и девяносто девять процентов пота.
Томас Эдисон

Октябрь 1979 года. Я работал старшим ординатором в операционной бригаде, специализировавшейся на торакальной хирургии, в лондонской больнице Хэрфилд. Программа подготовки кардиохирургов включала в себя обязательное проведение операций на легких и пищевode, а это означало необходимость сталкиваться с раком, что меня сильно угнетало. Слишком часто выяснялось, что болезнь распространилась по всему организму, и для большинства пациентов прогноз был весьма печальным, так что они тоже не отличались жизнерадостностью. Помимо прочего, работа оказалась удручающе однообразной. Выбор, как правило, был скудный: удалить пол-легкого или легкое целиком, вырезать правое или левое легкое либо нижнюю или верхнюю часть пищевода. После того как выполнишь каждое из этих действий по сотне раз, энтузиазма не прибавляется.

Впрочем, изредка попадались и более сложные случаи. Так было с Марио, сорокадвухлетним инженером из Италии, работавшим в Саудовской Аравии. Жизнерадостный семьянин, Марио отправился в это южное королевство в надежде скопить достаточно денег на покупку дома. Днями напролет он вкалывал на гигантском промышленном комплексе, расположенном на окраине Джидды, под палящими лучами пустынного солнца. А потом произошло непонравимое. Когда он работал в замкнутом помещении, внезапно взорвался огромный паровой котел, наполнив воздух перегретым водяным паром. Паром под высоким давлением. Марио обварило лицо и обожгло стенки трахеи и бронхов.

От шока он чуть не умер на месте. Обваренная паром ткань была мертва, и слизистая оболочка пластами слезала со стенок бронхов. Все эти ошметки, мешающие дышать, нужно было удалять, что и делали с помощью устаревшего негнущегося бронхоскопа – длинной латунной трубки с фонариком на одном конце, которую вводили через горло вдоль задней стенки глотки и голосовых связок, а затем вниз по дыхательным путям.

Чтобы Марио не задохнулся, процедуру повторяли регулярно, чуть ли не каждый день, но проталкивать бронхоскоп туда-обратно через гортань становилось с каждым разом все труднее. Вскоре образовалось так много рубцовой ткани, что бронхоскоп уже не пролезал, и потребовалось провести трахеостомию – хирургическим путем проделать отверстие в шее, через которое Марио мог бы дышать. Проблема заключалась в том, что омертвевшая слизистая оболочка бронхов быстро замещалась воспаленными тканями, и клеточные скопления начали заполнять дыхательные пути подобно кальциевым отложениям, которые мешают жидкости течь по трубам. Марио больше не мог дышать, и его состояние неумолимо ухудшалось.

Я ответил на звонок из Джидды. Врач-комбустиолог¹⁶, лечивший Марио, подробно описал эту ужасную ситуацию и попросил у нас совета. Единственное, что я мог предложить, – доставить пациента самолетом в «Хитроу», чтобы мы попробовали спасти ему жизнь. Уже на следующий день строительная компания организовала его транспортировку, и он попал в нашу больницу. К тому времени карьера моего начальника близилась к закату, и он с радостью отдавал мне все случаи, за которые я был готов взяться. А я не отказывался ни от чего. Я не знал страха. Но это был полный кошмар. И я попросил, чтобы мы вместе осмотрели трахею, после чего попытались что-нибудь сообразить.

¹⁶ Комбустиолог – специалист по ожогам.

Врач, шефствовавший надо мной, заканчивал свою карьеру, поэтому все случаи, за которые я мог взяться, он отдавал мне. Это было и здорово и страшно одновременно.

Марио выглядел жалко. Он дышал с трудом, издавая жуткие булькающие звуки, которые возникали из-за инфицированной пены, сочившейся из трахеостомической трубки. Его алое лицо было сильно обожжено. Оно покрылось коркой, омертвевшая кожа слезала клочьями, местами сочилась серозная жидкость. Пациент обгорел снаружи и изнутри; из-за ткани, разросшейся в трахее, ему грозила смерть от удушья. Мы поместили Марио под наркоз, ненадолго избавив его от страданий.

Пока он был без сознания, я с помощью отсоса очистил отверстие на шее от липких выделений с прожилками крови, подключил ручной аппарат искусственной вентиляции легких к трахеостомической трубке и принялся сжимать черную резиновую грушу. Легкие с трудом наполнялись воздухом. Я решил, что следует вставить негибкий бронхоскоп традиционным способом – напрямую через голосовые связки и гортань. Это сродни глотанию шпаги – с той разницей, что она проходит через дыхательные пути, а не через пищевод.

Нам было необходимо видеть всю трахею целиком, а также оба главных бронха – правый и левый. Для этого голову пациента пришлось запрокинуть под определенным углом, чтобы показались голосовые связки, расположенные у задней стенки горла. Мы, как могли, старались не выбить Марио зубы. Поскольку раньше вечно не хватало физиотерапевтов, этот метод применяли, чтобы после операции на легких удалить из них жидкость, пациенты при этом оставались в сознании. Грубовато, но всяко лучше, чем дать пациенту захлебнуться.

Я аккуратно просунул негнущуюся телескопическую трубку мимо зубов, вдоль корня языка, а затем принялся высматривать небольшой хрящик – надгортанник, который защищает вход в гортань, когда мы глотаем. Если приподнять его за краешек с помощью бронхоскопа, то можно обнаружить белые поблескивающие голосовые связки с вертикальной щелью между ними. Это и есть путь, ведущий в трахею. Я проделывал эту процедуру сотни раз, когда проводил биопсию для диагностики рака легких. Ну или чтобы извлечь застрявший арахис. В данном же случае вся гортань была обожжена, а воспаленные голосовые связки напоминали сосиски и выглядели пугающе – через них было не протиснуться. Марио всецело зависел от трахеостомической трубки.

Я отошел в сторону, удерживая бронхоскоп на месте, чтобы мой начальник тоже мог посмотреть, что там творится. Он закричал и покачал головой:

– Постарайся пропихнуть его дальше. Терять нам, полагаю, нечего.

Я снова прицелился, поднес конец бронхоскопа туда, где должна быть щель между связками, и с силой его протолкнул. Распухшие голосовые связки разошлись, и инструмент ушел в трахеостомическую трубку. Мы подсоединили аппарат для вентиляции легких сбоку к бронхоскопу и вытаскивали вставшую на пути трубку. По идее, мы должны были увидеть трахею во всю ее длину вплоть до того места, где она делится на главные бронхи. Но только не в этот раз. Дыхательные пути были практически уничтожены разросшимися клетками, так что я продолжил опускать негнущийся инструмент вниз, удаляя с помощью отсоса кровь и поврежденные ткани и одновременно закачивая через бронхоскоп в легкие кислород. Я надеялся, что ожоги закончатся, и наконец, достигнув середины обоих главных бронхов, мы увидели нетронутые стенки дыхательных путей. Проблема заключалась в том, что теперь травмированные стенки бронхов сочились кровью.

Ярко-красное лицо Марио стало фиолетовым и продолжало быстро синеть, так что мой начальник взял дело в свои руки. Он принялся всматриваться в трубку, периодически вставляя в нее длинную зрительную трубу, чтобы лучше видеть. Ситуация была крайне опасной, и мы совершенно не знали, что делать. Чтобы жить, человеку нужно дышать. К счастью, посте-

пенно кровотечение прекратилось, и, после того как мы удалили перемешанную с кровью мокроту, дыхательные пути стали выглядеть куда лучше. Мы вставили трахеостомическую трубку обратно и снова подключили Марио к аппарату искусственной вентиляции легких. Грудная клетка с обеих сторон продолжала двигаться, и воздух поступал в оба легких. Это уже было достижением, но все еще оставалось неясно, что делать дальше. Мы сошлись на том, что прогноз весьма неблагоприятный.

Два дня спустя левое легкое Марио сдулось, и мы повторили ту же процедуру. Лучше не стало. Ткань продолжала неумолимо разрастаться. Подключенный к аппарату искусственной вентиляции легких, Марио оставался в сознании, но ему приходилось несладко.

Смерть от удушья самая неприятная. Я помню, как умирала, задыхаясь от опухоли щитовидной железы, моя бабушка. Ей должны были провести трахеостомию, но операцию пришлось отменить, и бабушка сутками сидела на кровати, с трудом хватая воздух ртом. Помню, как пытался ей помочь. Почему нельзя было поставить трубку ниже – там, где дыхательные пути оставались свободными? Почему нельзя сделать трахеостомические трубки длиннее? Раз за разом мне повторяли, что это невозможно.

Судя по тому, что я видел через бронхоскоп, ситуация с Марио была практически идентичной. Требовалось как-то обойти всю трахею и оба главных бронха, иначе через считанные дни его ждала мучительная смерть. Мы не могли снова и снова прочищать дыхательные пути бронхоскопом. Старуха с косой одерживала победу – она уже готовилась забрать с собой очередную жертву.

Даже я, прирожденный оптимист, сомневался, что в наших силах предпринять хоть что-нибудь. Могли ли мы сделать раздвоенную трубку, чтобы обойти поврежденные дыхательные пути? Мой начальник сказал, что это невозможно, так как трубка тут же забьется выделениями. Иначе, конечно же, такой метод давно применяли бы при лечении больных раком. Затем мне в голову кое-что пришло: бостонская компания Hood Laboratories выпустила трубку из силиконового каучука с трахеостомическим ответвлением, которую называли «Т-образный стент Монтгомери» в честь хирурга-отоларинголога, который ее изобрел. Может, следует поговорить с представителями компании и описать проблему, с которой мы столкнулись.

В тот день, проводя Марио очередную бронхоскопию, я измерил, какой длины трубка нужна, чтобы достать до обоих главных бронхов, и вечером позвонил в Hood Laboratories. Это была небольшая семейная фирма, и ее глава подтвердил, что никто ранее не пробовал подобный подход, но согласился изготовить раздвоенную трубку требуемых размеров. Я сказал, что трубка необходима срочно. Обрадовавшись возможности помочь с уникальным случаем, сотрудники фирмы доставили ее менее чем через неделю. Теперь предстояло придумать, как ее установить.

Нужно было вставить разветвленные концы трубки по направляющим проволокам одновременно в оба главных бронха. Однако проволока была слишком острой и могла повредить тонкую силиконовую резину, так что требовалось заменить ее чем-то более безопасным. С помощью резиновых зондов мы не раз раздвигали суженные участки пищевода. Самые узкие из имеющихся у нас зондов помещались в присланную мне раздвоенную трубку и даже проходили через нижние ответвления. Я мог ввести зонды по одному через поврежденную трахею в бронхи, а затем, используя их как направляющие, протолкнуть и саму трубку. Я набросал пошаговое описание придуманного мной метода и показал рисунки другим торакальным хирургам. Все сошлись на том, что терять нечего. Только безумное новаторское решение и могло спасти Марио жизнь.

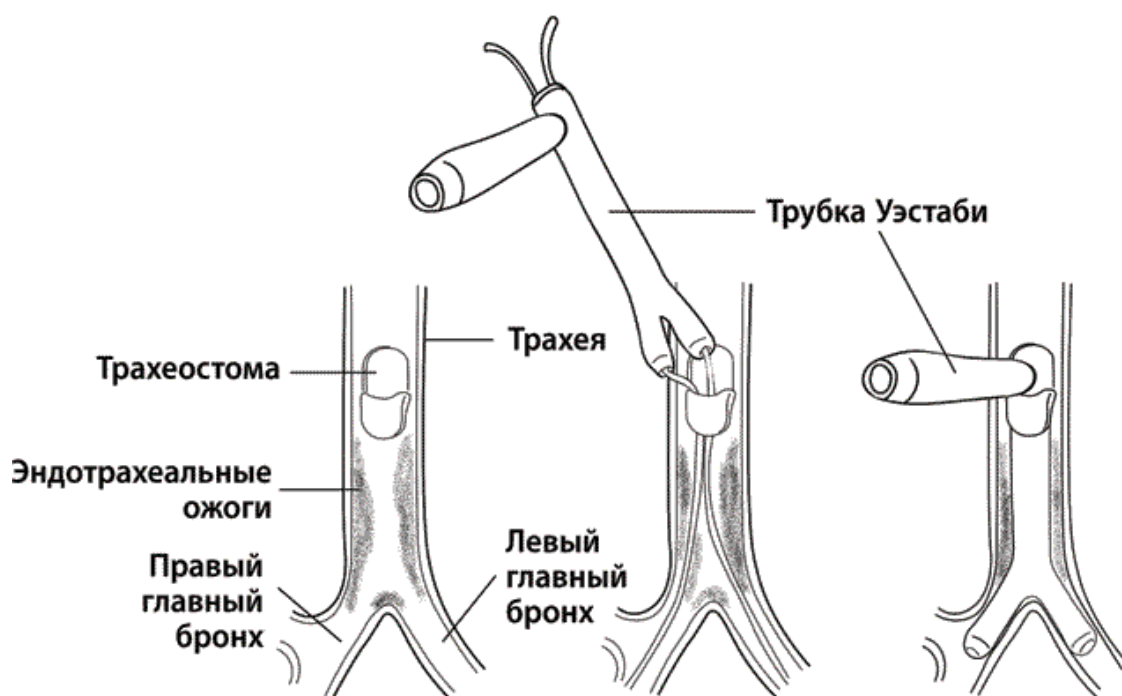


Рис. 4. Методика установки трубки Уэстаби

На следующий день его доставили в операционную. Убрав трахеостомическую трубку, мы вставили в обожженную гортань негнувшийся бронхоскоп. На этот раз я действовал особенно осторожно, чтобы было как можно меньше крови. Хирургическим путем мы расширили трахеостомическое отверстие, через которое планировалось вставлять нашу причудливую трубку, затем ввели резиновые зонды в правый и левый бронхи, непосредственно следя за происходящим через зрительную трубку и не забывая после каждого действия усердно закачивать в легкие стопроцентный кислород. Пока что все шло хорошо. Я смазал силиконовую резину вазелином и с усилием протолкнул трубку вниз. Бронхиальные ответвления трубки разошлись в стороны в месте раздвоения трахеи и до упора вошли внутрь. Лучше и не придумаешь. Мы скрестили пальцы, и мой начальник резким, решительным движением выдвинул бронхоскоп в гортань.

Всегда славившийся своим ирландским темпераментом, он воскликнул:

– Черт побери, вы только посмотрите! Ты чертов гений, Уэстаби!

Разваливавшуюся на части трахею заменила чистенькая белая силиконовая трубка, ответвления которой идеально сидели в бронхах. Трубка нигде не перекручивалась и не сдавливалась, а ниже нее начинались здоровые дыхательные пути (рис. 4).

Между тем Марио успел посинеть от гипоксии. Мы были настолько взбудоражены, что напрочь забыли закачивать в его легкие кислород, поэтому с двойным усердием принялись за дело. К счастью, теперь это не составляло особого труда: широкие резиновые дыхательные пути значительно облегчали задачу. Настоящая сенсация! Мы не знали, долговечным ли будет это решение – время покажет. Все зависело от того, хватит ли Марио сил отхаркивать выделения через трубку, а нам оставалось только удалять их отсосом и продолжать вентилировать легкие через боковое ответвление трубки. Когда с гортани и голосовых связок сойдет отек, мы закроем это отверстие резиновой пробкой. Тогда Марио сможет дышать и говорить через собственную гортань, если, конечно, она восстановится. Ситуация по-прежнему оставалась в высшей степени неопределенной, но сейчас Марио хотя бы был в безопасности. Он мог дышать. Через пятнадцать минут он пришел в себя, и ему невероятно полегчало.

Я должен был несказанно радоваться тому, что мой замысел удалось воплотить в жизнь, но радостью тут и не пахло. На душе было мутно. Недавно у меня родилась чудесная дочка – Джемма, но я ее практически не видел. Я жил в больнице. Это потихоньку грызло меня изнутри, и, чтобы компенсировать тягостное чувство, я фанатично оперировал все, что ни попадалось мне под руку. Я всегда был наготове, но при этом был словно одержим болезненной неутомимостью.

Тем временем Марио пошел на поправку, хотя отсутствие голоса порядком осложнило ему жизнь. Он успешно отхаркивал выделения через трубку, не давая ей закупориться (а ведь всем казалось, что это невозможно), и его отправили в Италию – домой, к семье. Мне было приятно узнать, что Hood Laboratories стала выпускать придуманный мной «Т-У-стент», назвав его трубкой Уэстаби. Мы начали активно использовать эту трубку для пациентов с раком легких, которым угрожала закупорка нижних дыхательных путей, и тем самым избавили их от ужасного, мучительного удушья, которое моя бабушка вынуждена была стойко выносить. Почему никто не смог придумать нечто подобное, когда она так нуждалась в помощи, а я пребывал в полном отчаянии?

Не знаю, сколько трубок Уэстаби было выпущено, но в списке изделий, предлагаемых Hood Laboratories, мое детище значилось многие годы. Сделанные мной наброски опубликовали в журнале по грудной хирургии, и они стали наглядным пособием для других хирургов. Занимаясь торакальной хирургией, я продолжал использовать эти трубки при серьезных проблемах с дыхательными путями, нередко в качестве временного решения – до тех пор, пока опухоль не уменьшится благодаря лучевой терапии или противораковым лекарствам. Это было наследие моей бабушки. А затем представилась уникальная возможность использовать искусственные дыхательные пути в кардиохирургии совместно с аппаратом искусственного кровообращения.

* * *

В 1992 году меня пригласили в Кейптаун на конференцию, устроенную в честь двадцатипятилетия первой в мире операции по пересадке сердца, которую как раз в этом городе провел хирург Кристиан Барнард. На конференции выдающийся детский кардиохирург Сьюзан Восло попросила меня взглянуть на двухлетнего пациента, которого она вот уже несколько недель наблюдала в детской больнице Красного Креста. Маленький Ослин жил в кейптаунском гетто, раскинувшимся между городом и аэропортом. Миля за милей тут теснились жестяные хижины, деревянные сараи и навесы; вода была непригодной для питья, и всюду царила антисанитария. Так или иначе, Ослин оказался жизнерадостным мальчуганом, хотя нефтяные бочки, жестяные консервные банки и деревяшки заменили ему игрушки. Другой жизни он не знал.

Однажды бракованный газовый баллон, которым пользовалась его семья, взорвался прямо в хижине, из-за чего загорелись стены и крыша. Отец Ослина при взрыве погиб на месте, а у мальчика сильно обгорели лицо и грудь. Хуже того, он вдохнул раскаленный газ – точно так же, как и Марио. В отделении «Скорой помощи» Красного Креста Ослину спасли жизнь, вовремя вставив трубку и подключив его к аппарату искусственной вентиляции легких, а затем залечили ожоги с помощью внутривенных вливаний и антибиотиков. Впрочем, внешние ожоги не представляли особой опасности, а вот обожженные трахея и главные бронхи ставили жизнь малыша под угрозу: без регулярной бронхоскопии, которая позволила бы удалять выделения и омертвевшие ткани, он был обречен на скорую смерть от удушья. Помимо прочего, его лицо было изуродовано, он практически ослеп и не мог глотать пищу – только слюну. Кормили Ослина через трубку, так что пища сразу поступала в желудок.

Случилось так, что Сьюзан попала на глаза статья про Марио и «трубку Уэстаби», и она решила поговорить со мной, чтобы вместе попробовать как-то помочь Ослину, хотя он и

был гораздо меньше моего итальянского пациента. Впервые войдя в палату, где лежал Ослин, я увидел мальчика в ярко-красной рубашке с короткими кудрявыми волосами, который катался на детском велосипеде. Сьюзан позвала его, и он обернулся. Я взглянул ему в лицо, и у меня перехватило дыхание. Спереди на голове не было волос, равно как и ресниц – только белая склера, а нос и губы были сильно обожжены. Шею покрывали свежие шрамы, а посередине из нее торчала трахеостомическая трубка. Из нее доносился звук, от которого разрывалось сердце: шумные хрипы из-за густых слизистых выделений при вдохе и пронзительный свист при выдохе. Такое и в страшном сне нельзя было представить.

Первое, о чем я подумал: «Бедный ребенок, лучше бы он умер вместе с отцом. Так было бы гораздо милостивее по отношению к нему». Как ни странно, мальчик чувствовал себя счастливым, ведь до взрыва у него не было велосипеда.

Я опустился на колени, чтобы с ним поговорить. Он посмотрел прямо на меня, но я не мог понять, видит ли он мое лицо, поскольку его роговица была мутной. Я взял его за ручку. О бесстрастном отношении к пациенту не могло быть и речи. Я обязан был помочь Ослину, хоть и не представлял, как это сделать. Однако я верил, что мы что-нибудь придумаем.

К тому времени я уже заведовал кардиохирургическим отделением в Оксфорде и вскоре должен был вернуться туда: меня ждали пациенты. К тому же в Кейптауне трубку Уэстаби было не достать, и в любом случае она оказалась бы слишком большой для такого маленького мальчика. Мог ли я уговорить компанию из Бостона изготовить трубку поменьше? Возможно, но на это не было времени: если бы в ближайшие пару недель у Ослина началась пневмония, он неизбежно умер бы.

Обратный вылет в «Хитроу» намечался уже на следующий день, поэтому вместо запланированного ужина в порту я попросил Сьюзан показать мне, где живет Ослин. Кейптаун был моим любимым городом на планете, но видеть эту его сторону мне прежде не доводилось: тысячи акров нищеты и безнравственности, куда без вооруженной охраны лучше не соваться. Я сказал Сьюзан, что вернусь через пару недель с трубкой и планом проведения операции. Я быстренько набросал все в голове, и еще до того, как самолет коснулся лондонской земли, операция оказалась расписана поминутно.

Три недели спустя я вернулся в детскую больницу Кейптауна. Там уже начали собирать деньги в помощь Ослину, рассчитывая из этих средств покрыть мои расходы, но это не имело значения. Мною двигало желание помочь ребенку: ни один ребенок на свете не заслуживает подобной участи. Подозреваю, тысячи вьетнамских детей пережили нечто похожее из-за напалма, но мне не довелось с ними встретиться. Ослина же я знал лично, и меня волновала его судьба. Волновала она и врачей с медсестрами из Красного Креста. Да что уж там говорить – наверное, весь Кейптаун за него переживал. Когда такси из аэропорта подъезжало к городу, чуть ли не на каждом столбе я заметил расклеенные плакаты с заголовком «Английский врач прилетает, чтобы спасти мальчика из пригорода».

Ни один ребенок в мире не заслуживает страданий. Ну как тут расслабиться, когда все ждет от тебя чуда?

В больнице я впервые встретился с матерью Ослина. Когда в доме взорвался газовый баллон, она была на работе, а теперь ее явно одолевала депрессия. Она почти ничего не сказала, лишь подписала форму информированного согласия перед операцией, которую даже я толком не понимал.

Мы оперировали на следующее утро. Мне пришлось обрезать предназначенную для взрослого человека трубку, укоротив оба бронхиальных ответвления, боковую трахеостомическую трубку, а также верхнюю часть, которая должна была расположиться под голосовыми связками. Но и в укороченном виде трубка не поместилась бы в трахее двухлетнего мальчика,

узкой из-за рубцовой ткани. Моя задача состояла в том, чтобы восстановить основные дыхательные пути вокруг трубки. Если бы все получилось, они стали бы шире, чем до несчастного случая.

Было очевидно, что во время операции Ослин не сможет дышать даже через аппарат искусственной вентиляции легких, поэтому его подключили к аппарату искусственного кровообращения. Для этого мы вскрыли грудину, как при операциях на открытом сердце. Сложность заключалась в том, чтобы через разрез в грудной клетке получить полный доступ к бронхам, расположенным прямо за сердцем и крупными кровеносными сосудами.

Я проработал все нюансы на трупах в секционном зале в Оксфорде. Если обвязать аорту и прилегающую к ней полую вену, то их можно раздвинуть, чтобы обнажить тыльную часть околосердечной сумки – все равно что раздвинуть шторы, чтобы взглянуть на дерево за окном. Затем нужно сделать вертикальный разрез между аортой и веной, чтобы обнажить нижнюю часть трахеи и оба главных бронха.

Мой план состоял в том, чтобы разрезать поврежденные бронхи и трахею и вставить в них обрезанный Т-У-стент. Затем мы должны были зашить раскрытые дыхательные пути спереди и закрыть трубку с помощью заплатки из собственной ткани Ослина, взятой из околосердечной сумки. Почти то же самое, что наложить заплатку на рукав изношенного пиджака, порвавшийся на локте. Проще простого. Ткань вокруг трубки зарастет, и, может быть, в один прекрасный день мы сможем убрать протез, когда все окончательно заживет и сформируются новые дыхательные пути вдоль силиконовых стенок. Как бы то ни было, в этом и заключался мой план. Возможно, «фантазия» – более подходящее слово, но лучшего варианта никто предложить не смог.

Разрез начинался на шее Ослина, сразу под гортанью, и спускался до хряща на нижнем конце грудины. Поскольку мальчик не мог есть и был истощен, жировая ткань отсутствовала, так что электрокоагулятор, разрезав кожу, сразу же попадал в кость, которую мы распилили посередине. Я вырезал вставшую на пути мясистую вилочковую железу, которая только мешала, и добрался до верхней части воспаленной трахеи – все это время легкие вентилировались через трахеостомическую трубку. Прежде чем ее удалить, чтобы можно было добраться до нижних дыхательных путей, нам требовалось подключить мальчика к аппарату искусственного кровообращения. С помощью металлического ретрактора мы раскрыли покрытую шрамами маленькую грудную клетку, обнажая фиброзную ткань околосердечной сумки. Ее переднюю часть вырезали, чтобы залатать трахею, и маленькое сердечко отважно билось на моих глазах. Редко мне удается увидеть здоровое детское сердце – обычно они изуродованы болезнью и с трудом выполняют свою работу.

Когда я был готов резать трахею, запустили аппарат искусственного кровообращения. Организм теперь обходился без легких, и я мог спокойно убрать инфицированную трахеостомическую трубку подальше от стерильного операционного поля. Через дыру было отчетливо видно, какое внутри творится безобразие. Бедному Ослину приходилось дышать через сточную трубу, не иначе. Я разрезал трахею по всей длине и продолжил делать разрез вдоль обоих главных бронхов, пока на внутренних стенках дыхательных путей не увидел здоровую ткань; еще бы чуть дальше – и мы не смогли бы получить к ней доступ. Из заблокированных дыхательных путей потекли обильные выделения. Затем мы соскребли поврежденные ткани со стенок, что привело к слишком уж предсказуемому кровотечению.

В конечном счете с помощью электрокоагулятора кровотечение удалось остановить, и мы вставили белый блестящий Т-У-стент, а поверх наложили заплатку из тканей околосердечной сумки. Напоследок я еще раз скорректировал длину резинового цилиндра, чтобы она была ровно такой, какая требовалась, после чего закрыл протез заплаткой. Она должна прилегать герметично, иначе аппарат искусственной вентиляции легких будет нагнетать воздух в ткани

шей и грудной клетки и мальчик надуется, словно мишленовский человечек¹⁷. Через новенькие искусственные дыхательные пути, подключенные к аппарату вентиляции легких, мы принялись вдвухать воздух в маленькие легкие. Утечки не было. Оба легких совершенно нормально наполнились воздухом и так же нормально сдулись. В помещении воцарилась радостная атмосфера. Мой рискованный план сработал!

Мы отсоединили сердце Ослина от аппарата искусственного кровообращения, и легкие снова взяли за работу. Наш анестезиолог пробормотал:

– Невероятно. Никогда не думал, что такое возможно.

Я зашил заднюю стенку окологердечной сумки, после чего попросил ординатора установить дренаж и закрыть грудную клетку.

Через окно операционной мы видели сидевшую в приемной мать Ослина – застывшую от страха и по-прежнему не проявлявшую эмоций. Я ожидал бурной реакции в ответ на хорошие новости, но женщина была слишком истощена душевно, для того чтобы выразить облегчение. Она просто вязала меня за руки и сжала их.

– Да хранит вас господь, – прошептала она, и слеза зигзагом скатилась по щеке, испещренной оспинами.

Я пожелал ей, чтобы жизнь ее в будущем стала хоть чуточку лучше.

Персонал отделения интенсивной терапии обрадовался возвращению маленького пациента. Большинство других детей, лежавших в больнице, были такими же тучиобными обитателями, нуждавшимися в операции на сердце, да и некоторые медсестры жили в столь же ужасных условиях. Они много недель заботились об Ослине и его матери, которым на глазах становилось все хуже и хуже. Но вот прилетел «английский врач», чтобы спасти «мальчика из пригорода», и ему это удалось. Я невероятно гордился собой. Однако настало время улететь в закат.

Я сделал успешную операцию и гордился собой, пока к реальности меня не вернула новость, что мой пациент умер при неизвестных обстоятельствах полтора года спустя. Жизнь непредсказуема.

Ослин поправился и смог свободно дышать через установленную в шее белую резиновую трубку. Он не мог говорить, но ему пересадили роговицу. Теперь он получил возможность и дышать, и видеть – на большее нельзя было и надеяться. Его с матерью переселили в муниципальную квартирку на окраине города, и их жилищные условия заметно улучшились: здесь все было по-простому, зато чисто и относительно безопасно. Мальчик все еще мог умереть от инфекции дыхательных путей, и первые несколько месяцев после операции я регулярно связывался с Кейптауном, чтобы узнать, как у Ослина дела. С ним все было в порядке, да и его матери стало лучше благодаря антидепрессантам. А потом я перестал звонить.

Прошло полтора года. Из больницы Красного Креста пришло письмо. Ослина нашли мертвым у него дома, и никто не знал, что произошло. Порой жизнь – полное дерьмо.

¹⁷ Официальный символ компании – составленный из шин «мишленовский человечек» по имени Бибендум (Bibendum), нарисованный французским художником О'Галопом в 1898 году. На рекламном эскизе, от которого отказался пивовар из Мюнхена, грузный силуэт заполнял большую часть композиции. Он окружен пьянчужками, сотрясающими пустыми кружками с криками: «Nunc est bibendum!» («Если пить, так сейчас!», ода эпикурейца Горация). Внешне Бибендум как бы составлен из стопки шин разных диаметров.

5. Девушка без имени

Увидеть во сне, что моя малышка снова жива, что она просто замерзла, что мы растерли ее у камина, и она ожила.

Очнуться и увидеть, что ребенка нет.

Мэри Шелли, автор «Франкенштейна»

Девушка была незабываемо красива – с глазами, которые прожигали насквозь, словно лазеры, как будто палящего пустынного зноя было недостаточно (50 градусов Цельсия в течение дня). Уставившись своими глазами в мои, она словно посылала сообщение – глаза в глаза, зрачки в зрачки, сетчатка в сетчатку – прямо в кору моего головного мозга. Она стояла, держа в руках завернутого в тряпье малыша, и я отчетливо понял, что она хотела сказать: «Пожалуйста, спасите моего ребенка». Вслух же она ни разу не заговорила. Ни с кем из нас. И мы так и не узнали ее имени.

* * *

Королевство Саудовская Аравия, 1987 год. Я был молод и бесстрашен, на вид непобедим и чересчур уверен в себе. Меня только что назначили на должность старшего врача в Оксфорде. Так как же я очутился в этой пустыне? Операции на сердце стоят дорого. Мы трудились не покладая рук, чтобы построить новый кардиологический центр в Оксфорде и разделаться со всеми пациентами, стоявшими в очереди на операцию. Но выделенный на год бюджет оказался исчерпан уже через пять месяцев, и руководство решило закрыть наш центр. К чертям пациентов. Кардиологам было велено, как и раньше, направлять их в Лондон.

За день до того, как меня выставили из операционной, я получил звонок из престижного кардиологического центра в Саудовской Аравии, предоставлявшего услуги всем жителям арабского мира. Тамошнему ведущему хирургу нужно было взять больничный на три месяца, и ему искали временную замену – специалиста, хорошо знакомого как с детской, так и с взрослой кардиохирургией. Чрезвычайно редкий вид. Тогда предложение меня не очень-то заинтересовало, но буквально на следующий день ситуация кардинально изменилась, и уже три дня спустя я сидел в самолете.

На Среднем Востоке стоял джумада аль-тай – «второй месяц засухи», и с такой сильной жарой я никогда раньше не сталкивался. Обжигающий зной не прекращался ни на секунду, а ветер шамал приносил из пустыни в город тучи песка. Вместе с тем кардиологический центр здесь был что надо. Бок о бок со мной работала весьма разношерстная публика: саудовские мужчины, получившие образование за границей, американцы из крупных медицинских центров, проходящие практику, и отряд наемников из Европы и Австралии.

С медсестрами ситуация обстояла иначе. Саудовские женщины не занимались сестринским делом, так как относились к этой профессии неуважительно и с подозрением, к тому же культура запрещала им работать вместе с мужчинами. Таким образом, все медсестры были иностранками, причем большинство заключало контракт на один-два года. Им предоставляли жилье, они не платили налогов и работали ровно столько, чтобы накопить на погашение задолжности за дом у себя на родине. Выяснилось, что им нельзя было садиться за руль, они должны были ездить в задней части автобуса и появляться в общественных местах укутанными с ног до головы.

Меня заинтересовал необычный уклад жизни: постоянные призывы к молитве, раздающиеся с минаретов; ароматы сандалового дерева, ладана и желтой амбры, витающие повсюду в больнице; арабский кофе, жарящийся на сковородах или варящийся вместе с кардамоном.

Совершенно другой мир, где очень важно не нарушать местные традиции и правила, иначе постигнет суровое наказание.

В Саудовской Аравии я получил уникальную возможность оперировать все мыслимые врожденные патологии. Здесь было бесчисленное множество юных пациентов с ревматической болезнью сердца, прибывших в больницу из отдаленных городов и деревень, где не было доступа к антикоагулянтной терапии или лекарствам, которые мы на Западе воспринимаем как должное. Уровень здравоохранения в деревнях был не выше, чем в Средние века, и мы были вынуждены импровизировать, проявлять смекалку, чтобы приводить сердечные клапаны в порядок, а не просто заменять их протезами. Помню, как думал, что каждый кардиохирург должен обязательно пройти здесь практику.

Однажды утром ко мне в операционную заглянул молодой и сметливый детский кардиолог из клиники Майо – известного во всем мире медицинского центра в Миннесоте. Он знал, как меня заинтересовать, поэтому начал разговор с фразы:

– Хотите, я вам покажу кое-что по-настоящему интересное? Готов поспорить, вы никогда ничего подобного раньше не видели.

Еще не ознакомившись с историей болезни, я решительно настроился его разубедить: опытных хирургов мало чем удивишь.

Он повесил на негатоскоп рентгеновский снимок. На снимке грудной клетки сердце выглядит серой тенью, но для опытного глаза и этого достаточно, чтобы многое понять. Все было ясно как день. Пациент – маленький ребенок с увеличенным сердцем, расположенным не с той стороны груди, – редкая аномалия, именуемая декстрокардией (обычно сердце находится слева). Кроме того, в легких имелась жидкость. Вместе с тем сама по себе декстрокардия не могла стать причиной сердечной недостаточности. Должно быть что-то еще.

Полный энтузиазма кардиолог из клиники Майо проверял меня. Он уже провел катетеризацию сердца и знал, в чем проблема у этого полуторагодовалого мальчика. Стремясь блеснуть знаниями, я выдвинул проницательное предположение:

– В этой части мира речь может идти о синдроме Лютембаше.

Так называется правостороннее сердце с большой дырой между правым и левым предсердиями, а также суженным из-за ревматической лихорадки митральным клапаном. Довольно редкое сочетание, при котором легкие наполняются кровью и остальному организму ее начинает не хватать. Парень из Майо был впечатлен. Я почти угадал. Почти, но не совсем!

Он отвел меня в лабораторию катетеризации сердца и показал ангиограмму (сменяющие друг друга рентгеновские снимки, сделанные после того, как в кровоток ввели краситель; это помогает исследовать строение кровеносной системы). К тому моменту загаданная коллегой шарада мне изрядно надоела, но я все равно пошел. В полости левого желудочка под аортальным клапаном располагалось зловещее массивное образование, практически перекрывавшее кровоток по всему организму. Было очевидно, что это опухоль, и не важно, злокачественная или доброкачественная: ребенку с ней долго не протянуть. Итак, мог ли я ее вырезать?

Никогда раньше я не оперировал правостороннее сердце. Мало кому из хирургов представляется такая возможность, а большинство и вовсе ни разу не сталкивается с подобными пациентами за свою карьеру. Однако о детских опухолях в сердце я знал порядочно. В США я даже опубликовал на эту тему научную статью, которую и прочитал мой коллега, что автоматически сделало меня в его глазах главным экспертом по данному вопросу в Саудовской Аравии.

Самым распространенным видом опухоли у маленьких детей является рабдомиома – доброкачественное образование, состоящее из патологической мышечной и фиброзной тканей сердца. Зачастую она сочетается с нарушениями в строении мозга, вызывающими эпилептические припадки. Неизвестно, страдал ли бедный малыш от припадков, но от опухоли в сердце он умирал наверняка. Я поинтересовался возрастом ребенка и уточнил, понимают ли родители, насколько плохи его дела, – и услышал драматичную историю.

Оказалось, что мальчик и его юная мать были чуть ли не при смерти, когда представители Красного Креста нашли их на границе между Оманом и Южным Йеменом. Из-за палящей жары оба были истощены, обезвожены и сильно ослабли. Очевидно, девушка пронесла своего ребенка через пустыню и йеменские горы, отчаянно стремясь добраться до врачей. По воздуху их доставили в Военный госпиталь Маската, столицы Омана, где выяснилось, что мать все еще упорно пыталась кормить сына грудью. Ей больше нечего было ему дать, но у нее совсем не осталось молока. После внутривенных вливаний запас воды в организме мальчика восстановился, но у него началась одышка, и врачи диагностировали сердечную недостаточность. Мать, в свою очередь, страдала от болей в животе и повышенной температуры из-за инфекции органов малого таза.

В Йемене в те годы царило беззаконие. Девушку изнасиловали, избили и покалечили. Кроме того, она была африканкой, а не арабкой. Сотрудники Красного Креста предположили, что ее похитили в Сомали и переправили через Аденский залив, чтобы продать в рабство. Правда, никто не мог сказать с уверенностью, так ли это. По одной занятой причине: за все время девушка не произнесла ни слова. Ни единого. Эмоций она тоже практически не проявляла. Даже когда ей было больно.

Оманцы сделали рентгеновский снимок грудной клетки мальчика и диагностировали у него декстрокардию и сердечную недостаточность, после чего направили его в нашу больницу. И вот теперь американский кардиолог спрашивал, смогу ли я сотворить чудо. Я знал, что в клинике Майо работает первоклассный детский кардиохирург, и осторожно поинтересовался у коллеги, как бы, по его мнению, поступил доктор Дэниелсон.

– Думаю, он бы взялся оперировать. Терять особо нечего, ведь дальше будет только хуже. Ничего другого я и не ожидал услышать.

– Хорошо, сделаю все, что в моих силах, – вздохнул я. – По крайней мере, так мы хотя бы узнаем наверняка, что это за опухоль.

Что еще я должен был знать о мальчике? Не только его сердце размещалось с противоположной стороны грудной клетки – все органы брюшной полости тоже поменялись местами. Зеркальное расположение внутренних органов. Таким образом, печень находилась в левом верхнем квадранте живота, а желудок и селезенка – справа. Серьезная проблема заключалась в том, что между левым и правым предсердиями имелась огромная дыра, из-за чего насыщенная кислородом кровь, идущая от легких, свободно смешивалась с кровью, которая возвращалась в сердце, пройдя по всему организму. Это приводило к тому, что уровень кислорода в артериях организма был ниже нормы. Не будь мальчик чернокожим, он был бы «синюшным ребенком» – так называют детей, у которых венозная кровь смешивается с артериальной, из-за чего кожные покровы приобретают синий оттенок. Сложная тема. Даже для врачей.

Вопрос о деньгах не стоял. У нас имелся передовой аппарат для проведения эхокардиографии, который в те дни был абсолютным новшеством. Он использовал те же самые ультразвуковые волны, что применялись для обнаружения под водой вражеских подводных лодок, и обученный техник мог с помощью прибора выдать четкое изображение внутреннего строения сердца, а также измерить градиент давления вдоль разросшейся ткани. Я увидел отчетливое изображение опухоли в крошечном левом желудочке: она была гладкой и круглой, словно яйцо бентамки¹⁸. Стало очевидно, что она доброкачественная. Если бы мне только удалось избавить ребенка от опухоли, то она никогда не выросла бы снова.

Я планировал убрать все лишнее и зашить щель в сердце – смелая попытка восстановить его нормальную физиологию. Задача была по сути простой, но расположение сердца задом наперед и с другой стороны груди все существенно усложняло, а я не хотел сюрпризов, поэтому

¹⁸ Мелкая порода кур.

сделал то, что делаю всегда в затруднительных обстоятельствах, – принялся рисовать анатомию в мельчайших подробностях.

Была ли операция выполнима в принципе? Я не знал ответа, но должен был попытаться. Даже если нам и не удастся удалить опухоль целиком, это все равно поможет.

Пришло время встретиться с мальчиком и его матерью. Парень из клиники Майо отвел меня в палату интенсивной терапии педиатрического отделения, где ребенка до сих пор кормили через вставленную в нос трубку, что ему крайне не нравилось. Мать, скрестив ноги, сидела на полу возле кровати: и днем и ночью она не отходила от сына ни на шаг.

Когда мы подошли, она встала. И оказалась совсем не такой, как я себе представлял. Она была сногшибательно красивой и обладала поразительным сходством с моделью Иман, вдовой Дэвида Боуи. Волосы у нее были прямые, длинные и черные как уголь, а худощавые руки она скрестила на груди. В Красном Кресте установили, что девушка действительно родом из Сомали, и, поскольку она исповедовала христианство, голова ее была непокрыта.

Длинными изящными пальцами она сжимала своего драгоценного сына, завернутого в лохмотья, что в пустыне защищали его от палящего солнца днем и сохраняли в тепле холодными ночами. Наподобие пуповины, из пеленок торчала трубка капельницы, которая вела к бутылочке с питательной жидкостью, представляющей собой белый, как молоко, раствор, насыщенный глюкозой, аминокислотами, витаминами и минералами. Он должен был помочь малышу восстановить мышечную массу.

Взгляд матери остановился на незнакомце – английском кардиохирурге, о котором ей говорили. Стараясь не выдать волнения, она слегка откинула голову назад; у основания шеи выступила капелька пота, которая тут же скатилась вниз к яремной ямке. Девушка занервничала, в кровь ударил адреналин.

Я обратился к ней на арабском:

– Сабак эльхер, аишь исмак? («Доброе утро, как вас зовут?»)

Она ничего не ответила и уставилась в пол. Я продолжил:

– Терреф араби? («Вы понимаете по-арабски?»)

Затем:

– Инта мин вейн? («Откуда вы?»)

В ответ по-прежнему тишина. Окончательно отчаявшись, я спросил:

– Титакеллем инглезе? («Вы говорите по-английски?») Ана мин инглитерра («Я из Англии.»)

Она подняла глаза, и я понял, что она меня услышала. Ее губы приоткрылись, но она так ничего и не сказала. Коллега из Майо тоже онемел, пораженный моими лингвистическими талантами, которые – чего он знать не мог – были уже практически полностью исчерпаны. Судя по всему, мать оценила мои старания, и ее плечи расслабились. Она успокоилась. Я хотел продемонстрировать ей доброту, взять ее за руку, но в такой обстановке это было недопустимо.

Жестом я дал ей понять, что хочу осмотреть мальчика. Она не имела ничего против, до тех пор пока никто не забирал сына у нее из рук. Когда она приподняла полотняное покрывало, я обомлел. Малыш был до крайности истощен, его ребра торчали. Жировой ткани почти не осталось, и я видел, как необычное сердечко бьется в груди. Мальчик часто дышал, чтобы компенсировать скопление жидкости в легких, его выступающий живот был заполнен жидкостью, а увеличенная печень отчетливо просматривалась со стороны, противоположной ее обычному расположению. Цвет его кожи был светлее, чем у матери, и я решил, что отец ребенка – араб. Темно-оливковую кожу покрывала необычная сыпь; и мне показалось, что я заметил в глазах малыша страх.

Мать заботливо укрывала его покрывалом. Кроме сына – этого мальчика, да еще лохмотьев и пары колец, у нее в мире больше никого и ничего не было, и я не мог сдерживать нарастающую жалость к ним обоим. Мое дело – прооперировать. Однако меня уже затянуло в водоворот отчаяния, и я начисто утратил объективность.

В те дни я использовал красный стетоскоп, который и разместил на груди ребенка, стараясь выглядеть профессионально. Я услышал резкий шум, который производила кровь, протискивающаяся мимо опухоли через аортальный клапан, затем хрипы в наполненных жидкостью легких и даже бульканье пустого кишечника. Какофония звуков человеческого организма.

Я спросил:

– Мамкен асадукк? («Вы позволите мне вам помочь?»)

На секунду мне показалось, что она ответила. Ее губы шевельнулись, и она смотрела мне прямо в глаза. Я почувствовал, что она пробормотала:

– Наам («Да»).

Я попытался объяснить, что нужно прооперировать сердце ее мальчика, чтобы он поправился и их жизнь улучшилась. На глазах у нее выступили слезы, и я мог поклясться, что она все поняла.

Но мог ли я убедить ее подписать форму информированного согласия? Мы вызвали переводчика на сомалийский, который повторил все сказанное мной, но в ответ ничего не услышали. Мать сохраняла бесстрастный вид, пока я изо всех сил старался донести до нее то, насколько сложной будет операция. Название операции: «Ликвидация сужения выходного отдела левого желудочка при декстрокардии». Затем еще одна короткая фраза, вставленная в моих интересах: «Высокий риск осложнений!», которая избавляла меня от ответственности в случае неудачи – по крайней мере, на бумаге. Я не сомневался, что другого шанса на спасение у ребенка нет, поэтому простого крестика, поставленного матерью на документе, было бы достаточно. Но тем самым она соглашалась отдать в наши руки все, у нее осталось, единственный смысл своей жизни. В конце концов она взяла ручку и нацарапала что-то на бумаге, после чего я попросил расписаться парня из Майо и подписал форму сам. Я смотрел в глаза матери, а не на документ – наверное, искал в ее взгляде одобрения. К этому времени ее кожа блестела от пота и ее буквально трясло от волнения.

Пора было оставить ее в покое. Я объяснил, что проведу операцию в воскресенье, когда на работу выйдет лучший из здешних детских анестезиологов, а потом попрощался с девушкой и на английском, и на арабском, чтобы дать ей понять, что я не перестал стараться.

Дело было в четверг, за день до саудовских выходных, и коллеги решили взять меня с собой в пустыню: разбить палатки в дюнах под ночным небом, чтобы сбежать от давящего городского гнета. Мы выдвинулись ранним вечером, как раз когда палящая жара начала спадать. После того как дорога закончилась, джипы поехали прямо по песку.

Ночь в пустыне выдалась ясной и холодной. Мы сидели вокруг костра, потягивая самогон и наблюдая за падающими звездами. Верблюжий караван безмолвно прошел мимо нас в каких-то двух сотнях метров, поблескивая в лунном свете мечами и автоматами Калашникова. Бедуины не обратили на нас ни малейшего внимания.

У местных было правило: никогда не отправляйся в поездку только с одной машиной. Если она сломается, то пиши пропало, даже если ты всего милях в двадцати от больницы.

Мне стало не по себе, и я задумался над тем, как выживала мать моего маленького пациента. Ночью она шла, рассчитывая найти убежище на светлое время суток. Она несла ребенка и воду, питаясь, судя по всему, одной лишь надеждой и ничем иным. Вопреки всем возможным трудностям, я был решительно настроен спасти мальчика, помочь им обоим.

Операция предстояла далеко не рядовая, и я все еще не был уверен, как доберусь до злосчастной опухоли. Получить доступ к ней можно будет, только разрезав верхнюю часть левого желудочка, а это нарушит его способность закачивать кровь. Я продолжал мысленно прорабатывать операцию шаг за шагом, каждый раз возвращаясь к одному и тому же вопросу: «А вдруг?» Для традиционной хирургии трудности технического характера, связанные с правосторонним сердцем, оказывались практически непреодолимыми. Было бы для мальчика лучше, если бы его прооперировал более опытный хирург из Штатов? Вроде бы нет: патология была, пожалуй, уникальной в своем роде. Никто из именитых кардиохирургов не имел особого опыта в проведении подобных операций, пусть даже операционная бригада у них, возможно, и получше, чем у меня. Впрочем, моя бригада была достаточно хороша, да и оборудование у нас было на высоте – лучшее из того, что можно купить за деньги. Выходит, я просто создан для этой работы?

И тут на меня снизошло озарение. Любуясь Млечным Путем, я вдруг осознал, что есть один до боли очевидный способ добраться до опухоли. Возможно, осенившая меня идея и была слишком смелой, но, по крайней мере, теперь у меня имелся четкий план.

В субботу я собрал операционную бригаду и анестезиологов, чтобы обсудить предстоящую операцию. Я показал им сделанные мной схемы необычного расположения внутренних органов пациента, а затем рассказал душераздирающую историю мальчика и его матери, хотя это и не принято: обычно все происходящее в операционной должно быть максимально обезличенным – это, вероятно, наилучший подход, когда оперируешь человека, который может не выжить. Все согласились, что мальчик обречен, если мы не приложим все усилия, а лишь сошлемся – пусть и совершенно правомерно – на то, что при декстрокардии такая опухоль неоперабельна. Я сказал, что, пока не попробуем, не узнаем, хотя и не стал ни с кем делиться дерзким планом операции.

Ночь выдалась жаркой, и я никак не мог уснуть: в голову одна за другой навязчиво лезли дурацкие мысли. Пошел бы я на подобный риск у себя дома, в Англии? Делал ли я все это для маленького пациента или для его матери – а может, и вовсе для себя самого, чтобы потом написать об этом статью? Если у меня все получится, кто позаботится о девушке, попавшей в рабство, и о ее незаконнорожденном ребенке? Ребенок был помехой. В Йемене его бы попросту оставили в кустах на растерзание волкам. Работоторговцам нужна была только его мать.

Утренний призыв к молитве положил конец моим внутренним терзаниям. Когда я вышел из дома, где меня поселили, на улице было уже 28 градусов. Мать вместе с мальчиком явилась в операционный комплекс к семи утра. До самого рассвета девушка не спала, держа ребенка на руках, и медсестры переживали, что она может передумать и убежать. Не убежала, но медсестры все равно беспокоились, что она не захочет передать им ребенка.

Несмотря на препараты, введенные при предоперационной подготовке, мальчик кричал и метался, пока ему пытались дать наркоз. Обычное дело для детской хирургии, хотя мать, конечно, пришла в ужас (а бригаде анестезиологов пришлось повозиться). Поданный через маску газ в конечном итоге утихомирил мальчика достаточно для того, чтобы вставить в вену канюлю и погрузить его в бессознательное состояние. Мать порывалась проскользнуть вслед за ним в операционную, и медсестра вынуждена была ее оттащить. Тут-то эмоции и прорвались через маску отчужденности: какие бы физические страдания ни испытывала сама мать, все творившееся с малышом было для нее гораздо хуже. Однако голоса ее так никто и не услышал.

Я хладнокровно сидел в кафетерии и завтракал финиками с турецким кофе, ожидая, пока суматоха не уляжется. Кофеин отлично помогал сосредоточиться, но пробуждал и мое чувство ответственности. Что, если мальчик умрет? Тогда у его матери не останется ничего. Никого на всем белом свете.

Пришла одна из медсестер, австралийка, с просьбой проверить оборудование, которое я заказал дополнительно для воплощения в жизнь радикального плана, составленного под темным небом пустыни. Мне еще только предстояло поделиться им с операционной бригадой.

Истощенный маленький мальчик, лежащий на блестящем черном операционном столе и ничем не прикрытый, являл собой жалкое зрелище. В нем не было ни грамма младенческого жирка, на который имеет право каждый ребенок. Между тем его тонкие ножки распухли от скопившейся в них жидкости. Такой вот парадокс сердечной недостаточности: мышечная ткань заменяется водой, но вес при этом не меняется. Выступающие ребра поднимались и опускались в такт работе аппарата искусственной вентиляции легких – мальчику больше не нужно было прилагать усилия, чтобы дышать самостоятельно. Теперь все поняли, почему мать столь неистово его оберегала. Мы видели, как справа неустанно бьется сердце, а контур печени проступал с противоположной стороны выпяченного живота. Все выглядело не так, как надо, – наблюдавших со стороны это завораживало, тогда как передо мной вставала сложнейшая задача. Мне доводилось присутствовать при одной операции на правостороннем сердце в США и еще при одной – в детской больнице на Грейт-Ормонд-стрит в Лондоне. Однако сам я впервые намеревался провести нечто подобное.

На щеках малыша виднелись полосы высохшей соли, оставшиеся после душераздирающего расставания с матерью. Что я там обычно говорю, когда меня спрашивают, волнуюсь ли я перед операцией? «Нет. На столе ведь не я!» Я и сейчас не слишком нервничал. И все же... Я находился где-то у черта на куличках и собирался впервые провести операцию, которую никто не делал прежде, да еще в непривычной обстановке... Я почувствовал, как по спине струится пот. Как же далеко я забрался от Оксфорда!

Все испытали облегчение, когда хрупкого малыша накрыли хирургическими простынями, оставив обнаженным лишь небольшой квадратный участок темной кожи над грудиной. Теперь перед нами был не ребенок, а всего лишь очень непростая задача. Во всяком случае, так всем казалось до тех пор, пока мы не услышали, как в двери операционной стучится измученная мать. Ускользнув от сестер, которые за ней присматривали, она примчалась обратно, и после непродолжительной борьбы ей разрешили остаться в коридоре операционной. Матери и без того сегодня досталось, чтобы повторно оттащить ее от дверей.

В операционной тем временем лезвие скальпеля скользнуло слева направо вдоль грудины мальчика, и струйка ярко-алой крови поползла по полиэтиленовым простыням. Электрокоагулятор быстро ее остановил, прожигая ткань до самой грудины, (мне припомнился фраза из фильма «Апокалипсис сегодня»: «Люблю запах напалма по утрам»). По клубам белого дыма я понял, что у ножа слишком большая мощность, и напомнил вспомогательному персоналу, что мы оперируем ребенка, а не выбираем нового папу, так что неплохо бы снизить напряжение.

Мне не терпелось поскорее увидеть деформированное с рождения сердце, и я удалил мешавшую вилочковую железу, а потом разрезал окологердечную сумку (окружающий сердце мешочек из фиброзной ткани) с теми же волнением и предвкушением, с какими разворачивают рождественские подарки.

Скопившаяся из-за сердечной недостаточности жидкость давила на диафрагму. Я проделал небольшое отверстие в брюшной полости, и оттуда потекла бледно-желтая, как моча, жидкость. Шумный отсос набрал в дренажную емкость чуть ли не пол-литра жидкости, и живот мальчика сдулся. Очень быстрый способ похудеть. Пила разделила грудину пополам, обрызгав пластик кусочками костного мозга. Грудная клетка справа была вскрыта, и перед нами предстало маленькое – не больше кулака – розовое легкое, залитое водой. Из него продолжала вытекать жидкость, и емкость отсоса пришлось поменять. Больше ни у кого не оставалось сомнений, что ребенок серьезно болен.

Всем хотелось лучше рассмотреть правостороннее сердце, прежде чем я приступлю к операции, так что я сделал шаг назад и на минутку расслабился. Мой план заключался в том, чтобы удалить как можно большую часть опухоли, открыв тем самым суженный канал, ведущий к аортальному клапану, а затем зашить щель в перегородке между предсердиями. Я дал указание запустить аппарат искусственного кровообращения и принялся заливать кардиopleгический раствор, чтобы остановить опустевшее сердце. Обмякшее, холодное и неподвижное, оно лежало на дне околосердечной сумки. Я аккуратно надавил на сердечную мышцу и нащупал через стенку эластичную опухоль. Теперь я был уверен, что традиционным способом до нее не добраться, а резать желудочки, от которых зависело кровообращение, лишь для того, чтобы побольше узнать об опухоли, особого смысла не было. Тогда я сказал себе: «Просто сделай, и все». Мой запасной план. Озарившее меня решение, которое, вероятно, до меня никто не пробовал применить на практике. Перфузиолог начал охлаждать тело с 37 до 28 градусов Цельсия. Мальчик, скорее всего, не менее двух часов проведет подключенным к аппарату искусственного кровообращения.

На тот момент у меня не оставалось другого выбора, кроме как поделиться запасным планом с остальными членам операционной бригады. Я собирался вырезать сердце мальчика из груди, положить его на почкообразный лоток со льдом, чтобы держать его в холоде, и прямо там его прооперировать. Так я смогу вертеть и крутить сердце, как мне заблагорассудится, чтобы качественно выполнить свою работу. Эта идея казалась мне гениальной, но следовало все делать как можно быстрее.

Чтобы спасти жизнь ребенка, я собирался вырезать его сердце, прооперировать его на почкообразном лотке со льдом и снова вернуть в тело мальчика. Действовать нужно было очень быстро, и у меня не было права на ошибку.

Это было все равно что вырезать у донора сердце для трансплантации, а затем пришить его тому же пациенту. Занимаясь исследовательской деятельностью, я не раз пересаживал крысиные сердца. С сердцем этого мальчика не должно было возникнуть накладок, даже несмотря на его нестандартное строение. Я рассек аорту прямо под основанием коронарных артерий и разрезал главную легочную артерию. Подтянув к себе эти кровеносные сосуды, я обнажил верхнюю часть левого предсердия с задней стороны сердца. Я разрезал предсердие, оставив на месте крупные вены, ведущие к нему от легких и остальной части организма, после чего вытащил желудочки наружу, а большую часть предсердия оставил там, где оно было. Потом я положил обмякшую холодную мышцу на лед, как поступают с донорским сердцем.

Наконец-то я смог разглядеть опухоль в той части левого желудочка, в которой из него вытекала кровь. Я принялся резать опухоль, проделывая в ней своего рода канал, чтобы она не создавала препятствий нормальному кровотоку. То, что текстура опухоли была эластичной, подтверждало ее доброкачественность, и я поверил, что нахожусь на верном пути. Оба моих помощника были шокированы и загипнотизированы видом пустой грудной клетки, отчего ассистировали мне из рук вон плохо. А чем дольше сердце было лишено кровоснабжения, тем выше была вероятность, что оно не запустится, когда мы вернем его на место. К счастью, австралийская медсестра оказалась куда смысленнее и проворнее обоих стажеров, и я попросил ее помочь. Она интуитивно поняла, что от нее требуется, и дело пошло быстрее.

Я разрывался между стремлением удалить опухоль полностью и желанием не перестараться – вырезать ровно столько, чтобы восстановить кровоток. Но мне очень хотелось сказать матери мальчика, что опухоли больше нет, так что я рискнул и добрался до межжелудочковой перегородки, оказавшись в непосредственной близости от проводящей системы сердца. Я прекрасно знал, где она находится в нормальном сердце, но в данном случае место ее расположения было для меня не столь очевидным. Провозившись полчаса, я ввел очередную

дозу кардиоплегического раствора в обе коронарные артерии, чтобы сердце оставалось хорошо охлажденным и расслабленным, а еще через пятнадцать минут все было сделано.

Я вернул сердце в тело мальчика, соединил желудочки с предсердиями и принялся зашивать. Я очень гордился собой, и статья для журнала уже была наполовину написана в моей голове. В процессе «трансплантации» сердца я заодно закрыл и щель между предсердиями, благодаря чему возникала надежда на то, что с мальчиком все будет в порядке.

На данном этапе я должен был сработать безукоризненно: когда сердце начнет биться, добраться до этих швов будет невозможно. И наконец, настало время пришить обратно аорту и пустить кровь в коронарные артерии. Сердце снова начнет биться, и мы сможем вернуть температуру тела мальчика в норму. Все, что оставалось, – подсоединить главную легочную артерию. Мои ассистенты успели немного прийти в себя – когда сердце вернулось на свое законно место, они почувствовали себя куда увереннее.

Обычно детское сердце сразу же начинает усиленно биться, стоит восстановить кровоток. Но на этот раз сердцебиение было слишком медленным. Более того, я видел, что предсердия и желудочки сокращаются асинхронно. Это означало, что проводящая система, призванная согласовывать их работу, не функционировала, что крайне плохо, так как именно ритмичные сердечные сокращения обеспечивают эффективную работу мышцы. Анестезиолог уже заметил это на электрокардиограмме, но предпочел ничего не говорить. После охлаждения проводящая система нередко отключается, а затем внезапно вновь оживает.

Прошло десять минут – ничего не изменилось. Должно быть, я все-таки разрезал проводящий узел, пока разбирался с опухолью. Стыд и позор. Теперь мальчику не обойтись без электрокардиостимулятора. Потом я начал переживать по другому поводу. Пересаженное сердце теряет связь с нервами, идущими от головного мозга, которые автоматически замедляют или ускоряют его работу при физических нагрузках или при изменении объема крови. Денервация вкупе с повреждением проводящей системы сердца могла стать серьезной проблемой.

От эйфории, оптимизма и самодовольства в мгновение ока не осталось и следа, и мои мысли вернулись к матери нашего маленького пациента. Да уж, не лучшее время для того, чтобы терять концентрацию. В камерах сердца по-прежнему оставался воздух, который надо было выпустить, так что я вставил полую иглу в аорту и легочную артерию. Из обеих со свистом вышел воздух. Когда он попал в самую верхнюю правую коронарную артерию, правый желудочек надулся и перестал работать.

Нужно было продержатъ мальчика еще пятнадцать минут на аппарате искусственного кровообращения, пока все не придет в норму. Я подсоединил электроды временного кардиостимулятора к правым желудочку и предсердию. Так мы будем контролировать сердечный ритм, пока кардиологи не смогут установить мальчику постоянный электрокардиостимулятор. Постепенно функция сердца улучшилась. Кровь потекла через него свободно, легкие очистились, с сердечной недостаточностью и одышкой было покончено. Во всяком случае, я на это надеялся.

Частота пульса составляла всего 40 ударов в минуту – в два с лишним раза ниже нормы. С помощью внешнего кардиостимулятора мы повысили ее до 90 ударов в минуту, и позади сердца начала собираться кровь. Я было решил, что это кровоточат швы, и попросил перфузиолога выключить аппарат искусственного кровообращения и опустошить сердце, чтобы я смог его приподнять и изучить место наложения швов. Ничего. Все в порядке. Никаких признаков протечки.

Спустя тридцать секунд мы снова запустили АИК – крови стало еще больше. Я внимательно изучил швы на аорте и легочной артерии. Здесь тоже все чисто. Наконец мой главный ассистент заметил, что с аорты капает кровь. Игла, с помощью которой я выпускал воздух, проткнула ее насквозь, проделав сзади крохотное отверстие. После того как кровообращение

восстановится, эта проблема решится сама собой, так что мы отсоединили мальчика от АИК и закрыли грудную клетку.

Мои размышления об успехе проведенной операции быстро прервало сообщение, поступившее от одного из кардиологов. Только что к нам поступил парень, попавший в автомобильную аварию. Он мчался на большой скорости, не был пристегнут ремнем безопасности и с огромной силой ударился грудью о руль. У него был шок, и инфузионная реанимация не помогала стабилизировать артериальное давление.

Снимок грудной клетки, сделанный в больнице, из которой пациента к нам прислали, показал раздробленную грудину и увеличенную тень сердца, а шейные вены набухли, что говорило о наличии крови под давлением в околосердечной сумке. Но и это еще не все. Электрокардиограмма показала, что трехстворчатый клапан, разделяющий правый желудочек и правое предсердие, дал сильную течь, чем и объяснялись пониженное артериальное давление и шок. Молодой человек нуждался в неотложной операции на сердце, и меня попросили ему помочь, пока не поздно.

Мне не хотелось оставлять прооперированного ребенка, но выбора не было. Покинув операционную, я наткнулся на мать малыша: несчастная и одинокая, она сидела в коридоре. Девушка прождала здесь пять часов, и я чувствовал, что она на грани эмоционального взрыва: ее эмоции слишком долго не находили выхода, из-за того что она по какой-то причине не могла говорить. А теперь у нее к тому же отняли ее малыша, завернутого в тряпье. Увидев меня, она в панике вскочила. Удачно ли прошла операция? Мне не нужно было ничего ей объяснять. Наши глаза встретились, и моей улыбкой оказалось достаточно, чтобы она поняла: ее сын все еще жив.

К чертям собачьим правила и наблюдавших за нами кардиологов. Я должен был как-то выразить свое расположение и протянул ей потную руку, не зная, пожмет она ее или останется безучастной. Это проявление доброты растопило лед. Она схватила мою ладонь и принялась ее судорожно трясти.

Я прижал девушку к себе и крепко обнял, словно говоря: «Ты в безопасности, мы больше никому не позволим тебя обидеть». Когда я ее отпустил, она продолжала крепко за меня держаться, а потом заплакала навзрыд, вынуждая моих саудовских коллег сохранять неловкую тишину. Успокоить ее удалось не сразу, а кардиологи все сильнее волновались из-за попавшего в аварию парня.

Матери, ожидающей ребенка с операции, достаточно улыбки хирурга, чтобы понять, что ее малыш жив.

Я сказал, что малыш вскоре покинет операционную, его положат в кроватку в отделении интенсивной терапии и подсоединят к капельницам и дренажным трубкам, объяснил, что это зрелище может ее напугать, и добавил, что она сможет навещать сына, но, разумеется, не должна мешать медсестрам. И снова мне почудилось, будто она понимает по-английски, но на всякий случай один из кардиологов повторил сказанное мной на арабском. Наконец мы ушли, чтобы изучить эхокардиограмму (снимки УЗИ сердца) парня с разбитой грудной клеткой.

К этому времени пациент уже умирал. У него был разорван трехстворчатый клапан – довольно редкая травма, полученная в результате столкновения на большой скорости. В Англии мы с такими практически не имеем дела, потому что закон обязывает всех пристегивать ремень безопасности. Правый желудочек был с силой придавлен к позвоночнику сложенной грудinou, артериальное давление резко повысилось, и клапан разорвало. Когда сердце сокращалось, кровь свободно перемещалась туда-сюда, до легких почти ничего не доходило, а из-за крови в околосердечной сумке сердце толком не могло наполниться. Мы называем это тампонадой сердца.

Увидев снимки, я не стал попусту тратить время на осмотр пациента. Все, что требовалось сделать, – вскрыть грудную клетку, удалить кровь из околосердечной сумки и, если

получится, восстановить трехстворчатый клапан. Нужно было как можно скорее подключить пациента к аппарату искусственного кровообращения, чтобы восстановить кровоток к мозгу и привести нарушенный обмен веществ в порядок. Кто-то прошептал у меня за спиной:

– Не спешите. Он псих. Он убил другого водителя.

Я ничего не ответил. Это не мое дело. Целеустремленно шагая к операционной, я наткнулся по пути на небольшую процессию, направлявшуюся в палату интенсивной терапии детского отделения. Частое и равномерное пиканье кардиомонитора меня успокоило. Когда я проходил мимо, мать ребенка, не отводя от него глаз, вытянула руку навстречу мне, и я сделал то же самое. Контакт.

Мне следовало сидеть вместе с мальчиком в палате интенсивной терапии – по крайней мере первые пару часов, пока я не буду уверен, что его состояние стабилизировалось. Увы, сейчас это было невозможно. Вскоре пациент с травмой уже лежал на операционном столе, и его пытались вернуть к жизни. Лицо парня было обезображено, грудную клетку усыпали обширные кровоподтеки, а края сломанной грудины заходили друг на друга ступенькой. К счастью, с помощью спиц и проволоки все это можно было исправить.

В считанные минуты я вскрыл грудную клетку и принялся вычерпывать комки свернувшейся крови. Давление пациента начало стабилизироваться, но его правый желудочек напоминал отбивную – и сокращался ничуть не лучше отбивной, – а правое предсердие готово было лопнуть в любой момент. Я вставил трубки АИК напрямую в главные вены, и мы запустили искусственное кровообращение в обход многострадального сердца, которое тут же сдулось и осело на дно окологрудной сумки, словно попавшая в сеть рыба. Пациент был спасен – как раз вовремя!

Я сделал надрез в правом предсердии, и поврежденный клапан оказался прямо передо мной. Он был порван, как тряпка, но, подобно куску ткани, его без труда удалось починить с помощью ниток. Я проверил, как работает клапан, наполнив правый желудочек аспиратором. Все герметично. Тогда я зашил предсердие и снова наполнил желудочек. Все в порядке. Отбитое мясо выполняло свою работу лучше, чем я мог предположить, и вскоре естественное кровообращение восстановилось. На сегодня с меня было достаточно, и я оставил ассистентов, чтобы те самостоятельно привели в порядок грудину и закрыли грудную клетку. Вне всяких сомнений, парень выживет... чтобы потом отправиться в тюрьму.

Спасая человека, ты думаешь о том, что он будет жить. Как сложится его жизнь – это вопрос не медицинский.

Тяжелый день близился к завершению, солнце садилось за горизонт. Я наслаждался чувством удовлетворения: в конце концов, я провел две сложнейшие операции подряд, и случаи попались незаурядные – такие, с которыми многие кардиохирурги не сталкиваются ни разу за всю карьеру. Мне требовалось пиво, как можно больше пива, но об этом можно было только мечтать. Мне стало интересно, полегчало ли матери больного мальчика хотя бы чуточку. Она добилась своего: ее умирающего ребенка вылечили.

Новостей из палаты интенсивной терапии не поступало, и я решил, что с малышом все в порядке. Как бы не так. По какой-то причине врачи вмешались в работу временного электрокардиостимулятора, и электрический импульс от генератора совпал с естественным ритмом сердца, вызвав его фибрилляцию и мгновенно спровоцировав нескоординированные, дрожащие сокращения сердечной мышцы – предвестник надвигающейся смерти.

Чтобы исправить ситуацию, реаниматологи сразу начали проводить непрямой массаж сердца, ожидая, пока к кровати принесут дефибриллятор. Малышу так сильно сдавили грудь, что провода кардиостимулятора сместились из предсердия, и хотя фибрилляция прекратилась после первого же разряда, желудочки и предсердия вновь стали сокращаться асинхронно. Теперь сигнал подавался только на желудочки. Как результат, резко уменьшился сердечный

выброс и почки перестали вырабатывать мочу. Состояние мальчика ухудшалось, но мне никто ничего не сообщил, потому что я проводил другую серьезную операцию. Дерьмо.

Конец ознакомительного фрагмента.

Текст предоставлен ООО «Литрес».

Прочитайте эту книгу целиком, [купив полную легальную версию](#) на Литрес.

Безопасно оплатить книгу можно банковской картой Visa, MasterCard, Maestro, со счета мобильного телефона, с платежного терминала, в салоне МТС или Связной, через PayPal, WebMoney, Яндекс.Деньги, QIWI Кошелек, бонусными картами или другим удобным Вам способом.