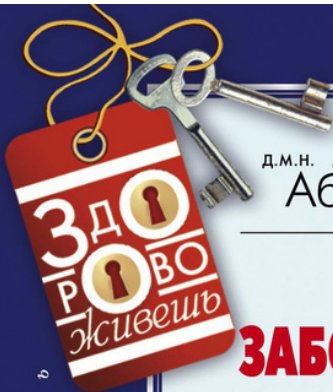




д.м.н. Лариса
Абрикосова

ЛОР- ЗАБОЛЕВАНИЯ

с т р о й н о с т ь
к р а с о т а
з д о р о в ь е



Лариса И. Абрикосова

Лор-заболевания

Серия «ЗдОрОво живешь»

Текст предоставлен правообладателем

http://www.litres.ru/pages/biblio_book/?art=9806764

Лор-заболевания. / Абрикосова Л.: Центрполиграф; Москва; 2015

ISBN 978-5-227-05074-8

Аннотация

Едва ли можно найти человека, у которого хоть раз не болели горло, нос или и то и другое одновременно. Кого-то лор-заболевания настигают в периоды обострений – весной и осенью, кто-то мучается от них круглый год, а кто-то с переменным успехом пытается излечить от них своих детей. Не хочется отстаивать огромные очереди к врачу, ведь он все равно пропишет антибиотики, которые, как мы все знаем, лечат одно и калечат все остальное. Да и больничный брать не хочется. А в результате к болезням горла и носа многие привыкли относиться спустя рукава, забывая, что это потом аукается хроническими заболеваниями. Эта книга поможет вам распознать большинство распространенных респираторных заболеваний и даст рекомендации по лечению, основанные на народных проверенных средствах, против которых не станет возражать и врач. Здесь вы узнаете, как ухаживать за больным ребенком, какие лекарства можно, а какие не стоит ему давать,

что такое аденоиды и как с ними бороться. Также вы научитесь оказывать первую помощь при острых заболеваниях до вызова врача. Вооружитесь этими знаниями, и ни одна болезнь к вам не подступится!

Содержание

Предисловие	5
Строение лор-органов	7
Заболевания носа и пазух носа	17
Ринит (насморк)	18
Конец ознакомительного фрагмента.	20

Лариса Абрикосова

ЛОР-заболевания

Предисловие

Нет человека, который бы не сталкивался с этими болезнями. Как ни печально, но это так. И если кто-то еще смог прожить без знакомства с отитом или гайморитом, то уж насморк или ларингит (осиплый голос) знакомы всем. Такова жизнь, и с этим ничего не поделаешь.

Однако к ЛОР-болезням относится гораздо больше заболеваний, и они могут «подстеречь» нас в самый неожиданный момент, причем это могут быть такие симптомы, что поначалу даже и не понятно «куда бежать и что делать». Медики насчитывают их несколько сотен!

Конечно, не смысла здесь рассказывать обо всех ЛОР-болезнях, у нас же не медицинская энциклопедия, да и многие, к счастью, встречаются достаточно редко, так что есть надежда о них никогда и не узнать, но уж про отит, тонзиллит или ринит знать надо. А есть еще и невоспалительные заболевания этих органов. Да, о них вспоминают реже, но, к сожалению, и совсем забыть не получается. Или, например, про инородное тело в носу или гортани, потому что детишки очень любят пробовать все «на зуб». И тут важно знать, что

делать, причем помощь должна быть оказана срочно, еще до приезда «скорой помощи». И об этом мы тоже обязательно расскажем в соответствующем разделе.

При различных ЛОР-болезнях могут случаться состояния, помощь при которых надо оказывать немедленно. Конечно, нужно вызывать «скорую», нужно отвезить человека в больницу, но что-то делать надо до «скорой», срочно. Например, при приступе ложного крупа (что бывает у детей) или при носовом кровотечении. Алгоритмы действия будут описаны в специальном разделе, потому что лучше четко знать заранее, что и в каком порядке следует предпринимать.

Ну и, конечно же, при фарингитах, ларингитах и прочих воспалительных заболеваниях не лишними окажется лечение травами, те самые народные рецепты, которые использовались веками и доказали свою эффективность. Если посоветоваться с лечащим врачом, то, наверное, он не будет против их использования.

Строение лор-органов

Прежде чем выяснить, что и как может болеть и воспаляться, нужно хотя бы примерно представлять, что где находится. В учебнике анатомии для медвузов все расписано очень подробно, но настолько умными словами, что понять ничего невозможно. Да обычному человеку такие подробности и не нужны, главное, чтобы лечащий врач это знал. Обычному человеку надо знать, что где находится и что может болеть, чтобы понять, когда уже пора насторожиться и идти на прием ко врачу.

Итак. К ЛОР-органам можно отнести нос, горло (глотка и гортань) и уши.

Наружный нос представляет из себя костно-хрящевое образование в форме трехгранной пирамиды, обращенной основанием книзу. Верхняя часть наружного носа, граничащая с лобной костью, называется корнем носа. Книзу нос переходит в спинку носа и заканчивается верхушкой носа. Боковые поверхности носа в области верхушки подвижны и составляют крылья носа, их свободный край образует вход в нос, или ноздри, разделенные между собой подвижной частью перегородки носа.

Спинку носа составляют две плоские носовые кости, снаружи в них примыкают лобные отростки верхней челюсти, образующие вместе с хрящевой частью наружного носа ска-

ты и гребень носа.

Наружный нос, как и все мягкие ткани лица, имеет обильное кровоснабжение, в основном из системы наружной сонной артерии.

Полость носа располагается между полостью рта (снизу), передней черепной ямкой (сверху) и глазницами (снаружи). Она разделена перегородкой носа на две одинаковые половины. Каждая половина носа окружена четырьмя околоносовыми пазухами: верхнечелюстной (гайморовой), решетчатой, лобной и клиновидной.

Околоносовые пазухи подразделяют на передние (верхнечелюстные, лобные, передние и средние пазухи решетчатой кости) и задние (клиновидные и задние пазухи решетчатой кости). Заболевания задних пазух (особенно клиновидных) встречаются значительно реже, чем передних.

Верхнечелюстные пазухи расположены в верхней челюсти, они самые крупные. Внутренняя поверхность пазух покрыта слизистой оболочкой.

Пазухи решетчатой кости состоят из отдельных сообщающихся клеток, разделенных между собой тонкими костными пластинками. Количество, объем и расположение решетчатых ячеек может быть разным, в среднем их с каждой стороны 8 – 10. Решетчатый лабиринт представляет собой единую решетчатую кость, которая граничит с лобной (вверху), клиновидной (сзади) и верхнечелюстной (кнаружи) пазухами. Близко от пазух решетчатой кости проходит зрительный

нерв.

Решетчатая пластинка соединяет полость носа с полостью черепа, поэтому воспаление решетчатой пазухи (этмоидит) может быть опасным из-за возможных осложнений на мозг и мозговые оболочки, а также из-за переноса воспаления в глазницу и на глаза.

Лобные пазухи находятся в чешуе лобной кости. Конфигурация и размеры их могут быть разными.

Нижняя стенка лобной пазухи является верхней стенкой глазницы.

Клиновидные пазухи располагаются в теле клиновидной кости и по размерам могут быть разными у разных людей. Нижняя стенка пазухи частично составляет свод носоглотки, а частично крышу полости носа. К верхней стенке пазух сверху прилежит гипофиз и часть лобной доли головного мозга.

У новорожденного ребенка имеются только две пазухи – верхнечелюстная и решетчатый лабиринт. Однако и они представлены лишь зачатками. К 6 годам верхнечелюстная пазуха приобретает нормальные формы, но размеры ее еще маленькие и полностью она вырастает к 12 годам. Из-за практически отсутствия этой пазухи у грудного ребенка нижняя стенка орбиты глаза расположена непосредственно над двумя рядами зачатков молочных и постоянных зубов. С увеличением возраста ребенка зубы постепенно занимают свое постоянное место, а верхнечелюстная пазуха принима-

ет соответствующие размеры и конфигурацию.

Клетки решетчатой кости к моменту рождения ребенка сформированы, однако число их и объем с возрастом увеличиваются, особенно в период от 3 до 5 лет.

Лобные и клиновидные пазухи начинают формироваться на 3—4-м годах жизни.

Глотка – это часть пищеварительной трубки и дыхательных путей, которая соединяет полость носа и рта с пищеводом и гортанью. Она протягивается от основания черепа до VI–VII шейных позвонков. Внутреннее пространство глотки называется «полость глотки». Глотка расположена позади носовой и ротовой полостей и гортани, перед затылочной костью и верхними шейными позвонками. По-латыни глотка называется *pharynx*, а ее воспаление – фарингит.

Верхняя стенка глотки, прилежащая к основанию черепа, называется сводом. Носовая часть глотки – чисто дыхательный отдел. На ее боковых стенках находятся глоточные отверстия слуховой трубы (евстахиевой трубы). Передняя стенка глотки в носовой части через два хода сообщается с полостью носа.

На границе между верхней и задней стенками глотки находится скопление лимфоидной ткани, которое у детей может разрастаться. Эта ткань по-латыни называется *tonsilla pharyngea s. Adenoidea*, а ее разрастание называется «аденоиды». Другие два скопления лимфоидной ткани находятся между глоточным отверстием евстахиевой трубы и мягким

небом (небные миндалины). На задней стенке с переходом на основание черепа имеется скопление лимфоидной ткани, которое образует глоточную миндалину. Эта миндалина состоит из валикообразных складок, в стенках которых заложены лимфатические узелки – фолликулы. С 12 лет глоточная миндалина начинает уменьшаться в размерах, а к 16–20 годам сохраняются лишь ее небольшие участки. На передней стенке нижней части глотки, соответствующей корню языка, располагается язычная миндалина.

Всего у входа в глотку находится почти кольцо лимфоидных образований: миндалина языка, две небные миндалины, две трубные и глоточная.

Границей между носовой и ротовой частями глотки считается мысленное продолжение плоскости твердого неба кзади.

Средний отдел глотки – ротовая часть. Через зев он сообщается с полостью рта, задняя его часть находится напротив III шейного позвонка. В ротовой части происходит перекрест пищеварительного и дыхательного путей.

Зев ограничивается сверху мягким небом, снизу – корнем языка, с боков – передними и задними небными дужками. В треугольных нишах между небными дужками с обеих сторон заложена лимфоидная ткань – небные миндалины.

Гортанная часть представляет собой нижний отдел глотки, расположенный позади гортани и простирающийся от входа в гортань до входа в пищевод. На передней стенке на-

ходится вход в гортань, а сама глотка, воронкообразно суживаясь, переходит в пищевод.

Гортань – это полый орган, который верхним отделом открывается в гортаноглотку, а нижним переходит в трахею. Располагается гортань под подъязычной костью на передней поверхности шеи. Изнутри она выстлана слизистой оболочкой и состоит из хрящевого скелета, соединенного связками, суставами и мышцами. Снаружи гортань покрыта мышцами, подкожной клетчаткой и кожей, которая легко смещается. Гортань совершает активные движения вверх и вниз при разговоре, пении, дыхании и глотании.

У мужчин в верхнем отделе щитовидного хряща хорошо виден и прощупывается выступ или возвышение – кадык, или Адамово яблоко. У женщин и детей он менее выражен и мягкий.

В гортани имеется несколько связок, и самая известная из них – голосовая. Она покрывает голосовую мышцу, которая натянута между внутренней поверхностью угла щитовидного хряща спереди и голосовым отростком черпаловидного хряща сзади.

Внутренние мышцы гортани выполняют две основные функции: изменяют положение надгортанника во время глотания и вдоха, работая клапанами, и изменяют натяжение голосовых складок и ширину голосовой щели между ними.

Есть также группа мышц, суживающих, расширяющих, напрягающих и расслабляющих голосовую щель.

Уши представляют собой органы слуха, и еще они тесно связаны с органами равновесия. Рецепторные аппараты слуховой и вестибулярной системы расположены во внутреннем ухе.

Слуховые восприятия очень тесно связаны с речью. Так, ребенок, потерявший слух в раннем детстве, не научится говорить, хотя речевой аппарат у него абсолютно нормален.

Орган слуха состоит из наружного уха, среднего уха и внутреннего уха.

Наружное ухо служит для улавливания звуков, его образуют ушная раковина и наружный слуховой проход. Ушная раковина – это хрящ, снаружи покрытый кожей. Внизу ушная раковина дополнена кожной складкой – мочкой, которая заполнена жировой тканью. Наружный слуховой проход у взрослого человека имеет длину 2,5 см. Кожа, выстилающая слуховой проход, имеет тонкие волоски и видоизмененные потовые железы, вырабатывающие ушную серу. Они выполняют защитную роль. Ушная сера состоит из жировых клеток, содержащих пигмент.

Передняя стенка наружного слухового прохода граничит с суставом нижней челюсти, причем движения челюсти передаются на хрящевую часть прохода. При воспалении в области передней стенки жевание сопровождается резкой болью.

Наружное и среднее ухо разделяются барабанной перепонкой, представляющей собой тонкую соединительнотканную пластинку. Толщина барабанной перепонки – около 0,1

мм. Барабанная перепонка располагается наклонно и начинает колебаться при попадании на нее звуковых волн. Поскольку барабанная перепонка не имеет собственного периода колебаний, то она колеблется при любом звуке соответственно его длине волны. У детей барабанная перепонка имеет более округлую форму и значительно толще за счет толщины кожи и слизистой оболочки.

Среднее ухо представляет собой полость (барабанную полость), которая имеет форму маленького плоского барабана с туго натянутой перепонкой и слуховой трубой. В полости среднего уха находятся соединяющиеся между собой слуховые косточки – молоточек, наковальня и стремечко. Рукоятка молоточка вплетена в барабанную перепонку; другим концом молоточек соединен с наковальней, а последняя с помощью сустава подвижно соединена со стремечком. К стремечку прикреплена стременная мышца, которая удерживает его у перепонки овального окна, отделяющего внутреннее ухо от среднего.

Слуховые косточки усиливают давление звуковой волны при передаче с барабанной перепонки на перепонку овального окна примерно в 30–40 раз.

Слуховая (евстахиева) труба обеспечивает сообщение барабанной полости с внешней средой. Слуховая труба имеет длину 3,5 см у взрослых, у детей она короче, шире и расположена более горизонтально. Слуховая труба выходит в носоглотку, и рядом с этим выходом имеется скопление лим-

фоидной ткани – трубная миндалина. Труба раскрывается при жевании, зевании и глотании.

Для нормального слуха нужно, чтобы по обе стороны барабанной перепонки было одинаковое давление. При разном давлении в полостях среднего уха и в наружном слуховом проходе натяжение барабанной перепонки меняется, акустическое сопротивление возрастает и слух понижается. При глотании или зевании слуховая труба открывается и становится проходимой для воздуха, таким образом давление выравнивается. Таким образом, заболевания евстахиевой трубы могут непосредственно влиять на остроту слуха.

Также слуховая труба выполняет защитную и дренажную функции. Слизистая оболочка содержит много слизистых желез, секрет которых содержит лизоцим, лактоферин и иммуноглобулины – это препятствует проникновению возбудителей в барабанную полость. А мерцательный эпителий евстахиевой трубы своими ресничками гонит выделения в сторону глоточного устья трубы.

Внутреннее ухо, или лабиринт, находится в толще пирамиды височной кости и состоит из костной капсулы и перепончатого образования, по форме повторяющего строение костного лабиринта. Различают три отдела костного лабиринта: средний – преддверие, передний – улитка, задний – система из трех полукружных каналов.

Улитка – это костный спиральный канал, имеющий примерно два с половиной оборота вокруг костного стержня,

от которого внутрь канала отходит костная спиральная пластинка.

Преддверие – центральная часть лабиринта. Это небольшая полость, внутри которой расположены два кармана: сферический и эллиптический. По-латыни она называется vestibulum, отсюда и название «вестибулярный аппарат».

Три полукружных канала расположены в трех взаимно перпендикулярных плоскостях.

Во внутреннем ухе располагаются два аппарата: слуховой, находящийся в улитке, и вестибулярный в преддверии и полукружных каналах.

Заболевания носа и пазух носа

Конечно, если речь зашла о заболеваниях носа, то в первую очередь все 100 % людей вспоминают насморк, он же ринит. Однако этим список заболеваний данного органа, к сожалению, не ограничивается. Сюда же относятся воспаления пазух носа, а их четыре (и все парные), в этом же списке будут травматические повреждения носа, что случается не только в уличных драках или на боксерском поединке. Можно и просто неудачно упасть, гуляя с собакой (история из жизни). Дети очень «любят» засовывать в нос всякие мелкие вещички и детальки, так что потом их приходится вынимать чуть ли не с помощью операции. А еще есть искривление носовой перегородки, а еще есть носовые кровотечения... На самом деле заболеваний носа достаточно много, но они встречаются реже, и лучше надеяться, что с ними не придется встретиться вообще. А вот вышеперечисленные, вполне вероятно, знакомы всем и каждому.

Ринит (насморк)

Воспаление слизистой оболочки носа, вызываемое различными причинами.

Чаще всего этой причиной является вирусная инфекция, на втором месте стоит аллергия. Аллергический ринит (поллиноз) по проявлениям не отличается от обычного насморка. Также ринит может развиваться как следствие травмы носа, а она может быть вызвана даже попаданием инородного тела в нос или хирургическими манипуляциями в нем. Также насморк могут вызывать профессиональные вредности: частицы минеральной пыли, угля, металла, которые могут повредить слизистую оболочку носа; воздействие дыма, газа, аэрозолей.

Способствует развитию ринита переохлаждение, ослабление иммунитета, наличие в организме очагов воспаления в других органах, особенно расположенных рядом (глаза, горло).

Независимо от причины возникновения любой насморк проходит три стадии: сухую стадию (раздражения); стадию серозных выделений; стадию слизистогнойных выделений (разрешения).

Первая стадия обычно продолжается несколько часов, максимум пару суток. В это время человек начинает ощущать сухость, напряжение, жжение, царапание, щекотание

в носу, часто в глотке и гортани, начинается чихание. Слизистая носа сухая, покрасневшая. Если это вирусная инфекция, то появляются и общие симптомы: недомогание, небольшой озноб, тяжесть и боль в голове, чаще в области лба, может слегка повыситься температура.

На второй стадии (серозных выделений) воспаление нарастает и из капилляров, находящихся в носу, начинает выделяться прозрачная водянистая жидкость. Ее количество нарастает, и постепенно она становится непрозрачной. Кроме того, может присоединяться слезотечение (поскольку слезные каналы открываются в полость носа, то в них тоже начинается воспаление) и даже воспаление в слизистой глаза (конъюнктивит). Дыхание через нос становится затрудненным, поскольку слизистая отекает, часто просто носом дышать невозможно (спасают только сосудосуживающие препараты, и то не всегда), продолжается чихание, беспокоит шум и покалывание в ушах. Отделяемое полости носа оказывает раздражающее действие на кожу и слизистые, поэтому появляются краснота и припухлость кожи вокруг крыльев носа и на верхней губе.

Третья стадия (слизисто-гнойных выделений) наступает на 4-5-й день. Выделения из носа становятся непрозрачными, сначала сероватые, потом желтоватые и даже зеленоватые. Постепенно припухлость слизистой оболочки исчезает, дыхание через нос и обоняние восстанавливаются. Полностью насморк проходит через 8-14 дней.

Конец ознакомительного фрагмента.

Текст предоставлен ООО «ЛитРес».

Прочитайте эту книгу целиком, [купив полную легальную версию](#) на ЛитРес.

Безопасно оплатить книгу можно банковской картой Visa, MasterCard, Maestro, со счета мобильного телефона, с платежного терминала, в салоне МТС или Связной, через PayPal, WebMoney, Яндекс.Деньги, QIWI Кошелек, бонусными картами или другим удобным Вам способом.