

БМС
серия

АНАТОЛИЙ СИТЕЛЬ

Гимнастика **для внутренних** **органов**

УНИКАЛЬНЫЙ СПОСОБ
нормализовать работу
различных органов
и систем организма

Серия: **Российские** **Методики** **Самоисцеления**

Продолжение
бестселлера

СОЛО для
позвоночника

ИСЦЕЛЯЮЩИЕ ВИБРАЦИИ

для ПЕЧЕНИ • ЖЕЛУДКА • КИШЕЧНИКА
ЖЕЛЧНОГО ПУЗЫРЯ • ПОЧЕК • ЛЕГКИХ
ПОДЖЕЛУДОЧНОЙ ЖЕЛЕЗЫ • СЕРДЦА

Российские методики самоисцеления

Анатолий Ситель

**Гимнастика для
внутренних органов**

«Издательство АСТ»

2011

Ситель А. Б.

Гимнастика для внутренних органов / А. Б. Ситель —
«Издательство АСТ», 2011 — (Российские методики
самоисцеления)

Эта оригинальная гимнастика поможет наладить работу печени, желудка, кишечника, желчного пузыря, поджелудочной железы, почек, легких, сердца и сосудов. Уже очень скоро читатель почувствует прилив жизненных сил, отметит исчезновение одышки, головных и сердечных болей. Специальные вибрационные упражнения нормализуют функционирование различных органов и систем: наладится пищеварение, прекратятся запоры, понизится уровень сахара в крови, стабилизируется кровяное давление. Гимнастика способствует устранению застойных явлений в малом тазу, активизирует половые функции у мужчин и женщин. Данная гимнастика – мощное профилактическое средство, препятствующее развитию во внутренних органах различных патологических процессов и заболеваний. Методика является оригинальной разработкой автора и публикуется впервые.

© Ситель А. Б., 2011

© Издательство АСТ, 2011

Содержание

Часть I	5
Лечебные позы-движения для грудобрюшной диафрагмы	8
Лечебные позы-движения для расслабления диафрагмы	8
Лечебные позы-движения при грыже пищеводного отверстия диафрагмы	12
Конец ознакомительного фрагмента.	15

Анатолий Ситель

Гимнастика для внутренних органов

Часть I

Гимнастика для внутренних органов

Во внутренние органы, расположенные в брюшной полости (печень, селезенка, желчный пузырь, кишечник), малом тазу (матка и яичники у женщин, предстательная железа у мужчин, мочевой пузырь) и забрюшинном пространстве (почки), из позвоночника по нервам постоянно поступают электрические импульсы, которые поддерживают их нормальный уровень функционирования и обмен веществ. Как только количество импульсов уменьшается, замедляются процессы обмена во внутренних органах, в них начинают развиваться процессы старения, возникает различная патология.

Уже в V веке до н. э. великий врач Гиппократ с помощью воздействия на позвоночник успешно лечил заболевания внутренних органов. Практическими наблюдениями и научными исследованиями доказано, что при патологии нижегрудной локализации могут быть боли в животе, причем возникает необходимость дифференциальной диагностики между синдромом «острого живота», требующего скорой хирургической помощи, и иррадирующими болями из позвоночника. Боли в животе могут сочетаться с изжогой, не зависящей от кислотных показателей, запором. Описаны случаи ошибочных диагнозов «острого живота», повлекших за собой ненужную операцию. Боли в животе могут быть обусловлены раздражением нервного сплетения, и тогда клиническая картина характеризуется болями в области пупка и спины, может развиваться торможение перистальтики и повышаться артериальное давление вследствие спазма сосудов брюшной полости.

Каждый внутренний орган в брюшной полости занимает свое пространственное расположение и фиксируется связками, мышцами или соседними органами.

В результате растяжения или укорочения связок, мышечного спазма, спаек, нарушения функциональных связей с прилегающими органами пространственное расположение внутреннего органа изменяется, что приводит к нарушению его функции и ритма деятельности (например изменению последовательности сокращения продольных и поперечных мышечных волокон в кишечнике для перемещения пищи).

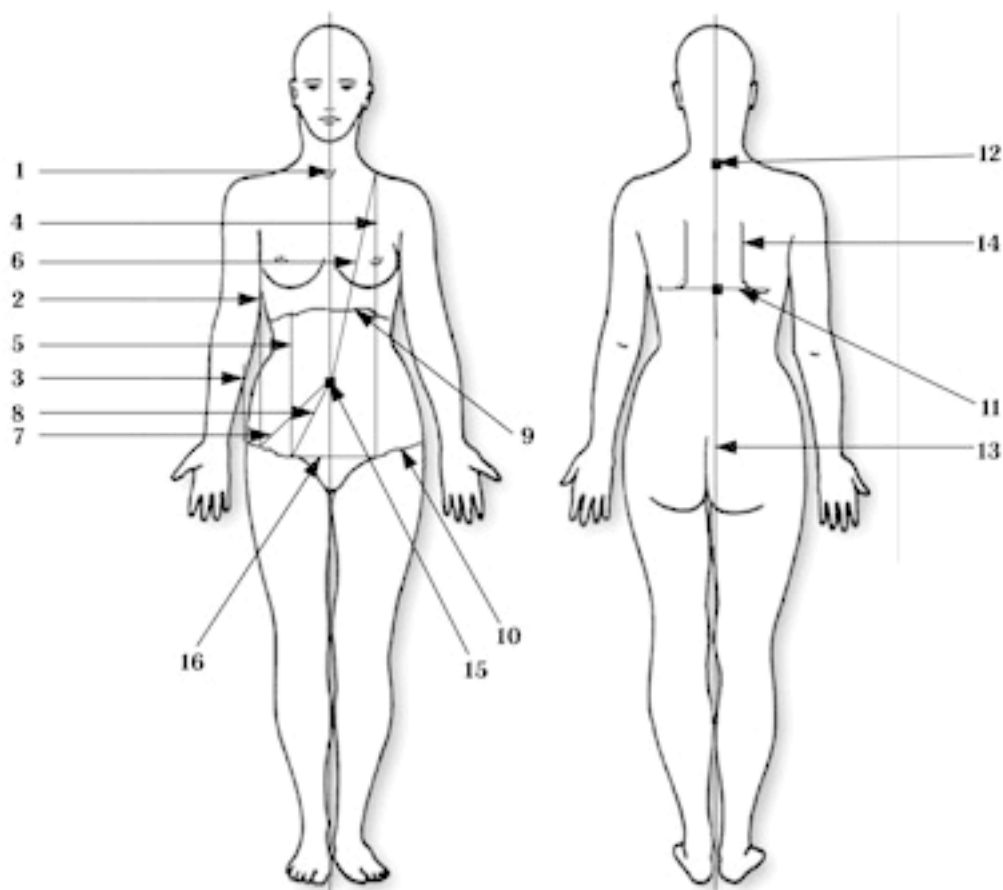


Рис. 1. Линии-ориентеры для определения локализации пространственного расположения внутренних органов

Для определения локализации пространственного расположения внутренних органов существуют следующие линии-ориентеры (рис. 1):

1. Передняя срединная линия тела – делит тело человека на две симметричные половины от кончика носа до промежности.

2. Переднеподмышечные линии (справа и слева) – опускаются параллельно срединной линии тела из передней части подмышечной впадины до костей таза.

3. Среднеподмышечная линия (справа и слева) – опускаются параллельно срединной линии тела из средней части подмышечной впадины до костей таза.

4. Среднебоковые линии туловища (справа и слева) – опускаются посередине между срединной линией тела и переднеподмышечными линиями до паховой складки параллельно срединной линии.

5. Среднебоковые линии живота (справа и слева) – опускаются от грудной клетки по среднебоковым линиям туловища.

6. Среднепупочные линии (справа и слева) – соединяют верхние точки среднебоковых линий туловища с пупком.

7. Переднетазовые линии (справа и слева) – соединяют пупок с нижними точками переднеподмышечных линий.

8. Среднетазовые линии (справа и слева) – соединяют пупок с срединной паховой складкой.

9. Левая и правая реберные дуги – места прощупывания нижних ребер нижней части грудной клетки человека (в положении на спине – передних поверхностей, в положении на боку – боковых поверхностей).

10. Кости таза (гребни подвздошных костей).

11. Линия, соединяющая на спине нижние углы лопаток – уровень остистого отростка VIII грудного позвонка.

12. Наиболее выступающий остистый отросток в позвоночнике на уровне плеч, не уходящий из-под пальца во время разгибания головы назад, – остистый отросток VII шейного позвонка.

13. Задняя срединная линия тела – делит тело человека на две симметричные половины от затылка до промежности.

14. Лопатки.

15. Пупок.

16. Лоно – передняя костная часть таза.

Внимание! Перед тем как начать выполнение каких-либо упражнений на животе с целью нормализации работы внутренних органов, необходимо провести обязательное ультразвуковое обследование брюшной полости, органов малого таза, почек. Желательно сдать анализ крови и обязательно проконсультироваться с врачом! Все упражнения для нормализации функции органов брюшной полости обязательно проводить натощак, сначала в положении лежа на спине, затем в положении сидя или стоя за 30–40 минут до еды.

Лечебные позы-движения для грудобрюшной диафрагмы

Грудобрюшная диафрагма – это мощная соединительно-тканная оболочка, отделяющая грудную полость от полости живота. При перенапряжении диафрагмы могут наблюдаться боли в области ребер, ущемление нерва, проявляющееся болью, резко усиливающейся на вдохе и при движении. Чтобы ликвидировать такую боль, необходимо расслабить диафрагму, используя предлагаемые ниже лечебные позы-движения. При явлениях венозного застоя в органах брюшной полости, которые можно заподозрить по расширению вен по средней линии в верхней части живота, для уменьшения напряжения диафрагмы и улучшения работы органов пищеварения также рекомендуются следующие лечебные позы-движения.

Лечебные позы-движения для расслабления диафрагмы

Поза-движение № 1

Выполнять в положении лежа на спине, под головой находится мягкая подушечка, шейный отдел позвоночника в положении легкого сгибания вперед, колени согнуты под углом 90° в тазобедренных суставах и максимально в коленных, кисти обеих рук охватывают реберную дугу. На замедленном выдохе в течение 9–11 секунд колени уходят влево на 15°, правая кисть погружается под правую реберную дугу, вдох, расслабление 6–8 секунд, колени возвращаются в исходное положение. Далее замедленный выдох в течение 9–11 секунд, колени уходят вправо на 15°, левая кисть погружается под левую реберную дугу, расслабление 6–8 секунд, колени возвращаются в исходное положение. Лечебное движение повторить 3–6 раз (рис. 2, 3).

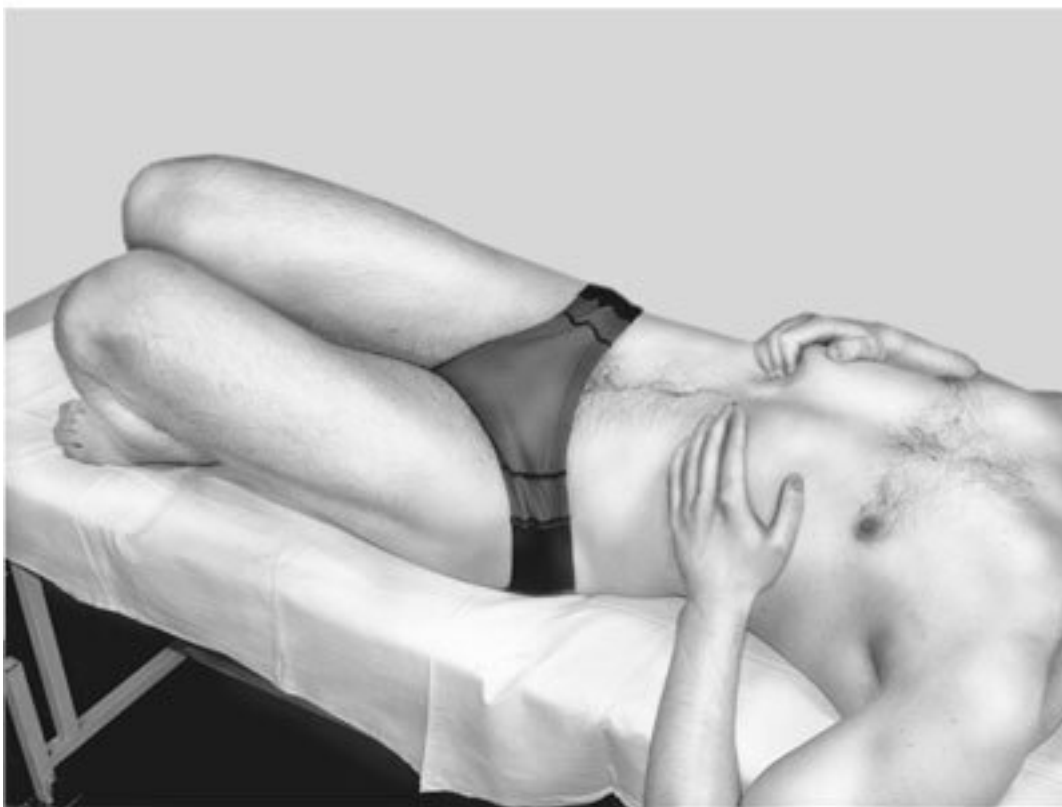

Рис. 2. Поза-движение для расслабления диафрагмы (1-я фаза)



Рис. 3. Поза-движение для расслабления диафрагмы (2-я фаза)

Поза-движение № 2

Выполнять в положении лежа на спине, ноги слегка согнуты в коленных суставах, под головой маленькая подушечка, концевые фаланги четырех пальцев левой кисти – под левой реберной дугой, правой – под правой реберной дугой. На медленном вдохе в течение 9–11 секунд тянуть ребра вверх и наружу с одновременным подтягиванием живота в головном направлении. На выдохе в течение 6–8 секунд расслабление, положение ребер, достигнутое при вдохе, удерживается пальцами кистей рук. На следующем вдохе в течение 9–11 секунд ребра еще чуть дальше подтягиваются вверх и наружу с одновременным подтягиванием живота в головном направлении. Лечебное движение повторить 3–6 раз (рис. 4).

Поза-движение № 3

Сесть в мягкое кресло со спинкой или на кушетку, слегка согнув туловище вперед. Четыре пальца обеих кистей погрузить под правую и левую реберные дуги. Затем наклонять туловище вправо и влево до исчезновения болевых ощущений. Лечебное движение повторить 3–6 раз (рис. 5).

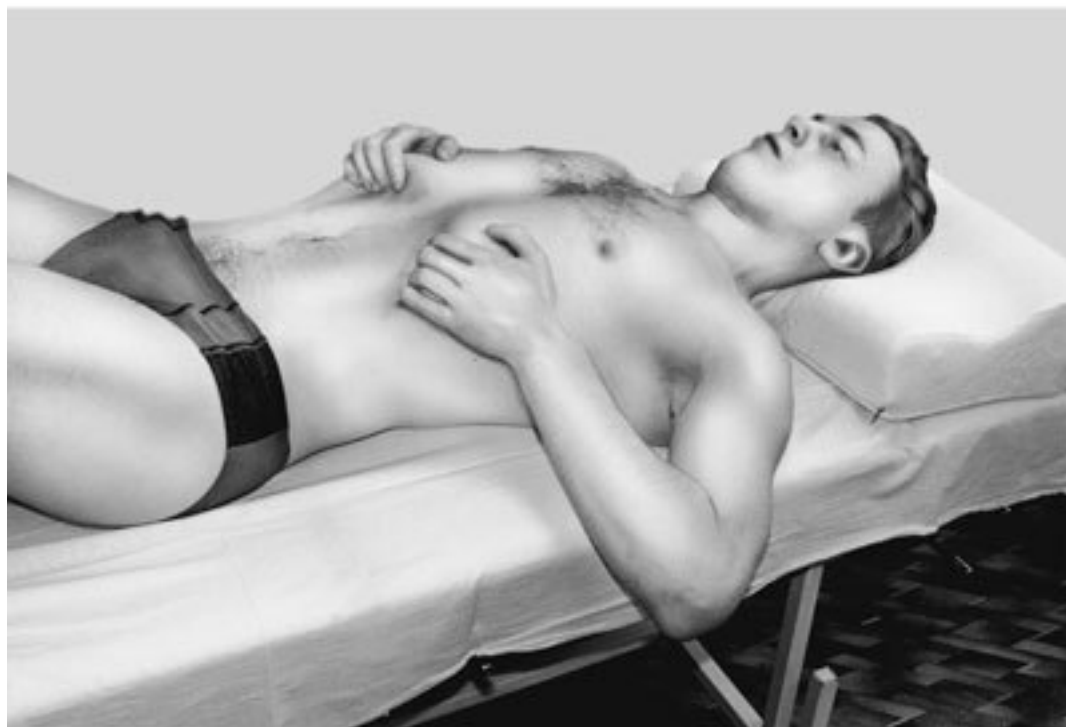

Рис. 4. Позиция-движение для расслабления диафрагмы



Рис. 5. Позиция-движение для расслабления диафрагмы

Поза-движение № 4 (для расслабления половины диафрагмы)

Лечебное движение выполняют в положении на левом боку, ноги слегка согнуты в коленных и тазобедренных суставах, левую руку заложить за голову, правую кисть – под левое подреберье. Во время медленного вдоха в течение 9–11 секунд давить правой кистью под левую реберную дугу в направлении левого плеча, за тем 6–8 секунд расслабления, отдых, во время которого удерживать положение, достигнутое при давлении. Лечебное движение повторить 3–6 раз). Аналогично проводить процедуру с другой стороны (рис. 6).



Рис. 6. Поза-движение для расслабления половины диафрагмы

Лечебные позы-движения при грыже пищеводного отверстия диафрагмы

Поза-движение № 1

Выполнять в положении лежа на спине, приподняв головную часть туловища подушками. Указательный и средний пальцы обеих кистей расположить на перед ней срединной линии тела под реберной дугой.



Рис. 7. Поза-движение при грыже пищеводного отверстия диафрагмы

Кожу предварительно сместить к голове и вправо. Плавно, в несколько этапов, на выдохе, не делая резких движений, погрузить пальцы глубоко в брюшную полость. При помощи разгибательных движений пальцев на выдохе смещать желудок вниз и влево. Лечебное движение повторить 3–6 раз до уменьшения боли и появления тянущего чувства в горле (рис. 7).

Поза-движение № 2

Выполнять в положении сидя с легким сгибанием спины в грудном отделе позвоночника, в расслабленном состоянии. Четыре пальца правой кисти установить подушечками под правой реберной дугой, четыре пальца левой кисти – под левой реберной дугой параллельно средней линии тела так, чтобы ногтевые фаланги больших пальцев, упираясь друг в друга через кожу, располагались горизонтально по средней линии.



Рис. 8. Поза-движение при грыже пищеводного отверстия диафрагмы

Во время вдоха кожу передней брюшной стенки под большими пальцами сместить в головном направлении. Во время выдоха в течение 6–8 секунд оказывать давление большими пальцами в направлениях к ногам и спине. Лечебное движение повторить 3–6 раз (рис. 8).

Конец ознакомительного фрагмента.

Текст предоставлен ООО «ЛитРес».

Прочитайте эту книгу целиком, [купив полную легальную версию](#) на ЛитРес.

Безопасно оплатить книгу можно банковской картой Visa, MasterCard, Maestro, со счета мобильного телефона, с платежного терминала, в салоне МТС или Связной, через PayPal, WebMoney, Яндекс.Деньги, QIWI Кошелек, бонусными картами или другим удобным Вам способом.