



Вэй Цзянин

АТЛАС ПО ОПЕРАТИВНОЙ ХИРУРГИИ ВЕРХНЕЙ КОНЕЧНОСТИ



Цзянин Вэй

Атлас по оперативной хирургии верхней конечности

http://www.litres.ru/pages/biblio_book/?art=69297631

SelfPub; 2023

Аннотация

Книга выдающегося китайского хирурга и наставника Вэй Цзянина – результат 40-летнего титанического труда и невероятных усилий этого талантливой доктора. Достаточно сказать, что в процессе работы над «Атласом» автору пришлось брать уроки рисования, а завершать книгу – преодолевая тяжелый недуг... Это наглядное пособие, вобравшее в себя колоссальный опыт клинической практики и научных исследований, предназначено для широкого круга медицинских работников: действующих хирургов, врачей, студентов-медиков... Простота и лаконичность визуального материала вкупе с научно выверенными комментариями делает «Атлас» востребованным и на профессорской кафедре, и на столе сельского фельдшера.

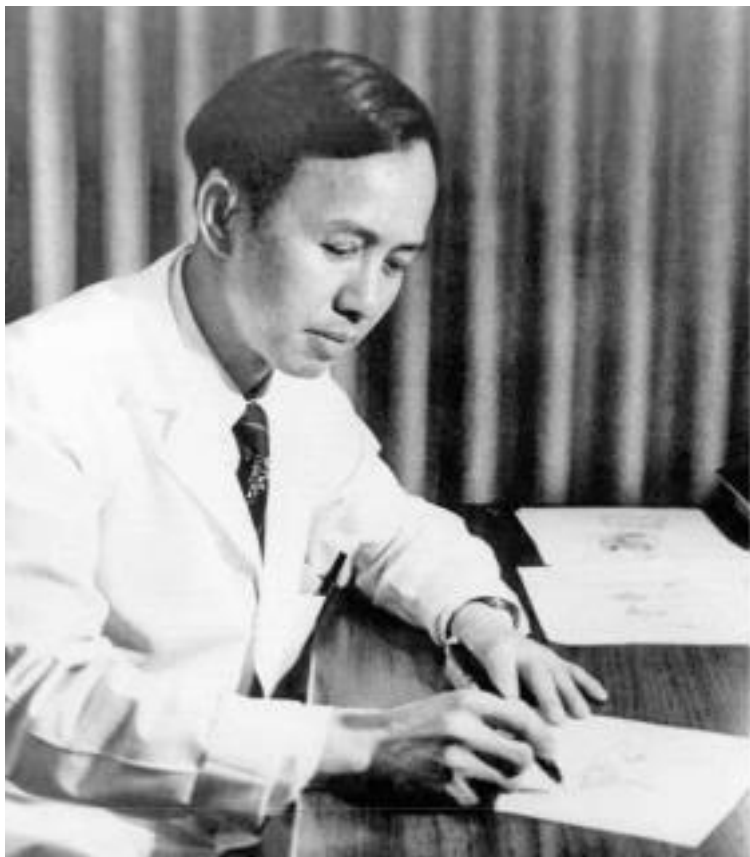Содержание

Глава 1 ОТКРЫТЫЕ ПОВРЕЖДЕНИЯ КИСТИ	18
ЧАСТЬ ПЕРВАЯ Экстренная помощь при открытых повреждениях кисти	20
ЧАСТЬ ВТОРАЯ Диагностика повреждений мягких тканей при открытой травме кисти	26
ЧАСТЬ ТРЕТЬЯ Принципы лечения открытых повреждений кисти	37
ЧАСТЬ ЧЕТВЁРТАЯ Оперативное лечение открытых повреждений кисти	44
ЧАСТЬ ПЯТАЯ Хирургическая обработка раны	46
ЧАСТЬ ШЕСТАЯ Ушивание раны	50
Глава 2 ПОВРЕЖДЕНИЯ ДИСТАЛЬНОЙ ФАЛАНГИ ПАЛЬЦА КИСТИ	60
ЧАСТЬ ПЕРВАЯ Повреждение ногтевой пластинки	61
ЧАСТЬ ВТОРАЯ Дефекты кончика (ногтевой фаланги) пальца	77
ЧАСТЬ ТРЕТЬЯ Дефект кончика (ногтевой фаланги) большого пальца	122
Глава 3 ДЕФЕКТЫ КОЖИ КИСТИ	149
ЧАСТЬ ПЕРВАЯ Дефекты кожи ладонной поверхности пальцев кисти	152

ЧАСТЬ ВТОРАЯ Дефекты тыльной поверхности пальцев кисти и большого пальца	176
ЧАСТЬ ТРЕТЬЯ Дефекты кожи кисти и предплечья	197
ЧАСТЬ ЧЕТВЁРТАЯ Дефект кожи в области кожной складки между 1-м и 2-м пальцами кисти	292
Глава 4 ПОВРЕЖДЕНИЯ КОЖИ	329
ЧАСТЬ ПЕРВАЯ Повреждение кожи указательного и большого пальцев кисти	332
ЧАСТЬ ВТОРАЯ Повреждения, сопровождающиеся отрывом кожи на тыльной и ладонной стороне кисти	365
ЧАСТЬ ТРЕТЬЯ Отрыв кожи на всей кисти	372
ЧАСТЬ ЧЕТВЁРТАЯ Повреждения при отрыве обширных участков кожи конечностей	388
Глава 5 ПРОЧИЕ ОТКРЫТЫЕ ПОВРЕЖДЕНИЯ КИСТИ	404
ЧАСТЬ ПЕРВАЯ Резаные повреждения на уровне запястья	404
ЧАСТЬ ВТОРАЯ Травма кисти вследствие раздавливания	410
Глава 6 РУБЦЫ (ШРАМЫ) КИСТИ РУКИ	424
Глава 7 ПОВРЕЖДЕНИЯ СУХОЖИЛИЙ КИСТИ	460
ЧАСТЬ ПЕРВАЯ Часто используемые	461

способы сшивания сухожилий	
ЧАСТЬ ВТОРАЯ Восстановление	473
повреждённых сухожилий сгибателей пальцев	
ЧАСТЬ ТРЕТЬЯ Лечение повреждений	498
сухожилий разгибателей	
ЧАСТЬ ЧЕТВЁРТАЯ Свободная пересадка	555
сухожилия и искусственное сухожилие	
Конец ознакомительного фрагмента.	617

Цзянин Вэй
Атлас по оперативной
хирургии верхней
конечности



ПРЕДИСЛОВИЕ АВТОРА

Я очень давно хотел создать Атлас по оперативной хирур-

гии кисти. Рисунки понятнее, чем текст. Они более наглядно и доходчиво передают ход операции, что облегчает обучение студентов и помогает врачам освоить более сложные операции на кисти и повысить тем самым уровень своего мастерства.

Уже в начале 80-х годов 20-го столетия я подготовил много рисунков по хирургии кисти, работая по ночам. Моему сыну тогда ещё не исполнилось и 10 лет. Своим детским почерком он написал мне «военный приказ», в котором говорилось, что в течение двух лет я должен закончить работу над Атласом. Но в те годы у меня совершенно не было свободного времени, чтобы сесть и написать книгу. Мой сын уже вырос и тоже стал травматологом. А я после выхода на пенсию решил начать всё с самого начала, потому что всё нарисованное раньше мне не очень нравилось. Но я не мог и подумать, что у меня возникнет новое препятствие. Мне диагностировали рак в поздней стадии. И я начал «бежать» наперегонки со временем. Ведь пока я могу сидеть, пока у меня не трясутся руки, я должен закончить работу над книгой, закончить её ради своей любимой профессии, ради своей любящей семьи, ради моих студентов, ради пациентов, нуждающихся в нашей помощи. Но если времени всё же не хватит, и я не смогу закончить книгу, то я попрошу назвать её «Вэй Цзянин. Краткие заметки по оперативной хирургии кисти в рисунках». К счастью, за несколько лет до этого я уже нарисовал иллюстрации ко многим главам, которые вошли в мо-

нографии моих друзей. И я просто собрал их вместе, чтобы после операции мне было удобнее всё просмотреть.

После того прошло четыре месяца. При помощи моего бывшего студента, доктора И Чжуаньцзюнь, я закончил 90 % книги. Думаю, что до моей смерти я всё же смогу сдать рукопись. Доктор И Чжуаньцзюнь в настоящее время заведует отделением в одной из больниц, очень занятой человек, но при этом и днём и ночью он помогал мне редактировать и систематизировать материал, что позволяло мне больше времени тратить на рисунки, подписи к ним и даже немного отдыхать.

Поэтому я хочу выразить огромную благодарность доктору И Чжуаньцзюнь, а также врачам Тянь Гуанлэй, Тянь Вэнь, Ли Чунь, которые помогли мне с вычиткой рукописи. И огромная сердечная благодарность всем моим коллегам из отделения хирургии кисти. Отдельная благодарность моему научному руководителю – академику Ван Шу. Именно академик Ван привёл меня в хирургию кисти, и именно он сопровождал меня, когда я делал свои первые шаги. Это он помогал мне делать рисунки операций на кисти при составлении Атласа. И только благодаря тому, что я неуклонно следовал рекомендациям своего учителя, на свет появился этот труд. Ещё раз огромное всем спасибо!

韦建宁

Доктор Вэй Цзянин (Wei Jianing)

Больница Цзи Шутань, палата номер 3 Апрель 2003 го-

да

ПРЕДИСЛОВИЕ № 2

Жизнь коротка, но дух может жить вечно...

Очень часто молодые врачи спрашивают меня: «Что значит „клиническая работа”?» Я отвечаю им самыми общими словами: «Это значит, что доктор, используя медицинские технологии, проводит диагностику и лечение больного». И снова вопрос: «А как можно сделать работу хорошо?» Тогда я говорю им: «Так же, как это делает доктор Вэй Цзянин: добросовестно с утра и до вечера работать в больнице, в поликлинике. „Болезнь” вместе с пациентом, думать как пациент, использовать все свои медицинские знания, вкладывать всю свою душу в лечение больного. Постоянно делать выводы из своего опыта, повышать мастерство, чтобы ещё лучше служить своим пациентам».

Вэй Цзянин честно и добросовестно отработал 40 лет в

хирургии кисти. Его хорошие знания в медицине, природный ум, постоянная целеустремлённость, исключительное усердие в работе позволили ему стать выдающимся хирургом. Он постоянно совершенствовал своё, и без того высокое, мастерство, основанное на классических знаниях и технике. Он мог изобразить методы оперативного лечения патологий кисти в рисунках, которые иногда по информативности превосходят словесное объяснение. Профессиональный художник, который взялся бы за создание иллюстраций к операциям на кисти, несомненно, сделал бы это художественно достоверно, линии и сочетания красок были бы исполнены мастерски. Но в самых важных моментах его работа всё же оставляла бы желать лучшего, ибо, не будучи хирургом, даже самый талантливый художник не может знать сути и множества нюансов (начиная с правильно выбранного ракурса...), необходимых для удобного считывания при ознакомлении и потом уже для применения в ходе операции. Это можно передать с помощью ироничного выражения: словно чесать ногу через сапог. В отличие от художника, доктор понимает эту суть, но, к сожалению, не в состоянии изобразить её в рисунке. Осознав это, Вэй Цзянин стал самостоятельно изучать искусство рисования. Он делал зарисовки в историях болезни, в операционных журналах, занимался этим постоянно в свободное от работы время. И его усилия не пропали даром. В один прекрасный момент ему удалось совместить точность отражения хирургических техник с профес-

сиональной техникой рисования. Он, наконец-то, смог с максимальной точностью передать в рисунке всё то, о чём он думал и что реализовал на практике. В этом и заключалась исключительность и уникальность хирурга по имени Вэй Цзянин.

На протяжении нескольких десятков лет он создавал свои рисунки.

Давней мечтой доктора было создание Атласа по оперативной хирургии кисти, который он хотел бы передать китайским хирургам как пособие, содержащее бесценный опыт. Когда работа подходила к концу, ему казалось, что Атлас ещё недостаточно полон и хотел рисовать ещё и ещё, стараясь усовершенствовать свой многолетний труд. Поэтому выход книги постоянно откладывался.

Но, как говорят, иногда судьба – это коварная штука. Год назад доктора сразила страшная болезнь. Ему сделали операцию, он прошёл лучевую и химиотерапию. Вэй Цзянин, узнав о том, что у него осталось немного времени, принял решение, несмотря на сильную боль, закончить создание Атласа, чтобы передать свой бесценный многолетний опыт и молодым врачам своей страны, тем, кто решил серьёзно, как и он, заниматься хирургией кисти.

Уже находясь в больнице, из десятков тысяч рисунков он выбрал более тысячи самых подходящих и, склонившись над прикроватным столиком (часто находясь под капельницей, весь в дренажных трубках), дорисовывал недостающие. Бла-

годаря своему незаурядному мировоззрению и твёрдой воле, он вырвал у болезни время и завершил работу.

9 апреля 2003 года – это день, когда был сделан последний рисунок. Удовлетворённый, доктор с лёгкой душой и радостным сердцем передал рукопись своему помощнику. Через два дня его состояние резко ухудшилось. Пока сознание не покинуло его, он вежливо отказался от дальнейшего лечения, так как не хотел больше никому доставлять хлопот. Через три дня он тихо покинул этот мир. Покинул свою любящую семью, своих давних друзей и студентов, свою любимую больницу и сослуживцев. Вэй Цзянин ушёл, но память о нём, его опыт и достижения будет вечно жить в благодарных сердцах китайских хирургов-травматологов.

Вэй Цзянин за свою жизнь сделал очень многое: вылечил тысячи больных, взрастил сотни учеников и новых специалистов, написал грандиозную книгу. Ценность его вклада в хирургию неизмерима. Нужно сказать, что от всего, что Вэй Цзянин делал, он испытывал радость, получал особенное удовольствие. Единственное, что его в жизни не удовлетворяло, – это время. Его было слишком мало, чтобы успеть сделать больше...

Доктор Ван Шу Хуань (Wang Shuhuan)

15 апреля 2003 года

ПРЕДИСЛОВИЕ № 3

Доктор Вэй Цзянин очень любил свою работу, любил своих пациентов. А ещё ему очень нравилось при помощи рисунков передавать свои знания, свою технику, опыт молодому поколению.

Доктор вложил в создание Атласа весь свой талант, своё сердце. У него светлая голова, золотые руки, отточенная техника. При помощи рисунков он старательно передавал свои знания, энтузиазм и свои идеи.

Можно сказать, что Вэй Цзянин вложил в создание Атласа всю свою жизнь. Превозмогая боль, вырывая у болезни буквально часы и минуты, он отдал себя самого ради того, чтобы описать в рисунках все повреждения кисти, лечение этих повреждений, благодаря чему сегодня мы имеем этот великолепный и грандиозный труд!

Доктор Вэй Цзянин поднял кистевую хирургию на качественно новый уровень!

Сегодня все китайские хирурги-травматологи, занимающиеся кистевой хирургией, гордятся доктором по имени Вэй Цзянин!

Доктор Гу Ю Дун (Gu Yu Dong)

15 апреля 2003 года

ОТ НАУЧНОГО РЕДАКТОРА РУССКОГО ИЗДА-

Передавать мысли, знания и опыт другого человека – это непростая задача, особенно если мы имеем дело с материалом, написанным на другом языке. Над русским изданием этого Атласа трудились не только переводчики, но и научные редакторы, корректоры... Может показаться, что информация, даже медицинская, только сказанная на другом языке, – это та же информация, и различий тут быть не может. Но не всё так просто. Для правильного восприятия российским читателем нужно было не просто адаптировать текст, но адаптировать его научно, дабы не исказить смысл. В России такая задача особенно сложна, так как эту книгу будут читать микрохирурги, пластические и кистевые хирурги, травматологи, ортопеды, онкологи и, возможно, даже хирурги общего профиля, работающие в отдалённых районах, на плечи которых ложатся обязанности всех вышеперечисленных специалистов. В данном Атласе как раз представлены все эти аспекты и специализации. У хирурга каждой специализации есть свой глоссарий, профессиональный сленг, если хотите. Перед нами стояла задача, что называется, «угодить всем», и, я думаю, мы смогли это сделать, насколько это было возможно.

Вместе с тем мы старались сохранить самобытный стиль китайского автора, чтобы за медицинскими терминами и понятиями не потерялась его личность. Мы не пытались уточ-

нять или дополнять современными знаниями этот, поистине титанический, труд. Медицина не стоит на месте, и с 2003 года (когда впервые вышел этот Атлас) прошло уже почти 20 лет, в мире появились новые инструменты и технологии... Но те базовые приёмы и техники, представленные в этой работе, остаются неизменными.

Меня, как редактора и врача, просто покорило отношение автора не только к пациентам, но и к коллегам и потомкам. Стремясь не потерять ни крупинки своего знания и более точно передать его, автор не только ради этого научился рисовать, но и специально создавал рисунки исключительно в чёрно-белом формате, чтобы даже в самой отдалённой деревне любой сельский врач при копировании страниц на бытовавшей тогда примитивной технике (смартфонов тогда не было!), а то и от руки, вместе с цветом не потерял часть смысла. Это была исключительная забота о знаниях, о медицинской науке, о своих коллегах и, конечно, о пациентах.

Важно заметить, что, несмотря на название, автор не ограничился только хирургией верхней конечности или кисти, так как невозможно ограничить полёт мысли человека, стремящегося поделиться с миром своими знаниями. Поэтому в Атласе также представлено лечение последствий ожогов и рубцов, лечение опухолей, неврологических нарушений, восстановление нервов и суставов не только на уровне кисти, но и всего пояса верхних конечностей.

Простота, доступность, чёткость изложения, опора на ко-

лоссальный опыт и статистику, ярко выраженный прикладной характер делает это издание крайне полезным и любопытным для любого специалиста и учёного, работающего в данной сфере.

Чингиз Бутаев,

*научный редактор, сотрудник и практикующий хирург
Научно-клинического отдела травматологии Иркутского
научного центра хирургии и травматологии*

Глава 1 ОТКРЫТЫЕ ПОВРЕЖДЕНИЯ КИСТИ

В результате автоматизации промышленности и сельского хозяйства полная или частичная механизация производственного процесса получила широкое применение. И порой из-за некачественного защитного оборудования, поломок механизмов, а также по причине недостаточно высокой квалификации работника или его невнимательности, нарушений технологии производства, неслаженности в работе или др. работник может получить травму кисти. Кроме этого, такие травмы часто встречаются в результате дорожно-транспортных происшествий или несчастных случаев в быту. Конечно, повреждения кисти сами по себе не являются смертельными, но тяжёлые травмы или неправильное их лечение могут привести к потере функций кисти. Это, в свою очередь, приведёт к полной или частичной потере трудоспособности.

Встречаются следующие неблагоприятные последствия, которые могут иметь место при лечении: нагноение в результате некачественной хирургической обработки раны; некроз мышц, сухожилий или костной ткани; анкилоз суставов, а также выраженные рубцовые процессы; несвоевременная

хирургическая помощь, влияющая не только на время восстановления функций повреждённой кисти, но и на их качество; поспешная обработка раны и как результат – ошибочное сшивание нерва и сухожилия; неправильная иммобилизация при переломах и вывихах и т. д. Поэтому травматологи, а также врачи, занимающиеся хирургией кисти, должны хорошо владеть методами лечения и профилактики.

Перед тем как приступить к лечению повреждений кисти, врачи-травматологи, а также врачи, занимающиеся хирургией кисти, в первую очередь должны хорошо знать анатомо-функциональные характеристики кисти. Только в этом случае можно провести точную диагностику, правильно оценить тяжесть травмы и выбрать наиболее подходящий метод лечения. Необходимо в совершенстве владеть методами восстановления тканей кисти: кожных покровов, мышц, сухожилий, нервов, кровеносных сосудов, а также костей, суставов и др. Для того чтобы овладеть всем этим, во время клинической практики необходимо отрабатывать базовые практические навыки, а также постоянно накапливать опыт постоперационного лечения и восстановления функций повреждённой кисти.

ЧАСТЬ ПЕРВАЯ Экстренная помощь при открытых повреждениях кисти

Среди всех повреждений кисти большую часть занимают открытые раны. Первая помощь в таких случаях сводится к следующему: уменьшение вероятности бактериального заражения, остановка кровотечения и профилактика осложнений.

1. НАЛОЖЕНИЕ ПОВЯЗКИ НА РАНУ

Наложение повязки на рану является эффективным средством, способным предотвратить бактериальное заражение раневой поверхности. На месте происшествия для наложения повязки можно использовать как стерильный перевязочный материал, так и чистую ткань. Если в ране присутствуют инородные тела: грязь, опилки, злаки и т.д. – то перед наложением повязки необходимо промыть рану стерильным физиологическим раствором, холодной кипячёной водой или водопроводной водой. Для промывания раны ни в коем случае нельзя использовать грязную воду, дезинфицирующие жидкости вроде йода, спирта и др.

Полностью ампутированные сегменты конечности, при сохранении их относительной целостности (в случае, если

невозможна их реплантация), можно использовать как источник донорских материалов для восстановления культи пальцев или кисти. Для этого могут быть применены кожа, сухожилия, нервы, кровеносные сосуды, кости и суставы. Эти ампутированные сегменты необходимо незамедлительно поместить в холод. Для удобства транспортировки обычно их заворачивают в обильно смоченную физиологическим раствором стерильную салфетку или чистую ткань и помещают в полиэтиленовый пакет. Затем плотно закрытый пакет помещают в сосуд со льдом. Чтобы избежать переохлаждения, в лёд можно добавить немного воды или поваренной соли. Ни в коем случае не следует погружать ампутированные конечности непосредственно в ледяную воду (рис. 1–1).

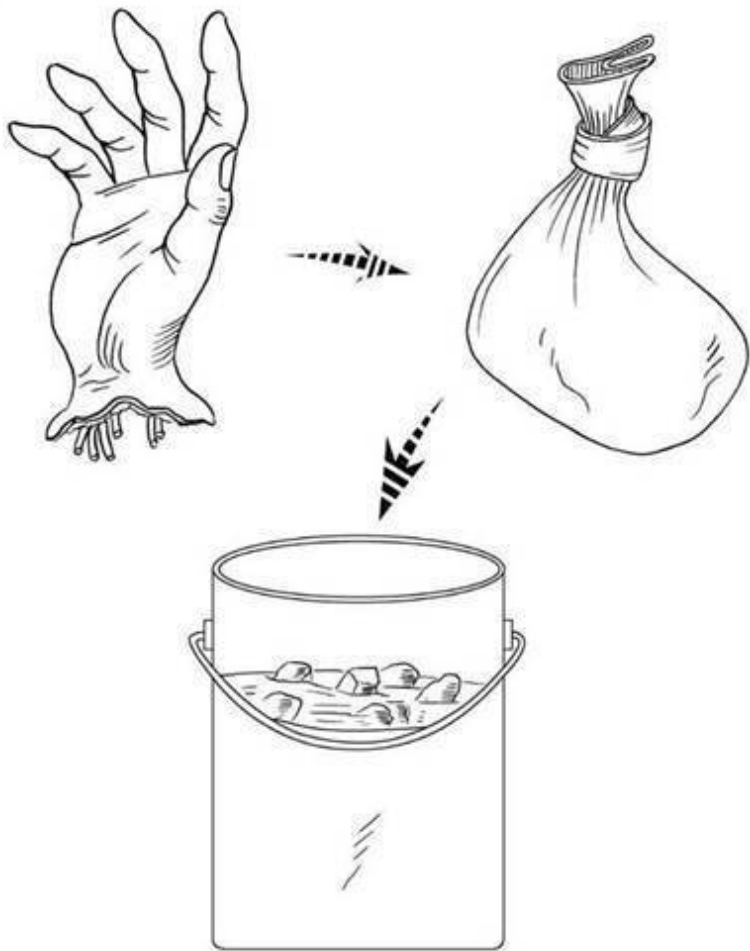


Рис. 1-1. Способ охлаждения ампутированного сегмента

конечности. Ампутированную кисть необходимо обернуть в обильно смоченную физиологическим раствором стерильную салфетку или чистую ткань и поместить в полиэтиленовый пакет, затем – в сосуд с ледяной водой

2.ОСТАНОВКА КРОВОТЕЧЕНИЯ

Для остановки кровотечения при любых открытых травмах кисти, независимо от степени тяжести, хороший эффект даёт наложение давящей повязки. Если этот способ недостаточно эффективен, то для гемостаза можно использовать жгут, который не должен быть слишком узким. Во избежание возникновения некроза тканей, пареза или паралича конечности важно, чтобы жгут не был наложен слишком туго. Что касается травм кисти и дистального отдела предплечья, жгут необходимо накладывать на плечо, так как лучевая и локтевая кости затрудняют гемостаз при кровотечении из сосудов, находящихся в межкостном пространстве. Кроме этого, при использовании жгута необходимо точно фиксировать время его наложения и ослабления. Обычно жгут ослабляют каждый час на 5–10 минут. При отсутствии признаков активного кровотечения жгут может быть заменён на давящую повязку. Если кровотечение продолжается, то возможно повторное использование жгута. При кровотечении из относительно крупных артерий или/и высоком расположении кровоточащей раны, например в случае повре-

ждения подмышечной артерии, если использование давящей повязки или жгута неэффективно или невозможно, следует использовать кровоостанавливающие зажимы, которые накладываются на повреждённые концы кровоточащего сосуда. Необходимо помнить, что чрезмерное пережатие сосуда и его травматизация могут вызвать дополнительные трудности во время восстановительной операции.

3.ТРАНСПОРТНАЯ ИММОБИЛИЗАЦИЯ

Для уменьшения болезненных ощущений, а также в целях предотвращения повреждения мягких тканей костными отломками при транспортировке больного можно использовать деревянную доску, фанеру или жёсткий картон. Тем самым необходимо создать покой и обеспечить обездвижение пострадавшей конечности.

4.ПРИМЕНЕНИЕ ЛЕКАРСТВЕННЫХ СРЕДСТВ

Местное использование антибактериальных препаратов не допускается. При тяжёлых травмах кисти во время транспортировки больного возможно использование обезболивающих средств. Обычно используют анальгетики, но при транспортировке в машине скорой помощи возможно применение и наркотических обезболивающих препаратов, таких как морфин. При транспортировке больного на велоси-

пеле или пешком использование вышеназванных препаратов может вызвать рвоту и головокружение, что усугубит состояние больного и усложнит ситуацию.

5.ТРАНСПОРТИРОВКА

Транспортировка больного, по возможности, должна быть быстрой, безопасной и не причиняющей больному ещё больше страданий. Во избежание промедления оказания квалифицированной и специализированной помощи желательно доставить пострадавшего в ближайшее медицинское учреждение.

ЧАСТЬ ВТОРАЯ Диагностика **повреждений мягких тканей** **при открытой травме кисти**

Перед проведением операции при открытой травме кисти необходимо провести точную диагностику повреждений мягких тканей и только после этого определить метод лечения. Точная диагностика должна строиться на понимании механизма травмы; предмета, нанесшего травму; характера повреждения и т. д. Также необходимо иметь чёткое представление о топографической анатомии зоны повреждения, провести анализ данных клинического и рентгенологического обследования.

Например, резаная рана ладонной поверхности проксимальной фаланги пальца кисти. В этом месте сухожилие мышцы глубокого сгибателя пальца проходит между двумя ножками сухожилия мышцы поверхностного сгибателя пальца. Если дно раны достигает надкостницы и отсутствует сгибание в проксимальных и дистальных межфаланговых суставах, значит, повреждены сухожилия мышц поверхностного и глубокого сгибателей пальца. Если одновременно диагностировано отсутствие чувствительности подушечек пальцев с обеих сторон, это говорит о том, что также повреждены

сосудисто-нервные пучки (рис. 1–2).

Если резаная рана проксимальной фаланги ладонной поверхности пальца кисти неглубокая, значит, повреждено только сухожилие мышцы глубокого сгибателя пальца. Если сухожилие мышцы поверхностного сгибателя не повреждено, подвижность в проксимальном межфаланговом суставе будет сохранена. Если в данной ситуации не провести обследование функции сухожилия мышцы глубокого сгибателя пальца и ушить рану, то после снятия швов мы можем обнаружить, что больной не способен самостоятельно согнуть палец в дистальном межфаланговом суставе. А это значит, что утерян шанс раннего восстановления функции сухожилия мышцы глубокого сгибателя пальца, и при повторной операции возникнут определённые трудности (рис. 1–3).

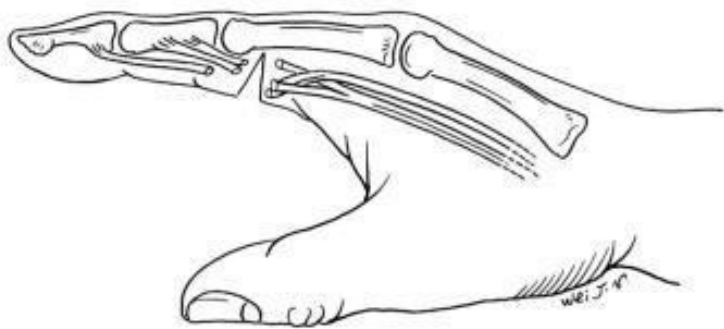
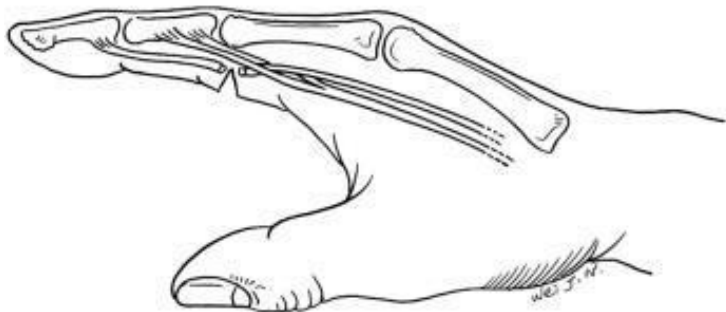


Рис. 1–2. Резаная рана по ладонной поверхности проксимальной фаланги пальца кисти, дно раны достигает надкостницы. Это может привести к повреждению сухожилий мышц поверхностного (СПС) и глубокого сгибателей (СГС) пальца, а также к разрыву сосудисто-нервных пучков

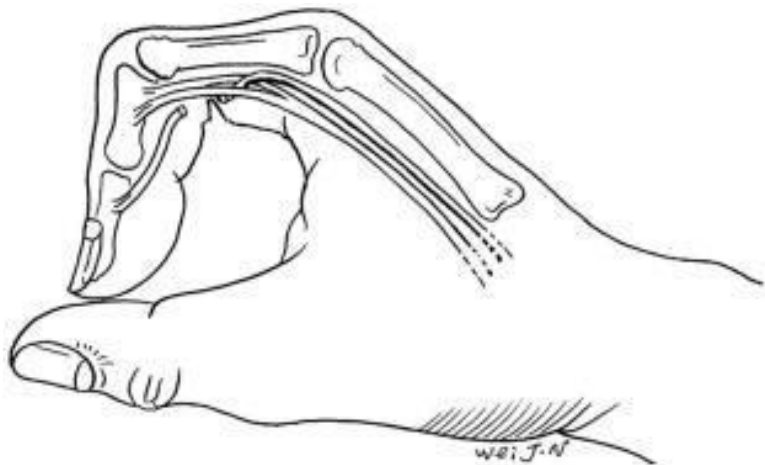


(1)

Рис. 1–3. Резаная рана по ладонной поверхности в области дистального конца проксимальной фаланги пальца кисти

Обычно повреждается только сухожилие мышцы глубокого сгибателя пальца. Ввиду того, что сухожилие мышцы поверхностного сгибателя не повреждено, подвижность в проксимальном межфаланговом суставе будет сохранена, но больной не сможет самостоятельно согнуть палец в ди-

стальном межфаланговом суставе.



(2)

ОТКРЫТЫЕ ПОВРЕЖДЕНИЯ КИСТИ

Если перед нами резаная стеклом либо острым ножом рана запястья, для правильного назначения лечения необходимы знания об анатомическом строении повреждённого участка, относительного расположения сухожилия длинной ладонной мышцы, сухожилий мышц лучевого и локтевого сгибателей запястья, срединного и локтевого нервов, лучевой и локтевой артерий, СПС, СГС, а также сухожилия длинного сгибателя (СДС) большого пальца. Вкупе с резуль-

татами клинического и рентгенологического исследований это позволяет сделать вывод: с повреждением каких именно тканей мы имеем дело. Только скрупулёзный анализ и точная оценка повреждения позволят нам выбрать правильный метод лечения (рис. 1–4). Также необходимо учитывать тот факт, что во время получения травмы положение кисти может отличаться от положения во время осмотра раны. Поэтому часто место повреждения на коже не соответствует месту повреждения в глубоких слоях. Перед оперативным вмешательством необходимо учесть данную особенность, чтобы правильно выполнить оперативный доступ: расширить рану в нужном направлении или выполнить разрез в другом месте, чтобы в ранние сроки восстановить повреждения глуболежащих тканей (рис. 1–5, 6)

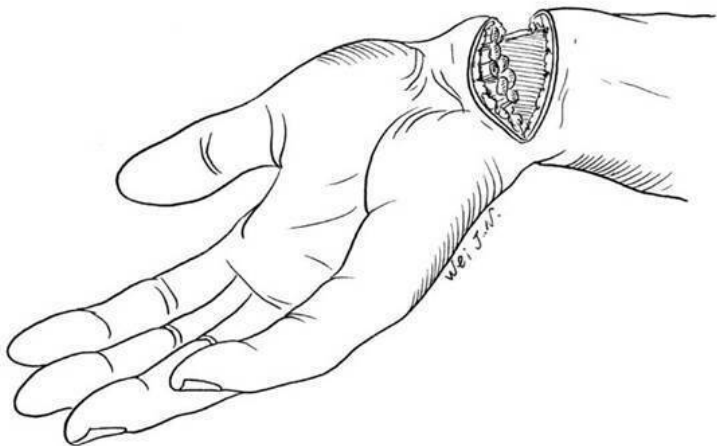


Рис. 1–4. Резаная рана ладонной поверхности запястья. Дно раны доходит до надкостницы лучевой и локтевой костей. Отсутствуют активная сгибательная функция всех пальцев кисти, чувствительность в зонах иннервации срединного и локтевого нервов, и нарушено кровообращение. Все эти симптомы говорят о повреждении всех сухожилий, нервов и сосудов ладонной поверхности запястья

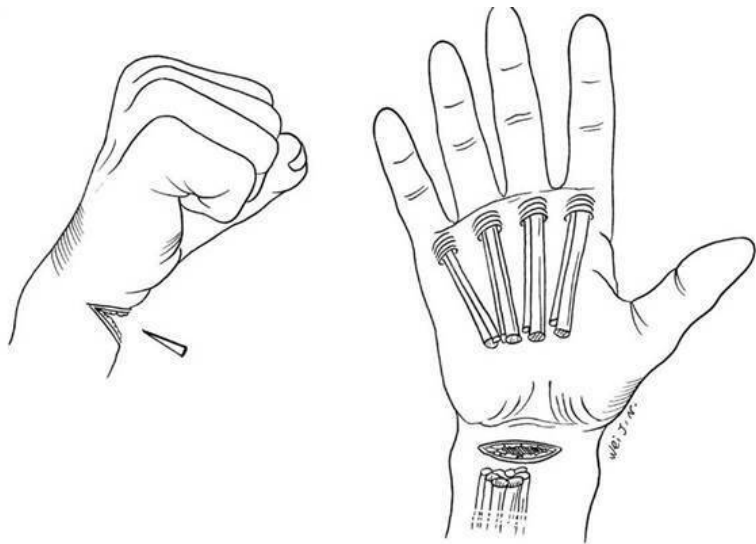


Рис. 1–5. Резаная рана запястья в состоянии кисти, согнутой в кулак. После разрыва СПС и СГС дистальные концы сухожилий могут быть втянуты в ладонь в момент выпрямления пальцев кисти

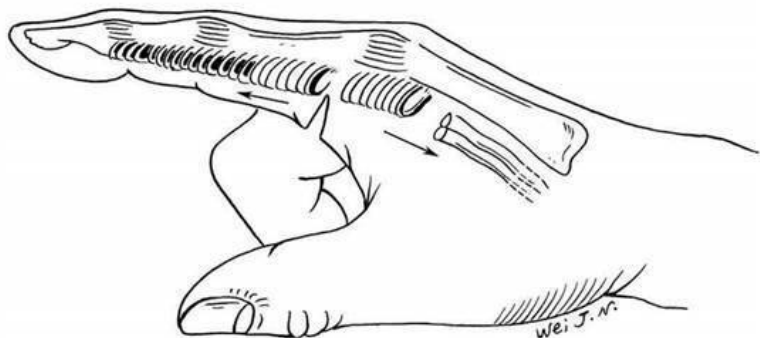
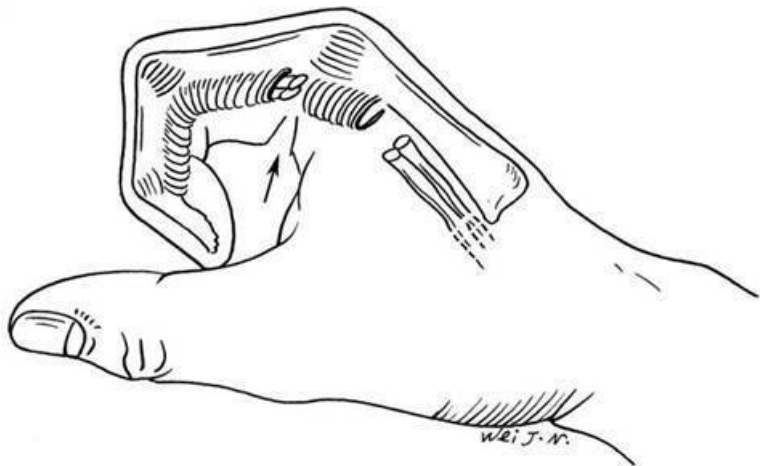
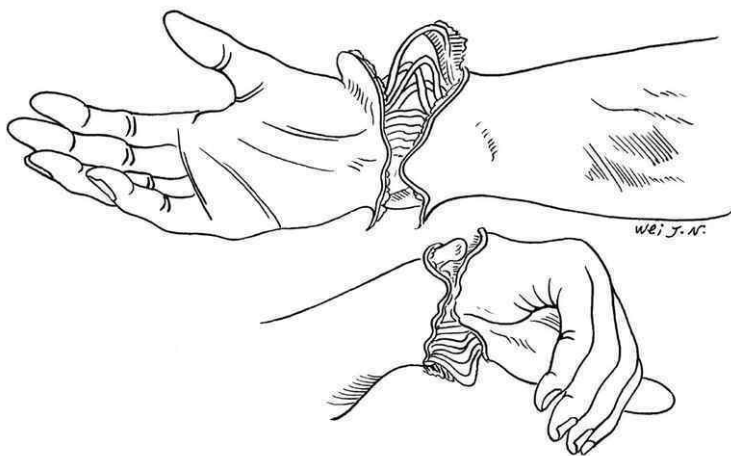


Рис. 1–6. Резаная рана ладонной поверхности прокси-

мальной фаланги пальца в согнутом состоянии. После разрыва сухожилия мышцы сгибателя при распрямлении пальца дистальный конец сухожилия может ускользнуть внутрь сухожильного влагалища



ОТКРЫТЫЕ

ПОВРЕЖДЕНИЯ

КИСТИ

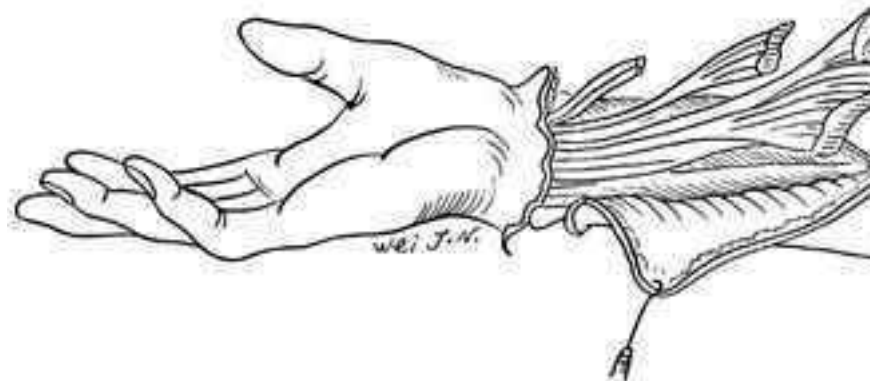


Рис. 1–7. Травма запястья и предплечья в результате попадания в тестомесильную машину. При данной травме мы можем наблюдать открытый перелом и вывих костей запястья, обширные скальпированные повреждения кожи предплечья и других мягких тканей. Если в ране запястья мы видим свободно свисающие концы сухожилий, то это говорит о повреждении мышечного брюшка

Совершенно иная ситуация наблюдается при повреждении тех же участков, но с другим механизмом травмы и характером ранящего предмета. Степень и характер повреждения мягких тканей будут совершенно другими. Например, травма запястья и предплечья, полученная в тестомесильной машине. При данной травме мы можем наблюдать открытый перелом и вывих костей запястья, обширные скальпирован-

ные повреждения кожи предплечья, расслоение кожи, подкожной клетчатки и фасций предплечья. Сухожилия и нервы могут не пострадать, но наблюдаются комбинированные повреждения мышц в результате скручивания, давления и другого воздействия ранящего предмета. Если перед операцией не учесть степень воздействия, механизм травмы и вид травмирующего предмета, то можно недооценить объём и тяжесть повреждения глубжележащих мягких тканей. И если ограничиться обычной обработкой и ушиванием раны, без своевременного иссечения нежизнеспособных, размозжённых мышц, костных осколков и др., то в обязательном порядке у пациента будут наблюдаться некроз и нагноение кожи, а также глубжележащих слоёв. В тяжёлых случаях это может привести к потере конечности (рис. 1–7).

ЧАСТЬ ТРЕТЬЯ Принципы лечения открытых повреждений кисти

Чтобы добиться быстрого заживления раны и максимального восстановления функций кисти при лечении открытых травм, необходимо придерживаться следующих принципов:

1. ВСЕСТОРОННЯЯ ДИАГНОСТИКА ПОВРЕЖДЕНИЙ МЯГКИХ ТКАНЕЙ

Все повреждения тканей кисти должны быть подвергнуты полной, всесторонней диагностике. На основании обследования и оценки повреждения необходимо определить метод лечения, выбрать вид и объём оперативного вмешательства. При открытых травмах кисти для максимального восстановления утраченных функций желательно пытаться сохранить и восстановить все анатомические структуры. Будь то фаланга пальца или сустав. И лишь при тяжёлых травмах, с нарушением кровообращения и невозможностью его восстановления, при безвозвратно утраченных функциях, когда кисть просто превратится в болезненное новообразование, показана ампутация.

2. ХИРУРГИЧЕСКАЯ ОБРАБОТКА РАНЫ И ПРО-

ФИЛАКТИКА ЗАРАЖЕНИЯ

Тщательная хирургическая обработка раны является действенной профилактикой нагноения в послеоперационный период. Если обработка раны была выполнена в полном объёме, то общая и местная реакции организма в послеоперационный период будут минимальны. Незначительный отёк и минимальный шанс нагноения раны, небольшие рубцы и спайки между тканями после заживления будут способствовать восстановлению функций травмированной конечности.

3. ВОССТАНОВЛЕНИЕ АНАТОМИЧЕСКОЙ ЦЕЛОСТНОСТИ КИСТИ

Если позволяет квалификация врача и имеющееся оборудование, инструментарий, то при открытых повреждениях кисти для достижения наиболее раннего восстановления её функций желательно максимально восстановить анатомическую целостность. Выполнение оперативного вмешательства в ранние сроки облегчает восстановление мягких тканей ввиду того, что их анатомическое соотношение на ранних этапах прослеживается более чётко. Добиться восстановления анатомической целостности можно лишь при условии, что оперирующий доктор владеет достаточными знаниями в области анатомии, а также базовой техникой восстановления различных тканей кисти. Например, техникой

внутрикостной фиксации, техникой сухожильного и сосудистого швов, техникой сшивания мышц и нервов, а также различными техниками ушивания раны. Более того, доктор должен понимать, какой эффект от операции он получит в послеоперационный период, не будет ли нагноения и некроза тканей. И только при такой уверенности можно приступать к операции. В противном случае при операции вслепую грубое разделение и сшивание мягких тканей могут сказаться на восстановлении функций кисти либо привести к тяжёлым нагноениям и некрозу мягких тканей.

Если состояние раны не позволяет выполнить хирургическую обработку в ранние сроки и решено выполнить отсроченную операцию, то необходимо максимально подготовить повреждённые ткани. Во избежание возникновения трудностей во время проведения отсроченной операции необходимо подшить разорванные концы нервов и сухожилий к близлежащим тканям для предотвращения их ещё большего расхождения.

4. УШИВАНИЕ РАНЫ

Ушивание раны также является эффективным способом профилактики нагноения в послеоперационный период. Ушивание раны возможно лишь после тщательной обработки и профилактики нагноения, при достаточном количестве кожного покрова и восстановлении целостности глубже-

жащих тканей. Если нет противопоказаний, то желательно наложить первичный шов. Если рана значительно загрязнена, невозможно остановить обильное кровотечение или возникли трудности в определении жизнеспособности тканей либо конечности в целом, то такую рану можно не зашивать в течение 2–5 дней. И после стабилизации состояния раны наложить первично-отсроченный шов. Для того, чтобы добиться заживления раны первичным натяжением, не рекомендуется стягивать края раны слишком туго. Тугое стягивание может привести к нарушению кровообращения в краях раны, некрозу тканей и расхождению шва. Не исключено и возникновение искусственно созданного компартмент-синдрома, который может привести к некрозу глубоких тканей из-за развития локальной ишемии. В таком случае, учитывая размеры дефекта и требования к восстановлению глуболежащих тканей, для закрытия раны мы можем использовать свободную кожную пластику или пластику лоскутом на ножке. Обычно раны больших размеров на кисти сопровождаются обширным повреждением глубоких слоёв. Поэтому использование кожного лоскута на ножке с передней брюшной стенки хорошо подходит для закрытия раневой поверхности. И только при невозможности выполнения данного вида операции прибегают к свободной кожной пластике. Так как операция по пересадке свободного лоскута занимает больше времени, процент неудач относительно высок, послеоперационный отёк или кровотечение из раневой поверхности мо-

жет сказаться на жизнеспособности кожного лоскута. К тому же это создаёт дополнительный дефект кожи в донорской зоне.

5. НАЛОЖЕНИЕ ПОВЯЗКИ И ИММОБИЛИЗАЦИЯ КОНЕЧНОСТИ

После операции на рану необходимо наложить повязку. Перевязочный материал должен иметь достаточную толщину и быть мягким для того, чтобы обеспечить защиту раневой поверхности от заражения. Быть достаточно гигроскопичным, чтобы поглощать выделяющуюся из раны тканевую жидкость и кровь. Для профилактики капиллярного кровотечения в глубоких слоях раны и отёка конечности повязку нужно накладывать мягко, но с небольшим давлением. Ни в коем случае нельзя накладывать повязку слишком туго. Послеоперационный отёк может сдавливать ткани в глубине раны. И если рана расположена на предплечье, то возможно развитие компартмент-синдрома. Если кончики пальцев не пострадали, то при наложении повязки желательно оставить их свободными для удобства наблюдения за состоянием кровообращения в повреждённой конечности. После ушивания мышц, сухожилий, нервов, сосудов, сопоставления костных отломков и выполнения внутрикостной фиксации для профилактики расхождения шва, вторичного смещения костных отломков и ускорения процесса заживления необходи-

мо выполнить иммобилизацию конечности. Материалом могут послужить гипсовый бинт или фиксирующая пластина. Гипсовый бинт в данном случае более пластичен и удобен. Время иммобилизации конечности не должно быть слишком коротким, в противном случае ранняя подвижность в месте повреждения может привести к повторному разрыву сухожилий, нервов по шву и/или вторичному смещению костных отломков. Также оно не должно быть слишком длинным, так как при длительном обездвижении возможно развитие контрактуры или анкилоза суставов и формирование спаек сухожилий. Поэтому время иммобилизации должно определяться по оценке состояния раны, использованных способов восстановления травмированных тканей и степени их заживления. Обычно при повреждении мышц, сухожилий и нервов конечность иммобилизуют на период до 3—4 недель. Время иммобилизации конечности при переломе костей варьируется в зависимости от вида перелома, способа и метода фиксации. Если для фиксации костных отломков была использована металлическая пластина с винтами (при отсутствии повреждений сухожилий сосудов и нервов), то активные движения в конечности можно начинать уже через несколько дней после операции. Если были сопутствующие повреждения мягких тканей, то необходимо дождаться их заживления и только потом начинать выполнение упражнений для восстановления функций конечности.

Если для фиксации использовались спицы Киршнера, то

через 6 недель можно снять внешнюю иммобилизацию, оставив спицы внутри. При этом можно выполнять лёгкую тренировку неповреждённых участков кисти. Спицы Киршнера удаляются только после рентгенологического формирования спаек сухожилий, которые возникают как подтверждения консолидации костей в месте перелоследствие длительной иммобилизации конечности. ма. Таким образом можно избежать анкилоза суставов и формирования спаек сухожилий, которые возникают как следствие длительной иммобилизации конечности.

6.ЛФК ПРИ ПОВРЕЖДЕНИИ КОНЕЧНОСТИ НА РАННИХ ЭТАПАХ ЛЕЧЕНИЯ

В случае заживления ран при первичном натяжении функции кисти восстанавливаются лишь частично. И для полного их восстановления необходимо пройти курс лечебной физкультуры.

ЛФК проводится под наблюдением врача или квалифицированной медсестры. Дополнительно можно использовать физиотерапию.

ЧАСТЬ ЧЕТВЁРТАЯ

Оперативное лечение открытых повреждений кисти

В предыдущей части мы говорили о принципах лечения открытых травм кисти. Главными составляющими оперативного лечения являются: тщательная хирургическая обработка раны, восстановление анатомической целостности и закрытие раны. Клиническая практика доказала, что при лечении открытых травм кисти в послеоперационный период часто возникают вопросы, которых в действительности не должно быть. Ответы на них можно найти в сказанном выше. Например, послеоперационное нагноение. Оно может возникнуть при недостаточно тщательной очистке раны от загрязнения или присутствии нежизнеспособных тканей. Либо при излишнем сдавливании краёв раны во время накладывания шва, которое вызвало некроз тканей, расхождение краёв раны с последующим нагноением или при лечении обширного дефекта кожи с обнажением подлежащих структур методом свободной кожной пластики. В результате может возникнуть некроз пересаженного кожного лоскута и нагноение раны.

В случае, когда пациент получил резаную рану запястья в

момент нахождения кисти в сжатом в кулак состоянии и было повреждено сухожилие мышцы сгибателя, при выпрямлении пальцев произойдёт расхождение повреждённых концов сухожилия. Если перед операцией не принять во внимание данный факт и во время операции не обнаружить концы сухожилия и не сшить их, то шанс на восстановление функции сгибания кисти в ранний срок будет упущен. Во время повторной восстановительной операции необходимо будет произвести восстановление повреждённого сухожилия при помощи свободного сухожильного трансплантата. А если после операции произойдёт рубцовое сращение сухожилий, то придётся выполнить ещё одно вмешательство для разъединения спаек, и только тогда возможно восстановление сгибательной функции кисти. Таким образом мы обречём больного на дополнительные трудности и страдания.

ЧАСТЬ ПЯТАЯ Хирургическая обработка раны

Тщательная обработка раны является обязательным мероприятием для предотвращения нагноения. Поэтому хирургическая обработка раны – это один из базовых и важных шагов в лечении открытых травм кисти. Целью хирургической обработки раны является тщательное удаление загрязнений, инородных предметов и нежизнеспособных тканей. Это позволяет максимально снизить вероятность нагноения и нежелательной реакции со стороны мягких тканей. Хирургическая обработка включает в себя следующие шаги: механическая очистка, иссечение нежизнеспособных тканей и промывание раны.

1.МЕХАНИЧЕСКАЯ ОЧИСТКА РАНЫ

Механическая очистка – это удаление инородных предметов из раны, а также очищение при помощи щёточки прилегающих к ране кожных покровов от грязи, прилипших опилок, металлической стружки, технических масел, частичное удаление бактерий и т.д. Хирургическая обработка должна проводиться при адекватном обезболивании и гемостазе даже в случаях незначительных повреждений пальца, так как

болевы́е ощущения и активное кровотечение не позволят провести тщательную хирургическую обработку раневой поверхности. Во время обработки оперирующий доктор должен надеть стерильные перчатки и смоченной в антисептическом мыльном растворе мягкой щёткой бережно очистить кожные покровы вокруг раны. Не рекомендуется касаться раневой поверхности. Но в случае сильного загрязнения и наличия в ране посторонних предметов разрешается лёгкими движениями, стараясь не повредить мягкие ткани, очистить раневую поверхность. Более тщательную очистку раны проводят на следующем этапе обработки. Если кожа вокруг раны загрязнена трудно очищаемым техническим маслом, то можно попытаться очистить кожу ватным тампоном или марлевой салфеткой, смоченной в бензине (или ином растворителе). Обычно проводим трёхкратную механическую очистку с обязательной сменой щётки и промыванием кожных покровов водой или физиологическим раствором. При тяжёлых повреждениях кисти перед третьей обработкой рекомендуем сменить перчатки, после чего промыть кожу ещё раз. После завершения механической очистки рану промыть водой или стерильным физиологическим раствором и просушить стерильной салфеткой. После этого обработать края раны химическими антисептиками и перейти к хирургической обработке раны.

2.ХИРУРГИЧЕСКАЯ ОБРАБОТКА РАНЫ

Края раны необходимо обработать раствором йода или спиртом, при этом не допускать попадания химических антисептиков в рану. Ограничить операционное поле стерильным хирургическим бельём и приступить к проведению хирургической обработки раны. Во время обработки при помощи хирургических инструментов удалить из раны инородные тела и иссечь все нежизнеспособные ткани. Оперирующий доктор должен хорошо владеть знаниями анатомического строения оперируемого участка, а также элементами оперативной техники; по внешнему виду повреждённых тканей, цвету, состоянию кровообращения оценить их жизнеспособность. И после этого решить, какие ткани оставить, а какие удалить. Особенно это касается краёв раны и повреждённых мышц. Приоритетом в определении объёма иссекаемых тканей должно стать предупреждение послеоперационного нагноения, а не возможность ушить рану первичным швом. Например, при многооскольчатом переломе костей осколки, соединённые с мягкими тканями, считаются относительно жизнеспособными, и во избежание нехватки костной ткани не подлежат удалению. При проведении хирургической обработки раны необходимо придерживаться определённого порядка. Обработку нужно начинать с самых поверхностных слоёв с постепенным продвижением в глубь раны. Начинаем всегда с кожи, далее идёт подкожная клетчатка, фасции, мышцы, сухожилия, кровеносные сосуды, нер-

вы, суставы и кости. Послойность и соблюдение определённого направления в обработке раны позволит вам ничего не пропустить и выполнить качественную хирургическую обработку.

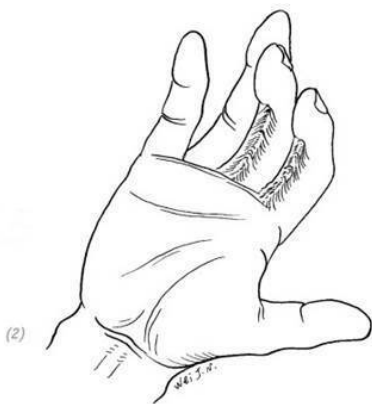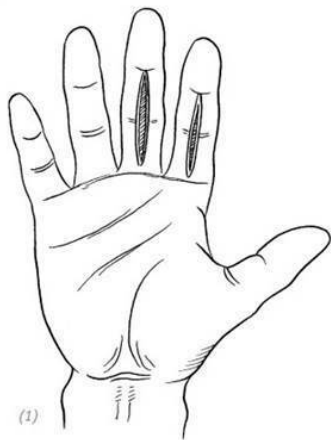
3.ПРОМЫВАНИЕ РАНЫ

После окончания хирургической обработки поверхность раны необходимо промыть стерильным физиологическим раствором. Если с момента травмы прошло относительно много времени и/или есть подозрение на загрязнение раны анаэробными бактериями, рекомендовано обработать рану 3 % раствором перекиси водорода или раствором повидон-йода. После чего ещё 1–2 раза промыть рану стерильным физиологическим раствором.

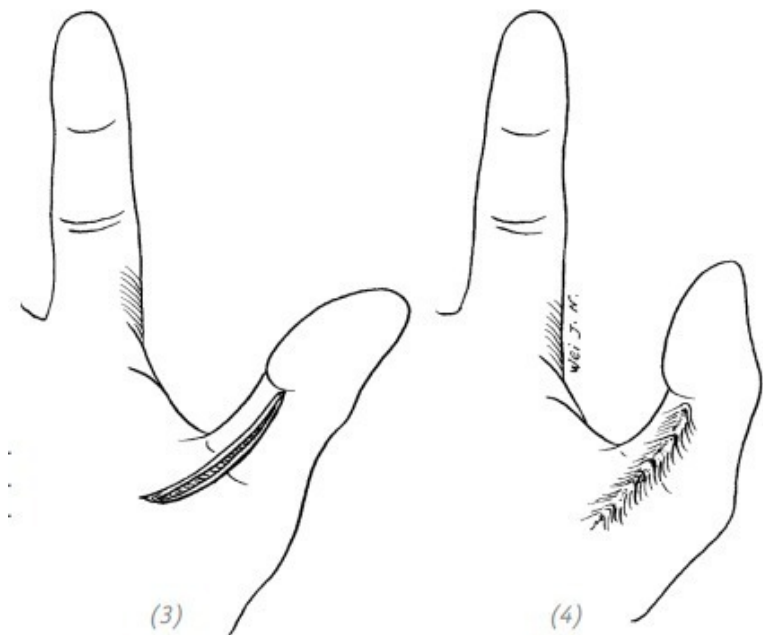
ЧАСТЬ ШЕСТАЯ Ушивание раны

Тщательная хирургическая обработка и правильное ушивание раневой поверхности при открытых травмах кисти являются эффективными способами предотвращения послеоперационного нагноения. Существуют особые правила ушивания раневых поверхностей. С учётом клинической ситуации и особенностей строения мягких тканей кисти при ушивании раневой поверхности необходимо также соблюдать следующие правила: 1. При свежих, незначительно загрязнённых ранах после тщательной хирургической обработки и без нарушений регионарного кровообращения во избежание возникновения послеоперационных рубцовых контрактур и сращения сухожилий в глубоких слоях, если направление раны перпендикулярно кожным бороздам и проходит через тыльную или ладонную поверхность суставов, параллельно межпальцевой кожной складке и ране сухожилия, необходимо производить Z-образную пластику с изменением направления краёв раны (рис. 1–8, 9). 2. Нельзя накладывать первичный шов, если края раны невозможно сблизить без чрезмерного натяжения, так как возникший в послеоперационном периоде отёк мягких тканей может вызвать нарушение кровообращения в ране, привести к некрозу тканей, расхождению краёв раны и присоединению

вторичной инфекции. Если дефект кожных покровов невозможно ушить, то с учётом состояния зоны поражения и всей кисти можно прибегнуть к свободной или несвободной кожной пластике.

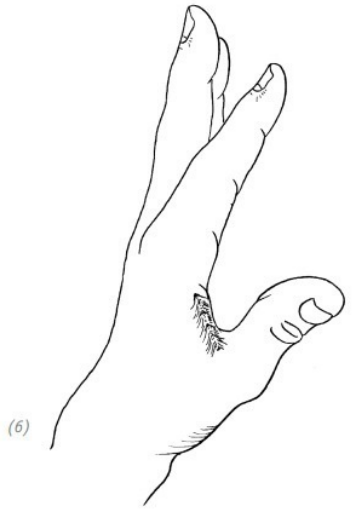
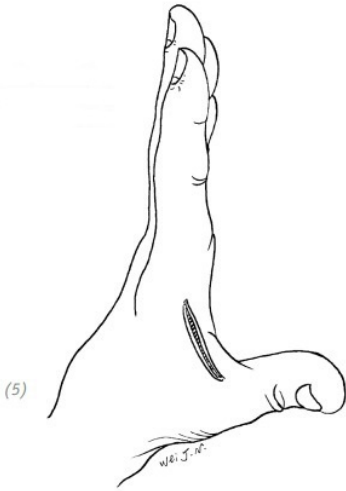


(1), (2) послеоперационные рубцовые контрактуры, мешающие разгибанию пальца, возникшие в результате непосредственного ушивания раны на ладонной поверхности пальца, идущей перпендикулярно кожной складке



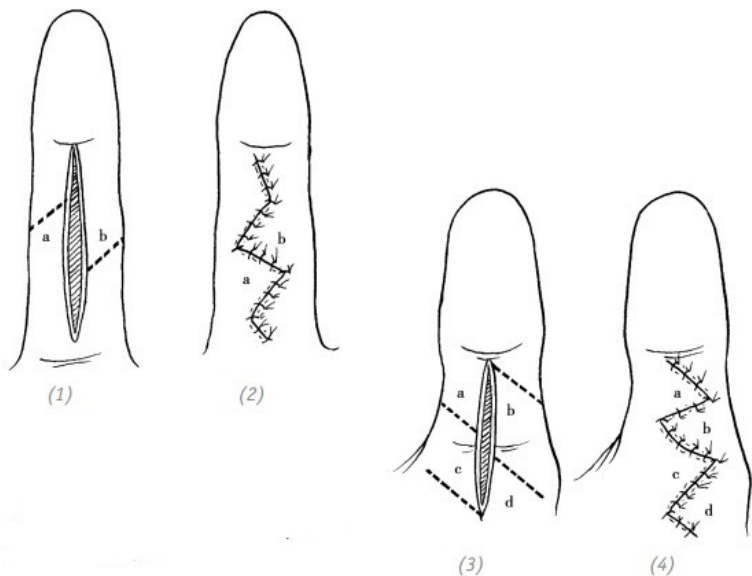
(3), (4) послеоперационные рубцовые контрактуры, ме-

шающие разгибанию пальца, возникшие в результате непосредственного ушивания раны, проходящей через пястно-фаланговые суставы



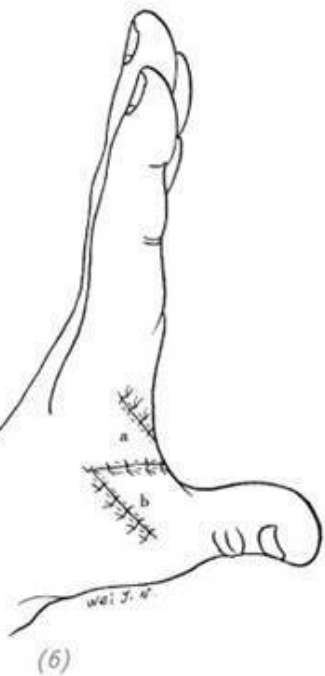
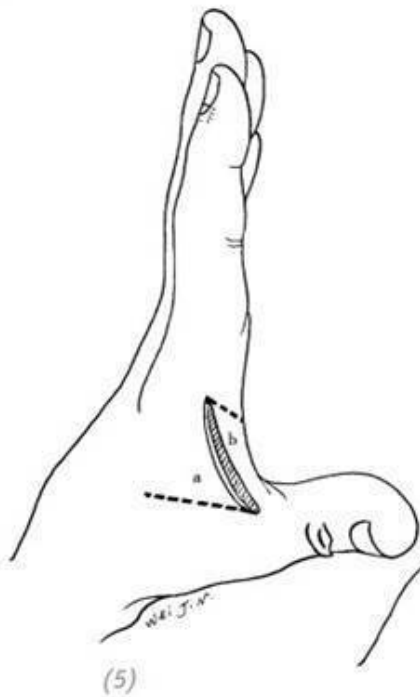
(5), (6) послеоперационные рубцовые контрактуры, мешающие разведению пальцев кисти, возникшие в результате непосредственного ушивания раны, проходящей параллельно межпальцевой кожной складке

Рис. 1–8. Послеоперационные рубцовые контрактуры, возникшие в результате непосредственного ушивания раны, проходящей через тыльную/ладонную поверхность сустава или параллельно межпальцевой кожной складке, и нарушившие функции кисти

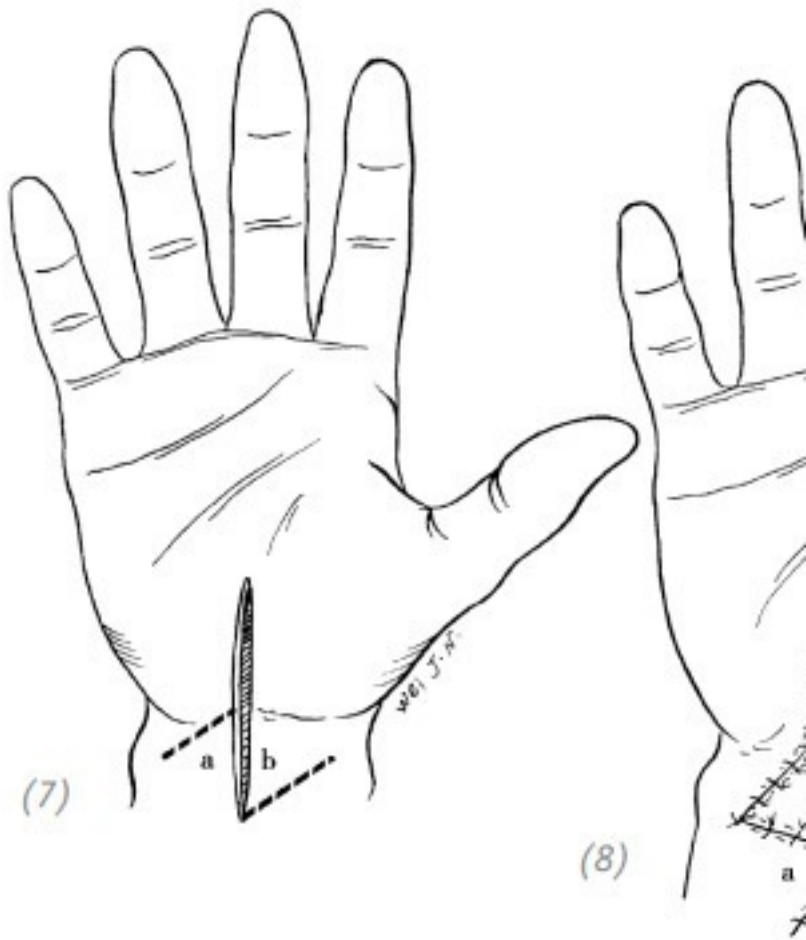


(1) продольная рваная рана ладонной поверхности пальца кисти перпендикулярно межфаланговому суставу; (2) выполнена Z-образная пластика (встречными треугольными

лоскутами); (3) длинная продольная рваная рана ладонной поверхности пальца кисти перпендикулярно межфаланговому суставу; (4) выполнена Z-образная пластика (встречными треугольными лоскутами)

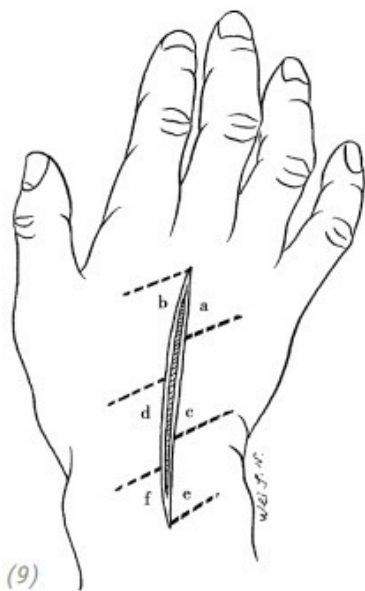


(5) рана, идущая параллельно кожной складке, между первым и вторым пальцами кисти (6) во избежание контрактуры в области межпальцевой кожной складки выполнена Z-образная пластика (встречными треугольными лоскутами)

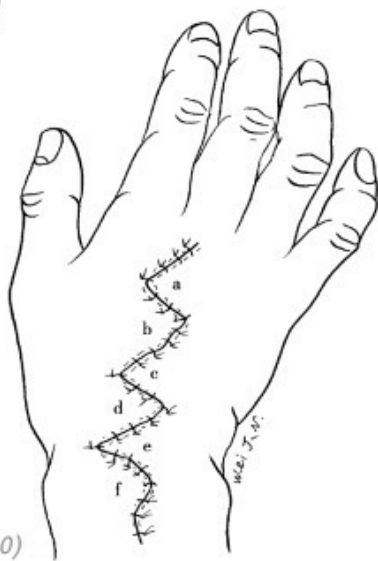


(7), (8) продольная рваная рана в области лучезяпястного сустава. Выполнена Z-образная пластика (встречными

треугольными лоскутами)



(9)



(10)

(9), (10) длинная продольная рана тыльной поверхности запястья. Выполнены Z-образные пластики (встречными

треугольными лоскутами)

Рис. 1–9. *Z-образная пластика (встречными треугольными лоскутами) на ранах в области суставов и ранах, идущих параллельно кожной межпальцевой складке и сухожилиям*

Глава 2 ПОВРЕЖДЕНИЯ ДИСТАЛЬНОЙ ФАЛАНГИ ПАЛЬЦА КИСТИ

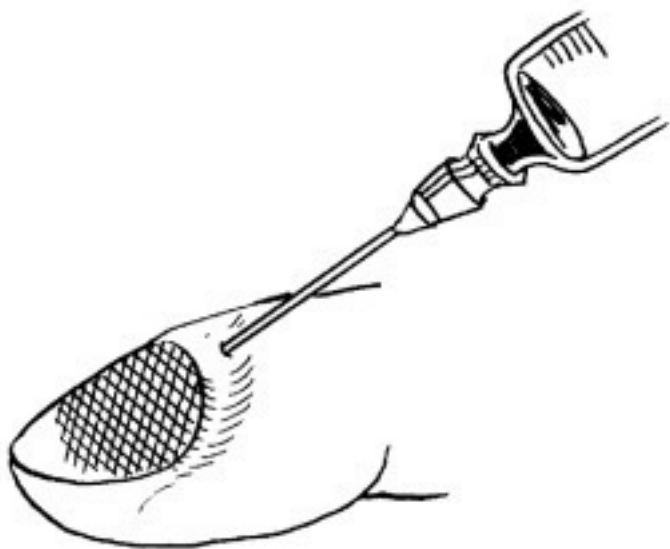Пальцы кисти, особенно их кончики (ногтевые фаланги), обладают тонкой анатомической структурой и чувствительной сенсорной функцией. Это самая часто травмируемая область кисти. Способы закрытия ран, лечение открытых переломов фаланг, восстановление тактильной чувствительности избираются на основании характера травмы. Правильный выбор метода лечения не только сможет восстановить функции кисти, но и вернуть ей удовлетворительный внешний вид. Ошибочное же лечение может привести к серьёзным деформациям кончика (ногтевой фаланги) пальца и нарушению функций кисти, развивающемуся в послеоперационный период. Целью лечения является восстановление эффективной длины пальца, хорошего внешнего вида и тактильной чувствительности. В данной статье, рассказывая о дефектах кончика пальца, мы рассмотрим травматическую ампутацию дистальной фаланги без возможности её реплантации.

ЧАСТЬ ПЕРВАЯ Повреждение ногтевой пластинки

1. ДРЕНИРОВАНИЕ ПОДНОГТЕВОЙ ГЕМАТО- МЫ

Под ногтевая гематома чаще всего возникает после удара тяжёлым предметом либо защемления ногтевой фаланги пальца. При довольно большой гематоме с выраженным болевым синдромом можно выполнить пункцию в области заднего валика и откачать гематому либо при помощи маленькой дрели перфорировать ногтевую пластинку прямо над образовавшейся гематомой. Также можно раскалённой швейной иглой прожечь отверстие в ногтевой пластинке. Все эти действия направлены на удаление скопившейся крови и снижению подногтевого давления (рис. 2–1). В случае нагноения подногтевой гематомы показана операция по удалению ногтевой пластинки.

**ПОВРЕЖДЕНИЯ ДИСТАЛЬНОЙ ФАЛАНГИ
ПАЛЬЦА КИСТИ**



(1)

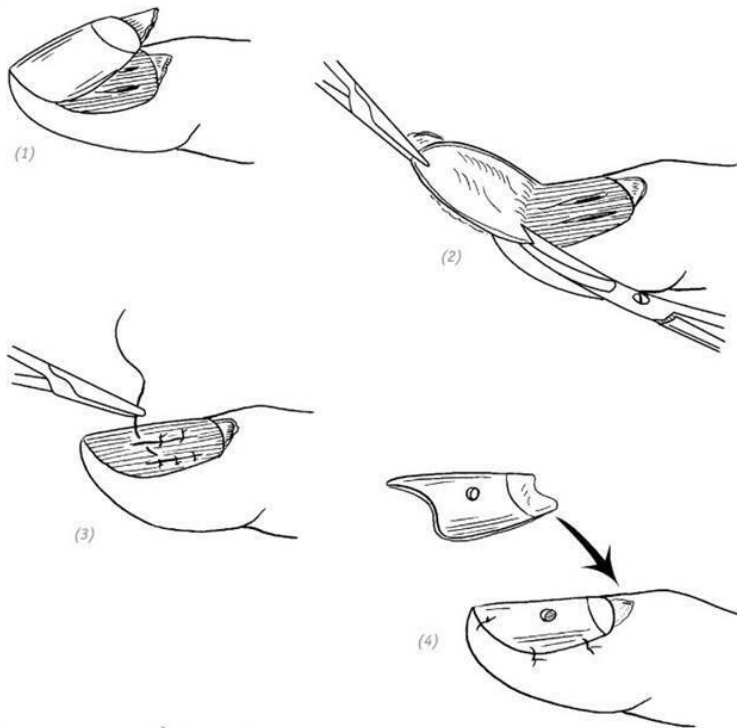


(1) пункция; (2) перфорация; (3) прожигание отверстия

Рис. 2–1. *Способы удаления подногтевой гематомы*

2. УШИВАНИЕ РВАННОЙ РАНЫ НОГТЕВОГО ЛОЖА

При неосложнённых рваных ранах ногтевого ложа или ранах звёздчатой формы во время хирургической обработки возможно удаление ногтевой пластинки. Для ушивания раны используем атравматическую иглу 7/0. В связи с тем, что мягкие ткани ногтевого ложа очень нежные, во избежание вторичной травматизации при наложении швов не рекомендуется применять чрезмерную силу. После ушивания раны ногтевого ложа аккуратно укладываем удалённую ногтевую пластинку на место, подшиваем её и проделываем перфорационное отверстие для оттока экссудата (рис. 2–2).



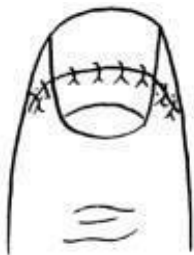
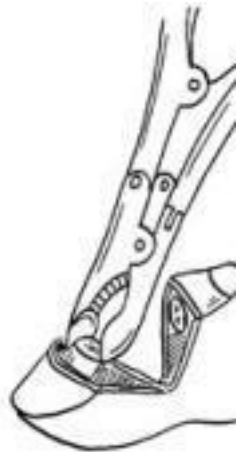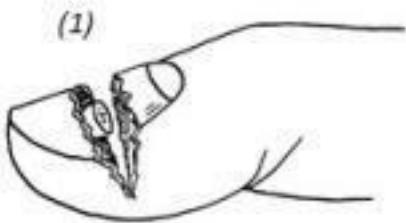(1) рана ногтевого ложа; (2) удаление ногтевой пластинки во время хирургической обработки раны; (3) ушивание раны атрауматической иглой 7/0; (4) перфорированную ногтевую пластинку укладываем на место и подшиваем

Рис. 2–2. Способы ушивания ран ногтевого ложа

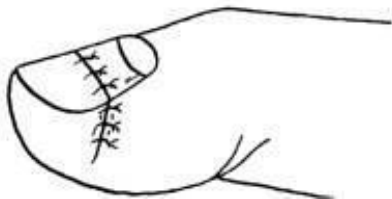3.ЛЕЧЕНИЕ ДЕФЕКТА В ЦЕНТРЕ НОГТЕВОГО ЛОЖА

Повреждение центральной части ногтевого ложа часто сопровождается переломом дистальной фаланги. Иногда в результате тяжести травмы с сопутствующими дефектами непосредственное ушивание раны не представляется возможным. В этом случае во время хирургической обработки выполняется V-образная резекция мягких тканей, отсечение проксимальных и дистальных костных концов фаланги с последующим ушиванием ногтевого ложа, ногтевой пластинки и кожи (рис. 2–3).

ПОВРЕЖДЕНИЯ ДИСТАЛЬНОЙ ФАЛАНГИ ПАЛЬЦА КИСТ



(2)



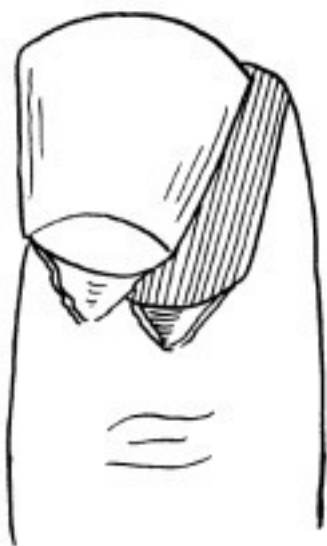(1) рана центральной части ногтевого ложа; (2) V-образная резекция мягких тканей, ампутация проксимальных и дистальных костных концов фаланги; (3) убивание ногтевого ложа, ногтевой пластинки и кожи

Рис. 2–3. Способы лечения дефектов в центре ногтевого

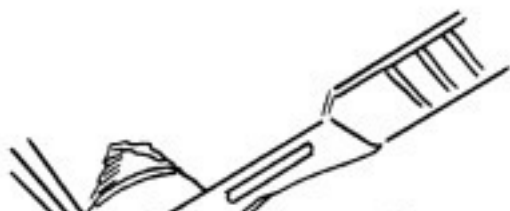4.ЛЕЧЕНИЕ ОТРЫВА НОГТЕВОГО ЛОЖА

Отрыв ногтевого ложа часто встречается при защемлении пальца. Отслоение ногтевой пластинки обычно сопровождается частичным отрывом ногтевого ложа. Во время хирургической обработки раны осторожно отделяем ногтевое ложе от ногтевой пластинки и при помощи атравматической иглы 7/0 пришиваем на место. Затем помещаем на место перфорированную ногтевую пластинку (рис. 2–4).

(1)



(2)

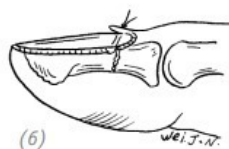
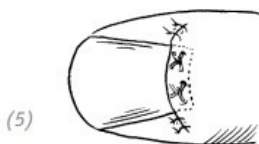
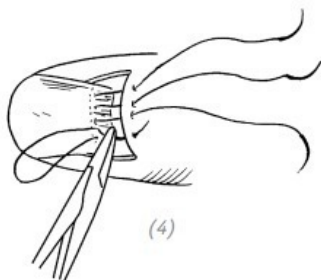
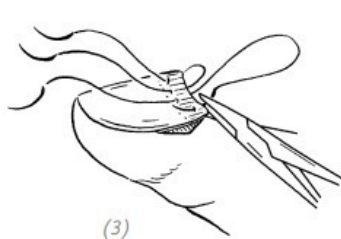
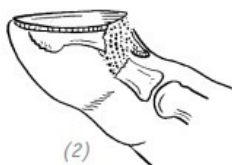
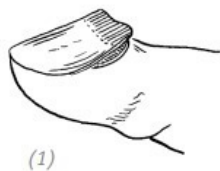


(1), (2) отделяем отслоившуюся ногтевую пластинку; (3) отделяем ногтевое ложе от ногтевой пластинки; (4) ногтевое ложе при помощи атрауматической иглы 7/0 пришиваем на место; (5) укладываем перфорированную ногтевую пластинку

Рис. 2–4. *Способы лечения отрыва ногтевого ложа*

5. ВЫВИХ КОРНЯ НОГТЕВОЙ ПЛАСТИНКИ И СПОСОБ ЕГО РЕПОЗИЦИИ

Самостоятельно вывих корня ногтевой пластинки встречается очень редко. Обычно он сопровождается перелом дистальной фаланги пальца, смещение костного отломка, разрыв ногтевого ложа. Во время разрывов очень часто ногтевая пластинка отслаивается от ногтевого ложа. В данном случае при хирургической обработке раны вначале ушиваем рану на ногтевом ложе, далее подшиваем корень ногтевой пластинки, и только после этого подшиваем саму ногтевую пластинку и перфорируем её, чтобы создать свободный отток экссудата. Если травма сопровождается переломом дистальной фаланги со смещением отломков, то одновременно с восстановлением корня ногтевой пластинки производим репозицию костных отломков. Если костные отломки нестабильны, фиксируем их спицей Кернера. Рану ушиваем матрацным швом (рис. 2–5).



(1) простой вывих корня ногтевой пластинки; (2) перелом дистальной фаланги с вывихом корня ногтевой пластинки; (3), (4) наложение матрацных швов на корень ногтевой пластинки. Вколиглы через корень ногтевой пластинки и выкол

через задний ногтевой валик; (5), (6) завязать лигатуры и произвести репозицию костных отломков

Рис. 2–5. *Вывих корня ногтевой пластинки и способ его репозиции*

6. ТРАНСПЛАНТАЦИЯ И РЕПЛАНТАЦИЯ НОГТЕВОГО ЛОЖА

Трансплантация и реплантация ногтевого ложа показаны при возникновении больших дефектов в результате травмы, размозжении ногтевого ложа или невозможности сведения краёв раны. При неповреждённой корневой зоне ногтя можно выполнить трансплантацию ногтевого ложа либо реплантацию ногтевого ложа не подлежащего восстановлению пальца.

Ход операции

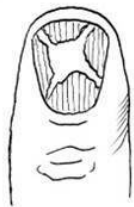
1. После тщательной хирургической обработки раны оставляем неповреждённую ногтевую пластинку.

2. При сопутствующем переломе производим репозицию костных отломков и ушиваем рану ногтевого ложа атравматической иглой 7/0.

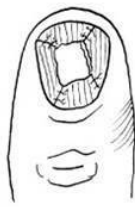
3. Приподнимаем ногтевую пластинку на пальце стопы (чаще всего на большом пальце) и выкраиваем из ногтевого ложа лоскут подходящих размеров. Ногтевую пластинку перфорируем и возвращаем на место. Либо забираем рас-

щеплённый или целый трансплантат ногтевого ложа с ампутированного и не подлежащего восстановлению пальца.

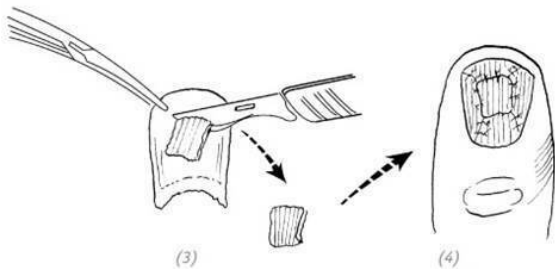
4. Расщеплённый трансплантат пришиваем атрауматической иглой 7/0 и укладываем на место перфорированную ногтевую пластинку (рис. 2–6, 7).



(1)

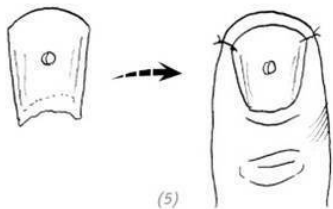


(2)



(3)

(4)



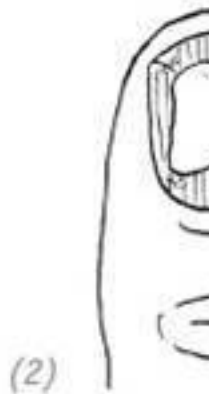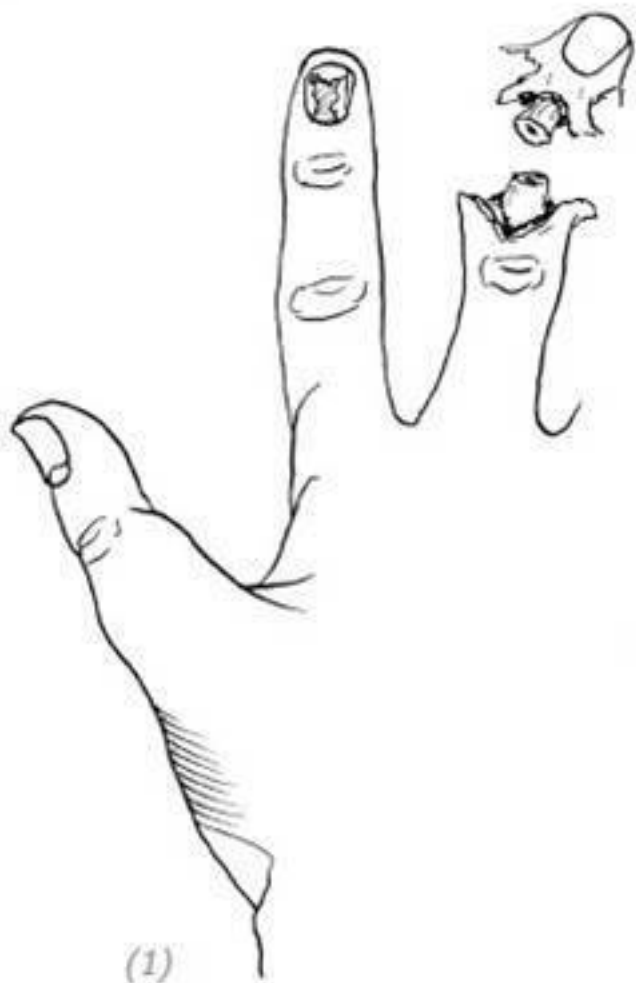
(5)

(1) рана ногтевого ложа и дефект ногтевого ложа; (2) ушивание раны ногтевого ложа; (3) забор расщеплённого лоскута ногтевого ложа; (4) трансплантация расщеплённого лоскута и подшивание атравматической иглой; (5) ис-

пользование собственной ногтевой пластины или пластмассовой пластинки для закрытия ногтевого ложа. Предварительно перфорируем для оттока экссудата

Рис. 2–6. *Свободная пластика ногтевого ложа для закрытия посттравматического дефекта*

ПОВРЕЖДЕНИЯ ДИСТАЛЬНОЙ ФАЛАНГИ ПАЛЬЦА



(1), (2) дефект ногтевого ложа; донорский палец с неповреждённым ногтевым ложем; (3), (4), (5) забор лоскута ногтевого ложа с донорского пальца и укрытие дефекта; (6) использование собственной ногтевой пластинки или пластмассовой пластинки для закрытия ногтевого ложа. Предварительно перфорируем для оттока экссудата

Рис. 2–7. *Реплантация ногтевого ложа не подлежащего восстановлению пальца для закрытия посттравматического дефекта*

ЧАСТЬ ВТОРАЯ Дефекты кончика (ногтевой фаланги) пальца

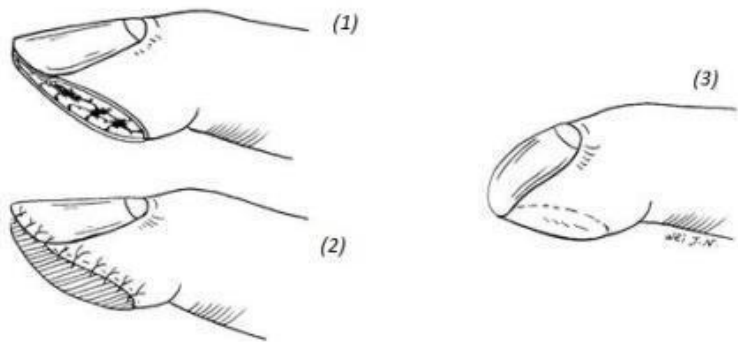
1.ЛЕЧЕНИЕ ПОСТТРАВМАТИЧЕСКИХ ДЕФЕК- ТОВ КОНЧИКА (НОГТЕВОЙ ФАЛАНГИ) ПАЛЬЦА БЕЗ ОБНАЖЕНИЯ КОСТИ

Устранение дефекта кожных покровов пальца, локализованного на подушечке пальца или на его боковой поверхности, можно провести при помощи свободной кожной пластики полнослойным или расщеплённым лоскутом. Обязательными условиями являются отсутствие повреждений костей и сухожилий или их обнажения, а также удовлетворительное состояние мягких тканей на дне раны и отсутствие признаков нарушения регионарного кровообращения.

Расщеплённый лоскут обладает большей приживаемостью, но недостатком является его тенденция к первичному сморщиванию. В данном случае в послеоперационном периоде может развиваться деформация пальца, называемая «крючковидный ноготь» (рис. 2–8).

Преимуществом полнослойного кожного лоскута является неподверженность его вторичной ретракции. Но из-за своей толщины он обладает меньшей жизнеспособностью. Независимо от того, трансплантация какого лоскута была

выполнена, через несколько месяцев мы сможем наблюдать восстановление иннервации в повреждённом участке. Сначала результаты тестов на чувствительность будут неудовлетворительными. Но после устойчивого приживления кожного лоскута, самостоятельных тренировок пациента и его привыкания сенсорная чувствительность будет постепенно восстанавливаться.



(1) дефект подушечки пальца; (2) трансплантация расщеплённого лоскута; (3) послеоперационное сморщивание кожного лоскута и формирование «крючковидного ногтя»

Рис. 2–8. Трансплантация расщеплённого лоскута и деформация кончика (ногтевой фаланги) пальца по типу «крючковидный ноготь»

Во время хирургической обработки раны необходимо выполнить хороший гемостаз, убедиться, что нет повреждения глубоких слоёв и перейти к забору кожного лоскута. Донорской зоной как для цельного, так и для расщеплённого кожного лоскута может послужить зона выше поперечной складки запястья, локтевая сторона предплечья, локтевая ямка, подмышечная и паховая области. Кожа в данных зонах может быть ушита первичным швом сразу поле забора кожного лоскута. Послеоперационный косметический дефект будет минимальным.

Свободная пересадка кожи

Показания

Посттравматические дефекты кожи кончика (ногтевой фаланги) пальца без обнажения кости и сухожилий. Удовлетворительное состояние мягких тканей на дне раны и отсутствие признаков нарушения регионарного кровообращения.

Ход операции

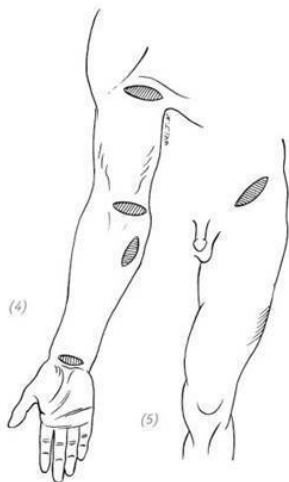
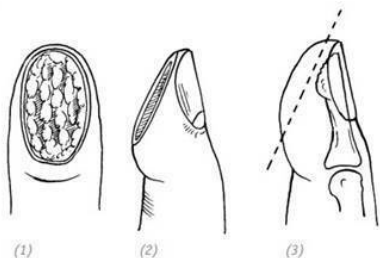
Выполнить тщательную хирургическую обработку раны, убедиться в отсутствии активного кровотечения и отсутствии повреждения глубже лежащих сухожилий и кости. На основании размеров и формы дефекта выкроить цельный или расщеплённый кожный лоскут в одной из выше описанных донорских зон. Трансплантат уложить на реципиентную зону и подшить. При обрезании нитей оставлять хвостики

длинными. На кожный лоскут положить салфетку, пропитанную вазелином, сверху – влажную салфетку, смоченную в физрастворе. Наложить нетугую повязку.

Послеоперационное ведение

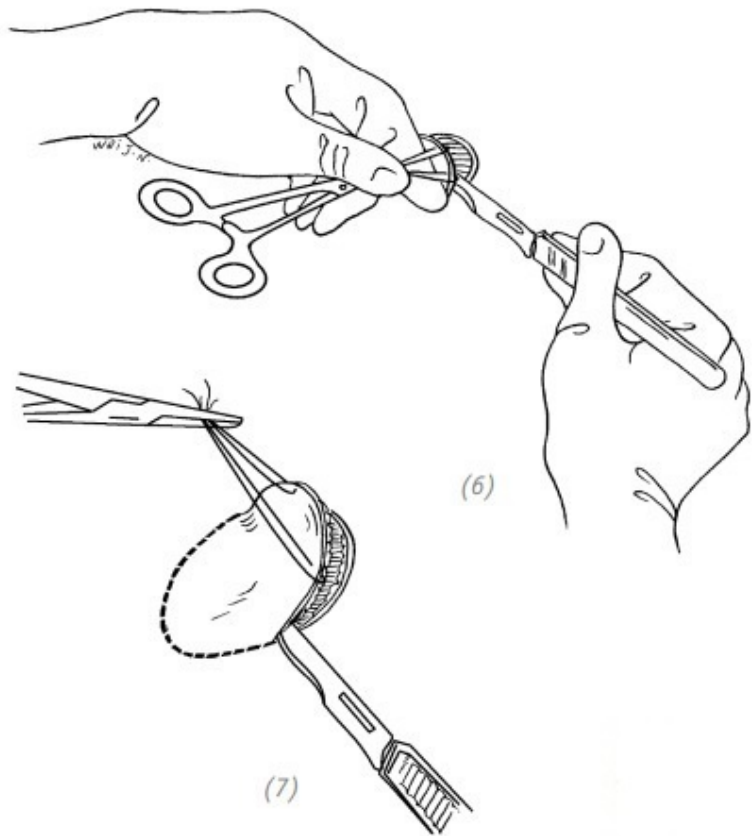
Палец зафиксировать на алюминиевой пластине или гипсовой лангете. Швы снять через 2 недели (рис. 2–9).

ПОВРЕЖДЕНИЯ ДИСТАЛЬНОЙ ФАЛАНГИ ПАЛЬЦА КИСТИ



(1), (2), (3) дефекты кончика пальца без обнажения кости

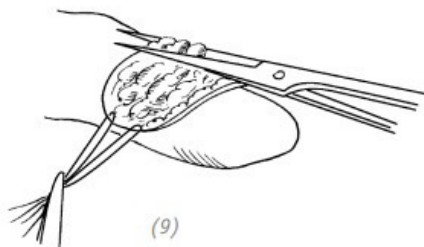
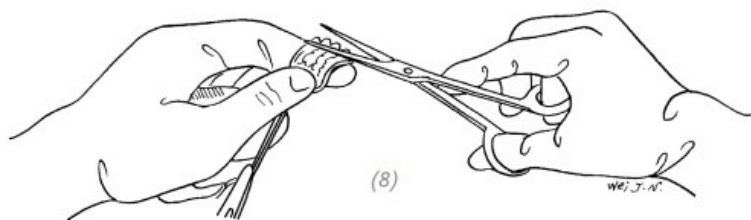
(4), (5) донорская зона



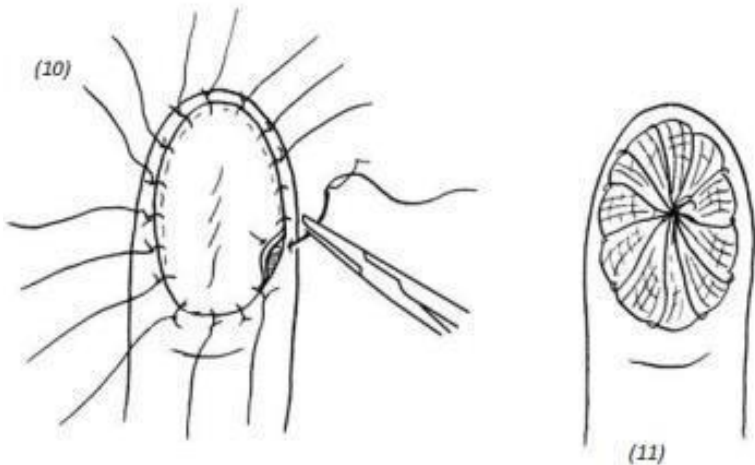
(6), (7) во время забора кожного лоскута для удобства можно наложить на край кожного лоскута швы-«держалки». После чего иссечь кожный лоскут вместе с частью под-

кожной жировой клетчатки

ГЛАВА 2



*(8), (9) при помощи хирургических ножниц отрезать под-
кожную жировую клетчатку и в зависимости от необходи-
мости приготовить расщеплённый или полнослойный кож-
ный лоскут средней толщины*



(10), (11) поместить трансплантат на реципиентную зону на кончике пальца и подшить его, оставляя длинные концы лигатур. Затем наложить марлевую салфетку, пропитанную вазелином. Сверху положить мягкую, крупноячеистую марлю либо кусочек поролона и туго перебинтовать

Рис. 2–9. *Свободная пересадка кожи при дефектах кончика (ногтевой фаланги) пальца без обнажения кости*

2. ЛЕЧЕНИЕ ПОСТТРАВМАТИЧЕСКИХ ДЕФЕКТОВ КОНЧИКА (НОГТЕВОЙ ФАЛАНГИ) ПАЛЬЦА

С ОБНАЖЕНИЕМ КОСТИ

Обычно при травме кончика (ногтевой фаланги) пальца с обнажением кости свободная кожная пластика не показана. Но в случае, если костная культя ≤ 5 мм, то при использовании свободной местной мягкой ткани либо перемещённого тканевого лоскута и т.д. вначале укрыть обнажённую кость, а затем закрыть раневую поверхность при помощи свободной пересадки кожи. Но если травма кончика (ногтевой фаланги) пальца сопровождается обширным повреждением сухожилий и обнажением большого участка кости и невозможно укрыть рану местными мягкими тканями, то необходимо прибегнуть к укорочению длины повреждённого пальца или закрыть поверхность раны перемещённым кожным лоскутом. Выбор метода зависит от следующих факторов:

1. Если ногтевая пластина не пострадала или пострадала частично и сохранено до $1/3$ – $1/4$ от первоначальной длины ногтя, то вне зависимости от зоны дефекта на кончике пальца показана операция по перемещению кожного лоскута.

2. Удаление сустава. Если основание проксимального конца дистальной фаланги не повреждено и дистальный межфаланговый сустав цел, то операция по укорочению пальца с последующим ушиванием раны непоказана. Необходимо выполнить операцию по перемещению кожного лоскута для закрытия дефекта.

3. Необходимо стараться максимально сохранить длину

пальцев правой руки (с учётом степени повреждения пальца или руки), особенно указательного и среднего.

Самым главным является большой палец, поэтому при одинаковых условиях необходимо отдавать приоритет сохранению максимальной длины большого пальца и для пересадки использовать участки кожи с сохранённой чувствительностью.

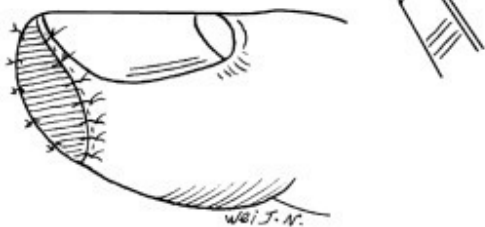
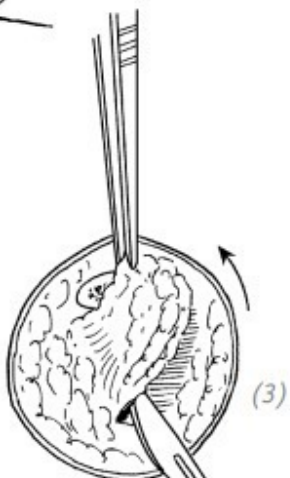
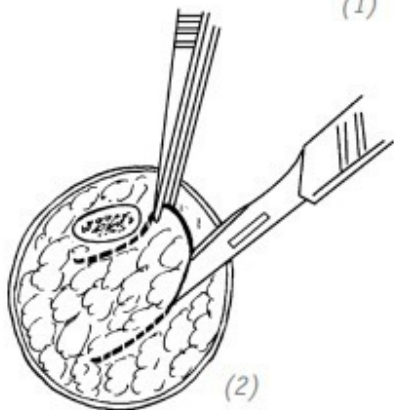
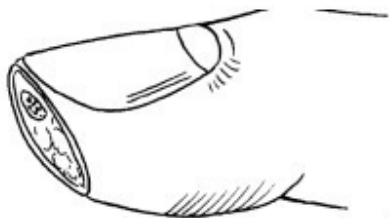4. Возраст пациента. У возрастных пациентов при долгой послеоперационной иммобилизации может развиваться анкилоз суставов, что влияет на подвижность в повреждённой конечности. И наоборот, в случаях с очень маленькими пациентами трудно добиться хорошей иммобилизации, поэтому в послеоперационный период может произойти отрыв трансплантата. В данных возрастных группах, для того чтобы избежать длительной иммобилизации, рекомендовано производить операцию по укорочению длины пальца с непосредственным ушиванием раны. В некоторых случаях можно прибегнуть к укрытию дефекта местными мягкими тканями или выполнить пластику островковым кожным лоскутом.

5. Род деятельности пациента. В отличие от трансплантации лоскута с иннервацией, после обычной кожной пластики в месте пересадки могут возникать непереносимость холода, неприятные тактильные ощущения и т.д. Если пациент работает в условиях пониженных температур либо занимается грубым, тяжёлым физическим трудом, то лучше выбрать операцию по укорочению длины пальца с непосредственным

ушиванием раны, а не прибегать к свободной кожной пластике.

Кожный трансплантат для пересадки при травматических ампутациях кончика (ногтевой фаланги) пальца желательно забирать с той же руки. Лучше всего подходит возвышение большого пальца, соседний палец и т.д. И только при невозможности забора кожного лоскута с вышеперечисленных областей забор производят с кожи предплечья, плеча, груди или передней брюшной стенки.

Свободная кожная пластика применяется при ранах с обнажённой костью ≤ 5 мм. После хирургической обработки раны дефект закрывается при помощи перемещённого лоскута местных мягких тканей либо после укрытия кости перемещённым лоскутом и тщательного гемостаза. Выполнить пластику необходимо полным или расщеплённым свободным кожным лоскутом (рис. 2–10).



(1) дефект кончика (ногтевой фаланги) пальца с обнажением кости малой площади; (2), (3) перемещённый кожный лоскут в зоне рядом с обнажённой костью; (4) кожный лоскут помещают на обнажённую кость и фиксируют одиночным швом; (5) на кончик пальца после кожной пластики накладывают тугую повязку

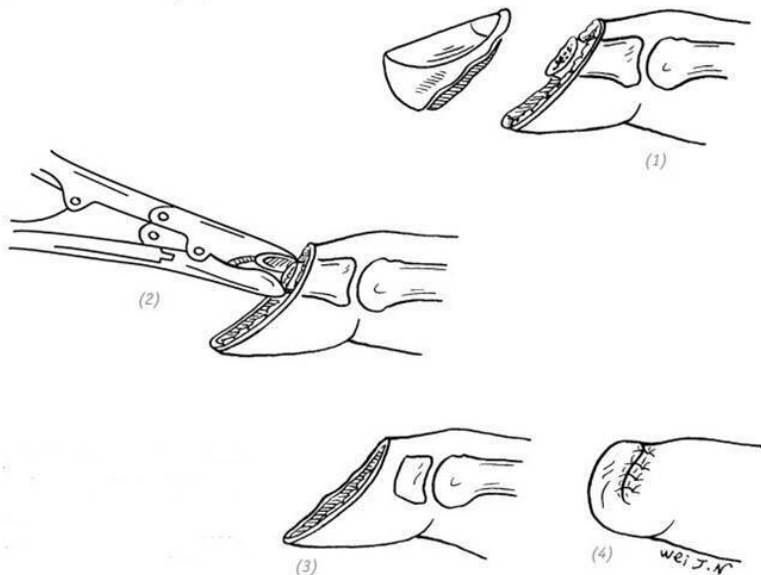
Рис. 2–10. Свободная кожная пластика при дефекте кончика пальца малой площади с обнажением кости

Закрытие раны после ампутации кончика (ногтевой фаланги) пальца

Данный вид операции показан при косых дефектах кончика (ногтевой фаланги) пальца или при дефекте с полным отсутствием ногтевой пластинки.

Ход операции

После тщательной хирургической обработки раны полностью иссекаем ногтевое ложе с матрицей ногтя. Костными кусачками удаляем лишнюю часть дистальной фаланги, после тщательного гемостаза волярный лоскут подтягиваем на тыльную поверхность и накладываем швы (рис. 2–11).



(1) косой дефект кончика (ногтевой фаланги) пальца; дефект с полным отсутствием ногтевой пластинки; (2), (3) полностью иссекаем ногтевое ложе с матрицей ногтя. Костными кусачками удаляем лишнюю часть дистальной фаланги; (4) волярный лоскут подтягиваем на тыльную поверхность и накладываем швы

Рис. 2–11. Закрывание раны после ампутации кончика (ногтевой фаланги) пальца

Реплантиция кончика (ногтевой фаланги) пальца после травматической ампутации

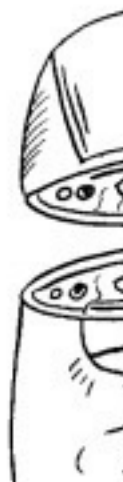Реплантиция показана при поперечных или косых травматических ампутациях кончика пальца дистальнее ногтевой лунки. Чаще всего это резаные раны без размозжения тканей дистальной фаланги.

Ход операции

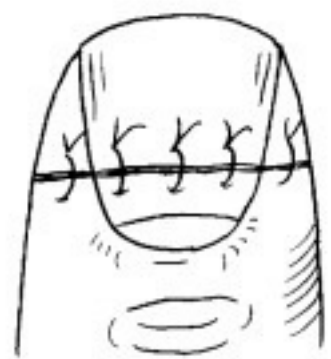
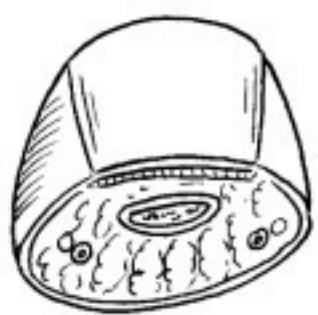Во время хирургической обработки раневых поверхностей культи и ампутированного сегмента необходимо бережно относиться к тканям, иссекать только нежизнеспособные участки и удалять инородные тела. Чрезмерное иссечение мягких тканей проксимального и дистального участков может создать трудности при выполнении реплантации. Обработать раневую поверхность 3 % раствором перекиси водорода и повидон-йодом.

Оценить состояние ногтя, ногтевого ложа, костной ткани фаланги и места повреждения сосудов. После чего восстановить повреждённые ткани. Для лучшего оттока кровянистого (геморрагического) экссудата швы на кожу накладывать редко и нетуго. Внутренняя костная фиксация необязательна (рис. 2–12).

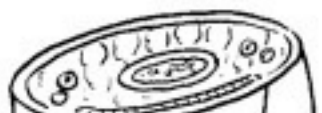ПОВРЕЖДЕНИЯ ДИСТАЛЬНОЙ ФАЛАНГИ ПАЛЬЦА КИСТИ



(1)



(4)



(1), (2) поперечная и косая травматическая ампутация кончика пальца дистальнее ногтевой лунки; (3), (4) оценить состояние ногтя, ногтевого ложа, костной ткани фаланги и места повреждения сосудов. После чего восстановить повреждённые ткани; (5) швы на кожу

Рис. 2–12. *Реплантация кончика (ногтевой фаланги) пальца после травматической ампутации*

Послеоперационное ведение

Показано свободное бинтование, внутрь пациенту необходимо принять аспирин и никотиновую кислоту. Запрещено активное и пассивное курение.

О приживлении свидетельствует розовый цвет, который появляется на второй день после операции, а через несколько дней меняется на красный. Швы снимают через две недели. При правильном выборе метода и техники оперативного вмешательства приживаемость составляет 60–70 %. Если операция прошла неудачно и произошёл некроз реплантированного сегмента, то показана его ампутация с последующим закрытием дефекта тенарным лоскутом. Либо следует дожидаться заживления раны под струпом и дальнейшего отторжения кончика пальца в результате сухого некроза. Но в данном случае необходимо ждать довольно длительное время – около 2–3 месяцев. Если после отторжения омертвевших тканей произошло обнажение кости, мешающее зажив-

лению тканей, необходимо костными кусачками удалить обнажённый участок кости и дать ране затянуться посредством вторичного натяжения.

Пластика перекрёстным лоскутом

Данную методику впервые применили в 1950 году M. Gurdin и W. J. Pangman. При дефектах ладонной поверхности пальца они предложили использовать кожный лоскут с дорсальной поверхности соседнего пальца. Ввиду простоты исполнения операции, благодаря качественности кожного лоскута, простоте местной иммобилизации, а также хорошему косметическому эффекту в послеоперационный период и другим преимуществам, данный метод нашёл широкое применение в хирургической практике.

Трудности возникали по причине недостаточной чувствительности, развития анкилоза у пожилых пациентов при нерациональном моделировании кожного лоскута. Также в послеоперационный период возможно его сморщивание, приводящее к деформации межфалангового сустава. Для пересадки обычно используется тыльная сторона пальца, а не ладонная.

Показания

Дефекты кончика (ногтевой фаланги) пальца или подушечки (ногтевой фаланги) пальца сопровождаются обнажением кости или сухожилий при невозможности выполнения трансплантации полнослойного кожного лоскута.

Ход операции

1. Выполнить первичную хирургическую обработку (ПХО) раны и гемостаз.

2. С помощью реверсивного метода необходимо выкроить кожный лоскут. Благодаря хорошему кровоснабжению кончика пальца кожный лоскут на ножке выкраиваем на тыльной поверхности проксимальной фаланги, дистальной фаланги или на их латеральных поверхностях (рис. 2–13). Соотношение длины к ширине – 2:1. Чем меньше лоскут, тем выше требования к его дизайну, так как при маленьких размерах лоскута мы ограничены в возможностях при его подгонке. Чтобы в послеоперационный период не возникла деформация пальца, разрез не должен проходить перпендикулярно через тыльную поверхность межфалангового сустава и не должен заходить за медиальную линию латеральной стороны пальца. Чтобы не повредить ногтевую матрицу, кожный лоскут не должен заходить за дистальный межфаланговый сустав (рис. 2–14).

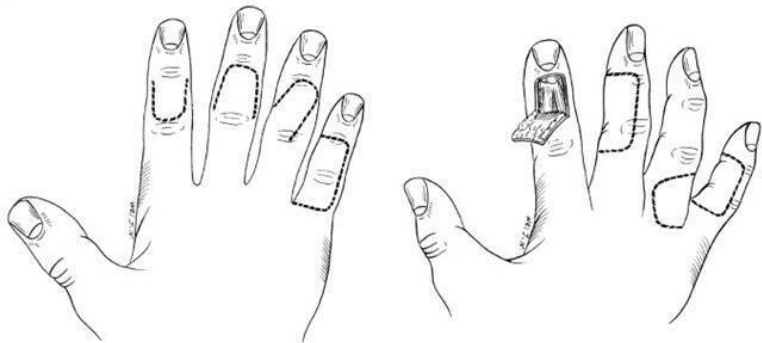


Рис. 2–13. Часто используемые способы пересадки кожного лоскута с соседних пальцев

Рис. 2–14. Нерациональный дизайн кожного лоскута

3. Питающая ножка кожного лоскута должна быть достаточной длины. В таком случае будет удобно выполнить перемещение кожного лоскута во время операции и при дальнейшем отделении питающей ножки произвести непосредственное закрытие донорской и реципиентных зон. Если питающую ножку сделать короткой, то при перемещении лоскута может возникнуть натяжение. А после сморщивания кожного лоскута при пересечении питающей ножки возникнет дефект донорской зоны, который потребует проведения дополнительной кожной пластики свободным лоскутом ввиду невозможности его непосредственного ушивания.

4. При заборе донорского кожного лоскута вены тыльной

поверхности пальца должны остаться внутри кожного лоскута. При этом необходимо оставить слой

свободной ткани вокруг сухожилия разгибателя пальца. Иначе при наличии в ране обнажённого сустава или сухожилия пересаженный свободный кожный лоскут может не прижиться.

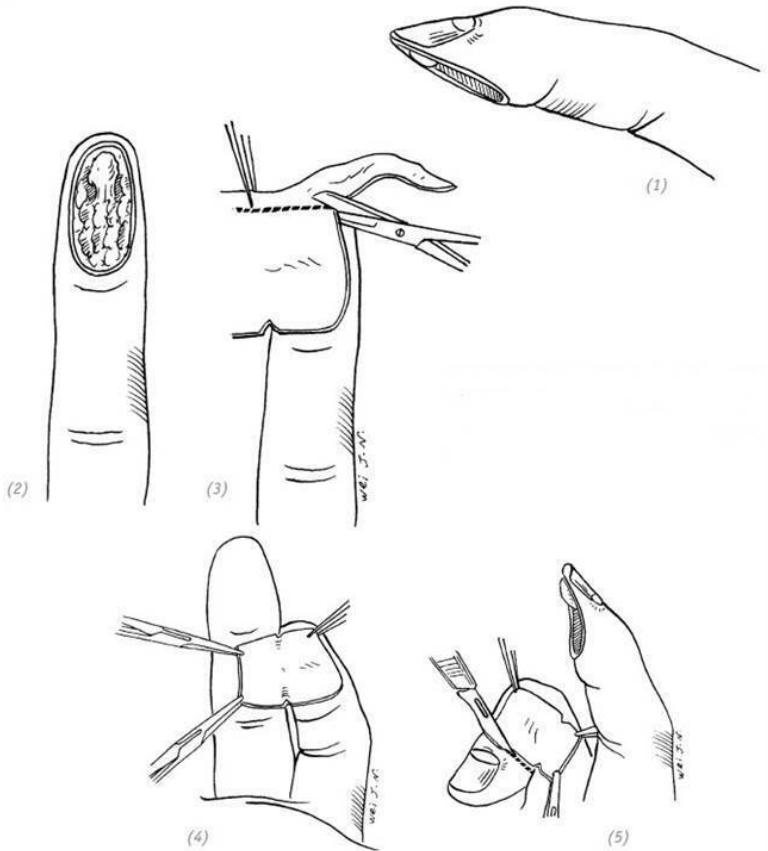
5. Кожный лоскут с соседнего пальца следует поместить на реципиентную зону. Расщеплённым кожным лоскутом необходимо закрыть донорскую зону, затем подшить питающую ножку и кожный лоскут к реципиентной зоне обычными швами с оставлением длинной лигатуры.

6. Для профилактики нагноения в результате потоотделения после перемещения кожного лоскута между двумя пальцами нужно поместить марлевую салфетку, также заполнить салфетками межпальцевую щель и заклеить (но не клеить на кожный лоскут). Затем – наложить повязку.

7. При благоприятном послеоперационном течении через 12–14 дней снять швы. Для восстановления функций суставов подключаем лечебную физкультуру. Рекомендовано выполнять упражнения на растягивание кожи питающей ножки. Например, раздвигание пальцев в противоположные стороны. Это позволит создать достаточный объём кожи для закрытия ран после пересечения питающей ножки.

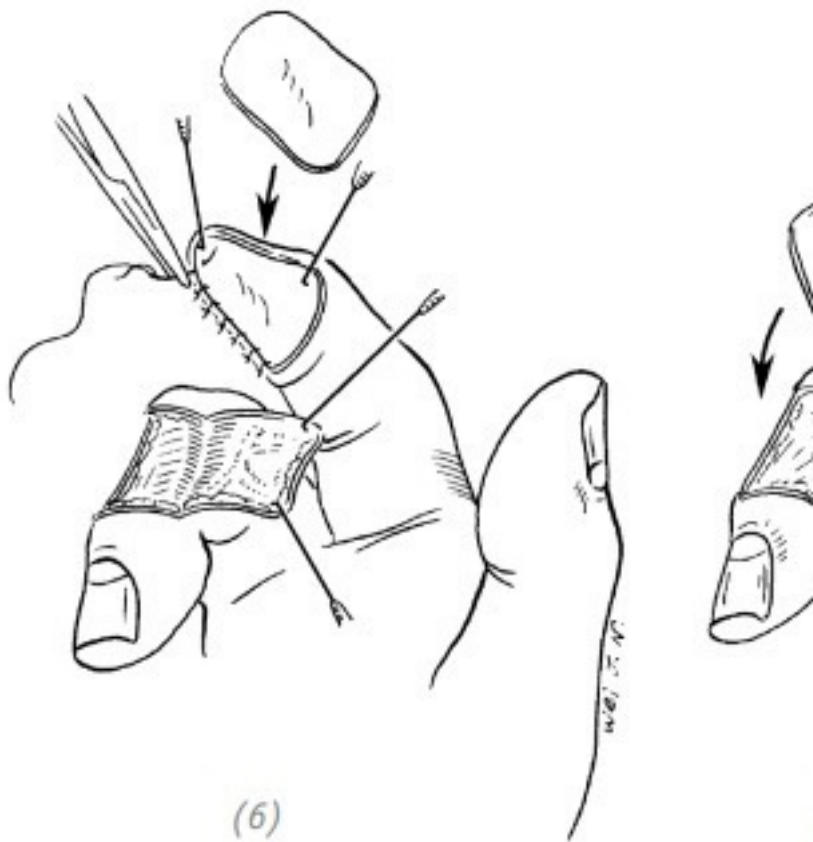
8. После хорошего приживления кожного лоскута, через 3–4 недели, пересекаем питающую ножку. Можно пересечь и раньше, например, через 2 недели. Но в данном случае в ре-

зультате того, что кровообращение в кожном лоскуте недостаточное, может развиваться отёк различной степени тяжести, что может сказаться на качестве пересаженного кожного лоскута (рис. 2–15). **ПОВРЕЖДЕНИЯ ДИСТАЛЬНОЙ ФАЛАНГИ ПАЛЬЦА КИСТИ**



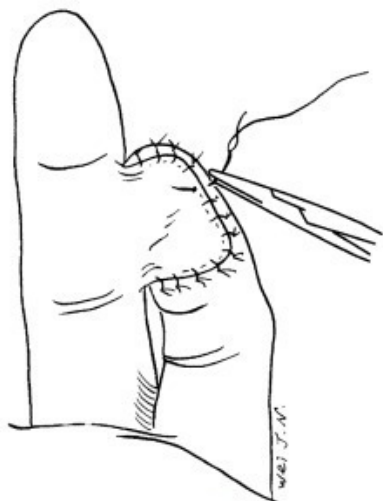
(1), (2) дефекты подушечки пальца; (3) на основании размеров раны вначале необходимо выкроить лоскут из обычного материала и отметить место питающей ножки

(4), (5) по полученному лекалу на соседнем пальце посредством реверсивного метода необходимо выкроить кожный лоскут. После отделения кожного лоскута от подлежащих тканей он может уменьшиться в размере. Для того чтобы избежать этого, выполняем разрез кожи с отступом 1–1,5 мм от края лекала и удлиняем питающую ножку

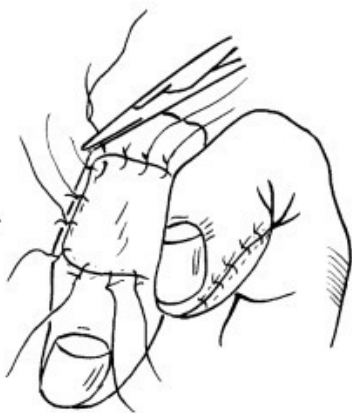


(6)

(6) подшиваем свободный кожный лоскут к краю, совпадающему с питающей ножкой донорской зоны; (7) укладываем кожные лоскуты на донорскую и реципиентную зоны

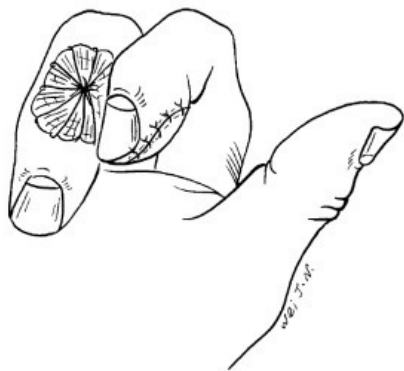


(8)

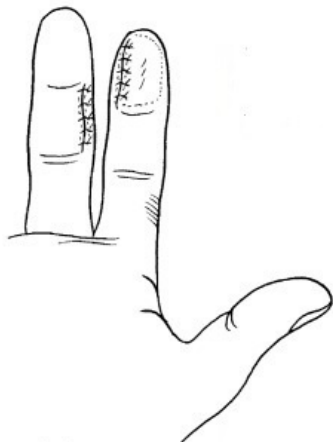


(9)

(8) накладываем швы на кожный лоскут реципиентной зоны; (9) накладываем швы на донорскую зону, оставляя длинные лигатуры



(10)



(11)

(10) на пересаженный кожный лоскут донорской зоны накладываем давящую повязку; (11) через 3–4 недели пересекаем питающую ножку и ушиваем раны

Рис. 2–15. *Перекрёстная пересадка кожи при дефектах кончика пальца*

Пересадка тенарного лоскута

Использование тенарного лоскута возможно только при небольших поперечных или косых дефектах на латеральной поверхности кончиков (ногтевой фаланги) указательно-го, среднего или безымянного пальцев кисти. И не может

быть использован при относительно больших дефектах или ограниченной подвижности в межфаланговых суставах.

Ход операции

1. Размер лоскута можно определить путём прижатия повреждённого пальца к тенару большого пальца кисти. Размер кровавого отпечатка на коже и есть необходимый размер донорского лоскута. После выкраивания кожного лоскута последний может немного уменьшиться в размере. Чтобы избежать нарушения кровообращения в пересаженном лоскуте, которое может возникнуть в результате избыточного натяжения, разрез кожи необходимо выполнить с отступом 1–1,5 мм от края кровавого отпечатка.

2. Направление лоскута выбираем относительно конкретного дефекта и удобства перемещения кожного лоскута. Это может быть дистальный или проксимальный конец, лучевая или локтевая сторона тенара.

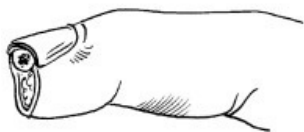3. Так как кожа ладонной поверхности кисти относительно плотная и большой палец очень подвижный, для закрытия образовавшегося дефекта донорской зоны при выполнении свободной кожной пластики рекомендовано использовать полнослойный кожный лоскут. В этом случае подвижность большого пальца не пострадает.

4. После пересадки кожного лоскута щель между повреждённым пальцем и кистью необходимо заполнить марлей. Вдоль продольной оси пальца – приклеить полоску пластыря, закрепив палец на ладонной поверхности кисти. Так как

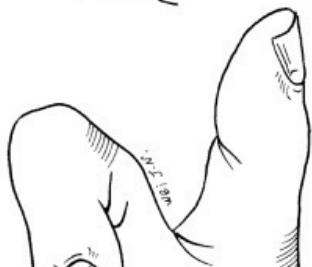мышцы пальцев кисти связаны между собой, то любое движение в соседних пальцах может вызвать подвижность и в повреждённом пальце. Чтобы этого избежать, необходимо обездвижить соседние пальцы, укрепив их вместе с повреждённым пальцем в стабильном и удобном положении. Если повреждён средний или безымянный пальцы, то укреплять надо и указательный, и средний, и безымянный пальцы вместе.

5. Швы снять через 2 недели. Обездвиженные соседние пальцы можно освободить.

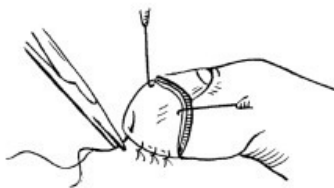
6. Через 3–4 недели после пересадки пересекаем питающую ножку (рис. 2–16).



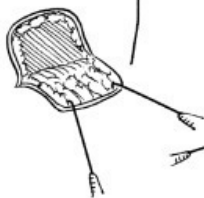(1)



(2)

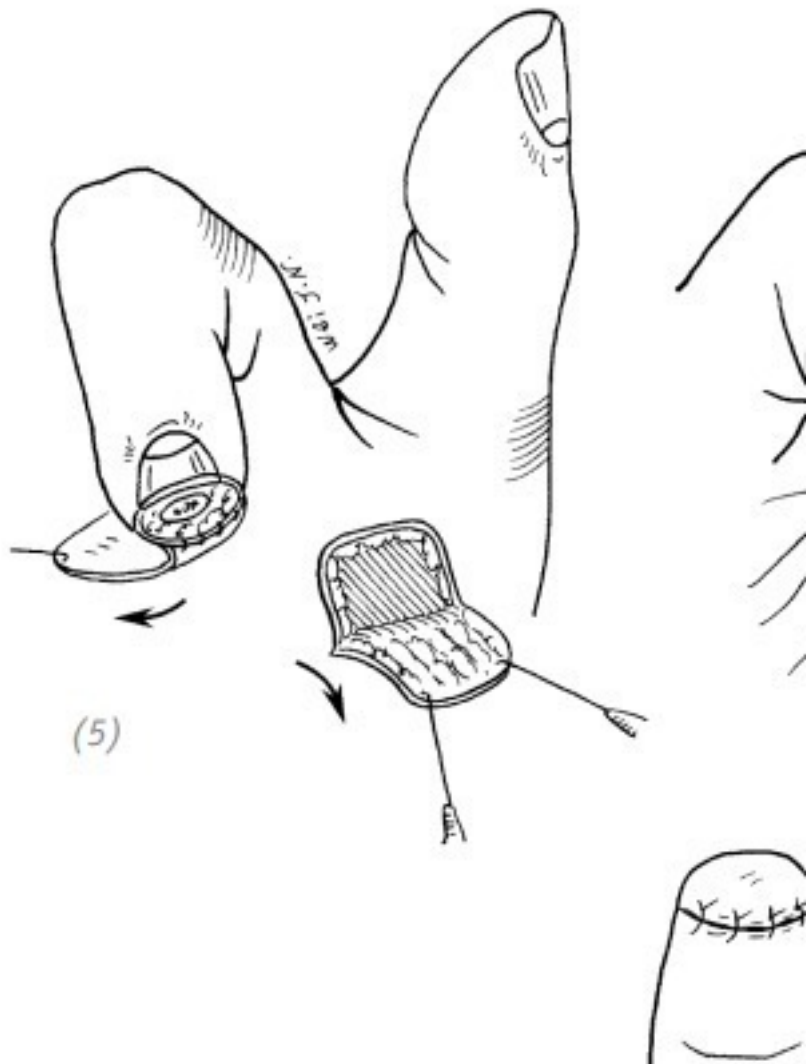


(3)



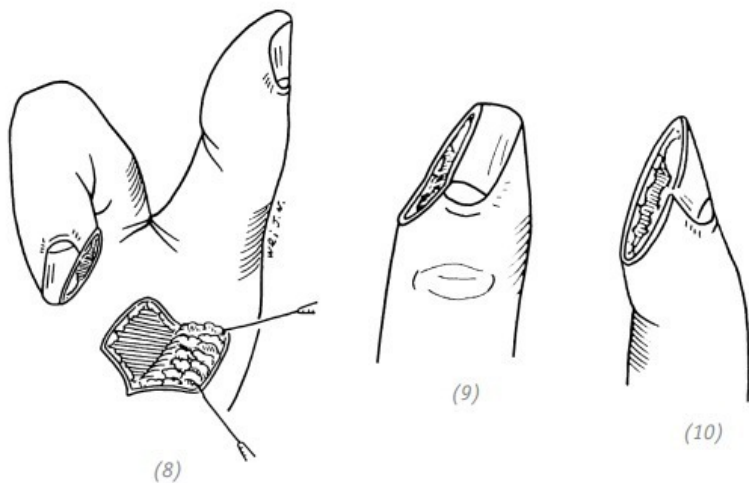
(4)

(1) поперечный дефект кончика указательного пальца; (2) в зависимости от размера дефекта выбираем направление питающей ножки и выкраиваем кожный тенарный лоскут большого пальца; (3), (4) вначале подшиваем полнослойный кожный лоскут питающей ножки



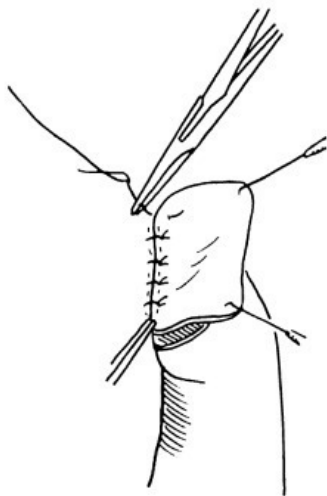
(5)

(5), (6) накладываем швы на тенарный лоскут и полно-
слойный лоскут, укрывающий донорскую зону. Оставляем
длинные лигатуры. Накладываем давящую повязку на пол-
нослойный кожный лоскут донорской зоны; (7) через 3–4
недели пересекаем питающую ножку. Дефект кончика паль-
ца устранён

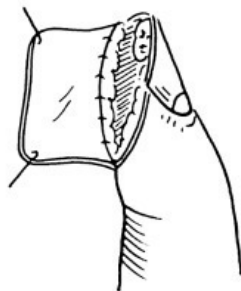


(8), (9), (10) косой дефект латеральной поверхности кон-
чика пальца с лучевой стороны. В зависимости от размера
дефекта выбираем направление питающей ножки и выкра-
иваем кожный лоскут из области мышц тенара большого

палец

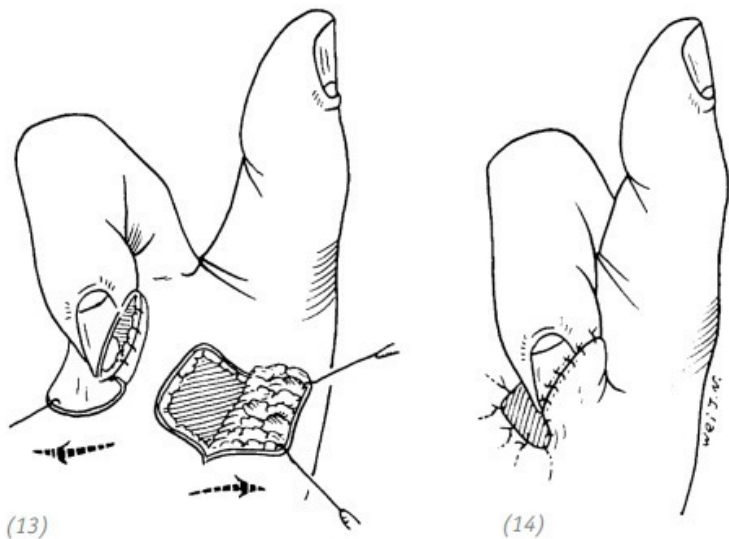


(11)



(12)

(11), (12) подшиваем полнослойный кожный лоскут питающей ножки



*(13), (14) накладываем швы на тенарный лоскут и полно-
 слойный лоскут, укрывающий донорскую зону. Оставляем
 длинные лигатуры. Накладываем давящую повязку на пол-
 нослойный кожный лоскут донорской зоны*

Рис. 2–16. *Закрытие дефекта кончика пальца тенарным
 лоскутом*

**Перекрёстная пересадка иннервированного кожно-
 го лоскута**

Кожа тыльной поверхности дистальной и средней фаланг

указательного, среднего и безымянного пальцев иннервируется дорсальной ветвью ладонного пальцевого нерва (ладонный пальцевый нерв большого пальца и мизинца не имеет дорсальной ветви). Дорсальная ветвь отходит от ладонного пальцевого нерва у основания проксимальной фаланги. Затем косо направляется к тыльной поверхности средней и дистальной фаланги пальца, обеспечивая чувствительность данной зоны. Для закрытия дефектов подушечки ногтевой фаланги указательного, среднего или безымянного пальцев перекрёстным лоскутом при выкраивании лоскута можно захватить и дорсальную ветвь ладонного пальцевого нерва. При накладывании швов на кожный лоскут дорсальную ветвь ладонного пальцевого нерва сшить с собственным ладонным пальцевым нервом реципиентной зоны. Такая методика операции позволит восстановить хорошую чувствительность во вновь созданной подушечке пальца. Восстановление чувствительности на лучевой поверхности подушечек указательного и среднего пальцев важнее, чем восстановление чувствительности на локтевой стороне этих же пальцев (они участвуют в ощупывании предмета), поэтому при перекрёстной кожной пластике желательно дорсальную ветвь ладонного пальцевого нерва сшить с собственным ладонным пальцевым нервом на лучевой поверхности пальца.

Показания к операции

Данная методика подходит для восстановления дефектов подушечек указательного и среднего пальцев.

Ход операции

1. Выполнить хирургическую обработку раны. Сделать продольный разрез у лучевого края раны и найти повреждённый конец пальцевого нерва. Перевязать повреждённый конец пальцевой артерии.

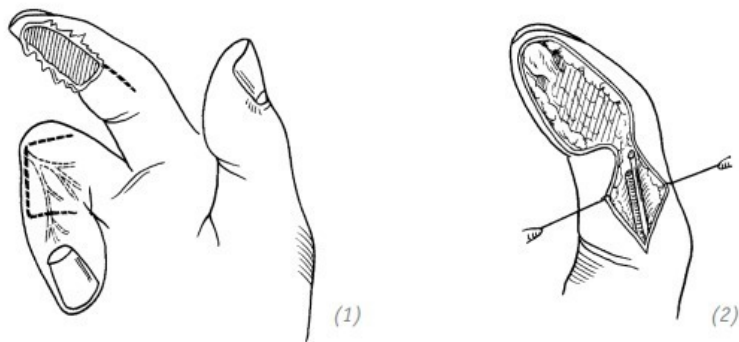
2. На соседнем пальце рисуем необходимых нам формы и размеров донорский кожный лоскут (реверсивный метод пластики). От свободного края лоскута (обычно это локтевая сторона) в проксимальном направлении производим разрез кожи. Находим дорсальную ветвь ладонного пальцевого нерва и пересекаем её. Длина нерва должна быть достаточной для последующего наложения анастомоза. Вместе с нервом отделяем и кожный лоскут.

3. Кожный лоскут перемещаем и укладываем на реципиентную зону. Расщеплённый свободный лоскут подшиваем к донорской зоне, оставляя длинные лигатуры. Накладываем швы на перемещённый лоскут, начиная от питающей ножки.

4. В области разреза с лучевой стороны реципиентной зоны методом «конец в конец» сшиваем дорсальную ветвь ладонного пальцевого нерва кожного лоскута и культю пальцевого нерва с лучевой стороны повреждённого пальца. Для этого используем атравматическую нить 8-0. Рану ушиваем наглухо.

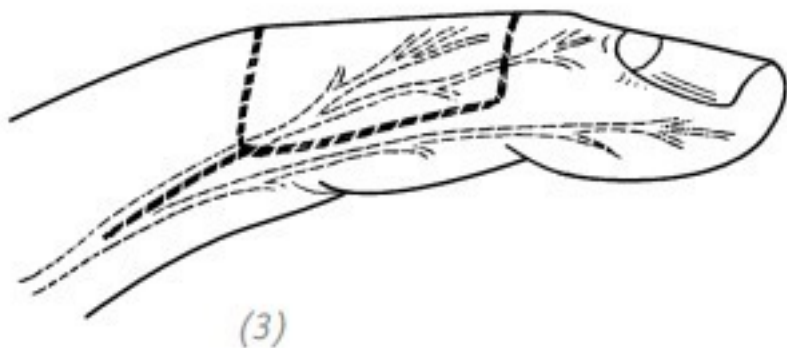
5. Накладываем давящую повязку на донорскую зону и повязку на реципиентную зону. Кисть иммобилизуем гипсовой лангетой с тыльной поверхности.

6. Через 2 недели после операции снимаем швы, через 4 недели пересекаем питающую ножку и снимаем гипсовую лангету. После приживления кожного лоскута через несколько месяцев восстановится и его иннервация. После тренировок, в течение одного – двух лет, кожная чувствительность пересаженного участка восстанавливается практически до нормы (рис. 2–17).

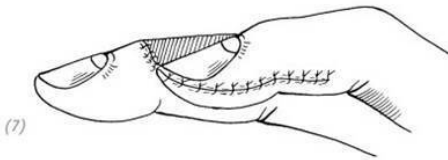
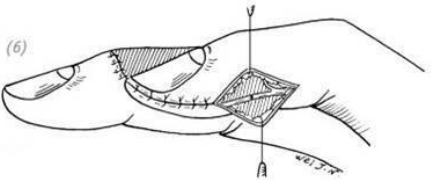
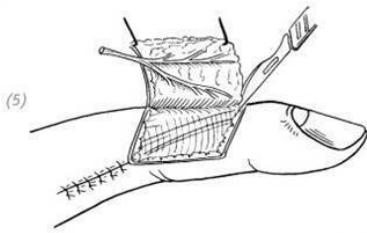


(1) дефект подушечки (ногтевой фаланги) указательного пальца. Выкраивание иннервированного кожного лоскута (2) в разрезе с лучевой стороны указательного пальца находим культю пальцевого нерва

ПОВРЕЖДЕНИЯ ДИСТАЛЬНОЙ ФАЛАНГИ



(3), (4) отделяем кожный лоскут и дорсальную ветвь ладонного пальцевого нерва на соседнем пальце



- (5) перемещаем кожный лоскут и дорсальную ветвь ладонного пальцевого нерва
- (6) атравматической нитью сшиваем дорсальную ветвь ладонного пальцевого нерва и культю пальцевого нерва
- (7) накладываем швы на средней толщине расщеплённый лоскут донорской зоны, накладываем швы на кожный лоскут реципиентной зоны. Ушиваем оставшиеся раны. Накладываем давящую повязку

Рис. 2–17. *Перекрёстная пересадка иннервированного кожного лоскута*

Восстановление (пластика) V–Y лоскутом

Данная методика применяется для восстановления поперечных дефектов кончика пальца площадью $< 1\text{ см}^2$. Методика основана на подвижности мягких тканей пальца. V-образный лоскут перемещаем вверх, на повреждённый участок, и накладываем Y-образный шов.

Положение больного – лёжа на спине, повреждённая конечность лежит на операционном столе. На конечность наложена кровоостанавливающая воздушная манжета.

Способ анестезии

Проводниковая анестезия на уровне плечевого сплетения или местная анестезия по Оберсту.

Ход операции

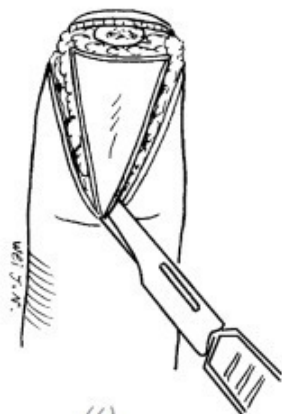
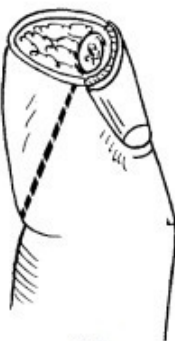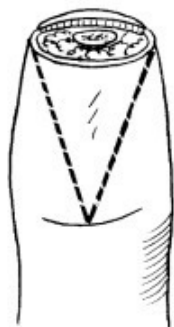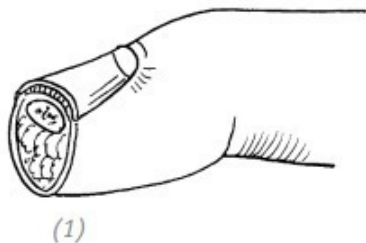
1. Выкраиваем V-образный лоскут, делая разрезы с латеральных сторон от раневой поверхности до середины дистальной поперечной кожной складки ладонной поверхности пальца. Рассекая кожу, не пересекаем глубже лежащие мягкие ткани.

2. Распатором или скальпелем по ладонной поверхности дистальной фаланги отслаиваем мягкие ткани подушечки пальца от кости, оставляя нетронутым соединение мягких тканей с V-образным лоскутом.

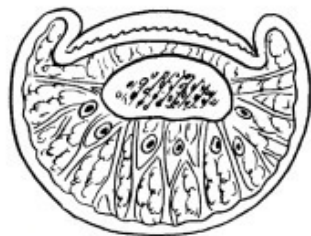
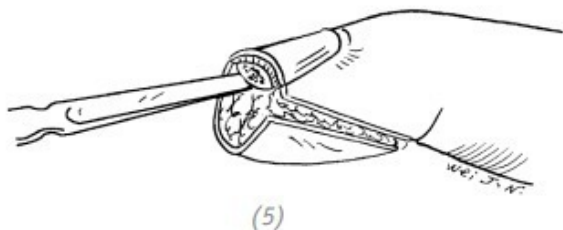
3. Волярный V-образный лоскут перемещаем вверх и

укрывает дефект.

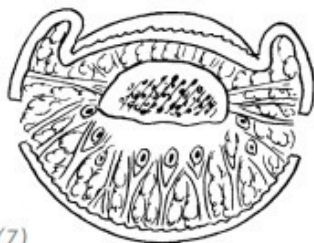
4. Вначале сшиваем дистальный край V-образного лоскута с ногтевым краем раны. Затем накладываем Y-образный шов на проксимальную часть V-образного лоскута (рис. 2–18).



(1) поперечная рана кончика пальца небольшой площади;
(2), (3), (4) выкраиваем V-образный лоскут с двух сторон
от раневой поверхности до середины дистальной поперечной
кожной складки. Рассекаем кожу и не пересекаем подкож-
ные мягкие ткани



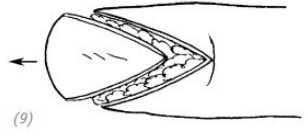
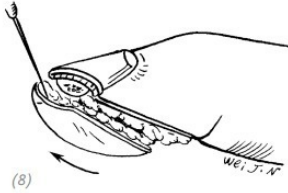
(6)



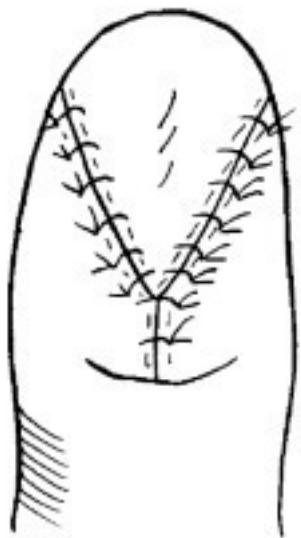(7)

(5), (6), (7) распатором или скальпелем по ладонной по-
верхности дистальной фаланги отслаиваем мягкие ткани

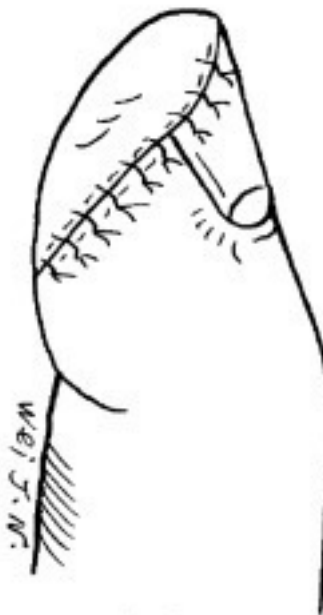подушечки пальца от кости, оставляя нетронутым соединение мягких тканей с V-образным лоскутом.



8), 9) волярный V-образный лоскут перемещаем вверх и укрываем дефект



(10)



(11)

(10), (11) вначале сшиваем дистальный край V-образного лоскута с ногтевым краем раны. Затем накладываем Y-образный шов на проксимальную часть V-образного лоскута

Рис. 2-18. Восстановление V-Y лоскутом дефекта кончика пальца

Послеоперационное ведение

Через 2 недели снять швы. Постепенно нагружаем палец. Постепенно возвращается частичная чувствительность. У некоторых пациентов могут наблюдаться повышенная или пониженная чувствительность, ощущение холода в кончике пальца и т.д

ЧАСТЬ ТРЕТЬЯ Дефект кончика (ногтевой фаланги) большого пальца

Дефекты кончика ногтевой фаланги большого пальца тоже входят в список часто встречающихся травм пальцев кисти. Ввиду важности функций большого пальца восстановление дефектов также очень важно. Кроме восстановления длины большого пальца важно восстановить чувствительность его подушечки. У хирурга есть много способов для восстановления дефектов кончика большого пальца, такие как пластика местными тканями на питающей ножке, островковая пластика, свободная кожная пластика и т.д. Чётких показаний к использованию той или иной методики нет. Необходимо учитывать конкретную ситуацию, например, сопутствующее повреждение донорской зоны, возраст пациента, его профессию, эстетические требования и т.д. А также профессиональные навыки оперирующего доктора. В данной книге мы расскажем лишь о нескольких часто используемых, эффективных и удобных методах.

1.ТРАНСПЛАНТАЦИЯ КОЖНОГО ЛОСКУТА С СОСЕДНЕГО ПАЛЬЦА

Показания к операции

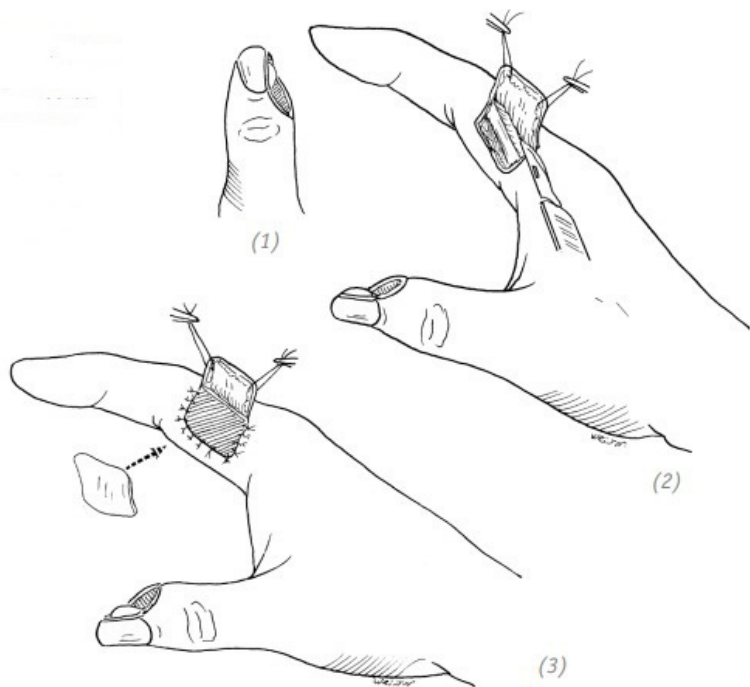
По причине относительно низкой чувствительности кожного лоскута раны в области донорской зоны и т.д. использование кожного лоскута с соседнего пальца для восстановления дефекта на большом пальце кисти не самый идеальный вариант. И применять его можно в том случае, если другие способы не подходят, если уровень подготовки врача не позволяет выполнить более сложную операцию либо если это единственный вариант, особенно при небольших дефектах кончика большого пальца с локтевой стороны фаланги.

Ход операции

Метод данной операции в основном схож с другими операциями с применением перекрёстного кожного лоскута. На лучевой стороне у основания проксимальной фаланги указательного пальца выкраиваем кожный лоскут с ротацией последнего против часовой стрелки. Питающая ножка располагается на лучевой стороне пальца. Длинная ось лоскута слегка наклонена к продольной оси пальца. Выполнить гемостаз донорской зоны, после чего подшить расщеплённый кожный лоскут. Далее ладонный край раны большого пальца подшить к питающей ножке донорского лоскута. Затем уложить лоскут на рану и подшить с тыльной поверхности пальца. Так как большой палец склонен к скольжению в сторону ладони, то он будет естественным образом прижимать пересаженный на донорскую зону кожный лоскут. Поэтому тугое бинтование в данном случае не потребуется (рис. 2–19).

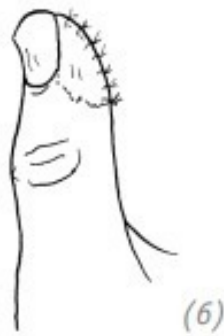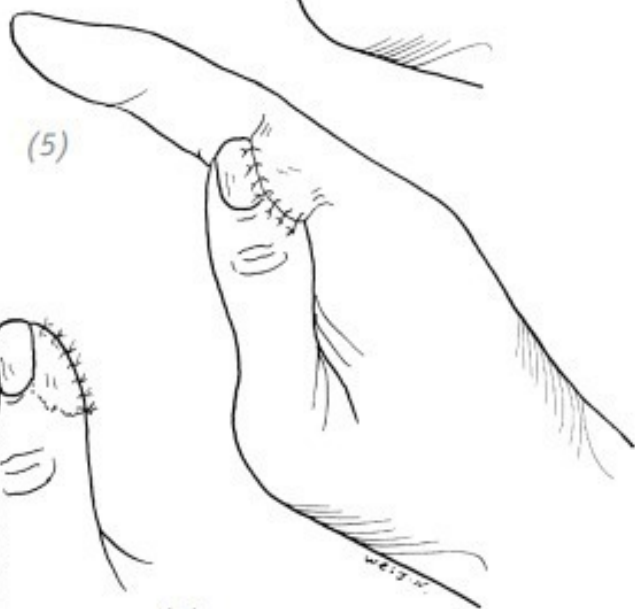
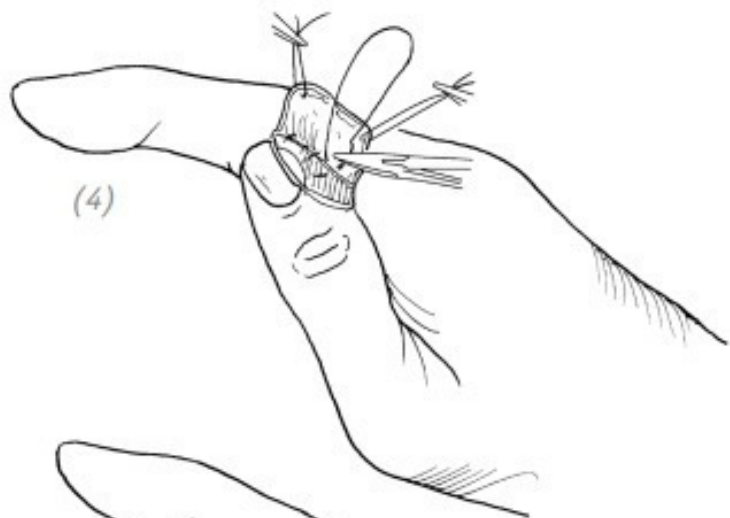
ПОВРЕЖДЕНИЯ ДИСТАЛЬНОЙ ФАЛАНГИ

ПАЛЬЦА КИСТИ



(1) локтевая сторона кончика (ногтевой фаланги) большого пальца; (2) на основании величины дефекта на лучевой стороне у основания проксимальной фаланги указательного пальца выкраиваем кожный лоскут с последующей его реверсией. Питающая ножка располагается на лучевой сто-

роне пальца; (3) выкраиваем кожный лоскут для закрытия вторичного дефекта донорской зоны в соответствии с её размерами



(4)пришиваем кожный лоскут к краю раны на большом пальце; (5)пришиваем свободный край донорского кожного лоскута;

(6)через 3–4 недели после операции пересекаем питающую ножку

Рис. 2–19. Восстановление дефекта локтевой стороны кончика большого пальца перекрёстным кожным лоскутом

Послеоперационное ведение

На пересаженные кожные лоскуты наложить марлевые салфетки для предотвращения мокнутия раневых поверхностей. Через 12–14 дней снять швы и через 3–4 недели пересечь питающую ножку.

2.ВОССТАНОВЛЕНИЕ ДЕФЕКТА КОНЧИКА (НОГТЕВОЙ ФАЛАНГИ) БОЛЬШОГО ПАЛЬЦА ИННЕРВИРОВАННЫМ КОЖНЫМ ЛОСКУТОМ С СОСЕДНЕГО ПАЛЬЦА

Показания

Дефекты кончика и подушечки (ногтевой фаланги) большого пальца. Для закрытия этих дефектов используется кожный лоскут с тыльной поверхности указательного пальца. Для восстановления чувствительности большого пальца од-

новременно с кожным лоскутом пересаживают переходящую на лучевую сторону тыльной поверхности указательного пальца поверхностную ветвь лучевого нерва.

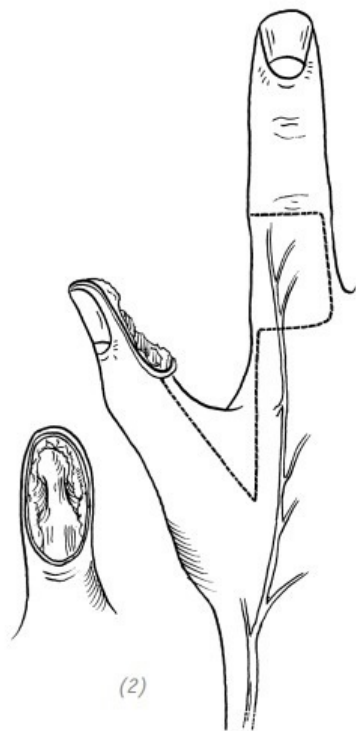
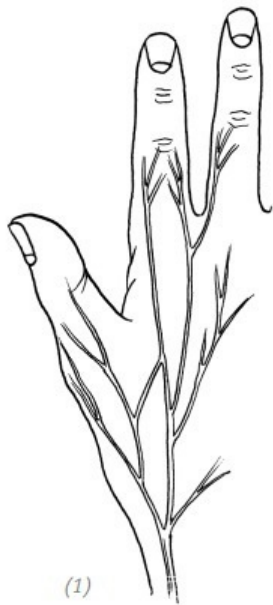Ход операции

1. Хирургическая обработка раны и гемостаз.

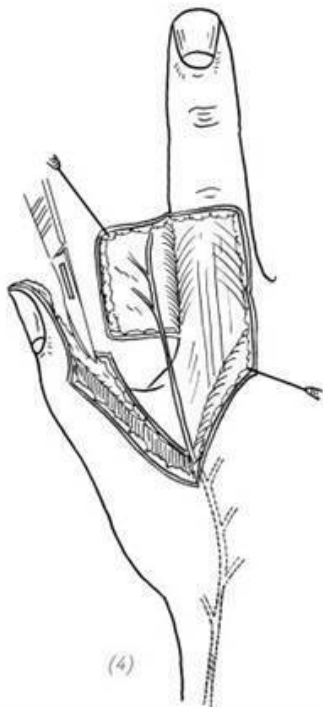
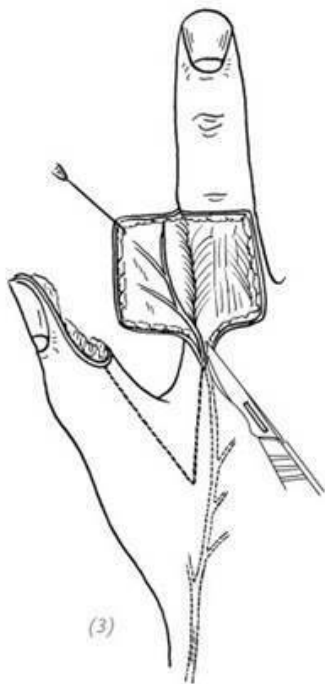
2. На тыльной поверхности указательного пальца выкраиваем необходимых размеров кожный лоскут с питательной ножкой по лучевому краю пальца. Делаем разрезы в проксимальном направлении по средней линии локтевой стороны большого пальца, по лучевой стороне проксимальной фаланги указательного пальца и второй пястной кости. Разрезы пересекаются проксимальнее межпальцевой кожной складки.

3. Отделить получившиеся кожные лоскуты и обнажить переходящую на лучевую сторону тыльной поверхности указательного пальца поверхностную ветвь лучевого нерва. Дефект большого пальца укрыть кожным лоскутом. Через произведённые дополнительные разрезы (см. выше) переместить нерв с тыльной поверхности указательного пальца на локтевую поверхность большого пальца и уложить его в ране.

4. Выполнить гемостаз, подшить донорский лоскут и ушить остальные раны. Вторичный дефект на тыльной поверхности указательного пальца закрыть расщеплённым кожным лоскутом и наложить повязку (рис. 2–20).

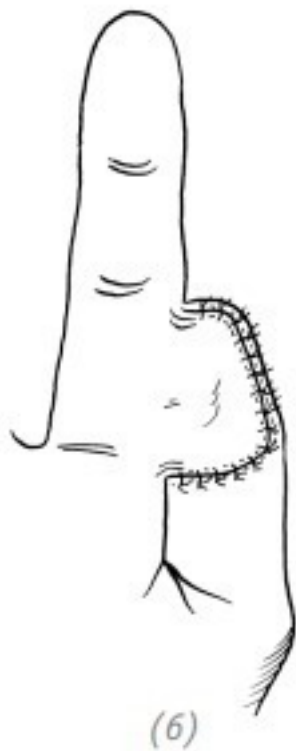
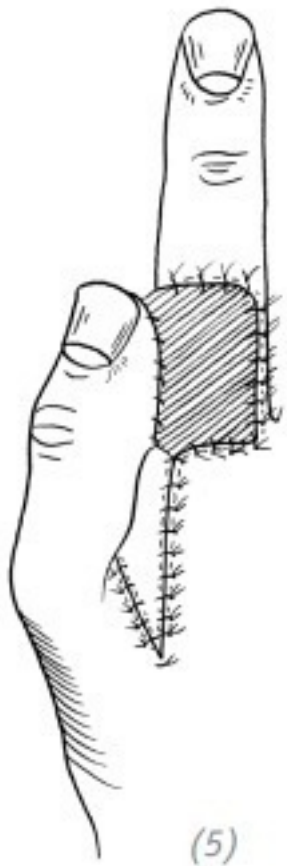


(1) главные ветви поверхностной ветви лучевого нерва (подробное описание см. на с. 46); (2) дефект подушечки большого пальца и направление дополнительного разреза



(3), (4) отделить получившиеся кожные лоскуты и обнажить переходящую на лучевую сторону тыльной поверхности указательного пальца поверхностную ветвь лучевого нерва. Переместить нерв с тыльной поверхности указательного пальца на локтевую поверхность большого пальца

и уложить его в ране



(5), (6) вторичный дефект на тыльной поверхности указательного пальца закрыть свободным расщеплённым кожным лоскутом. Подшить кожные лоскуты и остальные раны

Рис. 2–20. Восстановление дефекта кончика большого пальца иннервированным кожным лоскутом с соседнего пальца

Послеоперационное ведение

В послеоперационный период обращайтесь внимание на кровообращение. Через 3–4 недели – пересечь питающую ножку.

3. ОПЕРАЦИЯ ПО ПЕРЕМЕЩЕНИЮ КОЖНОГО ЛОСКУТА С ЛАДОННОЙ ПОВЕРХНОСТИ

Показания

Данная операция применяется для закрытия небольших поперечных дефектов кончика большого пальца. Так как такой кожный лоскут с двух сторон имеет нормальный сосудисто-нервный пучок, то в восстановленном кончике большого пальца будет не только хорошее кровоснабжение, но и нормальная чувствительность.

Положение больного

Лёжа на спине. Повреждённая конечность отведена в сторону и лежит на операционном столе. Наложена кровоостанавливающая манжета.

Ход операции

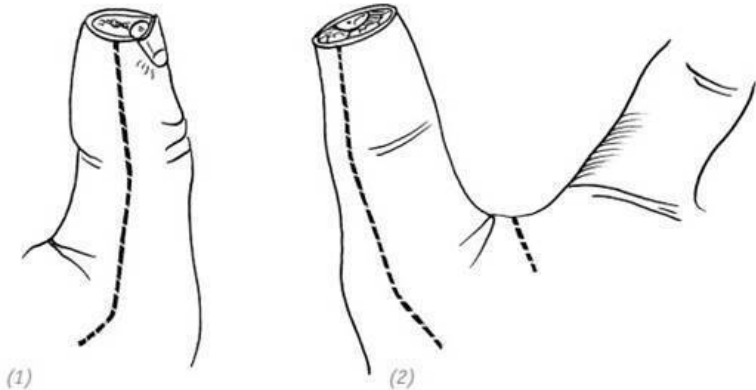
1. Начиная от раневой поверхности кончика пальца по средней линии латеральных поверхностей большого пальца выполнить продольные разрезы. Разрезы идут до уровня пястно-фалангового сустава. Сосудисто-нервные пучки большого пальца должны находиться в кожном лоскуте с ладонной стороны.

2. Кожный лоскут осторожно отделить от поверхности влагалища сухожилия длинного сгибателя большого пальца. Не допускать повреждения сухожильного влагалища и сосудисто-нервных пучков. Выполнить гемостаз.

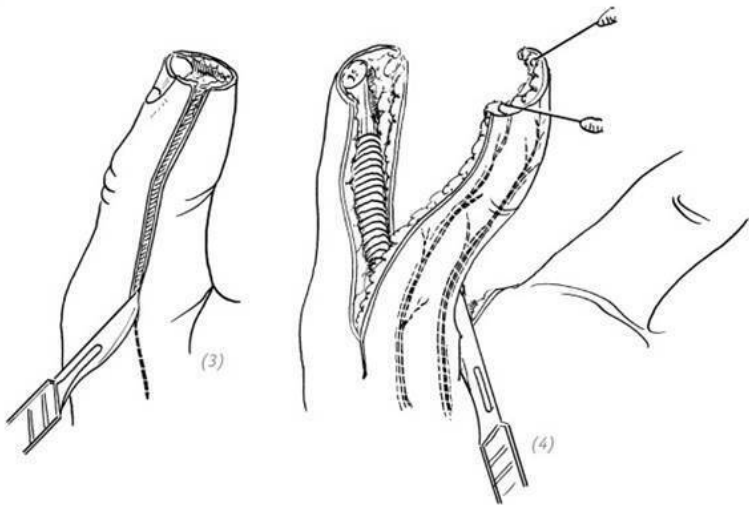
3. Аккуратно отсепарированный кожный лоскут сместить вверх. Согнуть дистальную фалангу большого пальца, дефект укрыть кожным лоскутом и наложить швы (рис. 2–21).

Послеоперационное ведение

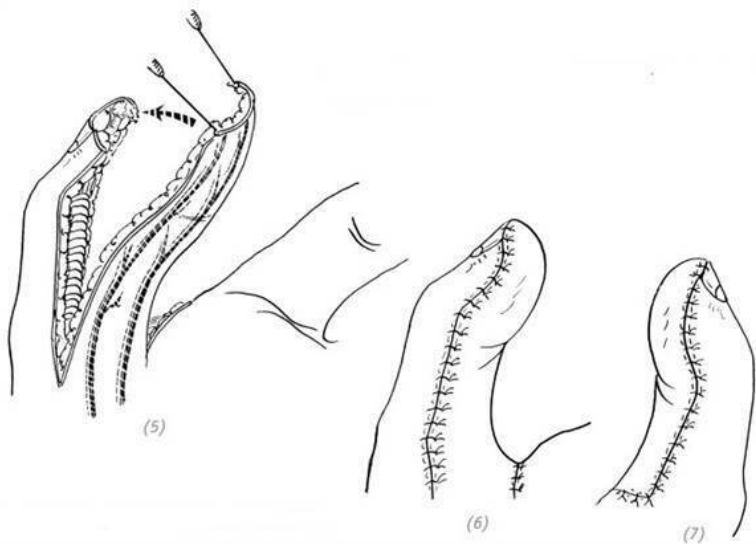
Через 2 недели снять швы. Постепенно разрабатывать подвижность дистальной фаланги большого пальца, выполняя сгибательные и разгибательные движения. В самом начале ввиду натяжения кожного лоскута движения кончика большого пальца будут ограничены, но в процессе тренировок и вспомогательной физиотерапии подвижность восстановится.



(1), (2) разрезы по латеральным поверхностям большого пальца



(3), (4) отсепарировать кожный лоскут от влагалища сухожилия длинного сгибателя большого пальца, не допускать повреждения сосудисто-нервных пучков



(5) сместить вверх отсепарированный кожный лоскут и укрыть им дефект на кончике большого пальца (6), (7) согнуть дистальную фалангу большого пальца, наложить швы на кожный лоскут

Рис. 2–21. Восстановление дефекта кончика большого пальца путём перемещения кожного лоскута с ладонной поверхности

**4. КОЖНАЯ ПЛАСТИКА ОСТРОВКОВЫМ ПЕРЕ-
МЕЩЁННЫМ ЛОСКУТОМ С ТЫЛЬНОЙ ПОВЕРХ-**

НОСТИ УКАЗАТЕЛЬНОГО ПАЛЬЦА

Используется для восстановления дефектов с обнажением сухожилий и/или костных отломков. Островковый лоскут имеет собственное кровоснабжение и иннервацию. Эту операцию можно провести одноэтапно. Для закрытия дефектов тыльной и ладонной поверхностей большого пальца либо дефекта кожи на тыльной поверхности пястно-фалангового сустава среднего пальца обычно используют островковый лоскут с тыльной поверхности проксимальной фаланги указательного пальца с проходящими в нём первой тыльной пястной артерией и веной и тыльным пальцевым нервом.

Практическая анатомия

Лучевая артерия выходит на ладонь в первом межкостном промежутке между основаниями первой и второй пястной костей. От неё отходит первая тыльная пястная артерия. Данная артерия идёт вдоль межкостной мышцы и даёт две ветви. Одна из них идёт к локтевому краю большого пальца, а вторая – к тыльно-лучевой стороне проксимальной фаланги указательного пальца. Первая тыльная пястная артерия сопровождается одноимённой веной. Поверхностная ветвь лучевого нерва проходит через глубокую фасцию и делится на 4–5 тыльных пальцевых ветвей. Первая тыльная пальцевая ветвь лучевого нерва иннервирует лучевую сторону большого пальца и кожу на лучевой стороне возвышения большого пальца. Вторая тыльная пальцевая ветвь луче-

вого нерва иннервирует локтевую сторону большого пальца. Третья тыльная пальцевая ветвь лучевого нерва иннервирует лучевую сторону указательного пальца. Четвёртая тыльная пальцевая ветвь лучевого нерва иннервирует прилегающие стороны указательного и среднего пальцев. Пятая тыльная пальцевая ветвь лучевого нерва переплетается с тыльными пальцевыми ветвями локтевого нерва. Конечная ветвь первой тыльной пястной артерии кровоснабжает только тыльно-лучевую сторону проксимальной фаланги указательного пальца, а его лучевую сторону кровоснабжает вторая тыльная пястная артерия. Между двумя артериями хорошо развита сеть анастомозов. Поэтому при выкраивании островкового кожного лоскута на тыльной поверхности указательного пальца, кровоснабжаемого первой тыльной пястной артерией, если не будет повреждения или перекручивания питающей ножки, кровоток в лоскуте не пострадает. Дистальный край островкового кожного лоскута не должен заходить дальше проксимального межфалангового сустава указательного пальца.

Показания

Островковый лоскут с тыльной поверхности проксимальной фаланги указательного пальца с проходящими в нём первой тыльной пястной артерией и веной, а также тыльным пальцевым нервом используют для закрытия дефектов тыльной и ладонной поверхности большого пальца либо дефекта кожи на тыльной поверхности пястно-фалангового сустава

среднего пальца.

Ход операции

1. На тыльной поверхности проксимальной фаланги указательного пальца метилфиолетом рисуем необходимых размеров будущий донорский лоскут. Лоскут должен быть на 1,5–2 мм больше реципиентной зоны. Осью является место вхождения лучевой артерии на ладонную поверхность кисти, т.е. в первом межкостном промежутке между основаниями первой и второй пястной костей. При помощи сантиметровой ленты или подручного материала измеряем длину будущей сосудистой ножки. Она должна быть достаточной.

2. От нижнего края островкового лоскута до проксимального участка между первой и второй пястными костями произвести S-образный разрез. Основываясь на данных анатомического строения указанной области, найти первую тыльно-пястную артерию и вену, а также тыльный пальцевой нерв. Сосудисто-нервный пучок поднять на резиновой полоске-«держалке» и выделить в дистальном направлении. При необходимости лигировать отходящие от основных стволов мелкие артериальные, венозные и нервные веточки. Следить за тем, чтобы основные стволы сосудисто-нервного пучка не были повреждены.

3. Сосудисто-нервный пучок необходимо выделить до проксимального края островкового лоскута. Для лучшей приживаемости расщеплённого кожного лоскута после закрытия вторичного дефекта при отделении островкового

лоскута следует оставить мягкие ткани, окружающие сухожилие разгибателя пальца.

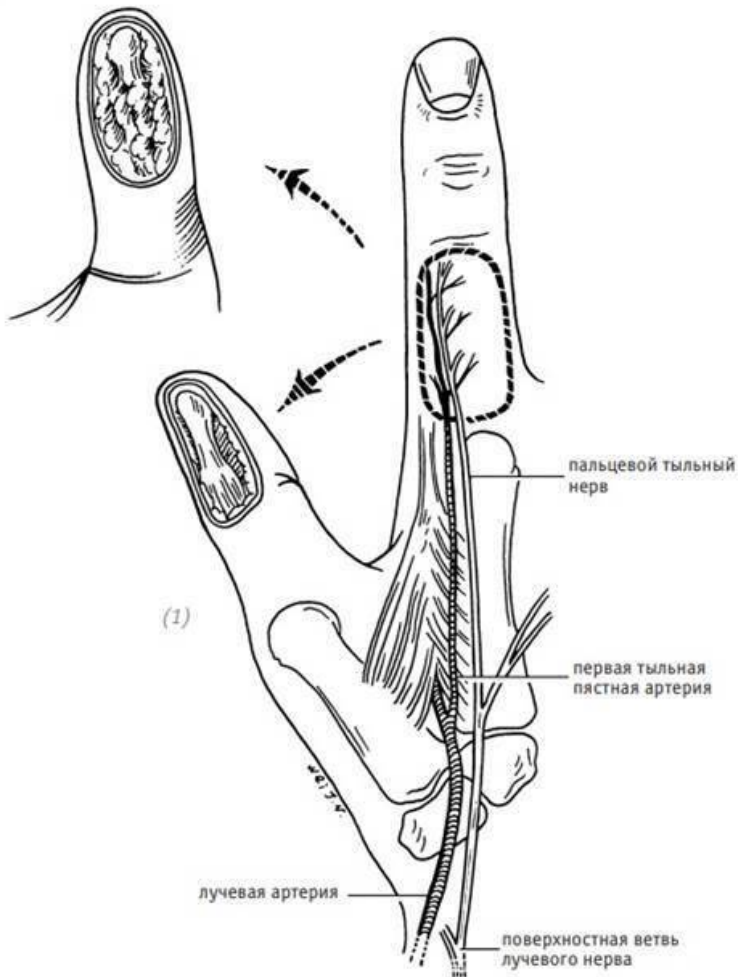
4. После полного выделения островкового лоскута на питающей ножке от реципиентной зоны до проксимального конца сосудисто-нервного пучка проделать подкожный туннель. Для тупого раздвигания тканей используем сосудистый зажим. Чтобы избежать давления на сосудисто-нервный пучок, подкожный туннель должен быть достаточно широким.

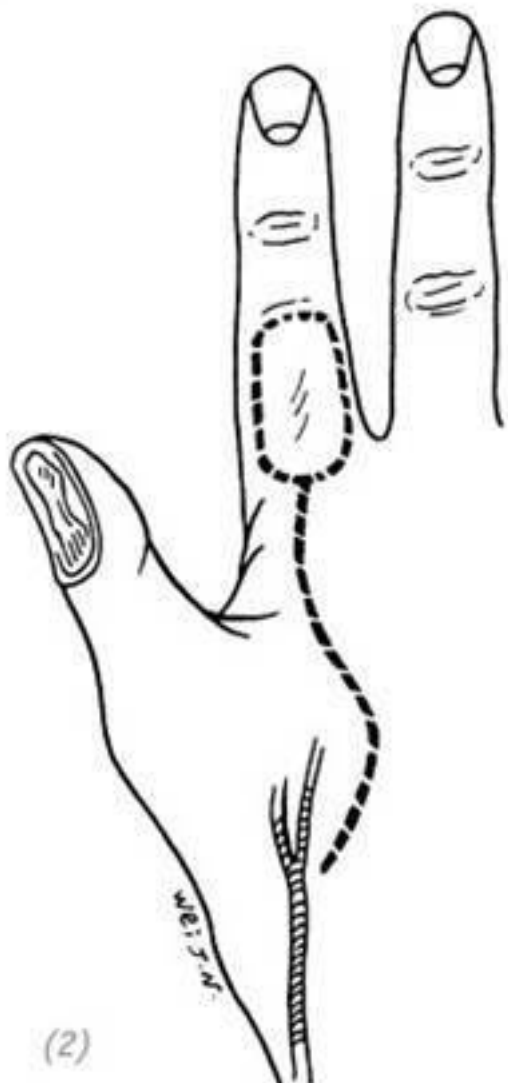5. Островковый лоскут нужно аккуратно протянуть через подкожный туннель до реципиентной зоны. Чтобы избежать нарушения кровообращения в кожном лоскуте, необходимо следить за тем, чтобы сосудисто-нервный пучок не перекрутился или значительно не перегнулся.

6. Наложить швы на островковый лоскут. Расщеплённым кожным лоскутом закрыть донорскую зону и наложить давящую повязку. В межкостном промежутке, между первой и второй пястной костями (место сосудисто-нервного пучка), оставить резиновую дренажную полосу. Выполнить иммобилизацию гипсовой шиной.

Послеоперационное ведение

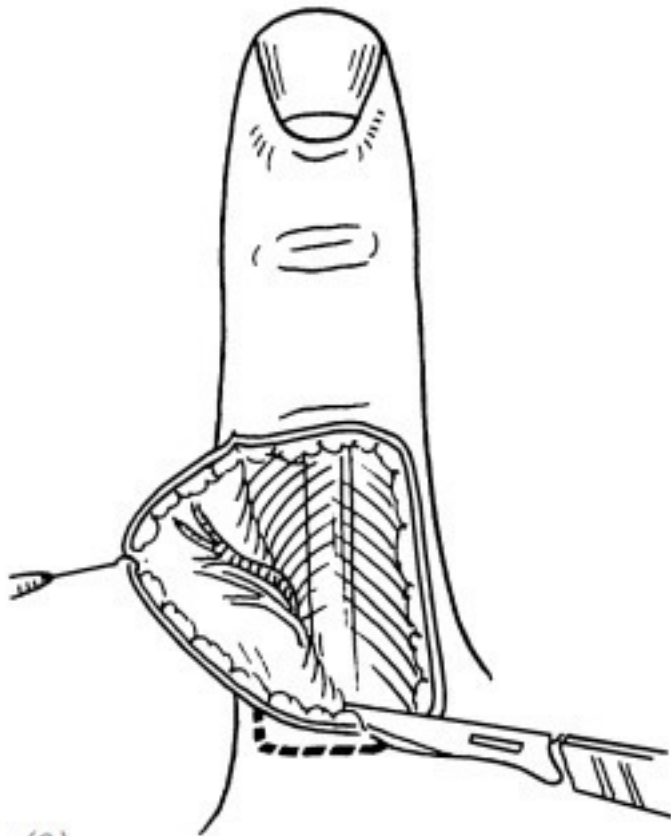
Через 2 дня после операции удалить дренажную полосу. Ежедневно следить за состоянием кровообращения в островковом лоскуте. Через 2 недели после операции снять гипсовую шину и швы. Начать занятия ЛФК (рис. 2–22).





(2)

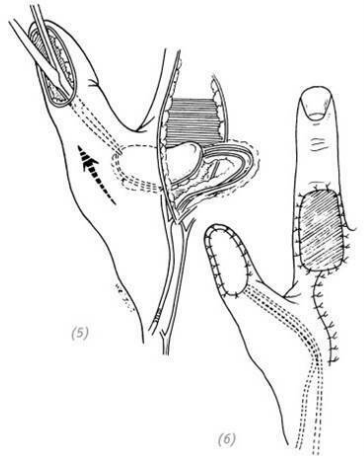
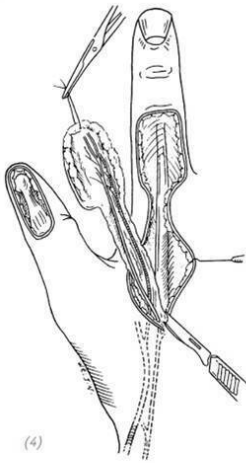
(1) анатомическое строение в области тыльной поверхности проксимальной фаланги указательного пальца (место будущего островкового лоскута); (2) разрез



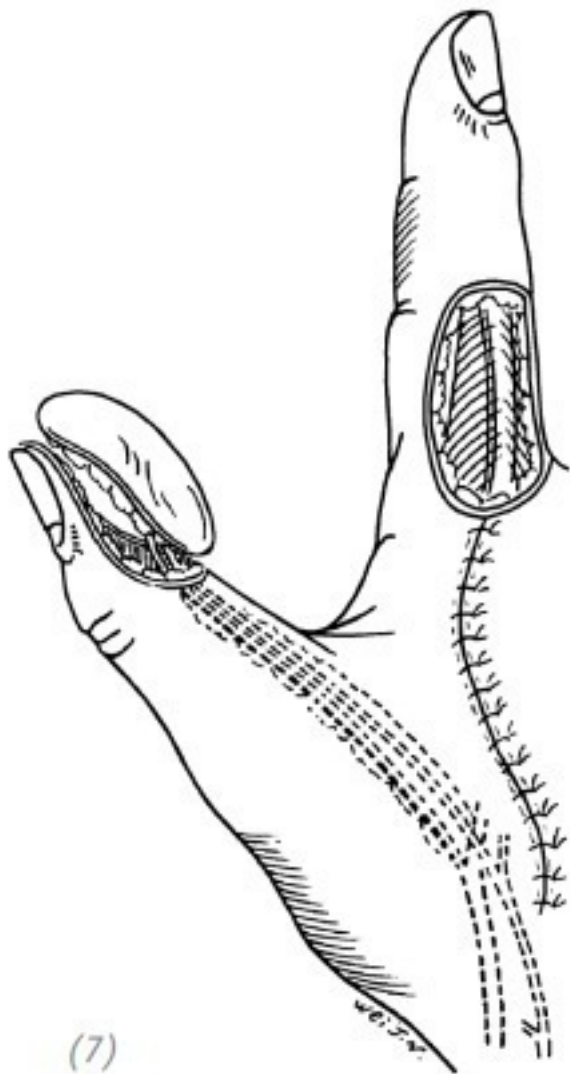
(3)

(3)выкраивание островкового лоскута. Выделять сосудисто-нервный пучок можно начиная либо от дистально-

го края лоскута, либо от проксимального конца самого пучка; (4) выделение сосудисто-нервного пучка; (5) протягиваем островковый лоскут через подкожный туннель до реципиентной зоны; (6) наложить швы на островковый лоскут. Расщеплённым кожным лоскутом закрыть донорскую зону и наложить давящую повязку



ПОВРЕЖДЕНИЯ



(7)

(7) островковый лоскут с тыльной поверхности проксимальной фаланги указательного пальца на питающей ножке также используют для закрытия дефекта подушечки большого пальца. Для этого необходимо протянуть островковый лоскут через подкожный туннель до подушечки большого пальца и закрыть дефект (8) ввиду недостаточной длины питающей ножки при наложении швов на островковый лоскут дистальную фалангу большого пальца можно слегка согнуть. Донорскую зону закрыть расщеплённым кожным лоскутом

Рис. 2–22. *Закрытие кожного дефекта ладонной или тыльной поверхности кончика большого пальца островковым лоскутом на питающей ножке с тыльной поверхности указательного пальца*

Глава 3 ДЕФЕКТЫ КОЖИ КИСТИ

Кожа – это один из основных органов в человеческом теле. Кожа выполняет не только рецепторную, терморегулирующую и выделительную функцию, но ещё и является барьером для микроорганизмов и других вредных агентов. Препятствует потере организмом жидкости, электролитов, белков и т.д. Таким образом кожа – это важная структура, выполняющая защитную функцию организма и поддерживающая его гомеостаз. Кроме того, кожа обеспечивает внешнюю форму человеческого тела и подвижность конечностей. Для этого необходимо поддерживать целостность кожных покровов. Для нормального функционирования кисти кожа на ней должна быть целостной и эластичной. Чтобы не ограничивать движения кисти, кожи должно быть достаточно много. Кожа на ладонях и ладонной поверхности пальцев должна быть достаточно толстой, чтобы выдерживать трение и сдавление.

Дефекты кожи кисти – одна из часто встречаемых патологий в практике врача-хирурга. Академик Ван Шухуань в 1978 году акцентировал внимание на том, что при травмах кисти в 1/3 случаев требуется пересадка кожи, особенно при свежих травмах. В большинстве случаев такие травмы сопровождаются дефектами кожи. Поэтому врачи-травматоло-

ги, а также врачи, занимающиеся хирургией кисти, должны кроме методов ортопедии владеть методами пересадки кожи и кожных лоскутов. Дефекты кожи кисти обычно являются результатом различных травм. Например: сдавление, разможнение, порез, отрыв конечности и т.д. Указанные травмы могут возникнуть в следующих случаях:

- 1)удаление новообразований на или под кожей кисти;
- 2)при проведении ранней некрэктомии у больных с глубокими ожогами кисти;
- 3)при гранулирующих ранах, после комбинированных повреждений сухожилий, мышц, костей или суставов с их вторичным инфицированием;
- 4)после удаления келлоидных рубцов на коже кисти.

Дефекты кожи кисти подразделяют на дефекты тыльной поверхности и ладонной поверхности. Кожа на тыльной стороне кисти и пальцев тонкая, эластичная.

Тонкий подкожный слой, имеющий рыхлое строение, придаёт коже тыльной поверхности кисти хорошую подвижность и позволяет коже не слишком натягиваться при сжимании кисти в кулак. Кожа пальцев и кисти с ладонной поверхности толстая и не содержит волос. Подкожная клетчатка ладонной поверхности имеет ячеистую структуру из-за наличия фиброзных тяжей, идущих от дермы к глубжележащим тканям. Но в то же время кожа ладонной поверхности кисти обладает достаточной подвижностью, чтобы обеспечивать свободные движения кисти, а также обладать достаточ-

ной тактильной чувствительностью. Поэтому при выборе методов лечения травм тыльной и ладонной поверхности кисти необходим избирательный подход.

Кожная пластика при закрытии дефектов кисти может быть выполнена как свободной пересадкой цельного или расщеплённого кожного лоскута, так и несвободной кожной пластикой (кожная пластика на питающей ножке). При выборе метода пластики необходимо учитывать следующие факторы: причина травмы, локализация дефекта, его размер и состояние дна раны, наличие сопутствующих повреждений и показаний к отсроченной пластике. Общее состояние пациента, внешний вид, особые требования, а также квалификация оперирующего хирурга. В данной книге мы расскажем о методах оперативного лечения дефектов тыльной и ладонной поверхности пальцев и дефектов кожи тыльной поверхности кисти. Что касается методов лечения дефектов ладонной поверхности кисти, ладонной и тыльной поверхности предплечья, необходимо ориентироваться на методы лечения дефектов тыльной поверхности кисти.

ЧАСТЬ ПЕРВАЯ Дефекты кожи ладонной поверхности пальцев кисти

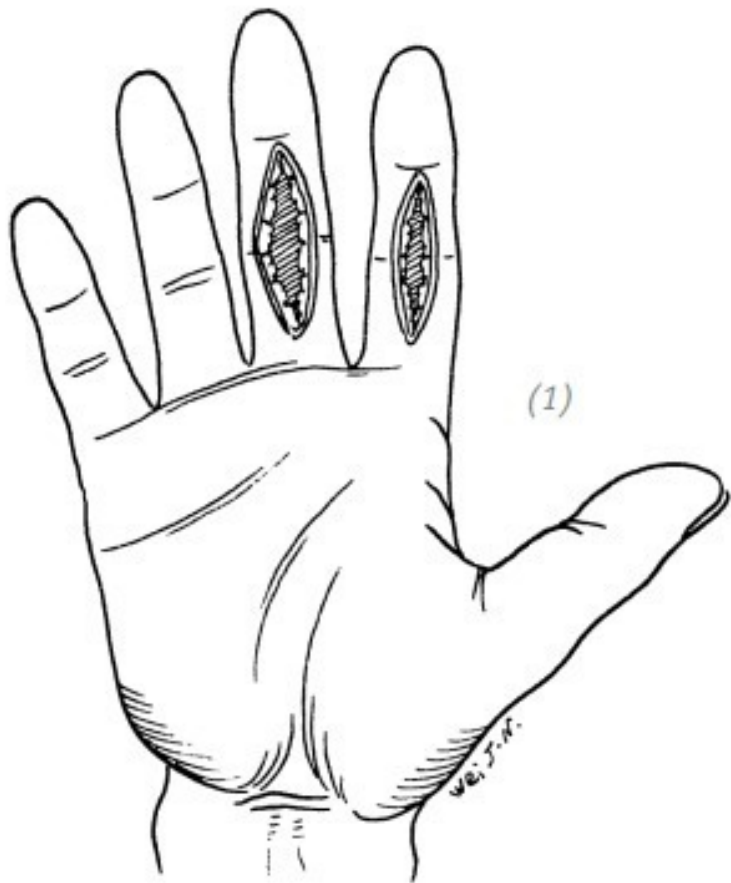
1.СВОБОДНАЯ КОЖНАЯ ПЛАСТИКА

Показания

Дефекты кожи ладонной поверхности большого и других пальцев кисти без сопутствующих повреждений сухожилий и костей, с сохранением кровообращения в мягких тканях на дне раны могут быть устранены путём выполнения свободной кожной пластики.

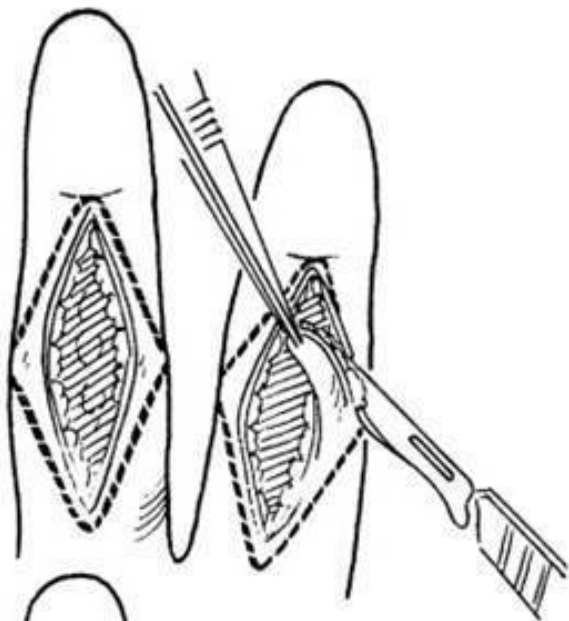
Ход операции

Неосложнённые дефекты кожи ладонной поверхности большого или других пальцев кисти вначале подвергаются ПХО.

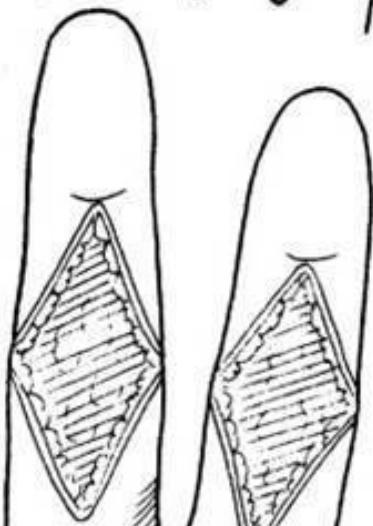


(1) Неосложнённый продольный дефект ладонной поверхности пальца

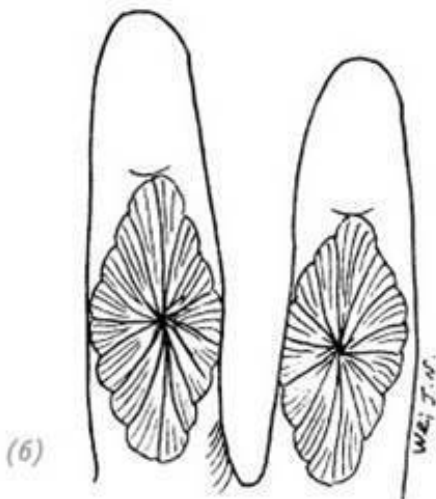
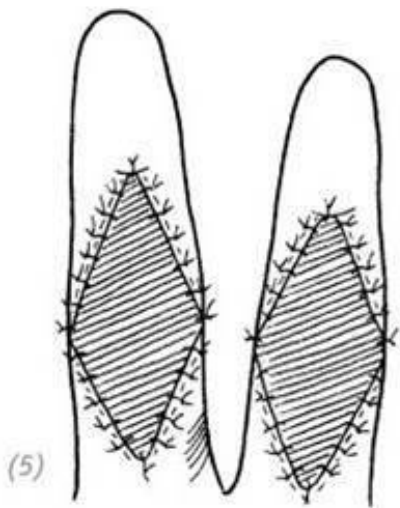
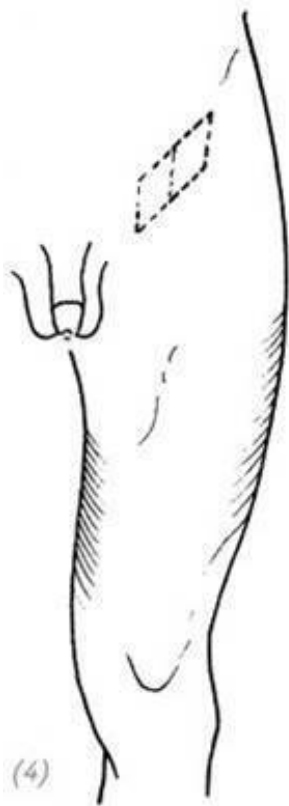(2)



(3)



(2), (3) во время хирургической обработки придаём ране ромбовидную форму. Разрезы проходят от верхнего конца раны до латеральных концов поперечной кожной складки пальца или боковых сторон пальца и встречаются у нижнего конца раны



(4) в паховой области выкраиваем донорский расщеплённый или полнослойный кожный лоскут. Вторичный дефект донорской области ушиваем наглухо; (5), (6) кожный лоскут поместить на реципиентную зону, наложить швы. Наложить давящую повязку

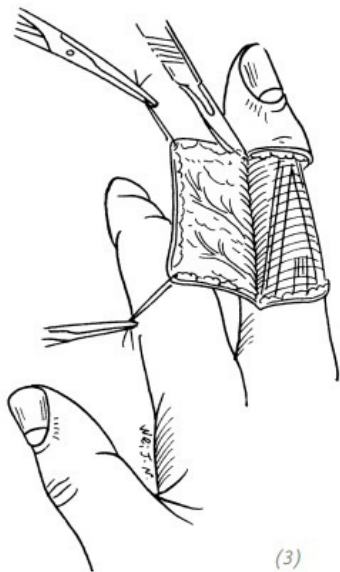
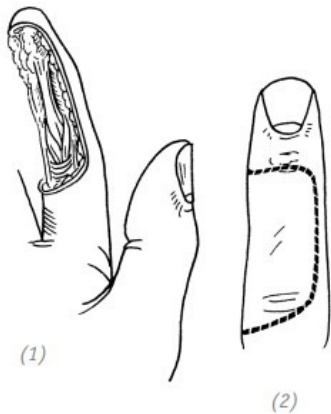
Рис. 3–1. *Свободная кожная пластика при неосложнённом дефекте кожи ладонной поверхности пальцев кисти*

Если направление раны по отношению к пальцу продольное и пересекает поперечную кожную складку, то необходимо иссечь края раны и превратить её в ромбовидную. Таким образом мы сможем предотвратить послеоперационную рубцовую деформацию пальца. Далее мы выполняем пластику расщеплённым или полнослойным кожным лоскутом. Накладываем давящую повязку и фиксируем кисть гипсовой шиной. Швы снять через 2 недели (рис. 3–1).

2. ПЕРЕСАДКА КОЖНОГО ЛОСКУТА С СОСЕДНЕГО ПАЛЬЦА

Показания Данный способ операции подходит не только для закрытия простого косого дефекта кончика пальца или дефекта подушечки пальца либо дефектов кончика пальца с сопутствующим повреждением сухожилий и кости, но и при

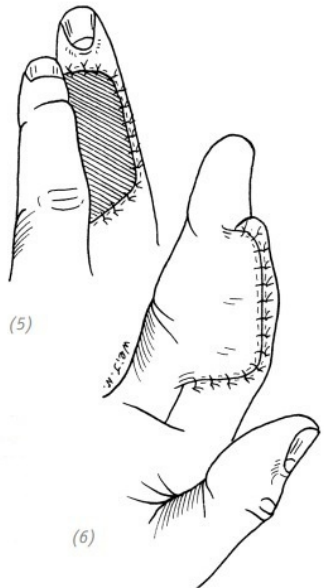
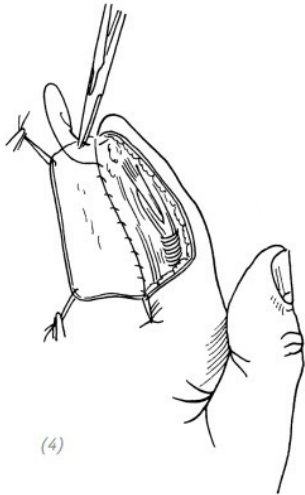
дефектах средней и дистальной фаланги ладонной поверхности пальца, а также дефектах проксимальной и средней фланги ладонной поверхности пальца с сопутствующим повреждением сухожилий и кости. Также при подобных дефектах ладонной поверхности указательного или среднего пальцев можно применить пластику иннервированным кожным лоскутом с соседнего пальца (подробнее см. главу 2 «Повреждения кончика пальца кисти»).



Ход операции

(1)дефект кожи ладонной поверхности средней и дистальной фаланг указательного пальца; (2) линия разреза

на тыльной поверхности среднего пальца; (3) выкраивание кожного лоскута на тыльной поверхности среднего пальца



(4)подшивание края свободного кожного лоскута к реци-

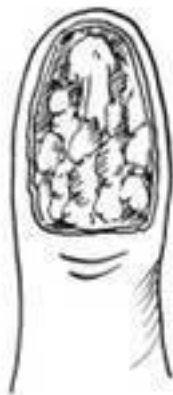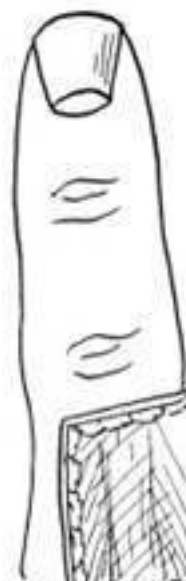пациентной зоне;(5), (6) укладываем свободный кожный лоскут на донорскую зону и накладываем швы, оставляя длинные концы лигатур. Подшиваем кожный лоскут с соседнего пальца к реципиентной зоне. На донорскую зону накладываем давящую повязку

Рис. 3–2. Восстановление дефекта кожи ладонной поверхности пальца кожным лоскутом с соседнего пальца кисти

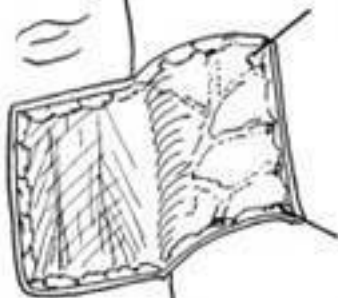
При кожной пластике относительно больших дефектов ладонной поверхности пальца необходимо соблюдать те же правила, что и при пластике дефектов кончика пальца. Ввиду того, что дефект относительно большой, выкраиваемый лоскут также будет большим. Во время пересадки обычно не возникает проблем с кровообращением в кожном лоскуте, но возникают повышенные требования к восстановлению донорской зоны на соседнем пальце. Если в послеоперационном периоде возникнет нагноение или некроз кожного лоскута донорской зоны, это может сказаться на функции пальца – вызвать серьёзные нарушения функции пальца. Поэтому во время выкраивания кожного лоскута на соседнем пальце необходимо оставить нетронутыми мягкие ткани, окружающие сухожилие тыльного разгибателя пальца. На донорскую зону пересадить средней толщины расщеплённый кожный лоскут. Наложить давящую повязку и за-

фиксировать кисть гипсовой шиной (рис. 3–2).

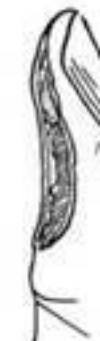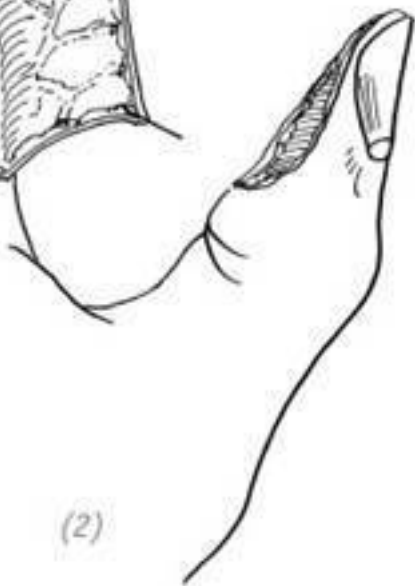Пересадку кожного лоскута с соседнего пальца можно выполнять и при дефектах дистальной фаланги большого пальца. Ввиду недостаточной чувствительности донорского лоскута, если позволяют обстоятельства, желательно пересадить его вместе с нервом (рис. 3–3). Например: выполнить пересадку иннервированного кожного лоскута с соседнего пальца или пересадку островкового кожного лоскута на питающей ножке с тыльной поверхности указательного пальца. Что касается дефектов кожи кончиков или подушечек нескольких пальцев, можно использовать несколько кожных лоскутов с соседних пальцев либо комбинировать с пересадкой тенарного лоскута (рис. 3–4).



(1)



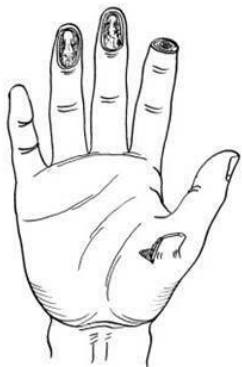(2)



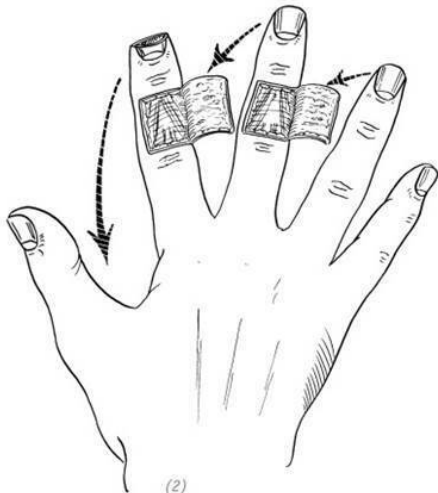
(3)

(1)дефект кожи подушечки большого пальца; (2)кожный лоскут, выкроенный на тыльной поверхности указательного пальца; (3),(4) подшиваем край свободного кожного лоскута к краю реципиентной зоны; (5)подшиваем свободный кожный лоскут к донорской зоне, оставляя длинные концы лигатур; (6), (7) подшиваем кожный лоскут к реципиентной зоне. На донорскую зону накладываем давящую повязку

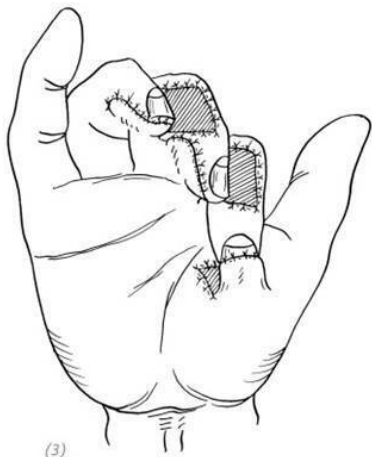
Рис. 3–3. *Восстановление дефекта кожи подушечки большого пальца кожным лоскутом с соседнего пальца*



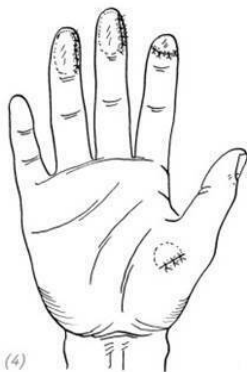(1)



(2)



(3)



(4)

(1) поперечный дефект кончика указательного пальца и дефекты подушечек среднего и безымянного пальцев; (2), (3) восстановление дефекта кончика указательного пальца тенарным лоскутом. Восстановление дефекта кожи подушечки среднего пальца лоскутом с тыльной поверхности указательного пальца. Восстановление дефекта кожи подушечки безымянного пальца лоскутом с тыльной поверхности среднего пальца; (4) внешний вид пальцев после пересечения питательных ножек

Рис. 3–4. *Восстановление множественных дефектов кожи кончиков или подушечек пальцев кисти*

3. ПЛАСТИКА КОЖНЫМ ЛОСКУТОМ С ПРЕДПЛЕЧЬЯ

При невозможности выполнения пластики с помощью местных тканей можно прибегнуть к пластике кожным лоскутом с предплечья. Применять это у детей и людей пожилого возраста необходимо с осторожностью. У детей, ввиду их подвижности и непослушания, может произойти отрыв кожного лоскута. А у пожилых людей, ввиду длительной иммобилизации конечности, может развиваться анкилоз суставов. Описание способа операции и дизайн кожного лоскута на предплечье представлены во второй части данной главы.

4.ИСПОЛЬЗОВАНИЕ КОЖНОГО ЛОСКУТА С АМПУТИРОВАННОГО ПАЛЬЦА ДЛЯ ВЫПОЛНЕНИЯ СВОБОДНОЙ КОЖНОЙ ПЛАСТИКИ

Показания

Множественные повреждения мягких тканей пальцев кисти, сопровождающиеся травматической ампутацией одного из пальцев и невозможностью его реплантации ввиду тяжести травмы. В таком случае можно с не подлежащего реплантации пальца выкроить кожный лоскут, содержащий пальцевую артерию, тыльную пальцевую вену и пальцевой нерв, и использовать его для свободной кожной пластики дефекта другого травмированного пальца. Производящий данную операцию врач должен обладать достаточными профессиональными навыками в микрохирургии кисти, иметь достаточный опыт как для забора кожного лоскута, так и наложения сосудисто-нервных анастомозов. В послеоперационном периоде рекомендовано использование спазмолитиков и антикоагулянтов. При первых признаках некроза кожного лоскута рекомендовано его удаление. После повторного создания раневой поверхности выполнить кожную пластику другим лоскутом.

Ход операции

1.Выполнить хирургическую обработку и гемостаз реципиентной зоны. Выделить артерию, вену и нерв для наложе-

ния анастомоза с артерией, веной и нервом кожного лоскута.

2. На основе формы и размера реципиентной зоны на не подлежащем реплантации пальце выкроить свободный кожный лоскут. Кожный лоскут с одной или двух сторон должен содержать артерии, вены и нервы для будущего анастомоза. Предпочтение отдаётся подкожной вене и пальцевой тыльной вене. Донорский кожный лоскут должен быть на 1,5–2,0 мм больше реципиентной зоны. Чтобы избежать излишнего натяжения после анастомозирования, сосудисто-нервный пучок также должен быть достаточной длины.

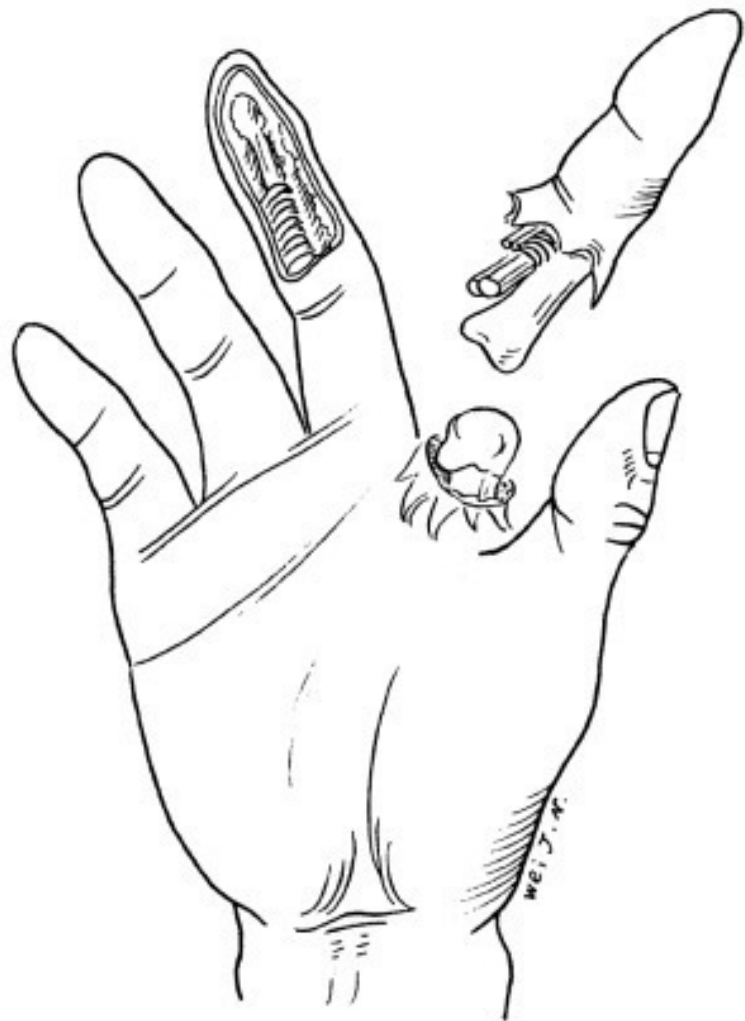
3. Поместить донорский лоскут на реципиентную зону и зафиксировать несколькими швами. Используя микрохирургические технологии, при помощи атравматического шовного материала 11-0 наложить артериальные и венозные анастомозы. Шовным материалом 9-0 наложить анастомоз на пальцевой нерв. Ослабить сосудистые зажимы. Наложить влажный компресс из 2 % лидокаина и тёплого физраствора на сосудистую ножку. Кровообращение в кожном лоскуте должно быстро восстановиться.

4. Наложить швы на весь кожный лоскут, оставив резиновую дренажную полоску. Наложить свободную повязку, оставив часть кожного лоскута снаружи для контроля за кровообращением. Наложить гипсовую шину (лангету).

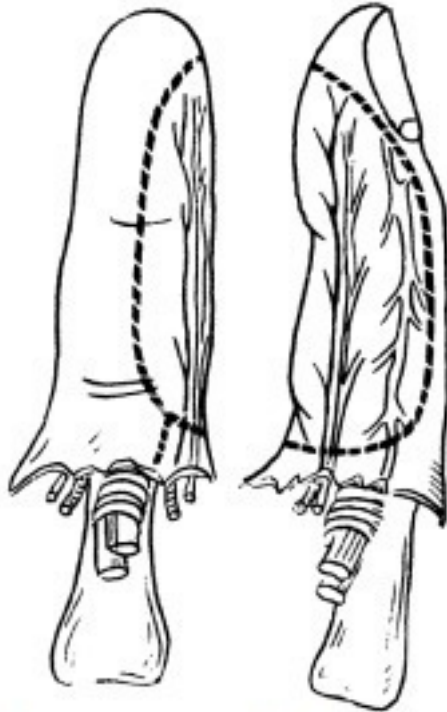Послеоперационное ведение

В послеоперационном периоде рекомендовано придать конечности возвышенное положение, для повышения мест-

ной температуры использовать инфракрасную лампу. Назначить антибиотики, спазмолитики и антикоагулянты (рис. 3–5).



(1)



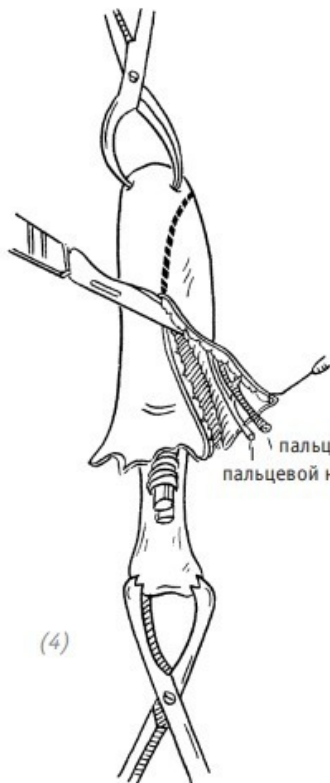
(2)

(3)

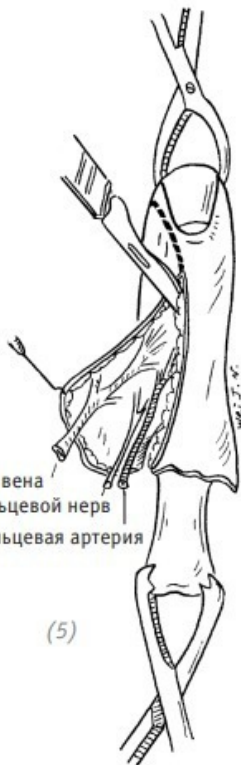(1) полная травматическая ампутация указательного пальца. Реплантация пальца невозможна ввиду тяжести травмы и объёма повреждений мягких тканей. Дефект кожи ладонной поверхности средней и дистальной фаланги

среднего пальца с обнажением сухожилий;

(2), (3) кожный лоскут выкраивается на неповреждённом участке средней и дистальной фаланги указательного пальца

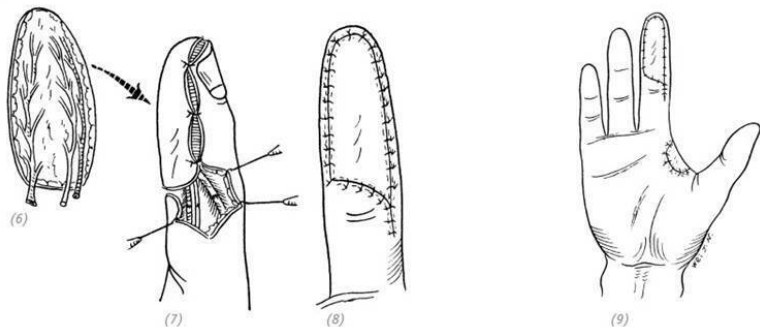


пальцевая артерия
пальцевой нерв



пальцевая вена
пальцевой нерв
пальцевая артерия

(4), (5) вырезаем свободный кожный лоскут вместе с пальцевыми артерией, веней и нервом



(6) отделяем свободный кожный лоскут от ампутированного пальца; (7) соединяем артерии, вены и нерв; (8), (9) накладываем швы на кожный лоскут

Рис. 3–5. Использование кожного лоскута с ампутированного пальца для выполнения свободной кожной пластики

5. ПЛАСТИКА ОСТРОВКОВЫМ ЛОСКУТОМ НА ПИТАЮЩЕЙ НОЖКЕ

Данная пластика часто применяется для закрытия дефек-

тов тыльной или ладонной поверхности кожи пальцев кисти, в частности большого пальца. Подробное описание методики представлено в третьей части первой главы «Пластика островковым лоскутом на питающей ножке».

ЧАСТЬ ВТОРАЯ Дефекты тыльной поверхности пальцев кисти и большого пальца

1.СВОБОДНАЯ КОЖНАЯ ПЛАСТИКА

Данный метод имеет определённые сходства с методом восстановления дефектов кожи ладонной поверхности пальцев кисти. Дефект тыльной поверхности пальца не должен сопровождаться повреждением сухожилий и костей, не должно быть нарушений кровообращения в мягких тканях на дне раны. Только в этом случае показана пластика свободным лоскутом. Подробное описание метода содержится в части первой «Свободная пересадка кожного лоскута».

2.ПЛАСТИКА ПЕРЕМЕЩЁННЫМ МЕСТНЫМ ЛОСКУТОМ

Показания

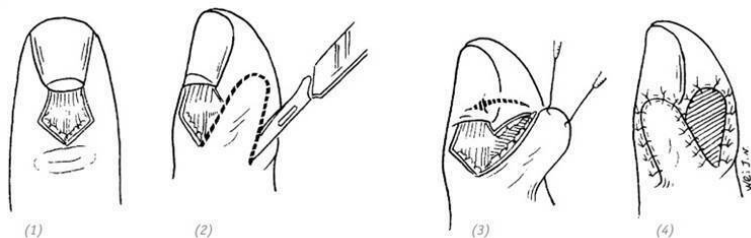
В основном применяется для восстановления небольших дефектов кожи тыльной поверхности пальцев, которые сопровождаются обнажением сухожилий и костей, при невозможности выполнить свободную пересадку кожного лоскута.

Ход операции

1. Пластика местным кожным лоскутом – это метод, при котором дефект закрывается перемещением лоскута из окружающей его кожи. После выполнения хирургической обработки раны и гемостаза выкроить кожный лоскут, строго следя за тем, где будет располагаться питающая ножка и каково соотношение длины и ширины свободного края лоскута.

2. Вторичный дефект можно ушить наглухо либо закрыть донорским кожным лоскутом.

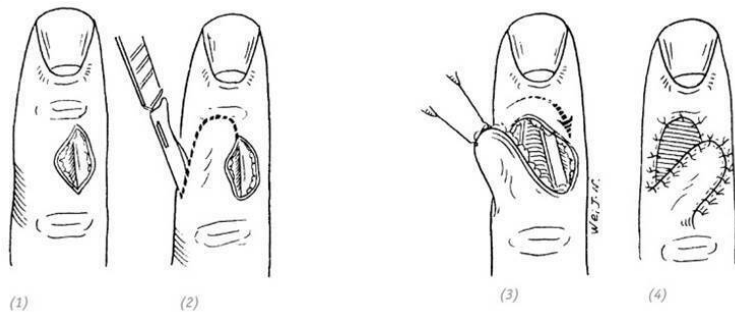
3. После ротации кожного лоскута у одного из краёв образуется треугольная кожная складка. Во время операции, чтобы избежать нарушения кровообращения в питающей ножке, не стоит иссекать данную складку. В послеоперационном периоде она распрямится самостоятельно (рис. 3–6,7)



(1)дефект кожи с обнажением сухожилия разгибателя

пальца в области заднего ногтевого валика; (2) рядом с раневой поверхностью выкроить лоскут в виде язычка; (3) лоскут переместить на раневую поверхность; (4) вторичный дефект донорской зоны закрыть полнослойным или расщеплённым кожным лоскутом, наложить давящую повязку

Рис. 3–6. Восстановление местной пластикой дефекта кожи с обнажением сухожилия разгибателя пальца в области заднего ногтевого валика



(1) небольшой дефект кожи с обнажением сухожилий на тыльной поверхности пальца; (2) рядом с раневой поверхностью выкроить лоскут в виде язычка; (3) лоскут переместить на раневую поверхность; (4) вторичный дефект донорской зоны закрыть полнослойным или расщеплённым

Рис. 3–7. Восстановление местной пластикой небольшого дефекта кожи с обнажением сухожилия на тыльной поверхности пальца

3. ПЕРЕСАДКА ЛОСКУТА ПОДКОЖНОЙ КЛЕТЧАТКИ С СОСЕДНЕГО ПАЛЬЦА

Показания

Данный метод применяется при дефектах кожи среднего размера с сопутствующим обнажением сухожилий, суставной сумки или кости.

Ход операции

1. После выполнения хирургической обработки раны и гемостаза на основании размера дефекта выкроить лоскут из подкожной клетчатки соседнего пальца.

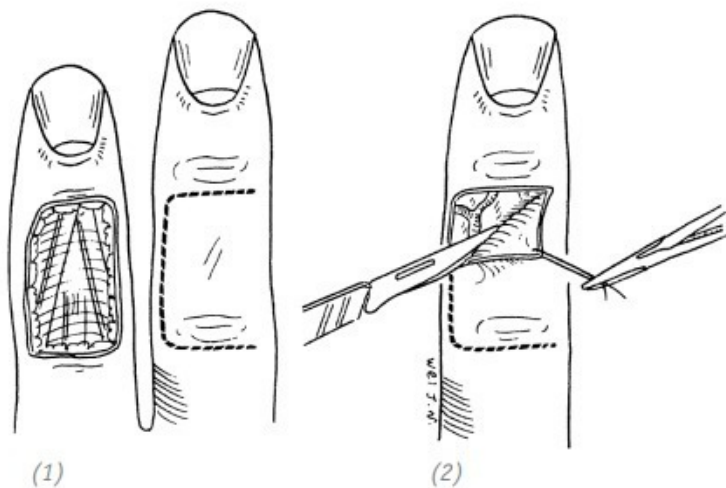
2. Перед тем как выкроить лоскут из подкожной клетчатки, вначале выкраиваем кожный лоскут и откидываем его в сторону. И только после этого приступаем к выкраиванию лоскута подкожной клетчатки.

3. Будьте внимательны и оставляйте нетронутыми мягкие ткани, окружающие сухожилие разгибателя. Лоскут подкожной клетчатки с подкожными венами переместить на реципиентную зону. Откинутый кожный лоскут вернуть на место и подшить. Реципиентную зону закрыть с помощью свобод-

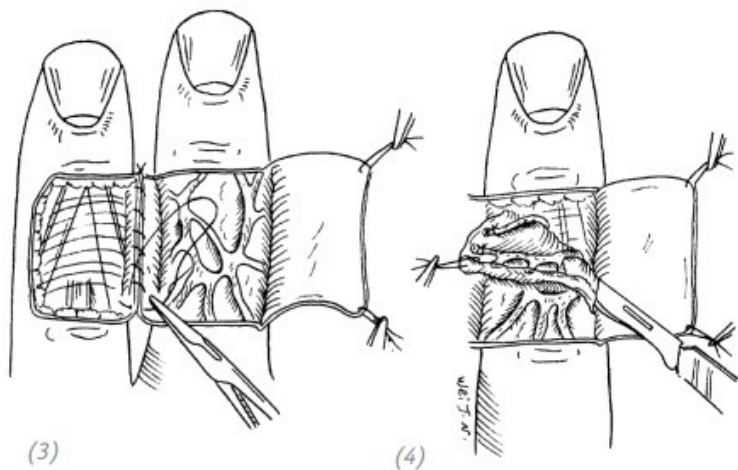
ной кожей пластики тонким расщеплённым лоскутом.

4. При наложении швов на кожные лоскуты оставить длинные концы лигатур. Наложить стерильную повязку.

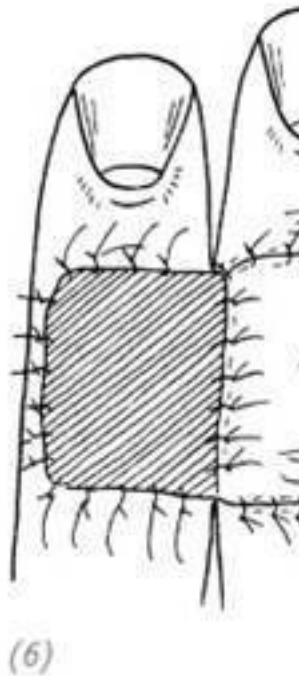
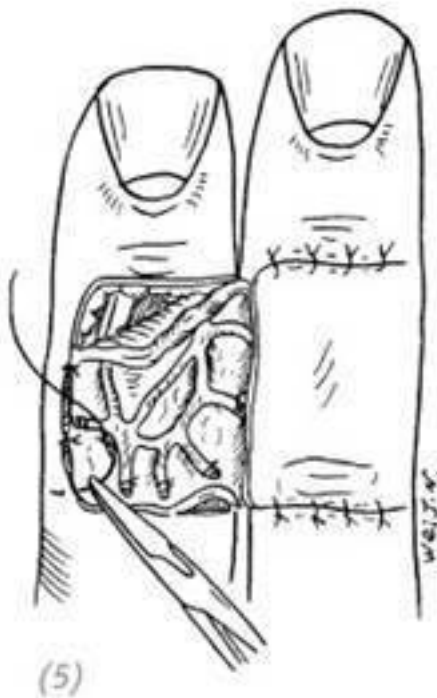
5. Кисть зафиксировать на гипсовой лангете. Швы снять через 2 недели. Через 4 недели пересечь питающую ножку (рис. 3–8).



(1) дефект тыльной поверхности пальца. Линия предполагаемого разреза на соседнем пальце; (2) выкроить кожный лоскут на всю глубину дермы и откинуть его в сторону



(3) сшить прилежащие друг к другу края ран соседних пальцев; (4) выкроить лоскут подкожной клетчатки с венами. Будьте осторожны, не повредите эти вены



(5) лоскут подкожной клетчатки поместить на реципиентную зону и подшить. Откинутый ранее кожный лоскут на соседнем пальце уложить на место и подшить, оставляя длинные концы лигатур; (6) сверху лоскута подкожной клетчатки подшить расщеплённый кожный лоскут, оставляя длинные концы лигатур; (7) на оба кожных лоскута поло-

жить давящие марлевые салфетки и свободно забинтовать

Рис. 3–8. *Восстановление дефекта тыльной поверхности пальца лоскутом подкожной клетчатки с соседнего пальца*

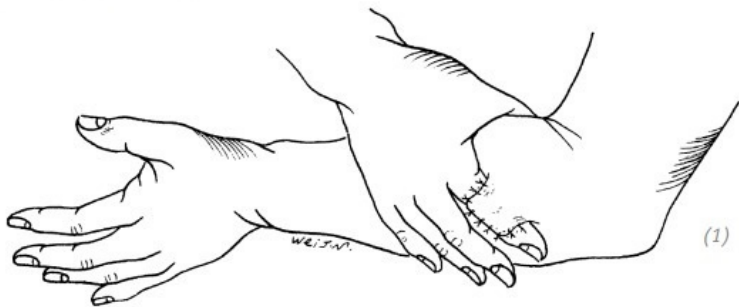
4. ПЛАСТИКА КОЖНЫМ ЛОСКУТОМ С ПРЕДПЛЕЧЬЯ

Показания

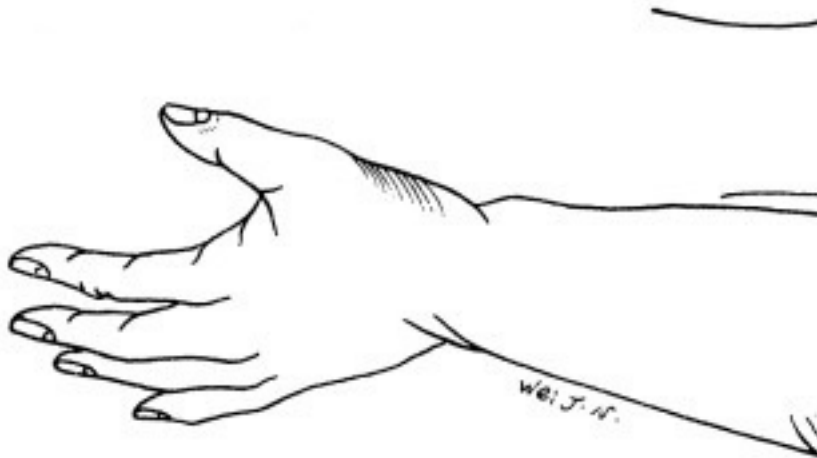
Данный метод в основном применяется для закрытия относительно больших дефектов кисти, при скальпированных ранах кисти, а также при реконструкции дефекта пальца.

Ход операции

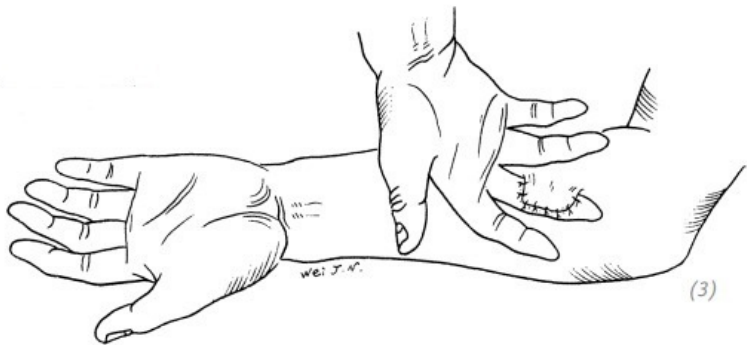
1. Место выкраиваемого реверсивного кожного лоскута определяется на основании локализации дефекта. При дефектах тыльной поверхности пальцев это будет противоположное предплечье или заднелатеральная поверхность плеча. При дефектах ладонной поверхности пальцев это будет противоположное предплечье или внутренняя поверхность плеча. А при дефектах ладонной поверхности большого пальца кисти – всё наоборот (рис. 3–9).



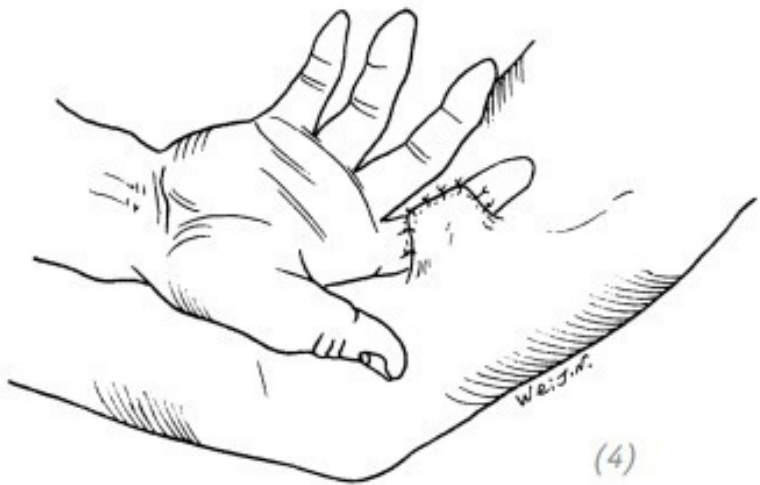(1) восстановление дефекта тыльной поверхности пальца, лоскут на наружной стороне предплечья



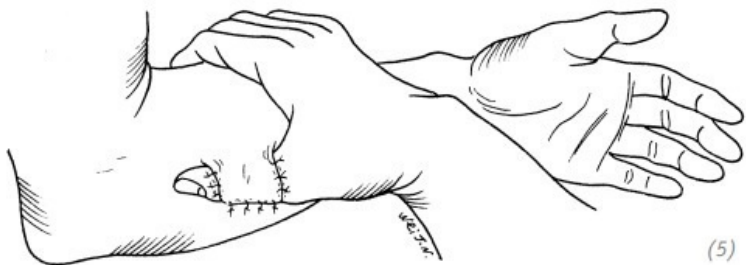
(2) восстановление дефекта тыльной поверхности пальца, лоскут на наружной стороне плеча



(3) восстановление дефекта ладонной поверхности пальца, лоскут на внутренней стороне предплечья

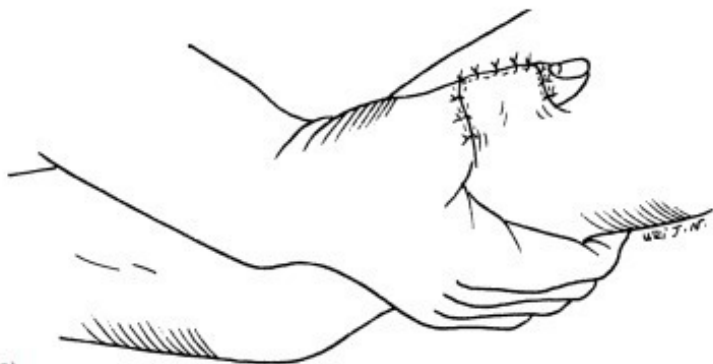


(4) восстановление дефекта ладонной поверхности пальца, лоскут на внутренней стороне плеча



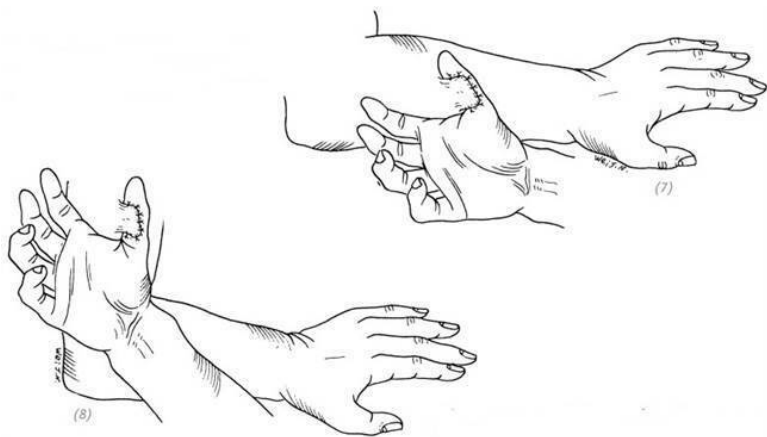
(5)

(5) восстановление дефекта тыльной поверхности большого пальца, лоскут на внутренней стороне предплечья



(6)

(6) восстановление дефекта тыльной поверхности большого пальца, лоскут на внутренней стороне плеча



(7) восстановление дефекта ладонной поверхности большого пальца, лоскут на наружной стороне предплечья (8) восстановление дефекта ладонной поверхности большого пальца, лоскут на наружной стороне плеча

Рис. 3–9. Локализация донорского лоскута на предплечье при различных локализациях дефекта пальцев кисти

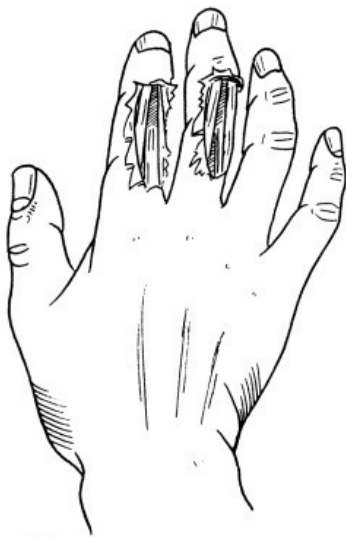9. Так как руки, и в частности предплечья, обычно открыты, то необходимо аккуратно закрыть донорскую зону рас-

щеплённым кожным лоскутом, чтобы как можно меньше пострадал внешний вид предплечья.

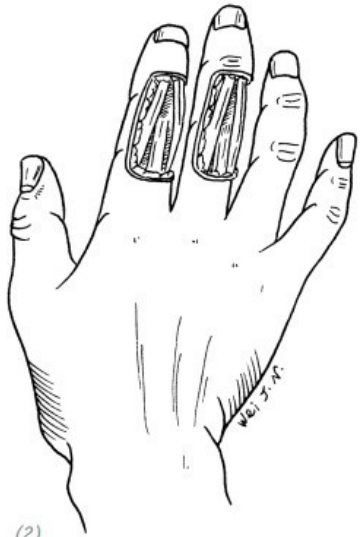
10. После завершения пластики поместить несколько слоёв марли между двумя конечностями так, чтобы здоровая кожа предплечья и кисти не соприкасались. Зафиксировать конечности широким пластырем и перебинтовать. Для удобства контроля повязка на область пересаженного кожного лоскута накладывается отдельно. При фиксации конечностей пластырем необходимо контролировать силу обмотки. Если обмотать слабо, то не будет достигнута должная фиксация. А если туго, то можно вызвать нарушение кровообращения в конечностях. Если не использовать пластырь, а только бинт, то впоследствии повязка может ослабнуть.

11. После операции пациенту, который лежит на кровати, с двух сторон под руки подложить подушки. Таким образом можно снизить давление, оказываемое руками на грудную клетку, а также уменьшить расхождение предплечий под действием силы тяжести относительно друг друга.

12. Через две недели после операции можно снять фиксирующий пластырь. Постепенно ослаблять повязку. Давать возможность здоровой руке совершать небольшие действия, участвовать в процессе самообслуживания пациента. Через 3–4 недели после операции – пересечь питающую ножку (рис. 3–10).

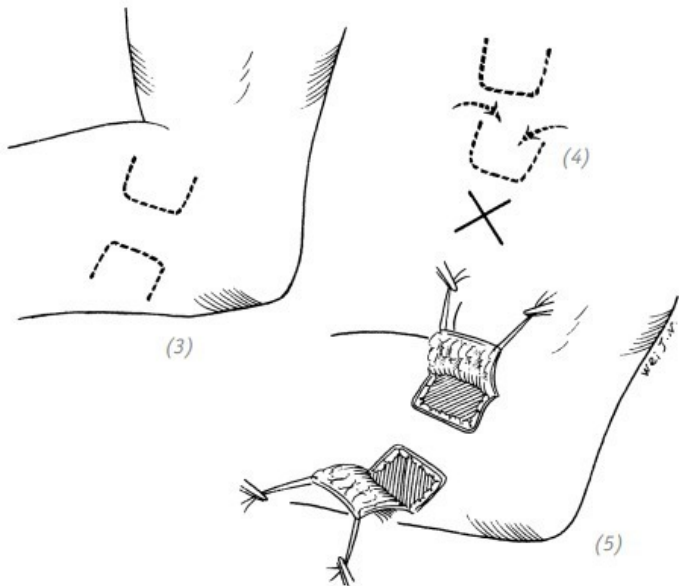


(1)

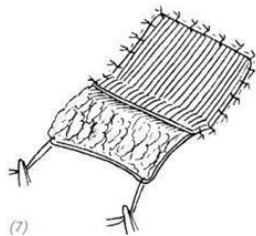
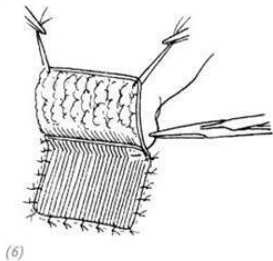


(2)

(1)дефект кожи тыльной поверхности пальцев с обнажением сухожилия разгибателя; (2)внешний вид раны после выполнения хирургической обработки

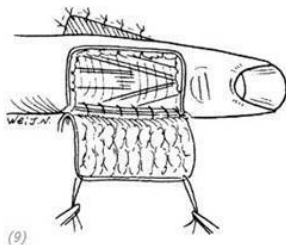
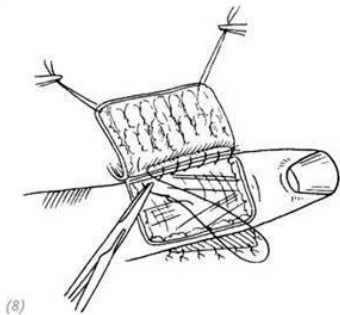


(3) на основании размеров дефекта наметить линии будущих разрезов для создания реверсивного кожного лоскута. Питательные ножки лоскутов лучше располагать в противоположных направлениях, чтобы избежать нарушений кровообращения; (4) если расположить два лоскута в одном направлении и близко друг от друга, то возможны нарушения кровообращения в кожных лоскутах; (5) лоскуты выкроены и откинuty в стороны



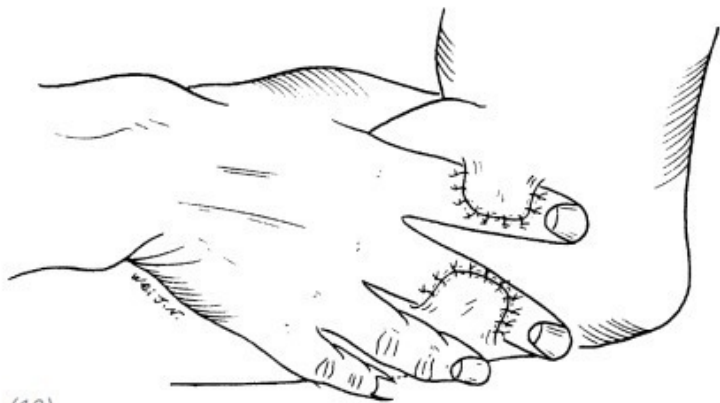
ГЛАВА 3

(6), (7) вначале подшиваем расщеплённый кожный лоскут на донорскую зону, оставляя длинные концы лигатур, для того чтобы было удобно подвязать давящую марлевую салфетку



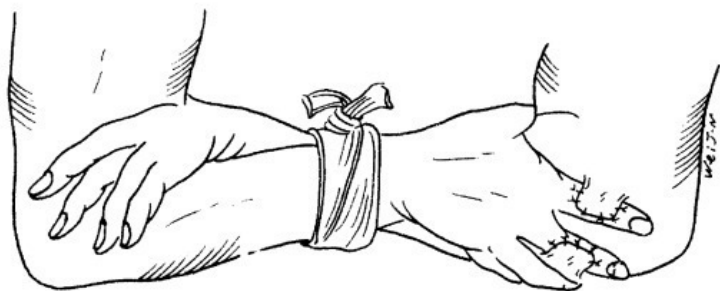
(8), (9) подшиваем край реципиентной зоны к основанию питающей ножки лоскута

КОЖИ КИСТИ



(10)

(10) подшиваем кожный лоскут к реципиентной зоне



(11)

(11) после окончания операции предплечья зафиксировать пластырем и бинтом

Рис. 3–10. *Восстановление дефектов кожи тыльной поверхности пальцев лоскутом с предплечья*

ЧАСТЬ ТРЕТЬЯ Дефекты кожи кисти и предплечья

1. СВОБОДНАЯ КОЖНАЯ ПЛАСТИКА

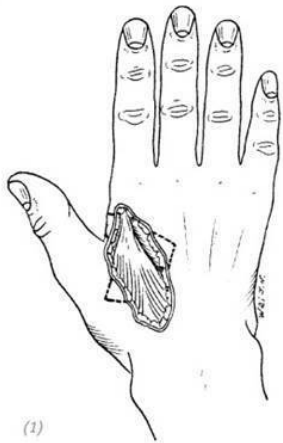
Показания

Свободная кожная пластика применяется при неосложнённых дефектах кожи тыльной поверхности кисти без обнажения сухожилия разгибателя пальцев после хирургической обработки раны. При относительно больших дефектах необходимо с осторожностью использовать метод свободной кожной пластики. Только при наличии неповреждённых мягких тканей вокруг сухожилий на дне раны можно пересадить свободный кожный лоскут и не вызвать в будущем ограниченный движения сухожилий разгибателя. Чаще всего рекомендовано использование пластики кожным лоскутом на питающей ножке.

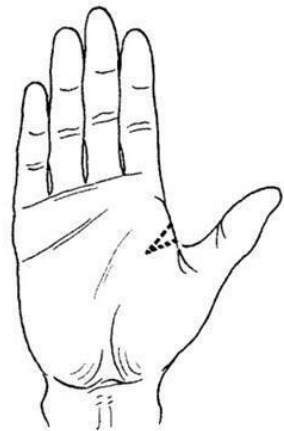
Ход операции

1. Выполнить хирургическую обработку раны и гемостаз.
2. Если после ПХО раны немного обнажилось сухожилие, то необходимо мобилизовать окружающие мягкие ткани и закрыть обнажённое место. Этим самым мы создаём оптимальные условия для последующей свободной кожной пластики.

3. Во время выполнения хирургической обработки придать ране ромбовидную форму, чтобы изменить направление краёв раны относительно сухожилий разгибателей и избежать их сращения в будущем. Если рана расположена вблизи межпальцевых промежутков, то необходимо выполнить дополнительный разрез в направлении ладонной поверхности через межпальцевой промежуток. Это необходимо для предотвращения развития дерматогенной контрактуры в межпальцевом промежутке и нарушений движений пальцев. Небольшие дефекты закрываем расщеплённым лоскутом средней толщины или полнослойным лоскутом. Всё зависит от конкретного случая. При накладывании швов на кожный лоскут оставляем длинные лигатуры для подвязывания давящей марлевой салфетки. Кисть фиксируем на гипсовой лангете (рис. 3–11).

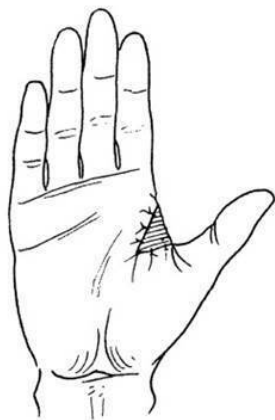
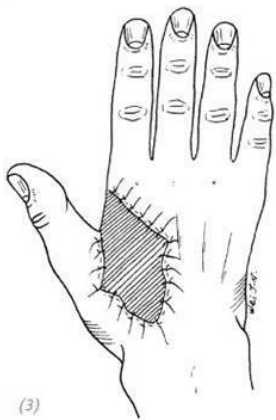


(1)



(2)

(1), (2) дефект тыльной поверхности кисти вблизи кожной складки между большим и указательным пальцами. Во время хирургической обработки придаём ране ромбовидную форму (вырезаем по бокам раны треугольники в виде зубца пилы, причём только по тем краям раны, которые идут параллельно подлежащим сухожилиям разгибателей пальцев). Одновременно делаем разрез в межпальцевом промежутке



(3), (4) дефект кожи закрываем расщеплённым лоскутом средней толщины или полнослойным лоскутом

Рис. 3–11. *Восстановление дефекта кожи тыльной поверхности кисти свободной кожной пластикой*

2. ПЛАСТИКА КОЖНЫМ ЛОСКУТОМ, ВЫКРОЕННЫМ С БРЮШНОЙ СТЕНКИ

Показания

Данный метод используется для восстановления больших свежих или застарелых дефектов кисти или предплечья, сопровождающихся обнажением глубже лежащих тканей.

Обезболивание и положение пациента

Используется блокада плечевого сплетения и люмбальная анестезия или блокада плечевого сплетения и эпидуральная анестезия. Либо общий наркоз. Положение больного – лёжа на спине.

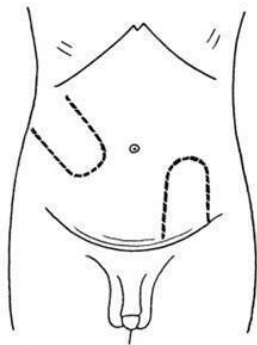
Ход операции

1. Выкраиваем реверсивный лоскут. Место и расположение питающей ножки будет зависеть от размеров дефекта и особенностей строения брюшной стенки пациента. Обычно используют кожу нижней части брюшной стенки, так как она тоньше и мягче. При заборе кожного лоскута избегать зоны роста лобковых волос. Кожный лоскут на брюшной стенке выкраиваем по ходу межрёберной артерии, начинаем сверху и сзади и движемся вперёд и вниз либо по ходу поверхностной надчревной артерии и вены. Формируем лоскут на одной ножке с соотношением длины к ширине 2:1. И если лоскут не привязан к конкретному сосуду, то соотношение сторон должно быть 1,5:1. То есть длина лоскута не должна превышать ширину более чем в 1,5 раза. Иначе может развиваться некроз лоскута. Так как сосуды передней брюшной стенки не пересекают белую линию живота, то при планировании лоскута на одной питающей ножке он не должен пересекать срединную линию живота. Но лоскут на двух питательных ножках или горизонтальные лоскуты на одной ножке в верхнем или нижнем отделе передней брюшной стенки могут пересекать срединную линию живота (рис. 3–12).

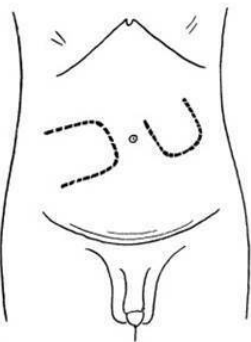
2. Подкожно-жировая клетчатка на передней брюшной

стенке относительно толстая, особенно у женщин. При выполнении пластики необходимо отсепарировать излишние ткани, чтобы лоскут не был слишком толстым и неэстетичным. Будьте осторожны в погоне за косметическим эффектом. В некоторых случаях необходимо оставить достаточное количество подкожно-жировой клетчатки. Например, при закрытии дефекта области предплечья с необходимостью пересадки сухожилий достаточное количество подкожной клетчатки сможет предотвратить спаивание сухожилий и кожи.

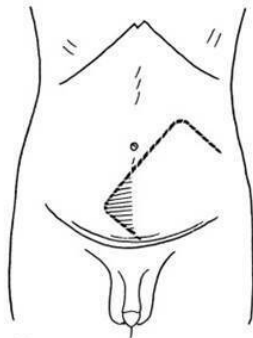
ГЛАВА 3



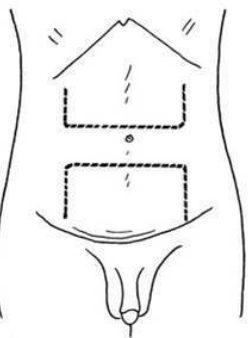
(1)



(2)



(3)



(4)

(1) направления кожных лоскутов на брюшной стенке по ходу межрёберной артерии и по ходу поверхностной надчревной артерии и вены. Соотношение длины к ширине 2:1; (2) кожные лоскуты, не привязанные к конкретным кровеносным сосудам. Соотношение длины к ширине 1.5:1; (3) лоскут, пересекающий срединную линию живота. В участ-

ке, пересекишем срединную линию, может развиваться некроз;
(4) горизонтальные лоскуты в верхней и нижней частях передней брюшной стенки могут пересекать среднюю линию живота

Рис. 3–12. *Локализация и направление кожных лоскутов на передней брюшной стенке*

3. Необходимо выполнить хороший гемостаз в каждом лоскуте, донорской и реципиентной зонах для того, чтобы избежать повторного вмешательства для удаления возникших гематом на брюшной стенке.

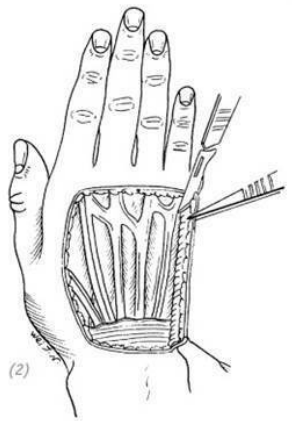
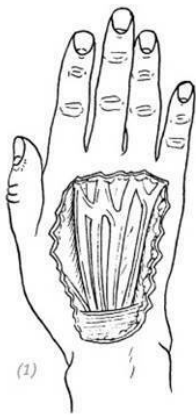4. Донорскую зону закрываем при помощи свободной кожной пластики кожным лоскутом средней толщины. Край свободного кожного лоскута должен немного заходить на питающую ножку донорского лоскута. При подшивании свободного лоскута оставляем длинные концы лигатур для подвязывания давящей марлевой салфетки. При подшивании края свободного лоскута к краю питающей ножки можно использовать как отдельные швы, так и непрерывный шов. В последнюю очередь подшиваем донорский лоскут.

5. После перемещения лоскута на реципиентную зону создаём прокладку из марли между повреждённой конечностью и грудной клеткой или брюшной стенкой. Пластырем фиксируем конечность, дополнительно прибинтовываем её к телу.

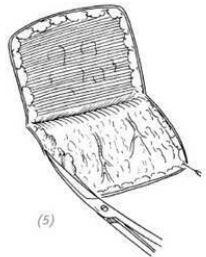
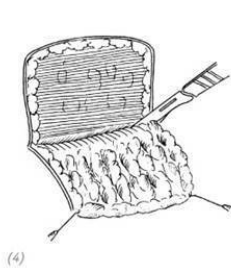
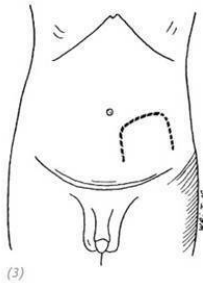
6. В послеоперационный период регулярно проверяем состояние кровообращения и жизнеспособность кожного лоскута. Особое внимание уделяем проверке натяжения и давления на свободный лоскут. Очень важен уход за кожным лоскутом: необходимо чтобы он был сухой, особенно через 2 недели после снятия швов, чтобы пот или другие биологические выделения не создавали повышенную влажность в области шва свободного кожного лоскута. Также необходимо следить за тем, чтобы не появлялись изъязвления и места расхождения краёв раны.

7. Через 2 недели снять швы, приблизительно через 4–6 недель пересечь питающую ножку (рис. 3–13).

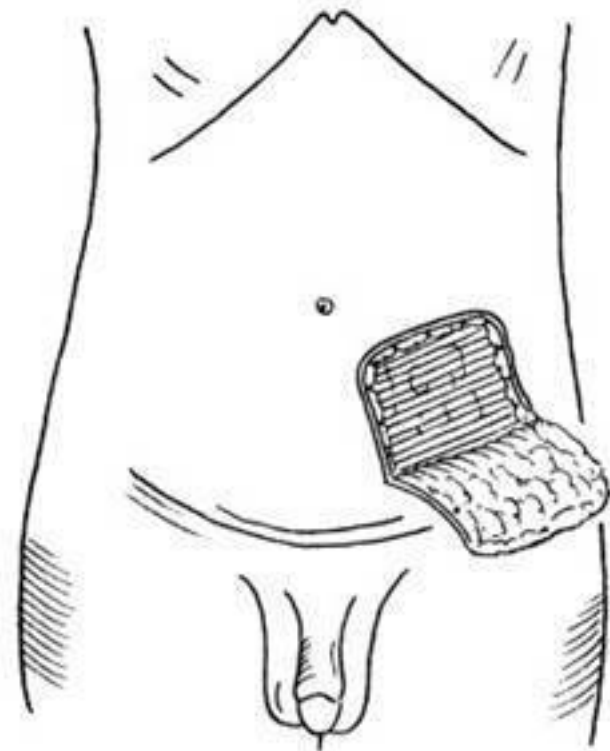
Кожным лоскутом с передней брюшной стенки можно восстанавливать относительно большие дефекты, например дефекты кожи тыльной поверхности дистальной части предплечья и дефекты тыльной поверхности кисти и пальцев (рис. 3–14, 15).



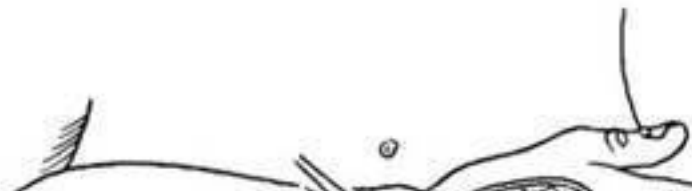(1) дефект кожи тыльной поверхности кисти (2) после проведения хирургической обработки раны с локтевого края выкроить ножку



(3) на передней брюшной стенке выкроить реверсивный лоскут; (4) отсепарировать лоскут; (5) удалить лишнюю подкожно-жировую клетчатку и утончить края лоскута

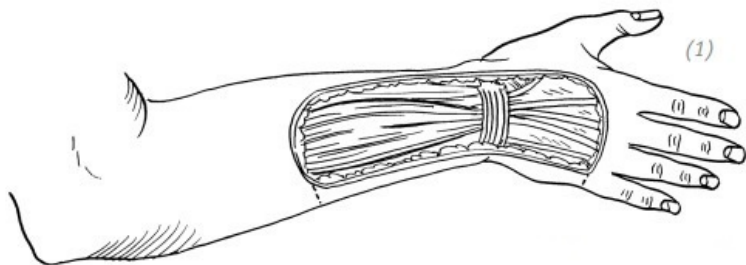


(6)

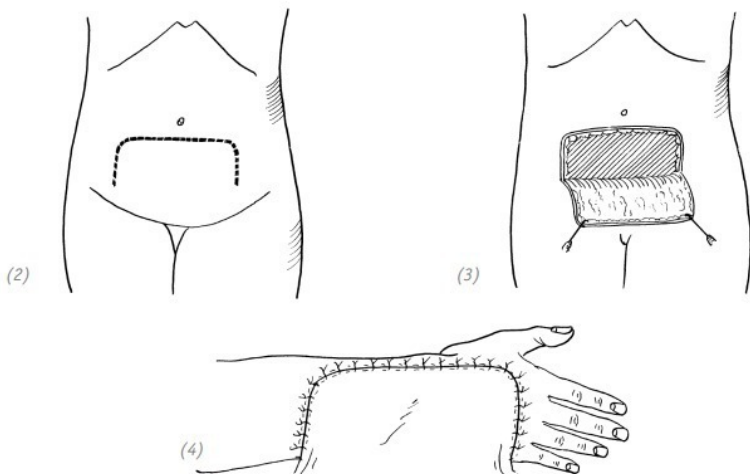


(6), (7) свободным расщеплённым кожным лоскутом средней толщины укрыть донорскую зону. Край лоскута у питающей ножки оставить длиннее. Для удобства подвешивания давящей салфетки оставить длинные концы лигатур на кожном лоскуте; (8) оставленный длинным край свободного кожного лоскута и основание питающей ножки реверсивного лоскута сшить непрерывным швом; (9) реверсивный лоскут подшить к реципиентной зоне

Рис. 3–13. Восстановление дефекта кожи тыльной поверхности кисти кожным лоскутом с брюшной стенки

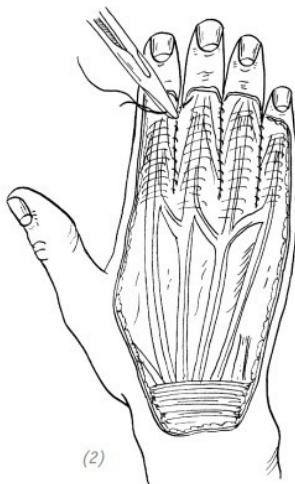
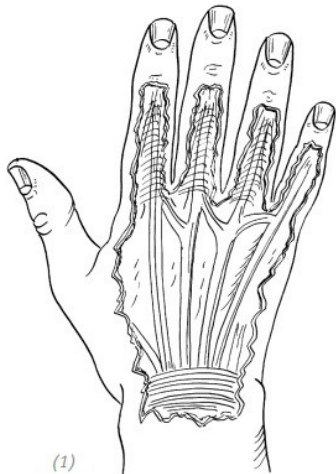


(1) дефект кожи тыльной поверхности дистальной части предплечья, тыльной поверхности запястья и тыльной поверхности кисти



(2) горизонтальный лоскут на одной питающей ножке в нижнем отделе передней брюшной стенки; (3) выкраиваем кожный лоскут; (4) пришиваем кожный лоскут

Рис. 3–14. Восстановление дефекта кожи тыльной поверхности дистальной части предплечья, тыльной поверхности запястья и тыльной поверхности кисти горизонтальным лоскутом на одной питающей ножке в нижнем отделе передней брюшной стенки



*(1) дефект кожи тыльной поверхности кисти и пальцев;
(2) прилежащие края ран соседних пальцев сшить вместе и закрыть кожным лоскутом с брюшной стенки. Через 3–4 недели после операции пересечь питающую ножку. Через 3–4 месяца провести операцию по разделению пальцев*

Рис. 3–15. *Восстановление дефекта кожи тыльной поверхности кисти и пальцев лоскутом с передней брюшной стенки*

3.КОЖНАЯ ПЛАСТИКА ТРУБЧАТЫМ КОЖ-

НЫМ ЛОСКУТОМ (СТЕБЛЕМ) С БРЮШНОЙ СТЕНКИ

Пластика стеблем на одной питающей ножке («острый» Филатовский стебель)

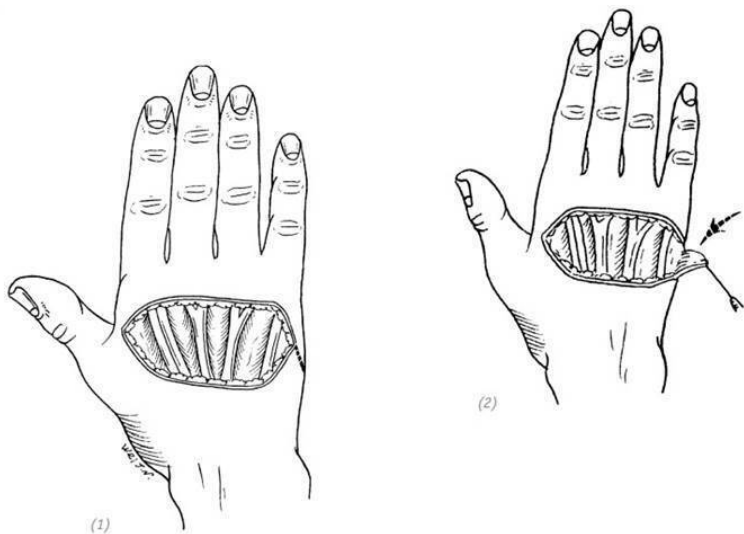
Показания

Данная методика применяется для восстановления относительно небольших дефектов кожи кисти. Данный метод будет прост в исполнении, если показания к операции определены верно, кожа донорской зоны передней брюшной стенки тонкая и выполнен оптимальный дизайн лоскута. Донорскую зону можно ушить наглухо первичным швом. Из выкроенного кожного лоскута сформировать трубку, а её дистальный конец распластать и подшить к реципиентной зоне. Выполнив тем самым одномоментную пластику кожным стеблем.

Ход операции

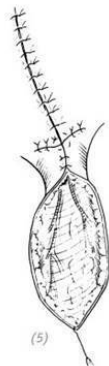
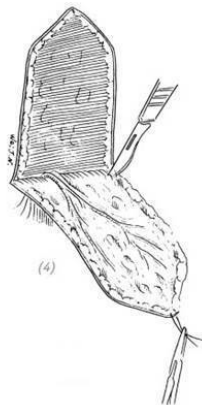
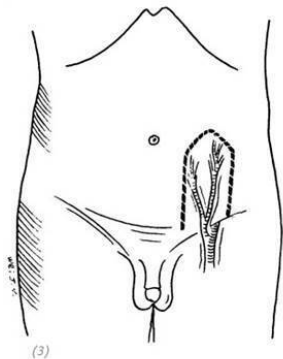
Основные элементы сходны с операцией с использованием обычного кожного лоскута с передней брюшной стенки. Вначале выкраиваем плоский реверсивный кожный лоскут на брюшной стенке. Если лоскут не привязан к конкретной артерии, то соотношение длины к ширине должно быть 1,5:1. Если же лоскут привязан к артерии (например: поверхностные надчревные артерии и вены), то соотношение длины к ширине может быть 2:1. После выкраивания лоскута, начиная от ножки, подвернуть и сшить края, формируя трубку.

Дистальный конец лоскута распластать и подшить к реципиентной зоне. Донорскую зону можно ушить наглухо первичным швом. После операции конечность зафиксировать лейкопластырем. Через 2 недели снять швы, через 6 недель пересечь питающую ножку (рис. 3–16).

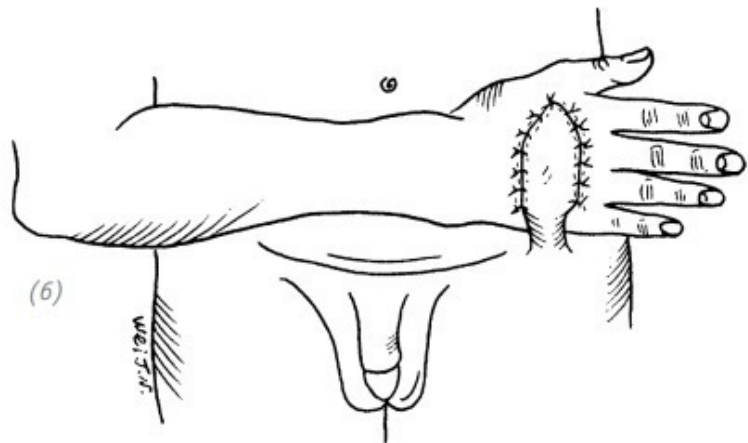


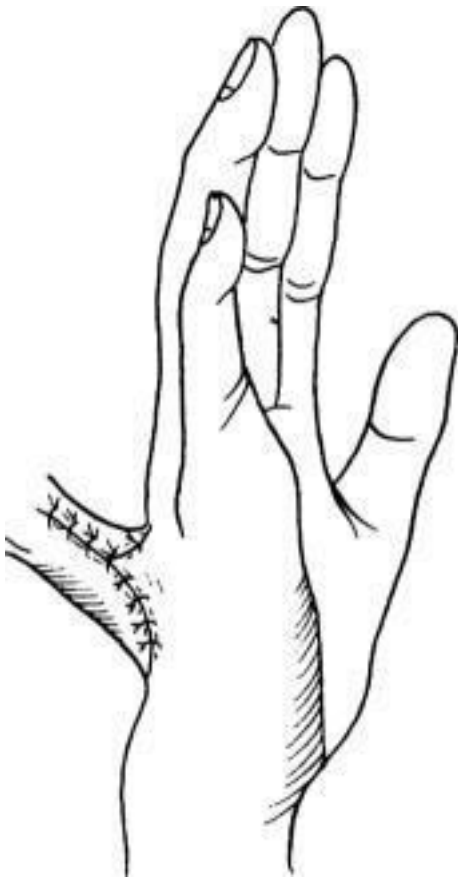(1), (2) дефект кожи тыльной поверхности кисти. После хирургической обработки раны выкроить треугольный лоскут в области предполагаемой ножки реципиентной зоны. Это делается для удобства подшивания донорского лоскута.

та с брюшной стенки

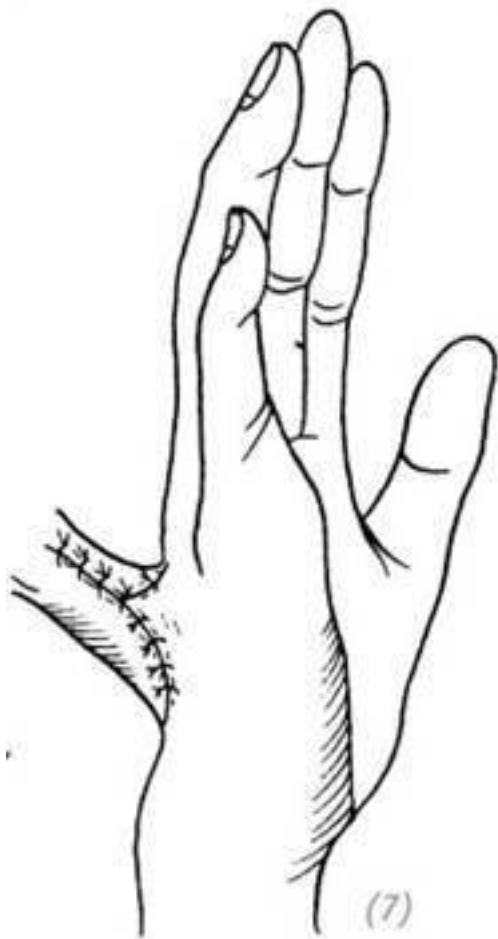

(3) на одной из сторон брюшной стенки по ходу поверхностной надчревной артерии выкроить кожный лоскут с длинной ножкой (4) отсепарировать кожный лоскут; (5) края лоскута подвернуть и сшить, формируя трубку. Донорскую зону ушить наглухо первичным швом. На дополнительные разрезы в дистальном конце трубки наложить матрацные швы



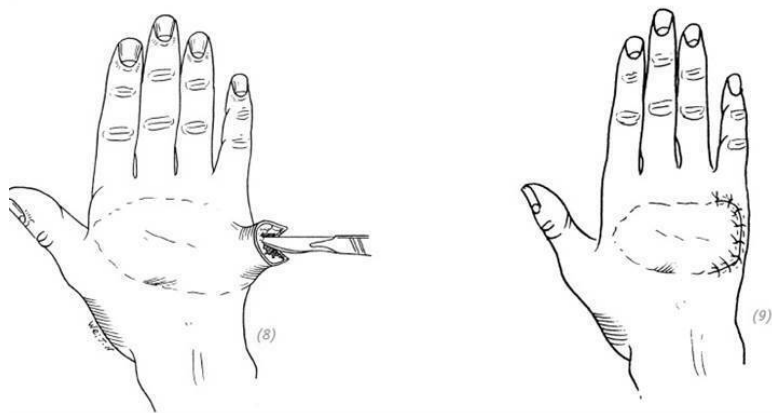


(6) дистальный конец лоскута распластать и подшить к реципиентной зоне



(7)

(7) способ подшивания стебля. Через 3 недели после операции начинаем тренировать стебель, периодически накладывая на него зажим. Через 6 недель пересекаем питающую ножку



(8) после отсечения ножки лишнюю кожу подрезаем (9) ушиваем рану

Рис. 3–16. Пластика дефекта кожи тыльной поверхности кисти «острым» Филатовским стеблем с брюшной полостью

Пластика кожным стеблем с брюшной стенки на двух питающих ножках

Показания

Применяется при тяжёлых рубцовых контрактурах кожи ладонной поверхности кисти для закрытия больших дефектов, образующихся после иссечения рубцовой ткани или при необходимости дополнительного восстановления нервов и сухожилий. Это двухэтапная операция.

Ход операции

1. На основании размеров дефекта в верхнем отделе передней брюшной стенки выкроить кожный лоскут с двумя питающими ножками. Соотношение длины к ширине 3:1.

2. После рассечения кожи и подкожной клетчатки отсепаровываем лоскут от поверхностного листка глубокой фасции. После удаления излишков подкожно-жировой клетчатки выполняем гемостаз. Далее подворачиваем края лоскута и сшиваем их, формируя трубку. Будьте внимательны при наложении швов у питающих ножек. Мобилизуем мягкие ткани краёв донорской зоны и ушиваем наглухо.

3. После завершения операции оставляем дренаж. Из марли и вазелина делаем валики и лейкопластырем защищаем кожный стебель. Если натяжение кожи краёв раны живота сильное, то накладываем временный бандаж.

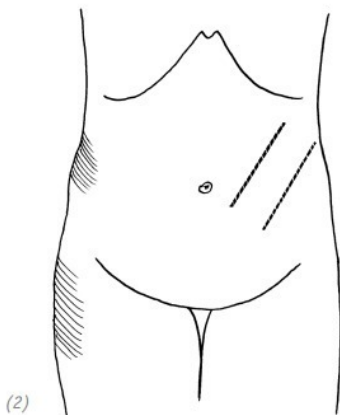
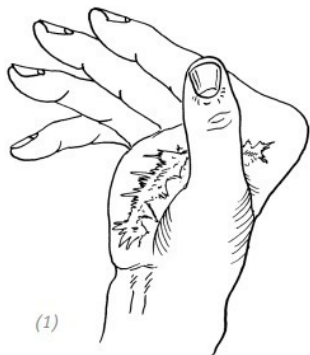4. Через 3–4 недели начинаем тренировать стебель, накладывая на его ножку зажим с резиновыми трубками на рабочих губках. Этим мы ускоряем регенерацию сосудов внутри

кожного стебля. Если через 1 час после наложения зажима в стебле не произошло изменений, то можно пересекать питающую ножку.

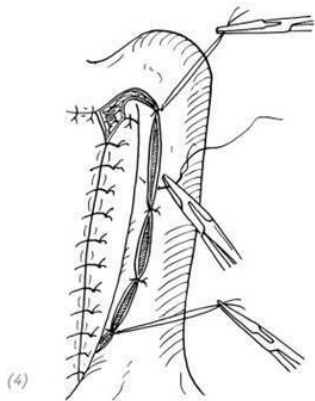
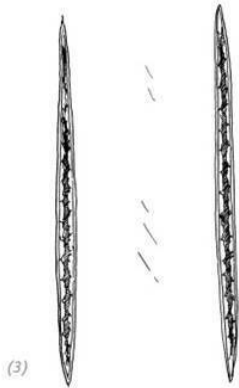
5. Через 5–6 недель после операции выполняем полное иссечение келоидных рубцов на ладонной поверхности кисти с заходом на кожную складку между большим и указательным пальцами. В области гипотенара выкраиваем язычковый лоскут. Затем пересекаем одну из ножек стебля (ножка, на которую накладывали зажим во время тренировок). На основании длины дефекта на отсечённом конце кожного стебля выполняем продольный разрез. Отсекаем излишки подкожно-жировой ткани.

6. Выполняем гемостаз ран и подшиваем лоскут к реципиентной зоне на ладонной поверхности кисти. Язычковый лоскут на ладони сшиваем с краем треугольной формы проксимального конца кожного стебля.

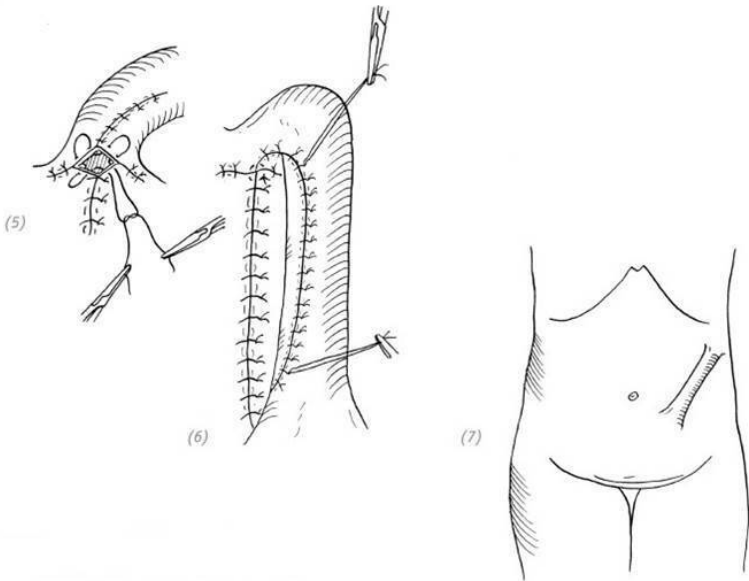
7. Через 5–6 недель после операции пересекаем питающую ножку. При необходимости можно использовать остаток кожного стебля для закрытия других дефектов, например на тыльной поверхности кисти (рис. 3–17).



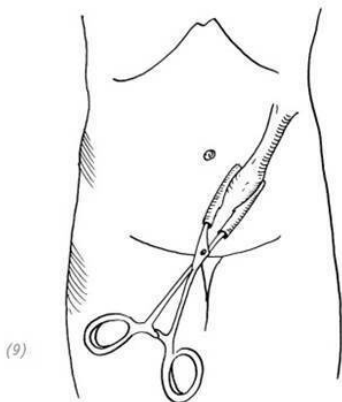
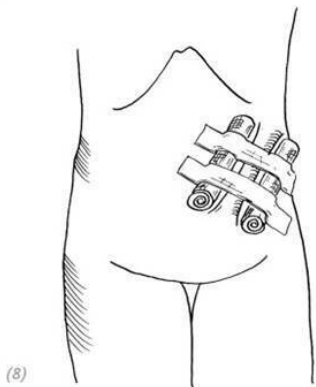
*(1) рубцовая деформация ладонной поверхности кисти;
(2) вначале в верхнем отделе передней брюшной стенки вы-
кроить кожный лоскут с двумя питающими ножками. Со-
отношение длины к ширине 3:1*



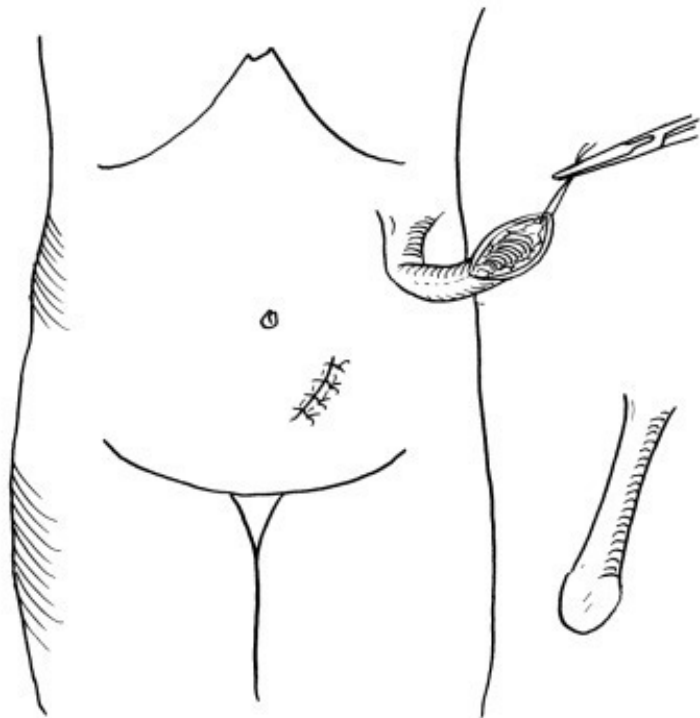
*(3) после рассечения кожи и подкожной клетчатки от-
сепаровываем лоскут от поверхностного листка глубокой
фасции, выполняем гемостаз; (4) далее подворачиваем края
лоскута и сшиваем их, формируя трубку. Мобилизуем мяг-
кие ткани краёв донорской зоны и ушиваем наглухо*



(5), (6) варианты швов в области ножек стебля; (7) окончательный вид сформированного кожного стебля

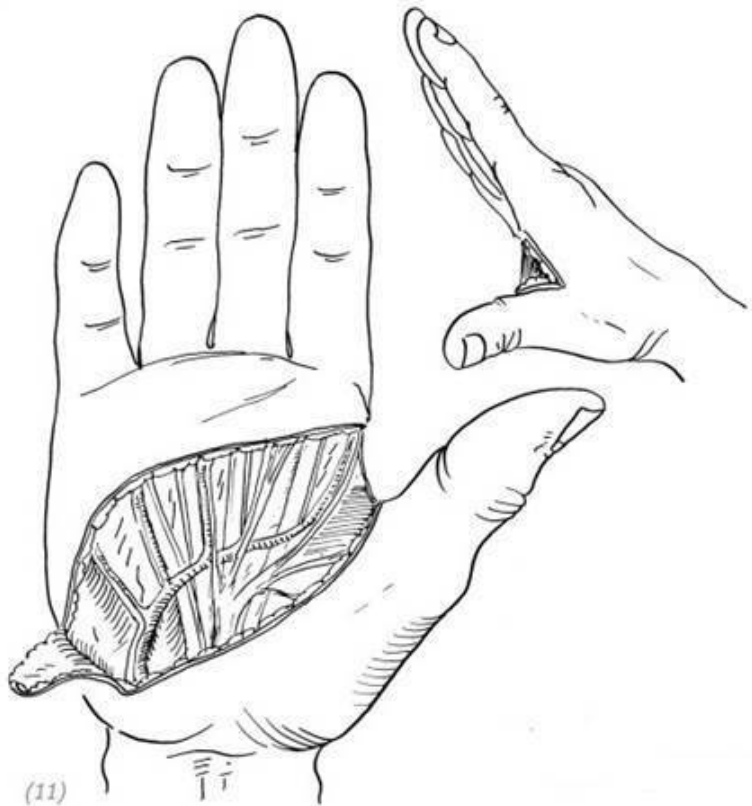

(8) двумя марлевыми валиками защитить стебель по краям, укрепить лейкопластырем и наложить биндаж; (9) через 3–4 недели после операции начинаем тренировать стебель, накладывая на его ножку зажим с резиновыми трубками на рабочих губках. Этим мы ускоряем регенерацию сосудов внутри кожного стебля

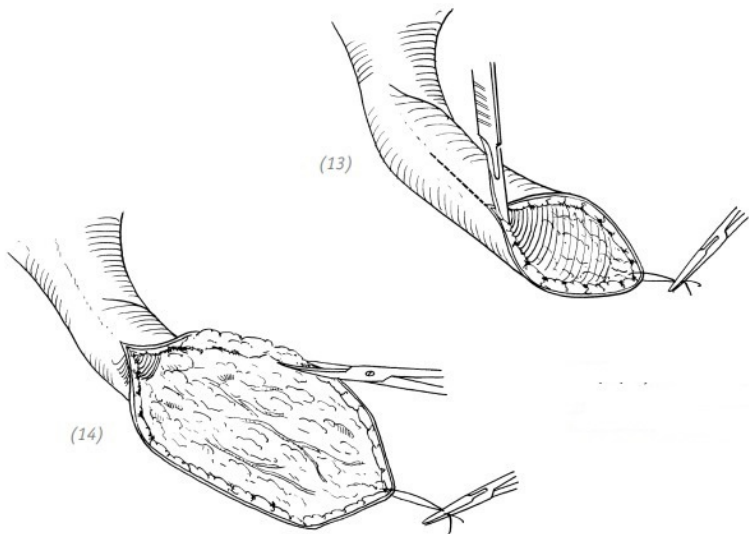


(10)

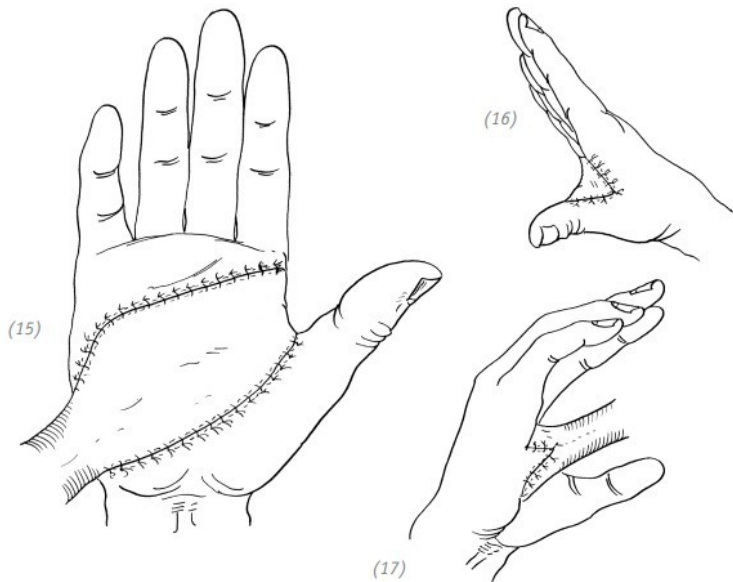
(10) через 5–6 недель пересекаем одну из питающих ножек



(11), (12) выполняем полное иссечение келоидных рубцов на ладонной поверхности кисти с заходом на кожную складку между большим и указательным пальцами. Гемостаз



(13), (14) на основании длины дефекта на отсечённом конце кожного стебля выполняем продольный разрез, придаём лоскуту необходимую форму. Гемостаз



(15), (16), (17) подшиваем лоскут к реципиентной зоне на ладонной поверхности кисти, через 5–6 недель после операции пересекаем питающую ножку

Рис. 3–17. *Пластика дефекта кожи ладонной поверхности кисти кожным стеблем с брюшной стенки на двух питающих ножках*

4.РЕТРОГРАДНАЯ ТРАНСПЛАНТАЦИЯ ЛУЧЕВОГО ЛОСКУТА ПРЕДПЛЕЧЬЯ НА СОСУДИСТОЙ

НОЖКЕ

Показания

Используя ретроградный лоскут, кровоснабжение которого обеспечивается за счёт лучевой артерии и вены, можно восстанавливать большие дефекты кожи кисти. Достоинства данного метода заключаются в том, что кожный лоскут хорошего качества, широкий просвет питающих сосудов, малое количество анатомических вариаций, лёгкая доступность и т.д. Среди недостатков – некрасивый косметический дефект после закрытия донорской зоны расщеплённым кожным лоскутом, конечность теряет один из основных питающих сосудов, отчего может меняться температура поверхности кожи после операции. Поэтому мы должны очень чётко понимать показания к данной операции в клинической практике и с осторожностью применять её у детей и подростков. Перед операцией необходимо провести тест Аллена, чтобы убедиться в проходимости лучевой, локтевой артерий и поверхностной и глубокой ладонных дуг. Если наблюдаются нарушения кровообращения, то данный метод пластики противопоказан.

Клиническая анатомия

Лучевая артерия (a.radialis) является продолжением плечевой артерии (a.brachialis) и начинается в локтевой ямке, идёт книзу и отклоняется кнаружи. Далее в верхней трети предплечья проходит по передней поверхности кругло-

го пронатора (*m. pronator teres*). Достигнув медиального края плечелучевой мышцы (*m. brachioradialis*), артерия идёт между этой мышцей и круглым пронатором, а далее – в нижней трети предплечья: между плечелучевой мышцей и лучевым сгибателем кисти (*m. flexor carpi radialis*). В этой области артерия лежит наиболее поверхностно: покрыта только фасцией и кожей. По бокам от лучевой артерии отходят несколько кожных и мышечных ветвей. Там, где артерия проходит глубоко, кожных ветвей мало, около 2–3. А вот в нижней трети предплечья от нее отходит от 4 до 10 кожных ветвей. Эти ветви за счёт анастомозов в подкожной клетчатке образуют развитую сосудистую сеть. А также кожные ветви локтевой артерии (*a. ulnaris*), передней и задней межкостных артерий (*a. interossea anterior*, *a. interossei posterior*), анастомозируя между собой, также участвуют в кровоснабжении всего предплечья. Ретроградное кровоснабжение лоскута предплечья в основном осуществляется нижней третью лучевой артерии и её кожными ветвями. Когда выполняется ретроградная трансплантация лучевого лоскута предплечья на сосудистой ножке дистального отдела лучевой артерии, кровоснабжение идёт через локтевую артерию, поверхностную и глубокую ладонные арки и входит в лоскут. Венозный отток идёт через две сопутствующие вены (рис. 3–18).

Ход операции

1. Выкраивание кожного лоскута. После выполнения хирургической обработки раны на тыльной поверхности кисти

и её гемостаза метиленовым синим прочерчиваем линию от середины локтевой ямки до места определения пульсации лучевой артерии в области запястья. Это линия, по направлению которой проходит лучевая артерия на предплечье, она будет являться ориентиром при выкраивании кожного лоскута на сосудистой ножке. На основании размеров дефекта кожи тыльной поверхности кисти на коже предплечья метиленовым синим рисуем границы будущего ретроградного лоскута.

2. Отсепаровывание и перемещение кожного лоскута. После наложения кровоостанавливающего жгута (не обязательно обескровливать) по намеченным линиям выполняем разрезы кожи, подкожной клетчатки и доходим до глубокой фасции. Лигируем сосуды, идущие вне лоскута, и, производя острое разъединение тканей, подходим к его центру. Основываясь на знаниях топографической анатомии, выделяем лучевую артерию и сопровождающую её вену. Выделяем осторожно, стараясь не повредить основные стволы и их ветви. В месте, где лучевая артерия и вена проходят между плечелучевой мышцей и лучевым сгибателем запястья, раздвигаем ткани под фасцией. После того, как лоскут отсепарован, сосудистым зажимом пережимаем проксимальный конец лучевой артерии, снимаем кровоостанавливающий жгут и оцениваем кровообращение в кисти и кожном лоскуте. Если кровоток не нарушен, то проксимальные концы артерии и вены лигируем. Выделение сосудистой ножки можно начи-

нать и с запястья, постепенно двигаясь в направлении кожного лоскута. После того как лоскут и сосудистая ножка мобилизованы, кожный лоскут протягиваем через подкожный туннель на запястье и укрываем дефект на тыльной поверхности кисти. Швы накладываем на кожный лоскут с оставлением дренажа. Чтобы избежать нарушения кровообращения в кожном лоскуте, артерия и вена в области разворота на запястье должны изгибаться по дуге и избегать резкого перегиба.

3. Дефект донорской зоны восстанавливаем расщеплённым кожным лоскутом и подвязываем давящие салфетки. Накладываем свободную повязку.

Послеоперационное ведение

Кисть и предплечье зафиксировать гипсовой шиной. В области тыльной поверхности кисти в повязке оставить окно для удобства контроля за состоянием пересаженного лоскута. Швы снять через 2 недели. Если не было сопутствующих повреждений костей, суставов и сухожилий, то можно начинать проведение ЛФК (рис. 3–19).

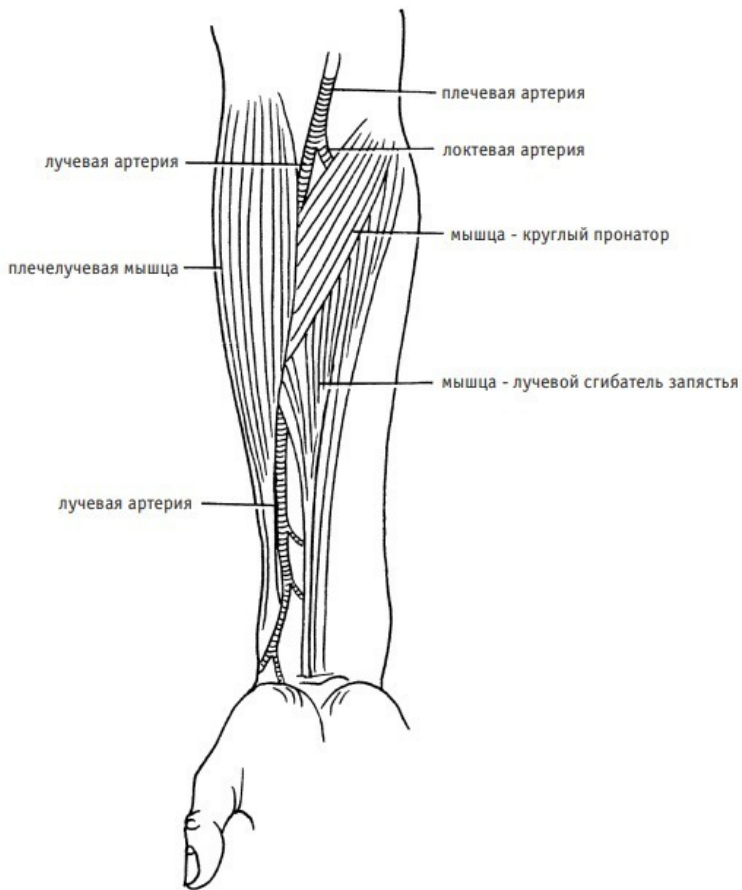
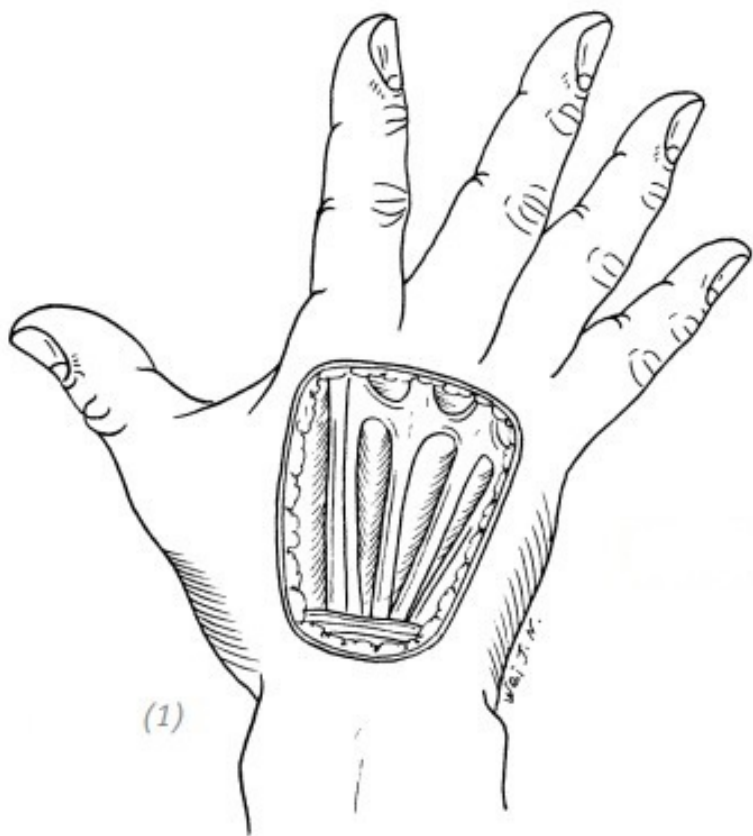
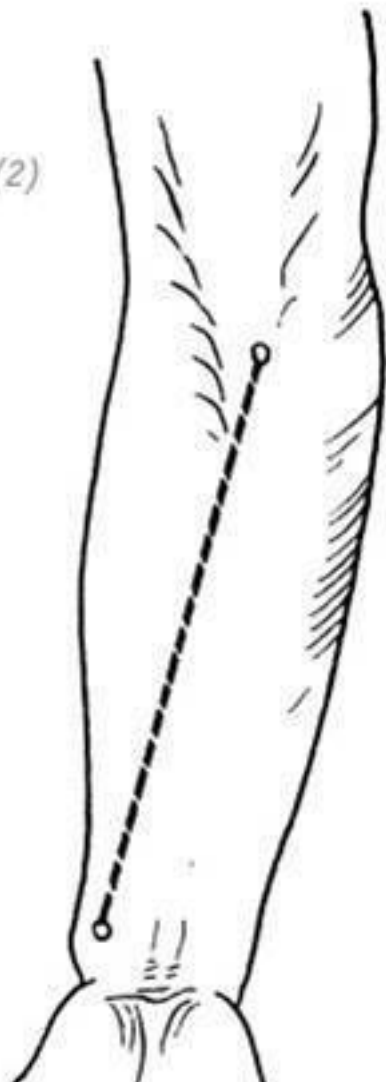


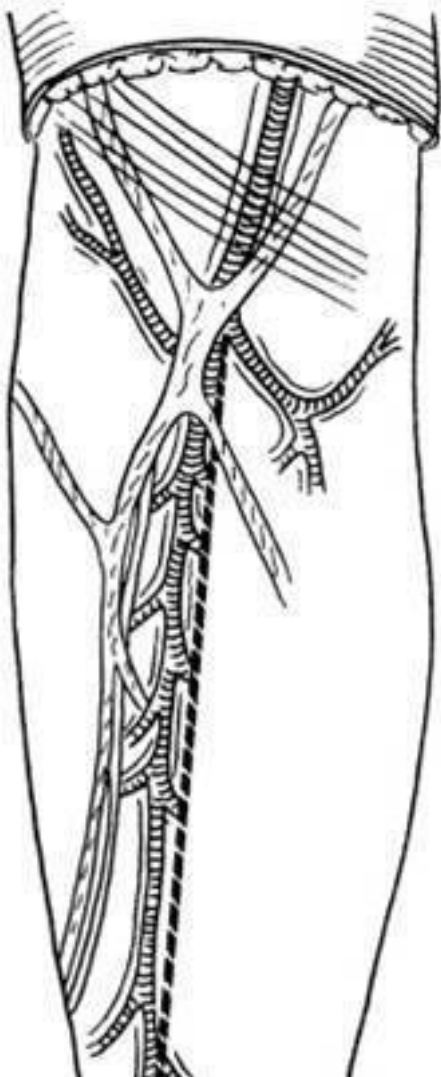
Рис. 3–18. Анатомическое положение лучевой артерии на ладонной стороне предплечья



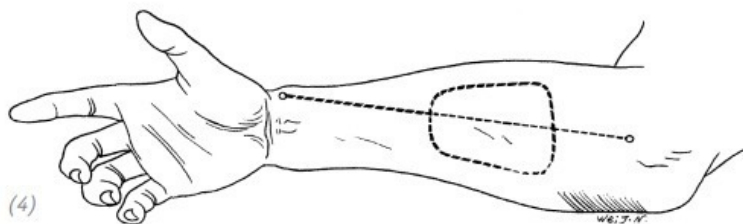
(1) дефект кожи на тыльной поверхности кисти

(2)



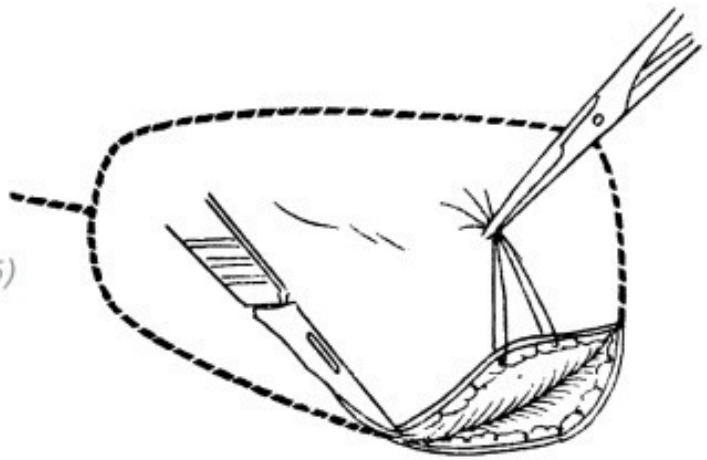


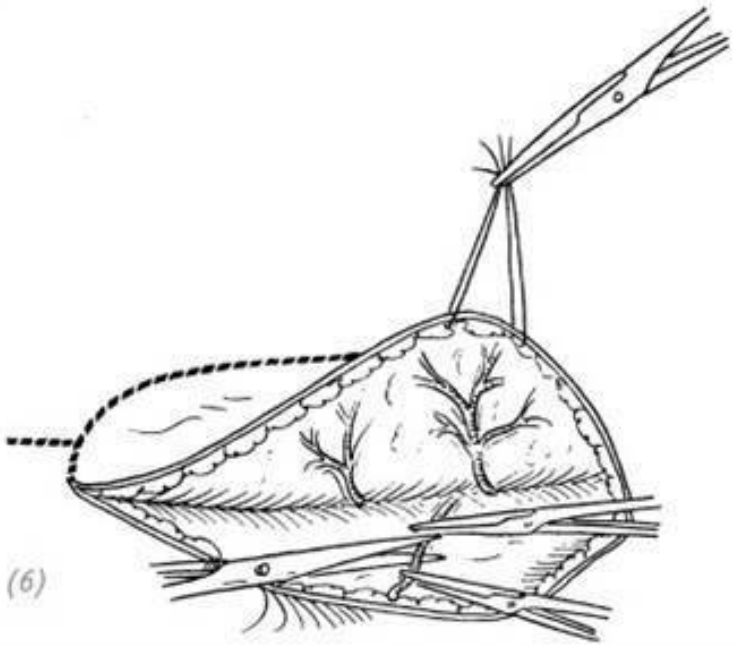
(2), (3) от середины локтевой ямки до места определения пульсации лучевой артерии в области запястья метиленовым синим прочерчиваем линию, по направлению которой проходит лучевая артерия на предплечье



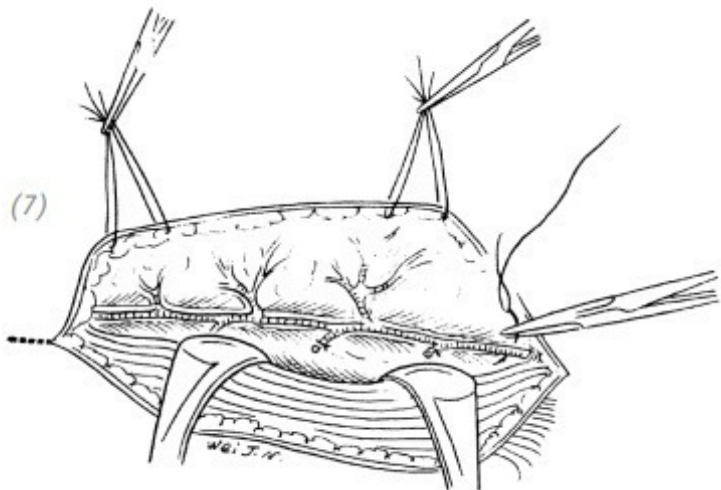
(4) на основании размеров дефекта кожи тыльной поверхности кисти на коже ладонной поверхности предплечья метиленовым синим рисуем границы будущего ретроградного лоскута

(5)

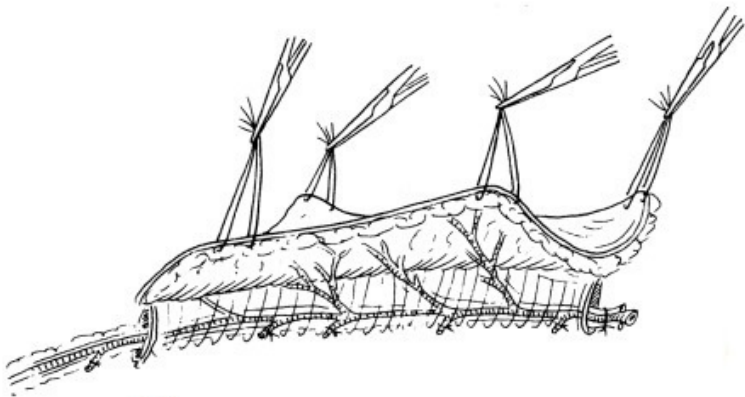




(5), (6) по намеченным линиям выполняем разрезы кожи, подкожной клетчатки и доходим до глубокой фасции. Лигируем сосуды, идущие вне лоскута

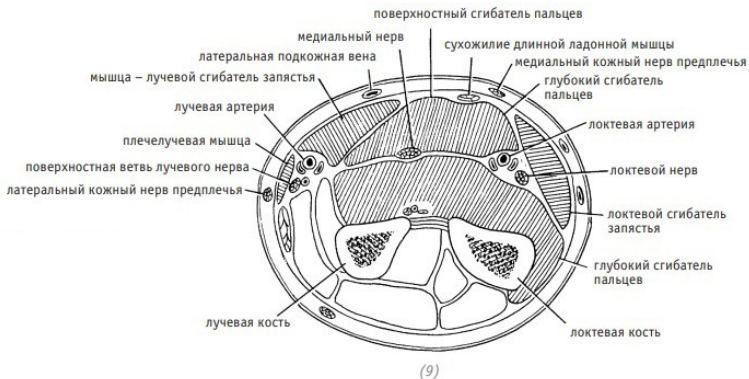


(7) отсепаровываем лоскут по направлению от краёв к центру



(8)

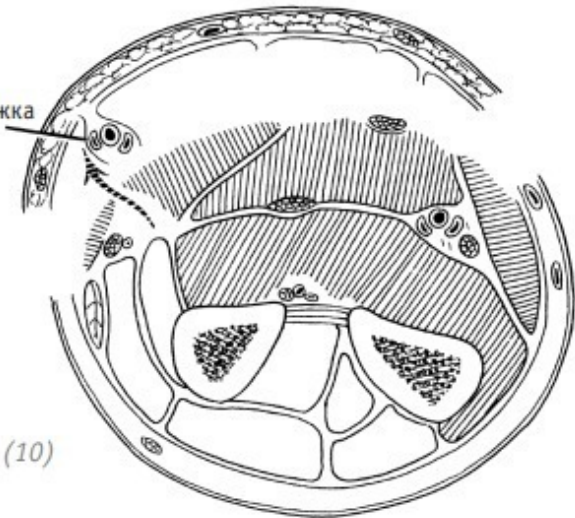
(8) после того, как лучевая артерия и вена мобилизованы, лигируем их проксимальные концы



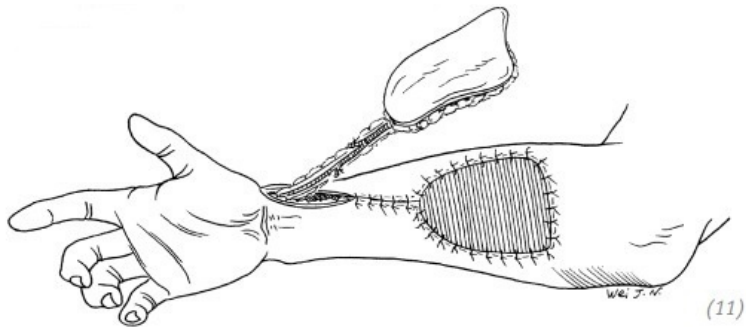
(9) топографическая анатомия средней трети предплечья в поперечном разрезе

сосудистая ножка

(10)

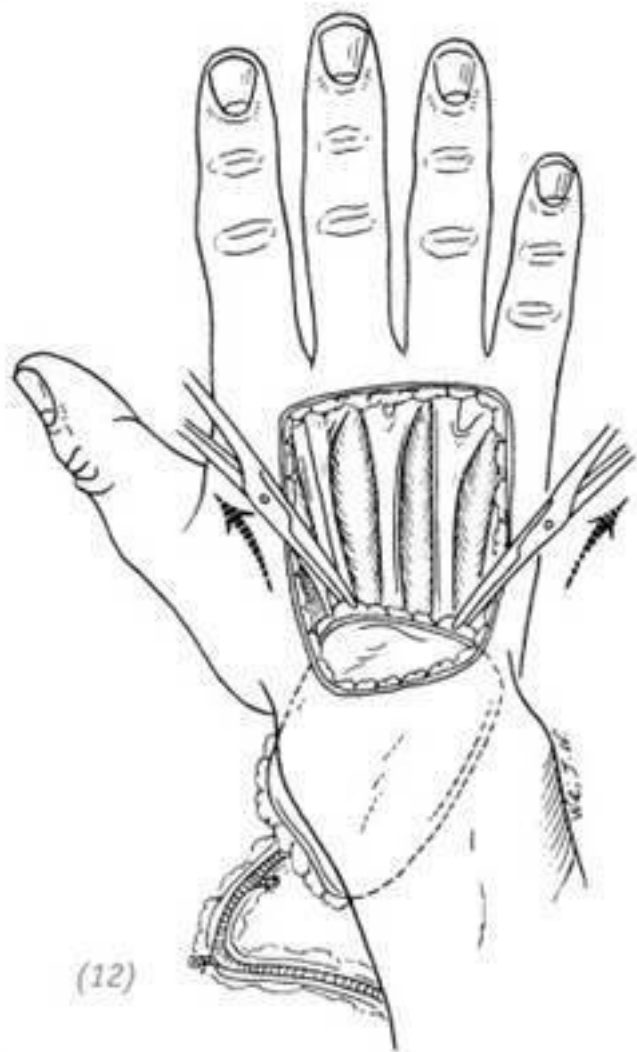

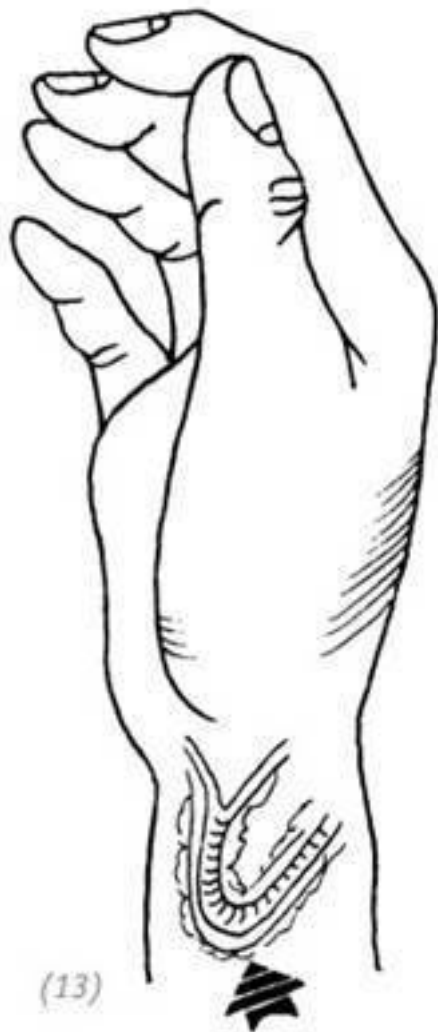(10) для максимальной гарантии хорошего кровообращения в лоскуте последний отсепаровываем вместе с подлежащей фасцией и на основании знаний топографической анатомии предплечья выделяем дистальный отдел сосудистой ножки



(11)

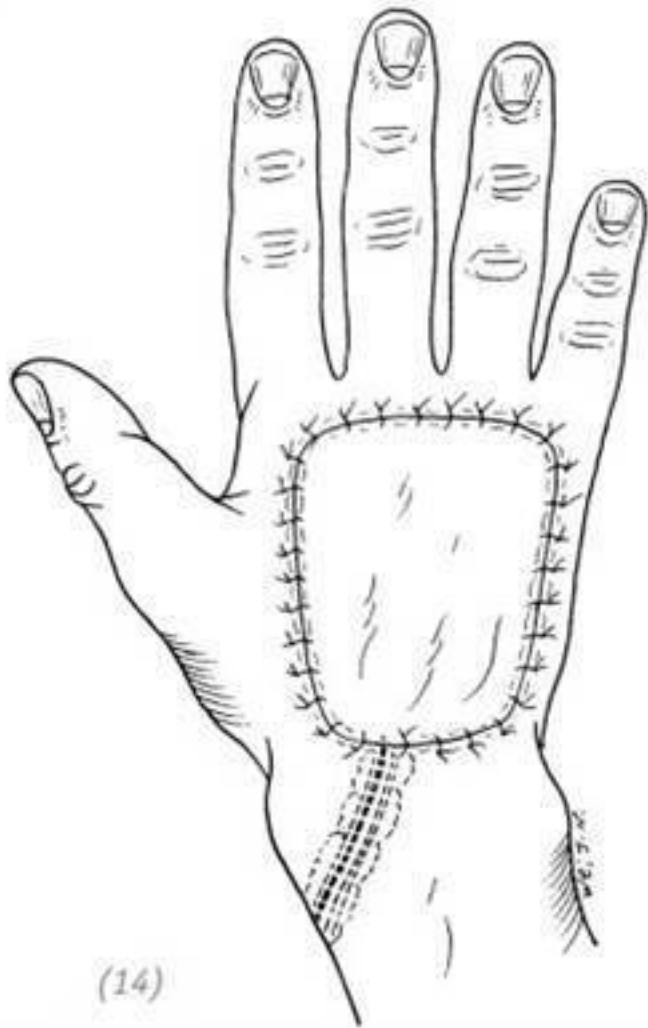
(11) после выделения лоскута и сосудистой ножки донорскую зону восстанавливаем расщеплённым кожным лоскутом





(13)

(12) кожный лоскут протягиваем через подкожный туннель на запястье и укрываем дефект на тыльной поверхности кисти (13) чтобы избежать нарушения кровообращения в кожном лоскуте, артерия и вена в области разворота на запястье должны изгибаться по дуг



(14)

(14) швы накладываем на кожный лоскут с оставлением дренажа

Рис. 3–19. *Восстановление дефекта кожи тыльной поверхности кисти ретроградной трансплантацией лучевого лоскута предплечья на сосудистой ножке*

5. СВОБОДНАЯ ПЕРЕСАДКА КОЖНОГО ЛОСКУТА С ТЫЛЬНОЙ ПОВЕРХНОСТИ СТОПЫ

Данный лоскут имеет ряд преимуществ. Кровоснабжение лоскута осуществляется за счёт дорзальной артерии стопы, диаметр артерии довольно большой, сосудистая ножка длинная, цвет лоскута хороший, расположение поверхностное, легкодоступное. В зоне лоскута проходит поверхностный малоберцовый нерв, который можно использовать для наложения анастомоза. После трансплантации достигается относительно хорошее восстановление тактильной функции. Если дефект кожи кисти осложнён травмой сухожилий, то для его восстановления при заборе кожного лоскута одновременно можно взять сухожилие разгибателя пальца стопы.

Показания

Данная методика показана при средних по площади дефектах кожи тыльной, ладонной поверхности кисти, кожи запястья и кожи межпальцевых промежутков с сопутству-

ющим повреждением глубоких слоёв. Выполняющий данную операцию доктор должен обладать определёнными знаниями и опытом в микрохирургии и хирургии кисти. Если трансплантация свободного лоскута пройдёт неудачно, рекомендовано как можно раньше удалить некротизированные ткани и выполнить пластику кожным лоскутом на питающей ножке.

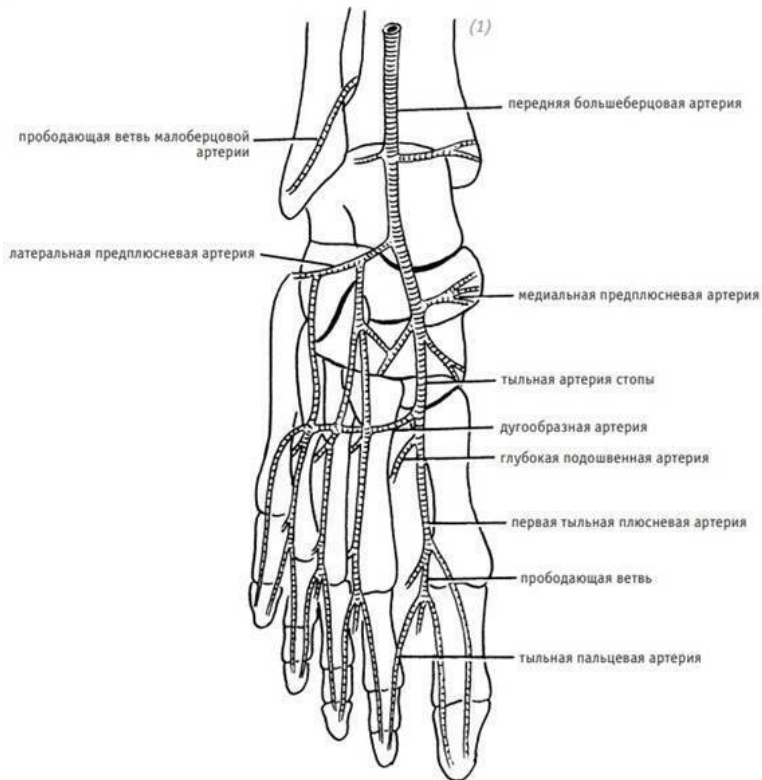
Клиническая анатомия

Основной артерией, питающей кожу тыльной поверхности стопы, является дорзальная артерия стопы (a.dorsalis pedis). Данная артерия является конечной ветвью передней большеберцовой артерии (a.tibialis anterior). Дорзальная артерия стопы лежит между сухожилиями разгибателя 1 пальца и длинным разгибателем пальцев. Проекционная точка на коже расположена посередине линии, соединяющей внутреннюю и внешнюю лодыжки. Артерия идёт между выше-названными сухожилиями, пересекает сзади таранную, ладьевидную и вторую клиновидную кости, короткий разгибатель большого пальца стопы и доходит до промежутка между проксимальными концами 1 и 2 плюсневых костей. В этом месте она делится на глубокую подошвенную артерию (Ramus plantaris profundus) и первую тыльную плюсневую артерию (a. metatarsae dorsalis prima). В области таранной кости от внутреннего края дорзальной артерии отходят 2–3 ветви медиальных предплюневых артерий (aa.tarsae medialis). Они проходят под сухожилием разгибателя боль-

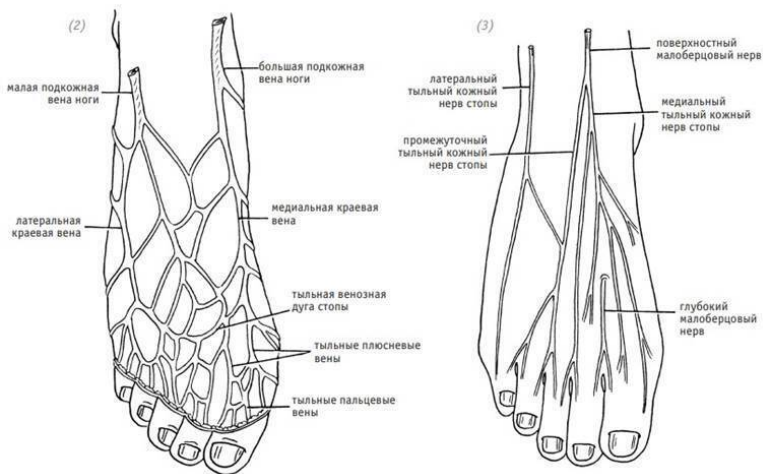
шого пальца ноги и достигают медиального края стопы. От наружного края дорзальной артерии также отходит веточка, которая идёт под коротким разгибателем пальца ноги и доходит до латерального края тыльной поверхности стопы.

Дугообразная артерия (a. arcuata) отходит напротив медиальной клиновидной кости, направляется в латеральную сторону по основаниям плюсневых костей и анастомозирует с латеральными предплюсневыми и подошвенными артериями. Дугообразная артерия отдаёт кпереди три (aa. metatarsae dorsalis), вторую, третью и четвёртую, направляющиеся в соответственные межкостные плюсневые промежутки и делящиеся каждая на две (aa. digitales dorsalis) к обращённым друг к другу сторонам пальцев. Каждая из плюсневых артерий отдаёт прободающие ветви, передние и задние, идущие на подошву. Кровоснабжение кожного лоскута в основном осуществляется за счёт кожных веточек, отходящих от промежутка между собственно дорзальной артерией стопы и глубокой подошвенной артерией. Эти веточки вначале идут под глубокой фасцией и потом прободают фасцию и выходят в подкожное пространство. Для хорошего кровообращения в каждом лоскуте во время операции необходимо сохранять ткани между дорзальной артерией стопы и кожей на участке от голеностопного сустава до первого межплюсневого промежутка. Венозный отток с тыльной поверхности стопы осуществляется двумя сопровождающими дорзальную артерию венами и большой и малой подкожными

венами. Иннервация кожного лоскута осуществляется ветвями поверхностного малоберцового нерва – тыльным медиальным кожным нервом и тыльным промежуточным нервом (рис. 3–20).



(1) артерии тыльной поверхности стопы



ДЕФЕКТЫ КОЖИ КИСТИ

(2) вены тыльной поверхности стопы (3) нервы тыльной поверхности стопы

Рис. 3–20. *Клиническая анатомия тыльной поверхности стопы*

Анестезия и положение тела

Блокада плечевого сплетения и эпидуральная проводниковая анестезия

Ход операции

1. Выкраивание кожного лоскута

На тыльной поверхности стопы метиленовым синим обозначить места хода дорзальной артерии стопы, большой и малой подкожных вен и поверхностного малоберцового нерва. Далее взять артерию за центральную ось кожного лоскута, метиленовым синим обозначить контуры будущего лоскута. Размер последнего должен соответствовать размеру дефекта реципиентной зоны. Так как кожа тыльной поверхности стопы после отсепаровывания сжимается больше, чем лоскуты с груди или передней брюшной стенки, то при разметке делаем его границы на 1 см больше, чем дефект реципиентной зоны. Длина лоскута не должна пересекать нижний край удерживателя сухожилий разгибателей и условной линии, соединяющей межпальцевые промежутки. Ширина лоскута не должна пересекать латеральный и медиальный края тыльной поверхности стопы.

2. Отсепаровывание лоскута

По намеченным линиям произвести разрезы кожи, подкожной клетчатки и далее до тканей, окружающих сухожилия разгибателей пальцев стопы. С медиальной стороны выделить большую подкожную вену и лигировать отходящие вне лоскута ветви. Оставить нетронутой венозную сеть внутри кожного лоскута. Чтобы избежать отделения кожного лос-

кута от подлежащих сосудов во время отсечения лоскута, а также для удобства перемещения лоскута можно наложить несколько фиксирующих швов-«держалок».

Для сохранения целостности дорзальной артерии и её кожных ветвей во время отсепаровывания дистального края лоскута необходимо выделить, пересечь и подшить к лоскуту проксимальный конец сухожилия короткого разгибателя пальца, так как под этим сухожилием и под брюшком мышцы короткого разгибателя пальца проходит первая тыльная плюсневая артерия и глубокая подошвенная артерия. Если первая тыльная плюсневая артерия находится относительно поверхностно, то её можно сохранить в лоскуте вместе с сухожилием короткого сгибателя пальца, перерезав место соединения сухожилия и брюшка мышцы. Брюшко мышцы короткого сгибателя пальца оставить на тыльной поверхности стопы. Если первая тыльная плюсневая артерия находится относительно глубоко, то её можно пересечь и наложить лигатуры. Значительного влияния на кровоснабжение кожного лоскута это не окажет. В области проксимального края кожного лоскута, между сухожилиями разгибателя 1 пальца и длинным разгибателем пальцев, выделить дорзальную артерию стопы и сопровождающие её вены, в области наружной лодыжки выделить поверхностный малоберцовый нерв. При мобилизации дорзальной артерии стопы и сопровождающих её вен она может плотно примыкать к надкостнице и суставной капсуле. Если дорзальная артерия стопы и сопровожда-

ющие её вены находятся глубоко с внутренней стороны сухожилия разгибателя большого пальца стопы, то необходимо рассечь мягкие ткани вокруг сухожилия и оттянуть сухожилие разгибателя большого пальца стопы кнутри.

В разделе клинической анатомии мы уже говорили, что кровоснабжение кожного лоскута в основном осуществляется дорзальной артерией стопы и её ветвями, расположенными между нижним краем удерживателя сухожилий разгибателя и местом отхождения глубокой подошвенной артерии. В связи с этим для хорошего кровоснабжения кожного лоскута необходимо сохранить соединение дорзальной артерии стопы, вен с подкожной клетчаткой. Для мобилизации рекомендуем использовать встречный метод между дистальным и проксимальными концами. В первом межпястном промежутке выделить глубокую подошвенную ветвь дорзальной артерии, перевязать её и пересечь. В таком случае питающая ножка кожного лоскута будет представлена только дорзальной артерией стопы, большой подкожной веной и поверхностным малоберцовым нервом, соединённым с проксимальным концом. Ослабить кровоостанавливающий жгут и оценить качество кровообращения в кожном лоскуте.

3. Пересадка кожного лоскута

В зоне, близкой к реципиентной, выбираем подходящий для наложения анастомоза сосудисто-нервный пучок. Находим артерию, вену и нерв, которые мы соединим с артерией, веной и нервом кожного лоскута. Если реципиентная

зона находится на тыльной поверхности кисти, то можно произвести косой разрез с лучевой стороны запястья. Выделить лучевую артерию (*A. radialis*), сопровождающую её вену (*v. comitantes arteriae radialis*), латеральную подкожную вену (*v. cephalica*) и поверхностную ветвь лучевого нерва (*R. Superficialis n. radialis*). Через уже существующий доступ создать свободный подкожный туннель, идущий до реципиентной зоны. Измеряем расстояние от проксимального края реципиентной зоны до места предполагаемого анастомоза. На основании полученных данных определяем длину сосудистой ножки кожного лоскута. В донорской зоне на стопе пересекаем тыльную артерию стопы (*A. dorsalis pedis*) и идущую рядом вену, большую подкожную вену ноги (*v. saphena magna*), поверхностный малоберцовый нерв (*N. fibularis superficialis*). Трансплантат с сосудистой ножкой полностью отделяем от донорской зоны. Быстро перемещаем кожный лоскут на реципиентную зону, а концы сосудисто-нервного пучка через подкожный туннель подводим к месту предполагаемого анастомоза. Кожный лоскут фиксируем несколькими швами. Далее накладываем анастомоз – конец в конец – между латеральной подкожной веной (*v. cephalica*) и большой подкожной веной ноги (*v. saphena magna*), для этого используем атравматические иглы с хирургическим шовным материалом размером 8/0, 9/0. Поверхностный малоберцовый нерв (*N. fibularis superficialis*) сшиваем с проксимальным концом поверхностной ветви луче-

вого нерва (*R. superficialis n. radialis*). Используем атравматическую иглу 8/0. На тыльную артерию стопы (*A. dorsalis pedis*) и лучевую артерию (*A. radialis*) наложить анастомоз «конец в конец». Используем атравматическую иглу 9/0. Далее ослабляем сосудистые зажимы и наблюдаем за восстановлением кровообращения в пересаженном кожном лоскуте. Если цвет кожного лоскута тёмно-красный, это говорит о слабом наполнении большой подкожной вены ноги (*v. saphena magna*) и затруднении венозного оттока. В данном случае для улучшения венозного оттока, используя атравматический шовный материал 10/0, 11/0, наложить венозный анастомоз – конец в конец – между веной, сопровождающей лучевую артерию (*v. comitantes arteriae radialis*), и веной, сопровождающей тыльную артерию стопы (*A. dorsalis pedis*), либо венозный анастомоз между другими венами края кожного лоскута и края раны. После восстановления нормального кровотока рану ушить с оставлением резиновой дренажной полоски. На место пересадки и послеоперационный шов накладываем стерильную повязку. В области пересаженного кожного лоскута оставляем окно для контроля за кровообращением. Конечность фиксируем гипсовой лангетой.

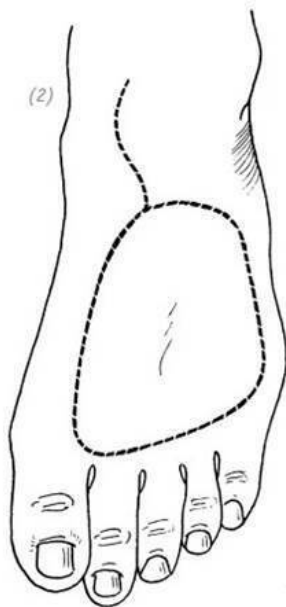
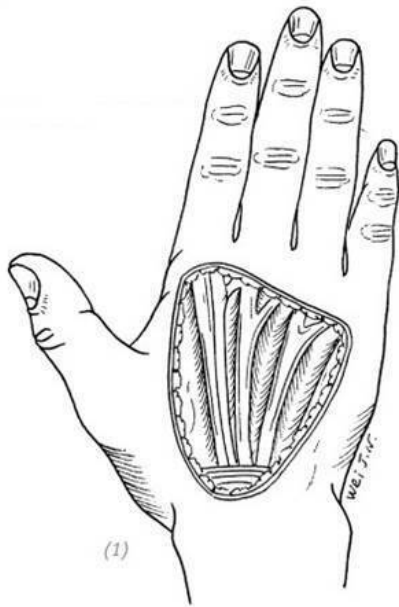
4. Восстановление донорской зоны

После иссечения кожного лоскута выполнить гемостаз реципиентной зоны. Укрыть реципиентную зону расщеплённым кожным лоскутом средней толщины. Наложить швы с оставлением длинных концов лигатур. На лоскут подвязать

давящую салфетку и зафиксировать стопу на невысокой гипсовой лангете.

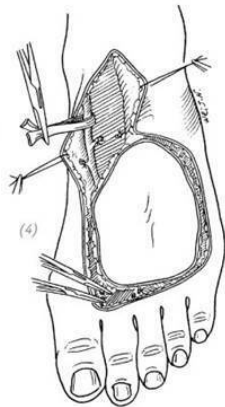
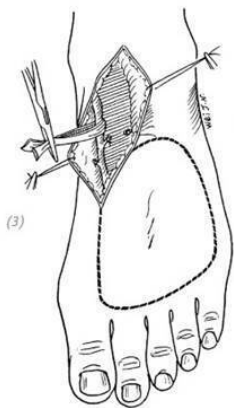
Послеоперационное ведение

Постельный режим в течение 10–14 дней с приподнятой конечностью. Местно использовать инфракрасную лампу для повышения температуры окружающего воздуха. Через 3–4 дня после операции каждые 1–2 часа измерять температуру кожного лоскута. Из лекарственных препаратов рекомендован приём антибиотиков, антикоагулянтов, спазмолитиков в течение 7–10 дней. Через 2 недели снять швы с тыльной поверхности кисти, с донорской зоны стопы – через 3 недели после операции (рис. 3–21).

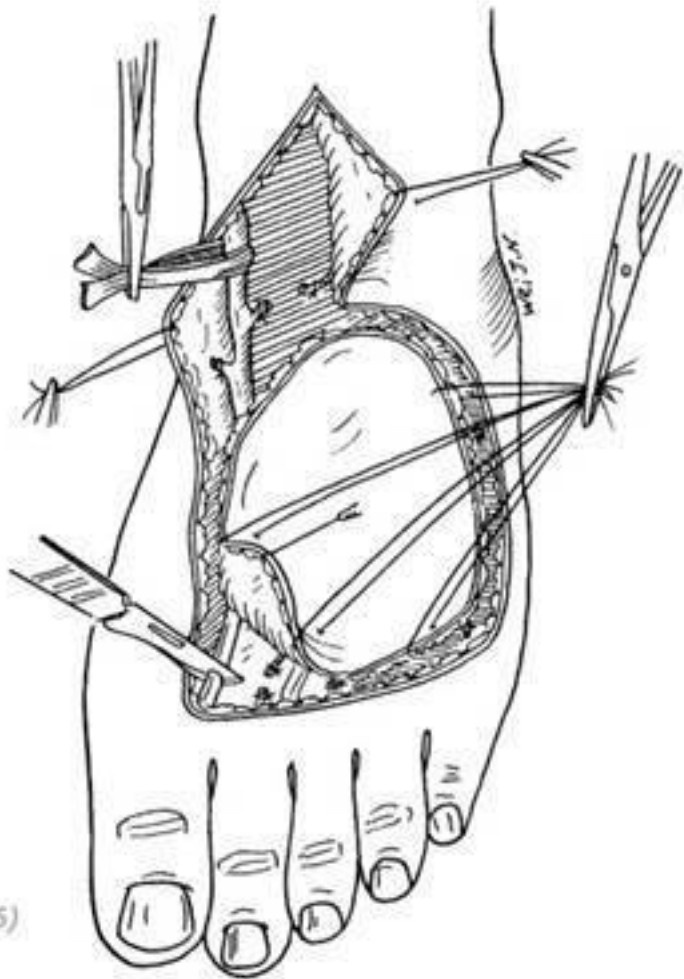


(1) дефект кожи тыльной поверхности кисти (2) выкраивание кожного лоскута на тыльной поверхности стопы

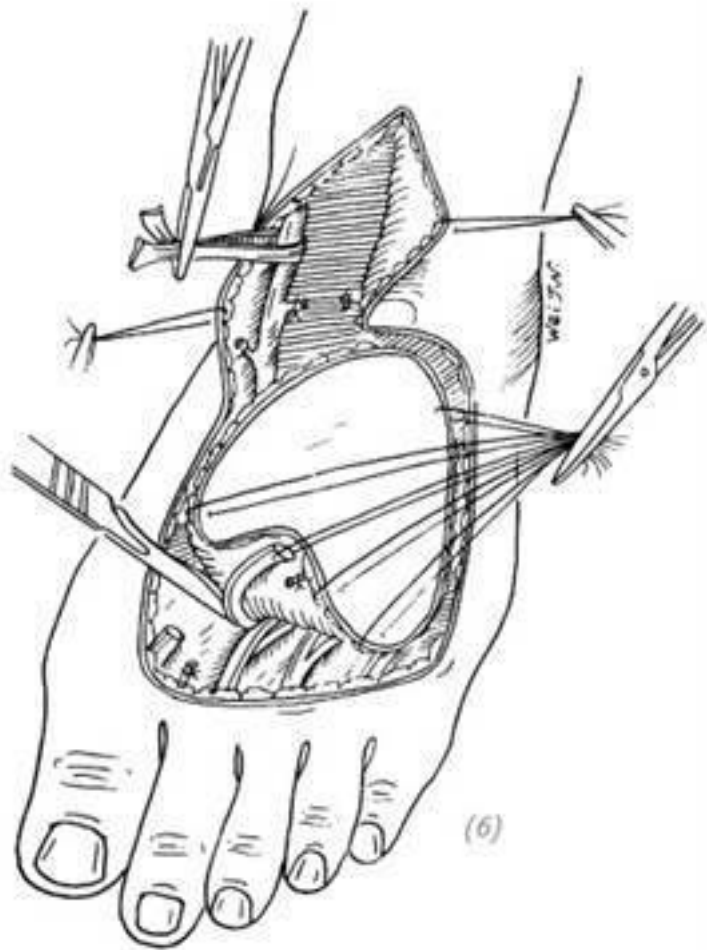
(3), (4) разрез в верхней медиальной части кожного лоскута. Выделить большую подкожную вену и лигировать её ветви.

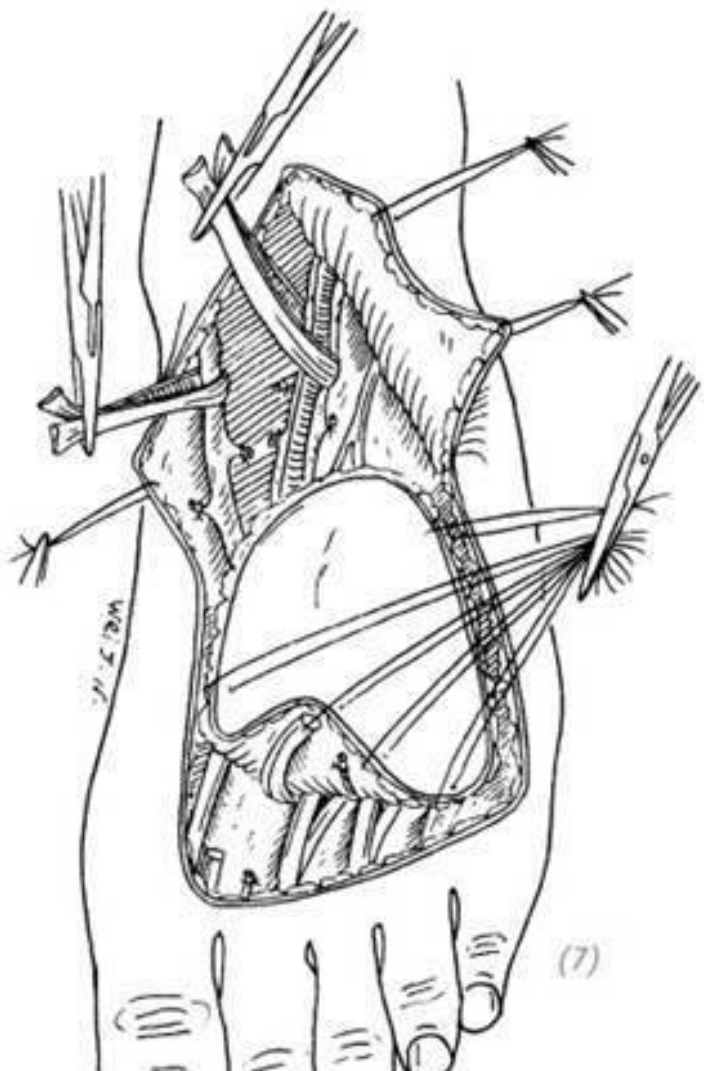


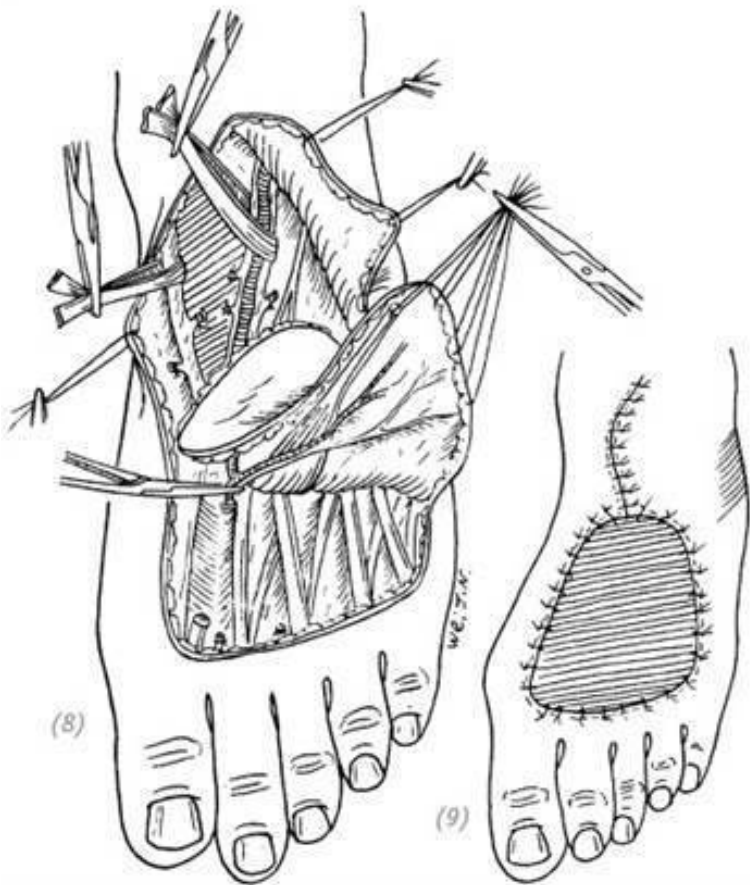
(5), (6) при разрезе по дистальному краю кожного лоскута выделить и пересечь сухожилие короткого разгибателя пальца. Проксимальный конец сухожилия подшить к кожному лоскуту



(5)

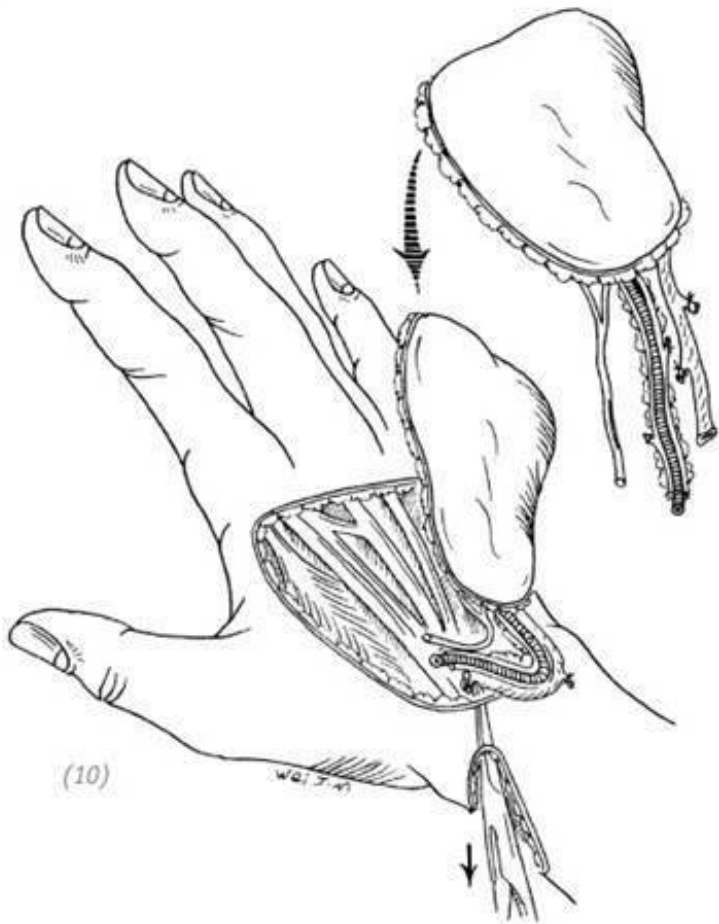






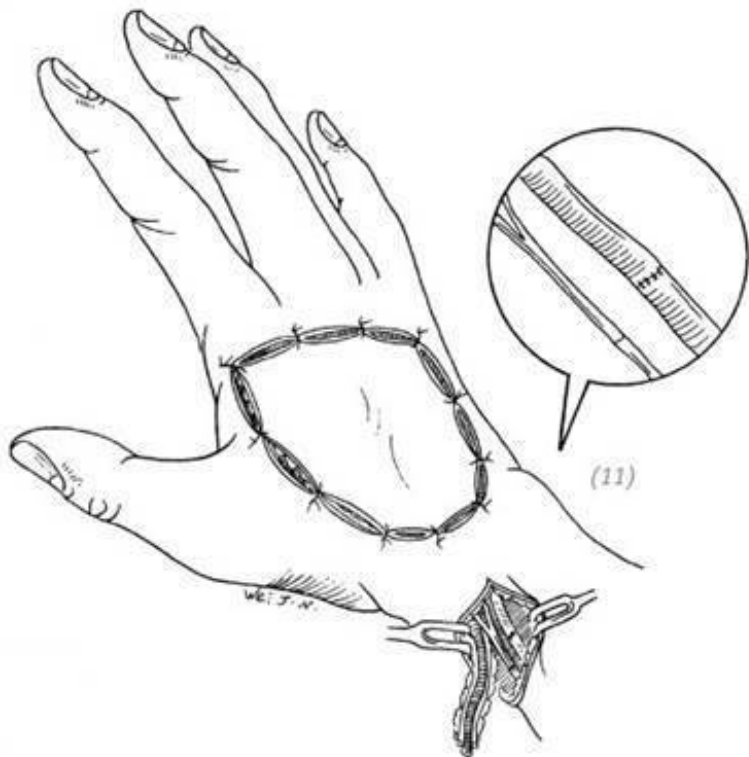
(7) в разрезе по проксимальному краю кожного лоскута выделить дорзальную артерию стопы, сопровождающую её

вену и поверхностный малоберцовый нерв (8) в проксимальном отрезке первого межпястного промежутка выделить глубокую подошвенную ветвь дорзальной артерии, перевязать её и пересечь. Кожный лоскут, соединённый проксимальным концом с сосудистой ножкой, состоящей из дорзальной артерии стопы, большой подкожной вены и поверхностным малоберцовым нервом, отделить (9) после отделения кожного лоскута укрыть реципиентную зону расщеплённым кожным лоскутом средней толщины



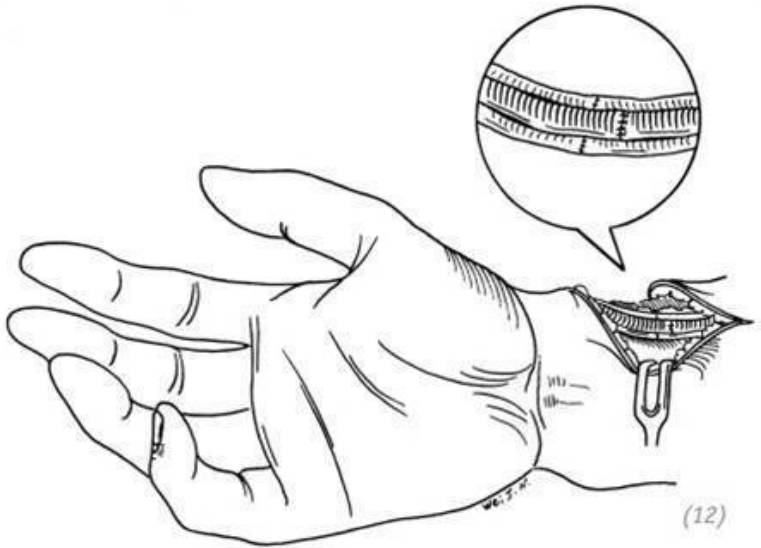
(10)

W.G. J. A.

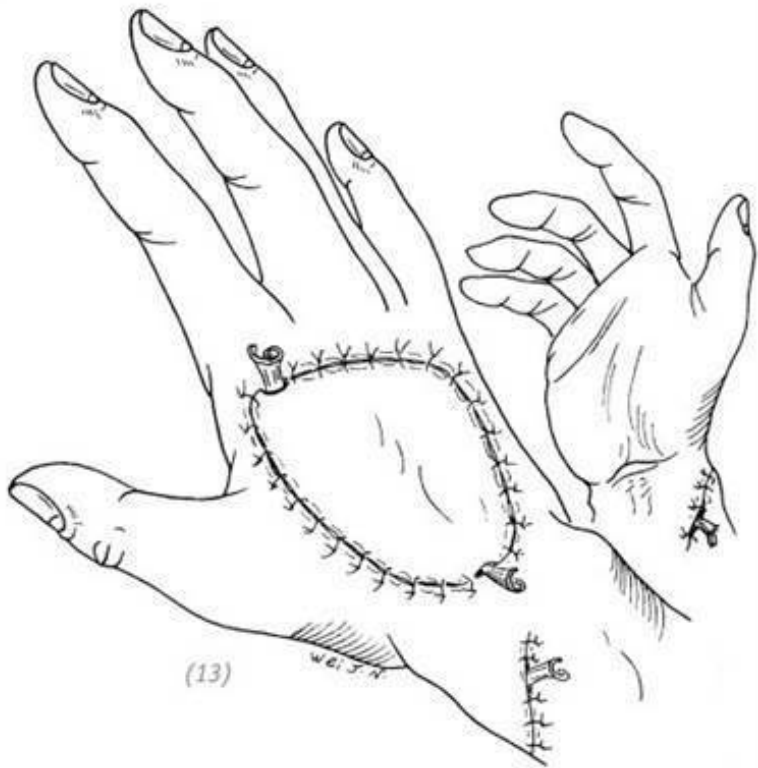


(10) лоскут с питающей ножкой поместить на тыльную поверхность кисти, питающую ножку протянуть через подкожный туннель до места разреза на запястье (11) наложить анастомоз «конец в конец» между латеральной подкожной веной и большой подкожной веной ноги. Поверх-

ностный малоберцовый нерв сшиваем с проксимальным концом поверхностной ветви лучевого нерва



(12) наложить венозный анастомоз «конец в конец» между веней, сопровождающей лучевую артерию, и веней, сопровождающей тыльную артерию стопы. На тыльную артерию стопы и лучевую артерию наложить анастомоз – конец в конец



(13) швы на рану, дренаж

Рис. 3–21. *Восстановление дефекта кожи тыльной поверхности кисти методом свободной пересадки кожного*

6. СВОБОДНАЯ ПЛАСТИКА КОЖНО-СУХОЖИЛЬНЫМ ЛОСКУТОМ

Показания

Данная методика показана при дефектах кожи кисти или запястья средней площади с сопутствующим повреждением сухожилий. На тыльной поверхности стопы вырезаем нужного размера и формы кожный лоскут вместе с подлежащими к нему сухожилиями длинных разгибателей пальцев. Лоскут перемещаем на реципиентную зону. Данная методика забора лоскута не только проста в исполнении. Лоскут забирается вместе с сухожилиями, обеспечивает эффективную защиту кровообращения в лоскуте и в самих сухожилиях, это, в свою очередь, способствует хорошей приживаемости сухожилий. Обычно при дефектах кожи кисти, сопровождающихся повреждением сухожилий, операцию проводят в два этапа. Сначала восстанавливают дефект кожи, а во втором этапе выполняют свободную тендопластику. Но метод свободной пластики кожно-сухожильным лоскутом позволяет выполнить всё одномоментно. Таким образом мы сокращаем время операции и облегчаем страдания пациента.

Анестезия и положение тела

Блокада плечевого сплетения и проводниковая эпидуральная анестезия. Положение больного – лёжа на спине, по-

ражённая конечность лежит на операционном столе в отвёрнутом положении.

Ход операции

1. Кожный лоскут отсепааровываем под сухожилиями длинных разгибателей пальцев стопы

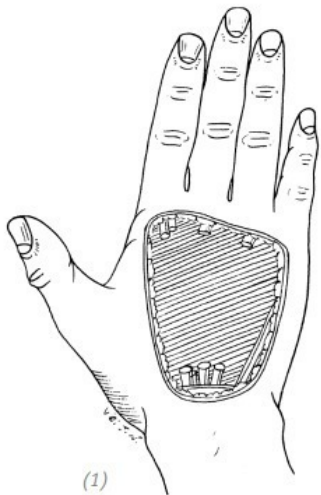
2. Пересекаем сухожилия 2-го, 3-го, 4-го разгибателя пальцев. Длина зависит от длины дефекта сухожилий кисти. Если дефект большой, то пересекаем поперечные и крестообразные связки голени. После забора сухожилий эти связки необходимо восстановить.

3. Чтобы в послеоперационном периоде избежать опущения кончиков пальцев стопы, после отсечения сухожилий их дистальные концы подшиваем к коротким разгибателям пальцев соответственно.

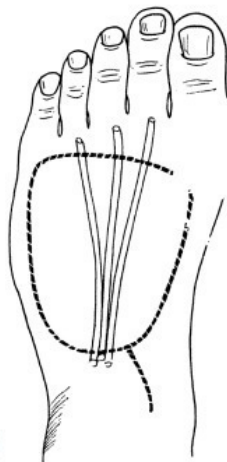
4. Натяжение при сшивании сухожилий такое же, как и при обычной тендопластике.

Послеоперационное ведение

Конечность фиксируем гипсовой шиной на 4 недели. После снятия гипса желательно как можно раньше начать восстановительную гимнастику и вспомогательные физиопроцедуры (рис. 3–22).



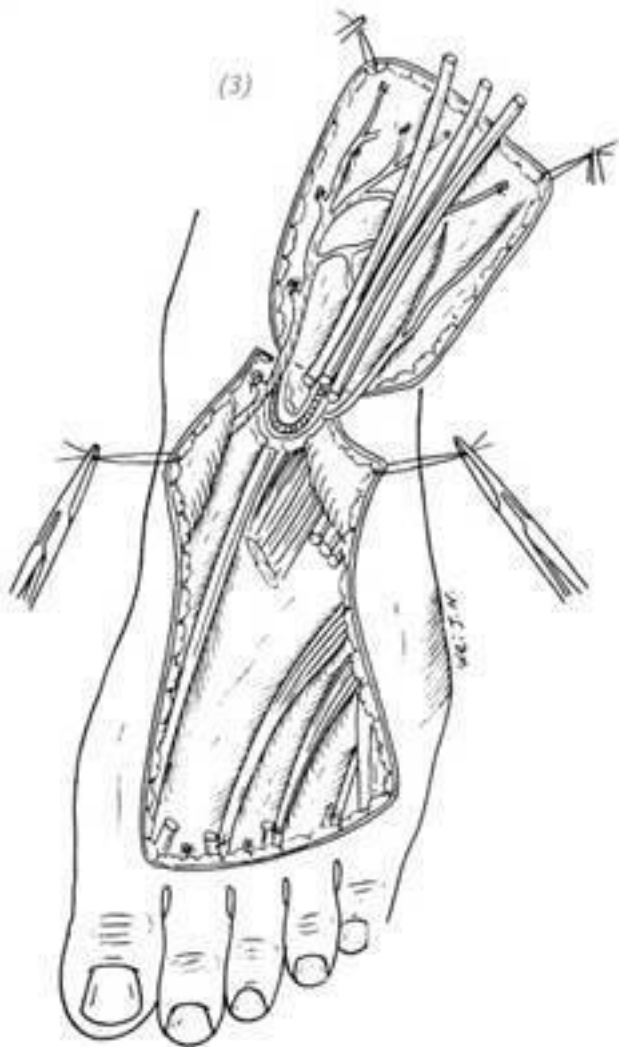
(1)

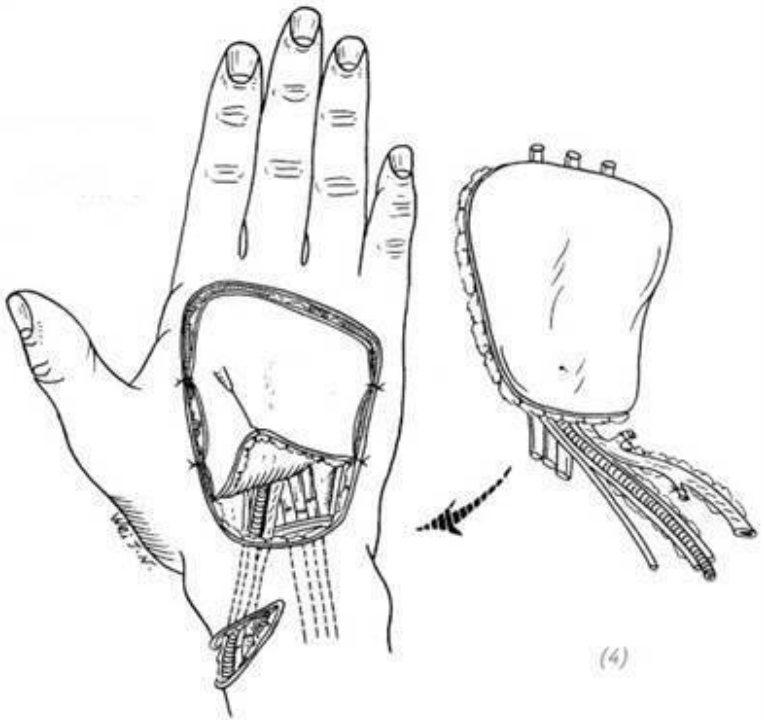


(2)

(1) дефект кожи тыльной поверхности кисти и сухожилий разгибателей пальцев; (2) линии предполагаемых разрезов на тыльной поверхности стопы

(3)

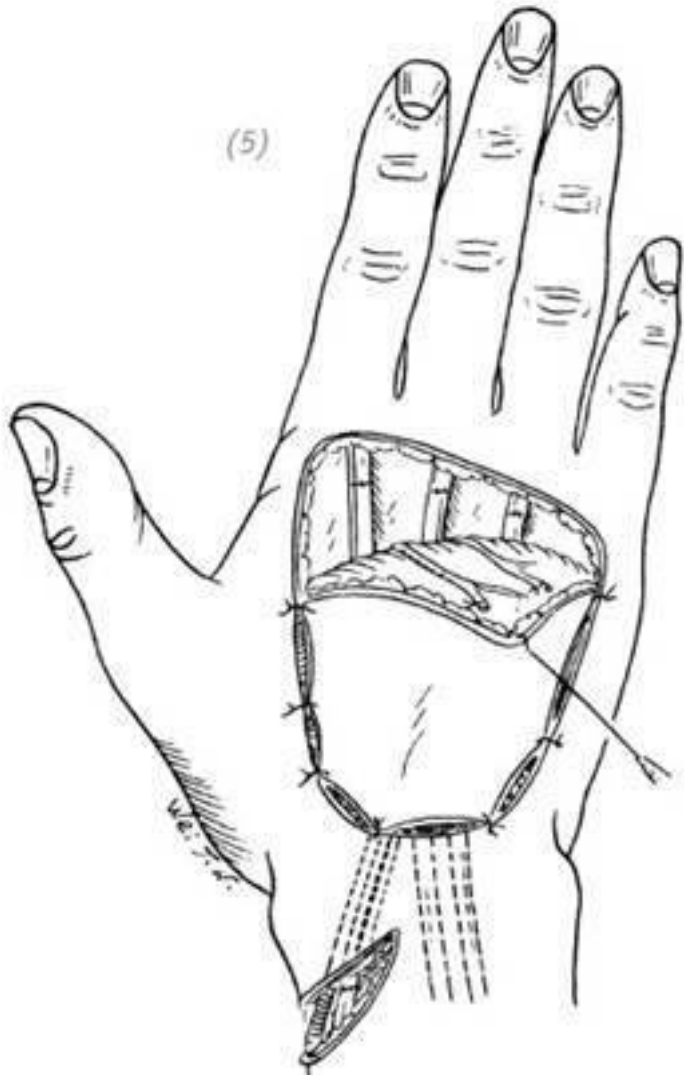


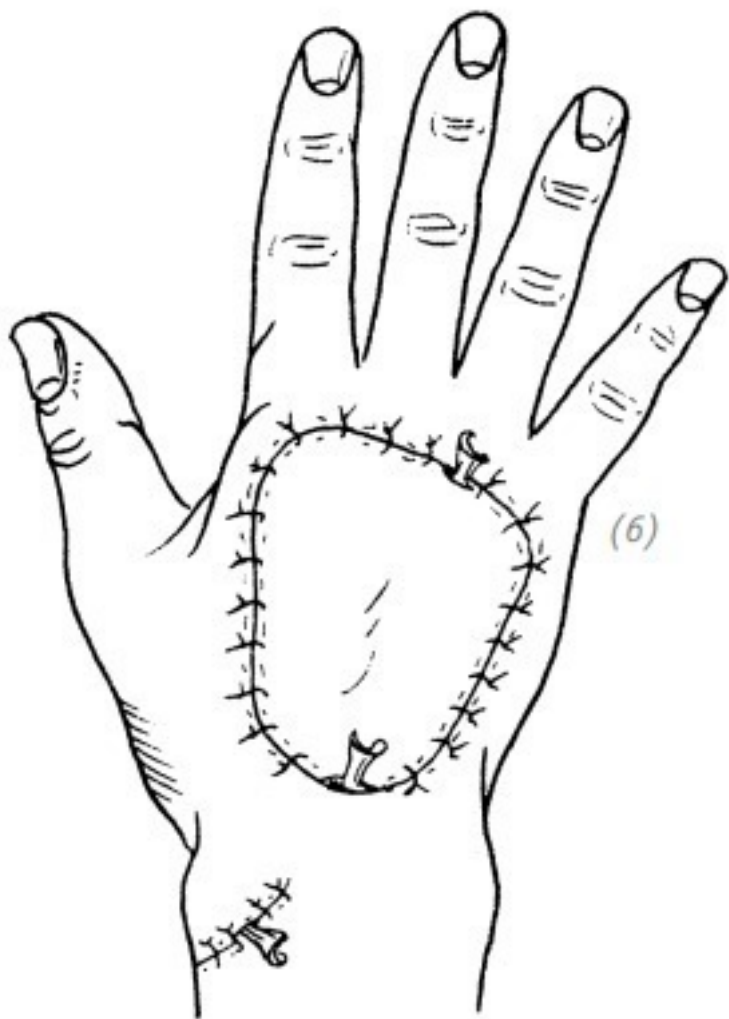


(3) после отсечения сухожилий длинных разгибателей пальцев стопы их дистальные концы подшиваем к коротким разгибателям пальцев (4) кожный лоскут поместить на реципиентную зону, питающую ножку, через подкожный туннель протянуть до места разреза на запястье. Наложить сосудистые и нервные анастомозы, наложить сухо-

Жильные швы на проксимальные концы сухожилий

(5)





(5) в положении разгибания пястно-фаланговых и межфаланговых суставов пальцев кисти наложить сухожильные швы на дистальные концы сухожилий

(6) швы наложить на рану с оставлением дренажных лосков

Рис. 3–22. Восстановление дефекта кожи и сухожилий разгибателей пальцев кисти методом свободной пластики кожно-сухожильным лоскутом

7.ТРАНСПЛАНТАЦИЯ КОЖНОГО ЛОСКУТА С ИСКАЛЕЧЕННОГО ПАЛЬЦА С УДАЛЕНИЕМ КОСТИ ДЛЯ ВОССТАНОВЛЕНИЯ ДЕФЕКТА КОЖИ ТЫЛЬНОЙ ИЛИ ЛАДОННОЙ ПОВЕРХНОСТИ КИСТИ

Показания

Данный лоскут забирают с пальцев кисти, не подлежащих восстановлению после глубоких травм, либо с нефункционирующих пальцев после их восстановления. После удаления пястной и фаланговых костей, иссечения сухожилий сгибателей и разгибателей пальцев васкуляризованному кожному лоскуту придают форму и размеры дефекта и используют для восстановления соседнего пальца, ладонной или тыльной поверхности кисти. Особенно если после удаления костей пальцевые артерии и вены с двух сторон оста-

лись неповреждёнными, то такой лоскут можно использовать для восстановления дефекта кожи ладонной или тыльной поверхности кисти. В данном случае пропорции длины и ширины кожного лоскута могут быть не ограничены. Эта методика проста в исполнении и избавляет больного от лишних страданий, как если бы ему была проведена пластика удалённым лоскутом на питающей ножке. Эта методика особенно показана пожилым пациентам.

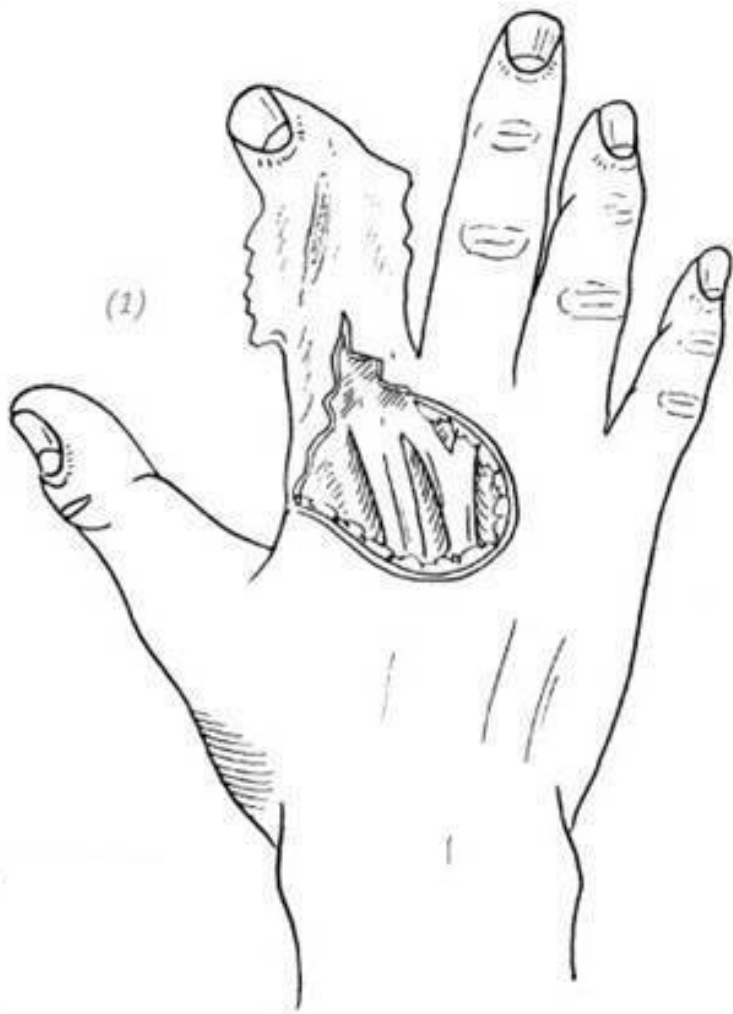Ход операции

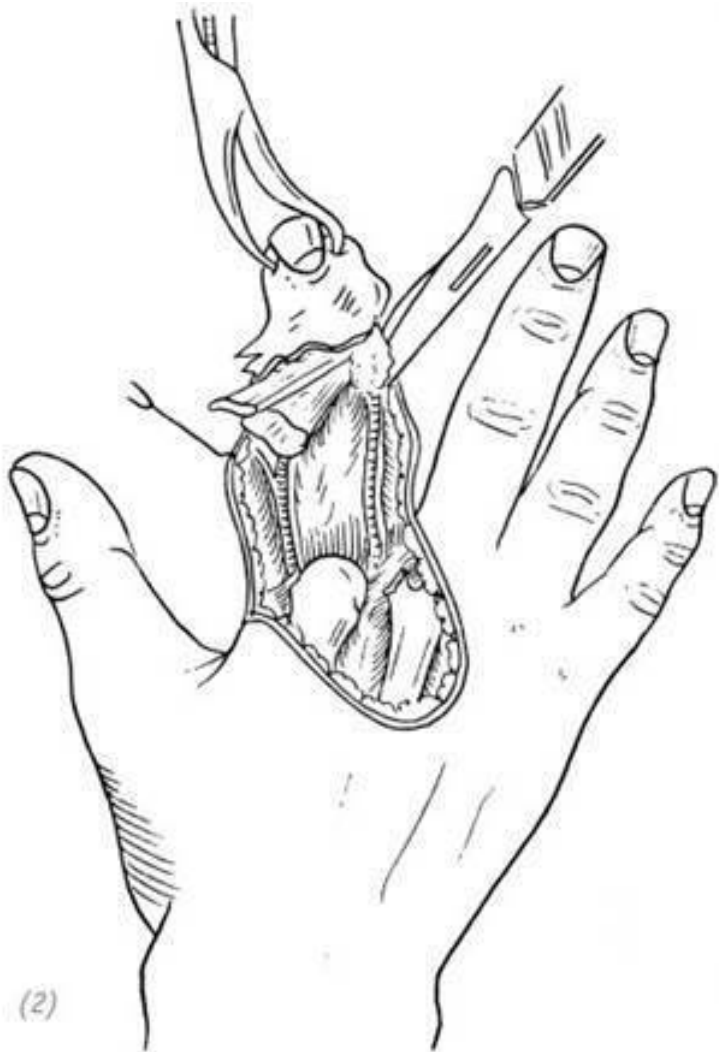1.Выполнить хирургическую обработку и гемостаз раневой поверхности кисти и повреждённого пальца.

2.Выполнить ампутацию пястной кости, фаланги пальца, удалить сухожилия сгибателей и разгибателей пальца. Стараемся сохранить сосудисто-нервные пучки неповреждёнными для того, чтобы не нарушить крово обращение в кожном лоскуте.

3.Кожный лоскут сделать плоским, придать форму и размеры дефекта. Переместить его на реципиентную зону, наложить швы с оставлением дренажных полосок (рис. 3–23).

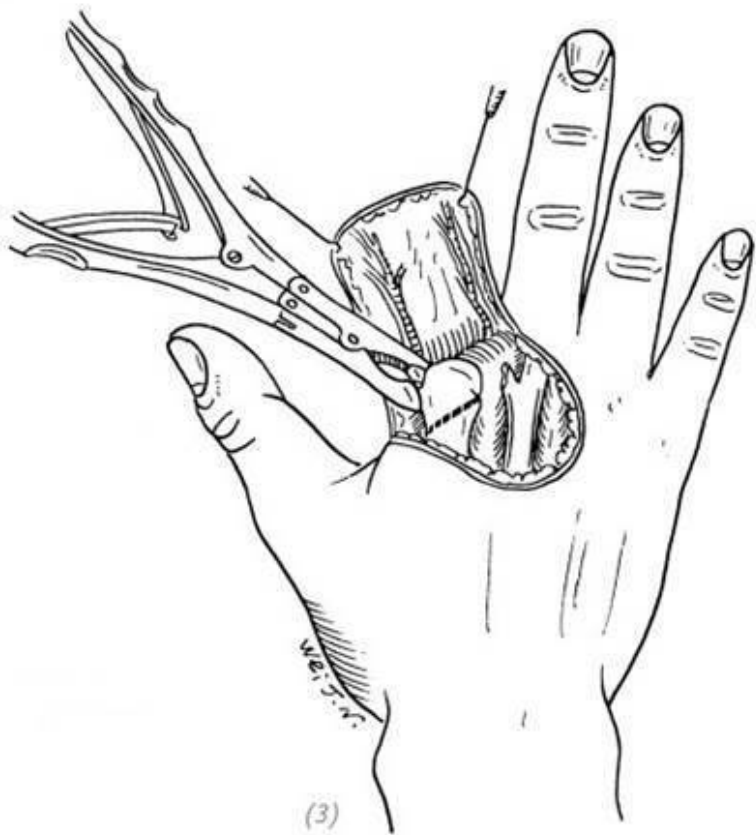(2)

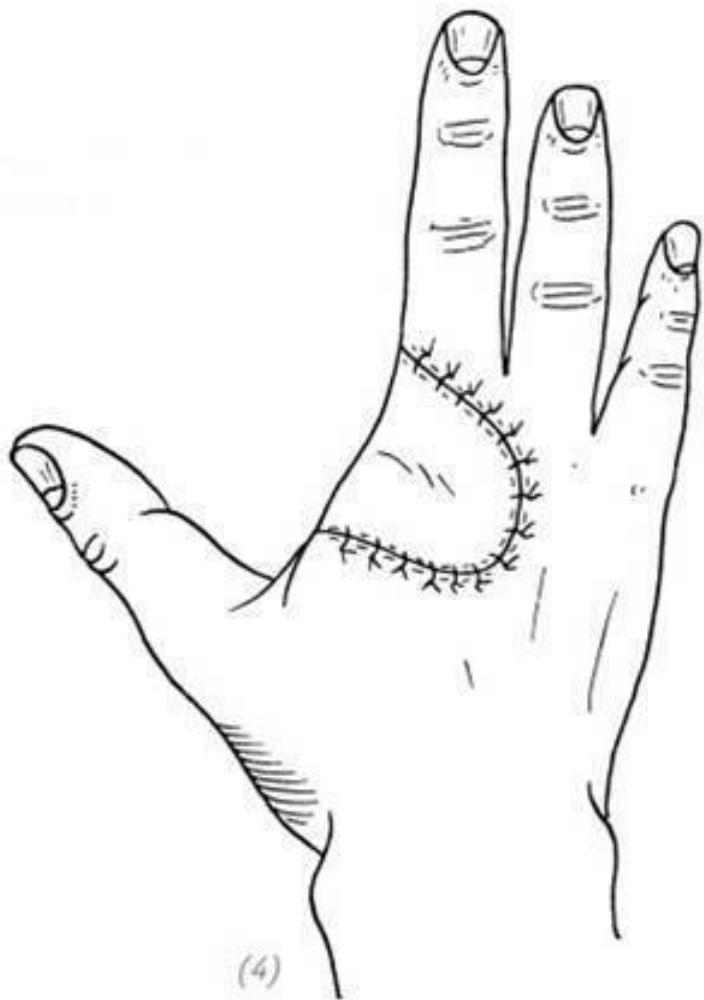



(2)

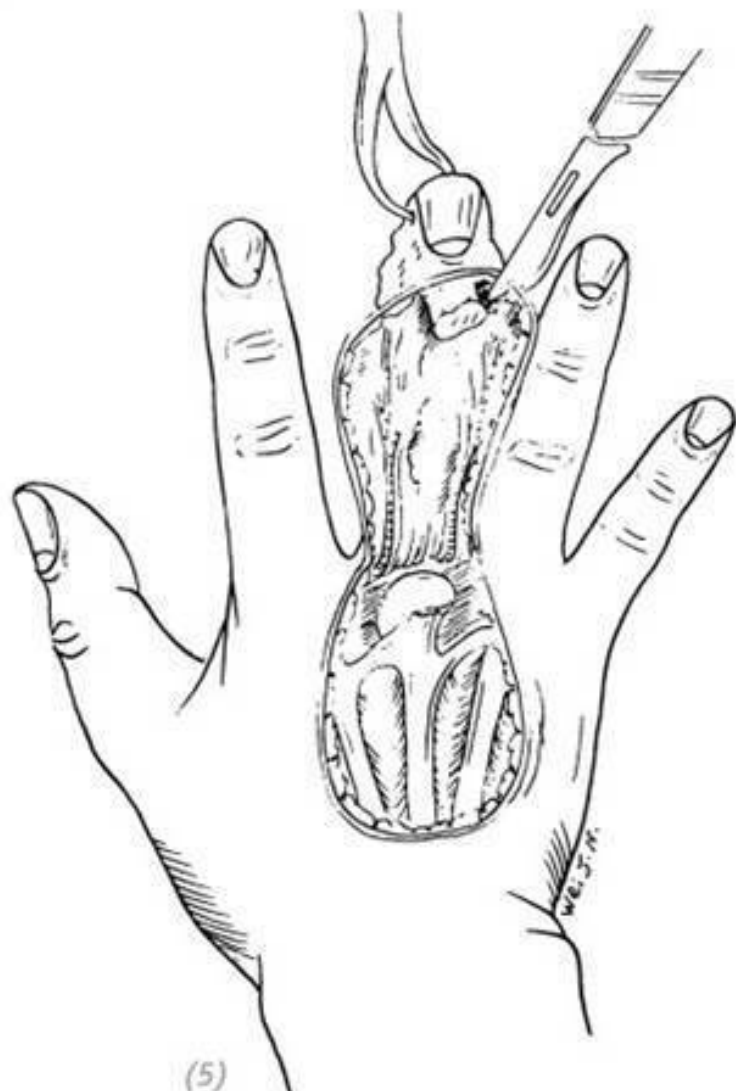(1) тяжёлые повреждения указательного пальца с дефектом кожи тыльной поверхности кисти (2) удаление костных остатков указательного пальца, сгибателей и разгибателей пальца, дистальной фаланги пальца



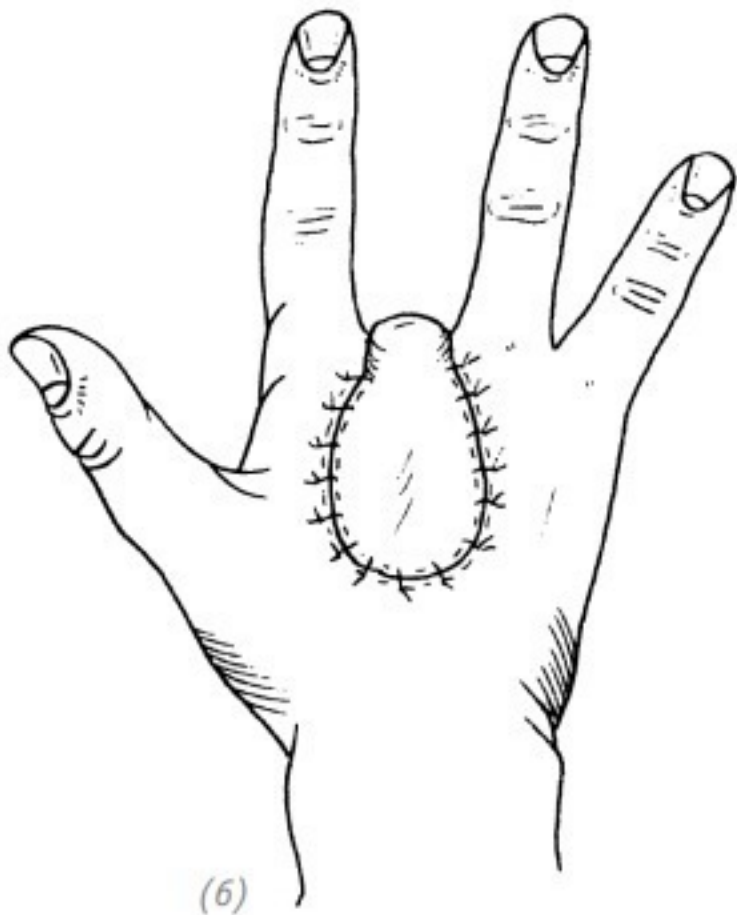


(4)

(3)резекция головки второй пястной кости, придание кожному лоскуту размеров и формы дефекта реципиентной зоны (4) наложить швы на лоскут



(5)



(5), (6) закрытие дефекта кожи тыльной поверхности

кисти кожным лоскутом среднего пальца после удаления костей пальца

Рис. 3–23. *Трансплантация кожного лоскута с искаленным пальца с удалением кости для восстановления дефекта кожи тыльной поверхности кисти*

ГЛАВА 3

ЧАСТЬ ЧЕТВЁРТАЯ Дефект кожи в области кожной складки между 1-м и 2-м пальцами кисти

Дефект кожи в области межпальцевых кожных складок – нечасто встречающаяся травма. Они подразделяются на первичные и вторичные, т.е. после удаления рубцовой ткани. Достаточное количество кожи в межпальцевых складках определяет подвижность пальцев кисти, поэтому необходимо серьёзно подходить к вопросу восстановления дефекта кожи межпальцевой складки. Изолированные травмы межпальцевых складок встречаются редко. Чаще это комбинированные дефекты кожи кисти и пальцев. В этой части мы рассмотрим лишь изолированную травму кожной складки. Лечение комбинированных травм смотрите в другом разделе.

1. ВОССТАНОВЛЕНИЕ ДЕФЕКТА КОЖИ МЕЖ- ПАЛЬЦЕВОЙ КОЖНОЙ СКЛАДКИ

В большинстве случаев дефект кожи межпальцевой кожной складки можно восстановить пересадкой кожного лоскута средней толщины. Даже небольшие дефекты кожи не

рекомендуем устранять путём непосредственного сшивания краёв раны, так как в послеоперационный период может развиваться рубцовая контрактура. При порезах параллельно краю кожной складки без дефекта кожи рекомендуем делать Z-образную пластику, чтобы шов не был расположен параллельно краю кожной складки, либо превратить рану в треугольную и вшить кожный лоскут. Детально эти способы пластики описаны в первой части данной главы и в 12-й главе.

2. ВОССТАНОВЛЕНИЕ ДЕФЕКТА КОЖИ ПЕРВОЙ МЕЖПАЛЬЦЕВОЙ КОЖНОЙ СКЛАДКИ

В основе хорошей подвижности большого пальца кисти лежит достаточное количество кожи в области первой межпальцевой складки. Неправильное восстановление дефекта мягких тканей первой межпальцевой складки может повлечь за собой развитие рубцовой контрактуры и ограничение функции отведения большого пальца и, как следствие, нарушение функции всей кисти;

а) свободная кожная пластика подходит для дефектов кожи небольших размеров с дном раны в хорошем состоянии. При пластике таких дефектов необходимо внимательно следить за тем, чтобы при накладывании швов он не проходил параллельно краю межпальцевой складки. В противном случае в послеоперационном периоде может развиваться линей-

ная рубцовая контрактура. Для этого нужно выполнить дополнительные разрезы и придать ране треугольную форму, после чего выполнить пластику. После операции зафиксировать большой палец в состоянии отведения. Обратите внимание, что при относительно больших дефектах кожи необходимо осторожно применять свободную пластику ввиду того, что кожный лоскут в послеоперационном периоде часто подвергается вторичному сморщиванию. Это может повлечь за собой ограничение подвижности большого пальца (см. часть первую настоящей главы);

б) пересадка кожного лоскута с соседнего пальца (перекрёстная пластика).

Показания

Данная методика показана при относительно больших дефектах кожи первой межпальцевой складки или при обнажении в ране глубже лежащих мягких тканей. При этом состояние близлежащих мягких тканей должно быть хорошим.

Ход операции

1. Выполнить хирургическую обработку и гемостаз раны. Если край дефекта находится в области дистального края первой межпальцевой кожной складки, то необходимо сделать дополнительные разрезы на ладонном лепестке межпальцевой складки так, чтобы придать дефекту треугольную форму.

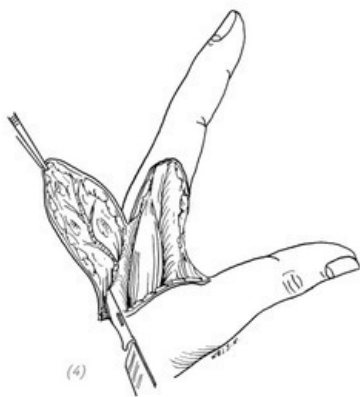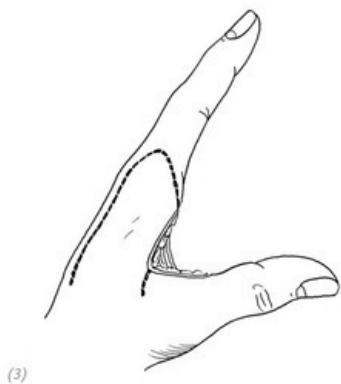
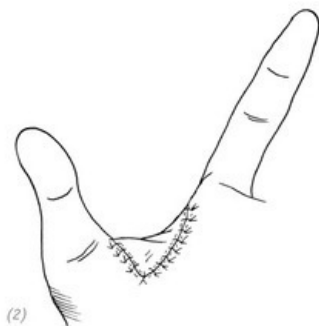
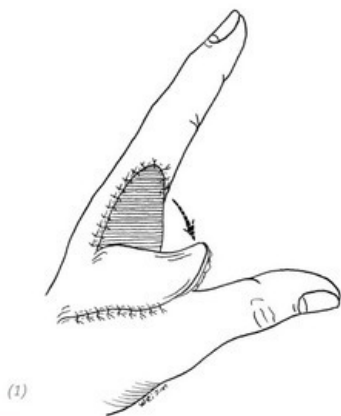
2. На проксимальной части указательного пальца с захватом тыльной поверхности кисти в области второго пяст-

но-фалангового сустава выкроить кожный лоскут на ножке, кровоснабжаемый первой ладонной тыльной артерией кисти. Ширина данного лоскута должна быть на 1–1,5 мм больше ширины кожного дефекта первой межпальцевой складки в состоянии полного отведения и противопоставления большого пальца от кисти. Таким образом, в зависимости от размера дефекта основание ножки кожного лоскута может даже располагаться на уровне второй пястной кости.

3. После выполнения гемостаза в кожном лоскуте последний переместить на ладонную поверхность дефекта первой межпальцевой складки. Вторичный дефект донорской зоны закрыть свободным кожным лоскутом средней толщины, наложить швы, асептическую повязку. Далее наложить швы на кожный лоскут.

Послеоперационное ведение

После операции большой палец зафиксировать гипсовой шиной в состоянии отведения и противопоставления кисти. Внимательно следить за кровообращением в кожном лоскуте. На 10–14 день снять швы. Чтобы избежать придать послеоперационной лечебной физкультуры образования рубцовой контрактуры, особое внимание придавать послеоперационной лечебной физкультуре (рис. 3–24).



(1) линии разреза на коже тыльной поверхности указательного пальца. Выкраиваем кожный лоскут на ножке; (2) отсепарировать кожный лоскут; (3) кожный лоскут переместить на ладонную поверхность дефекта первой меж-

пальцевой складки. Вторичный дефект донорской зоны закрыть свободным кожным лоскутом; (4) наложить швы на кожный лоскут

Рис. 3–24. Пересадка кожного лоскута с соседнего пальца для восстановления дефекта первой межпальцевой кожной складки

3. ПЛАСТИКА КОЖНЫМ ЛОСКУТОМ С ПРОТИВОПОЛОЖНОЙ ВЕРХНЕЙ КОНЕЧНОСТИ

Показания

Данная методика показана при относительно больших дефектах кожи первой межпальцевой складки, состояние близлежащих мягких тканей не позволяет выполнить пластику перемещением местного кожного лоскута. Особенно если имеется относительно большой дефект кожи ладонного лепестка межпальцевой складки.

Ход операции

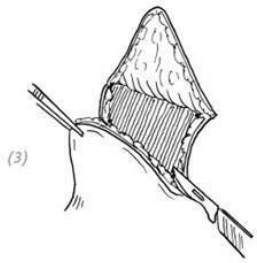
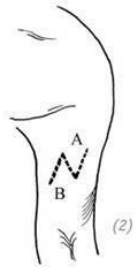
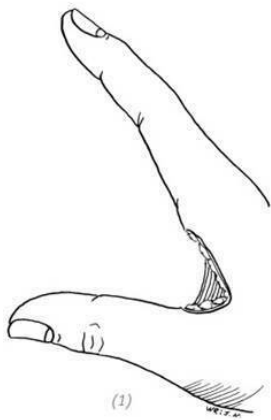
1. Выполнить хирургическую обработку и гемостаз раны в области межпальцевой складки.
2. На основании размеров дефекта межпальцевой складки на коже передней латеральной поверхности противоположного плеча выполнить N-образный разрез. Лоскуты отсепарировать.
3. Поместить повреждённую кисть на противоположное

плечо. После выполнения гемостаза ран кожные лоскуты последовательно подшить к тыльной и ладонной поверхностям первой межпальцевой складки.

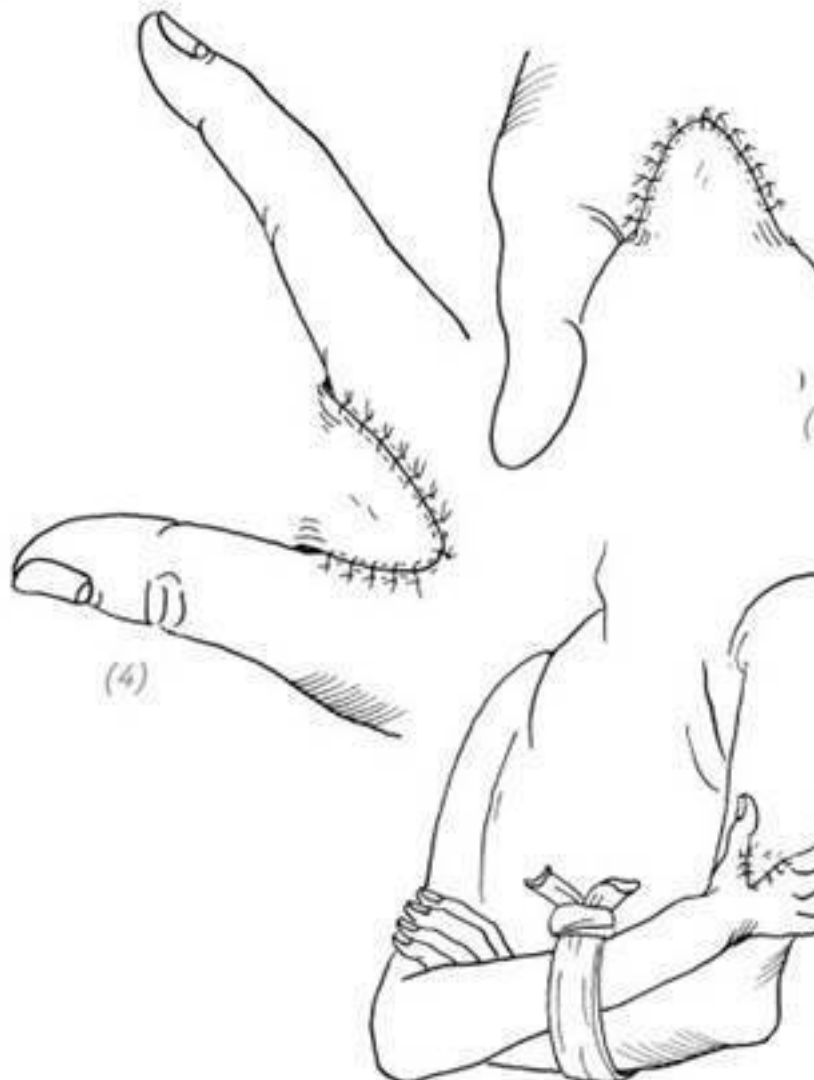
4.Пластырем или бинтом зафиксировать обе руки между собой на уровне предплечий.

5.Через 4–5 недель после операции пересечь питающие ножки кожных лоскутов. При пересечении питающей ножки тыльного лепестка дополнительно выкроить маленький треугольный лоскут. Выполнить разрез в области основания ладонного лепестка межпальцевой складки и вшить туда этот маленький треугольный лоскут. Вторичный дефект кожи на плече закрыть свободным кожным лоскутом (рис. 3–25).

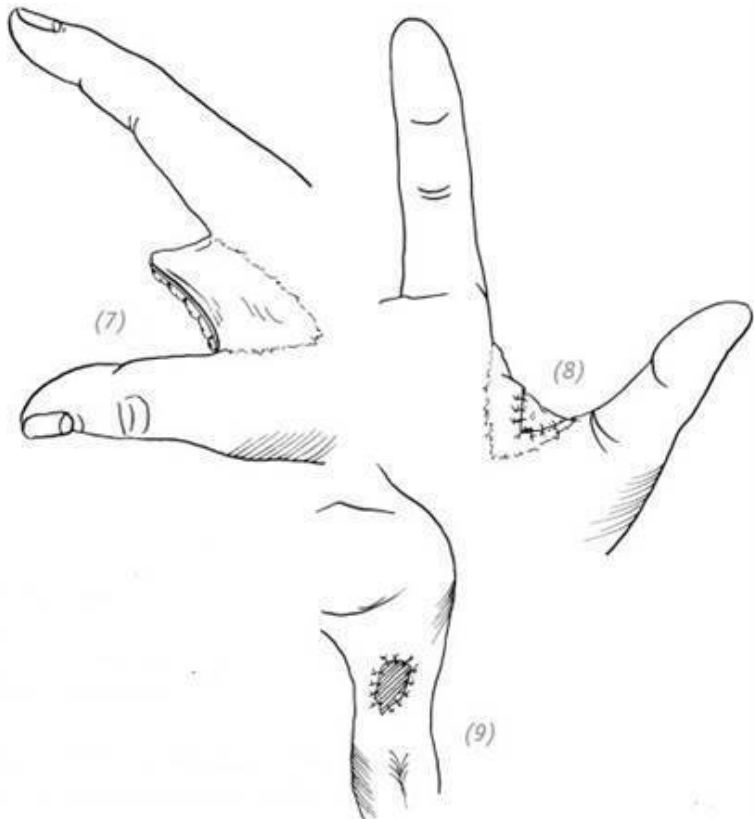
Данную методику также можно применить и на предплечье. Ход операции будет идентичным вышеописанному (рис. 3–26).



(1) дефект кожи первой межпальцевой складки; (2), (3) на основании размеров дефекта межпальцевой складки, на коже передней латеральной поверхности противоположного плеча выполнить N-образный разрез. Лоскуты отсепарировать



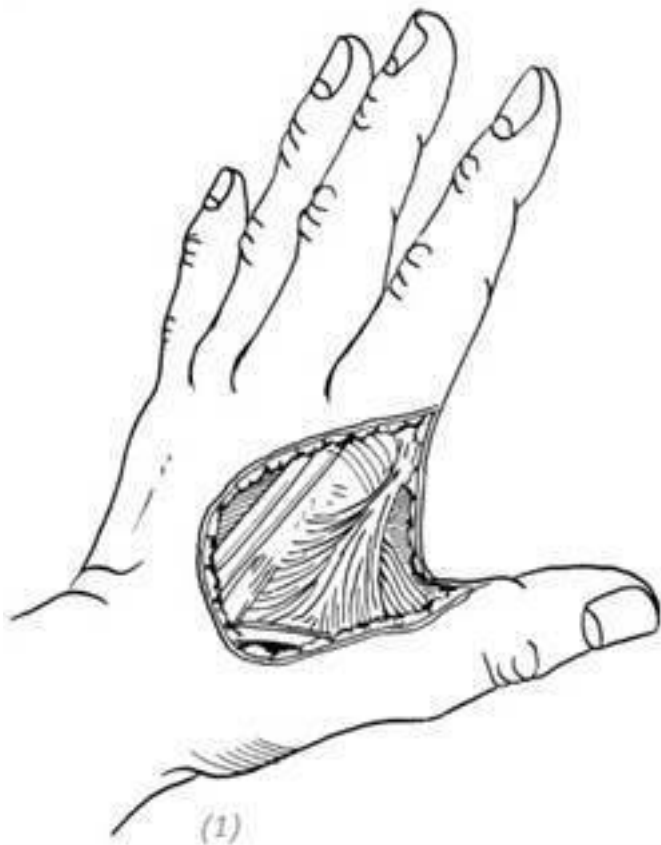(4), (5) поместить повреждённую кисть на противоположное плечо, кожные лоскуты последовательно подшить к тыльной и ладонной поверхностям первой межпальцевой складки; (6) пластырем или бинтом зафиксировать обе руки между собой на уровне предплечий



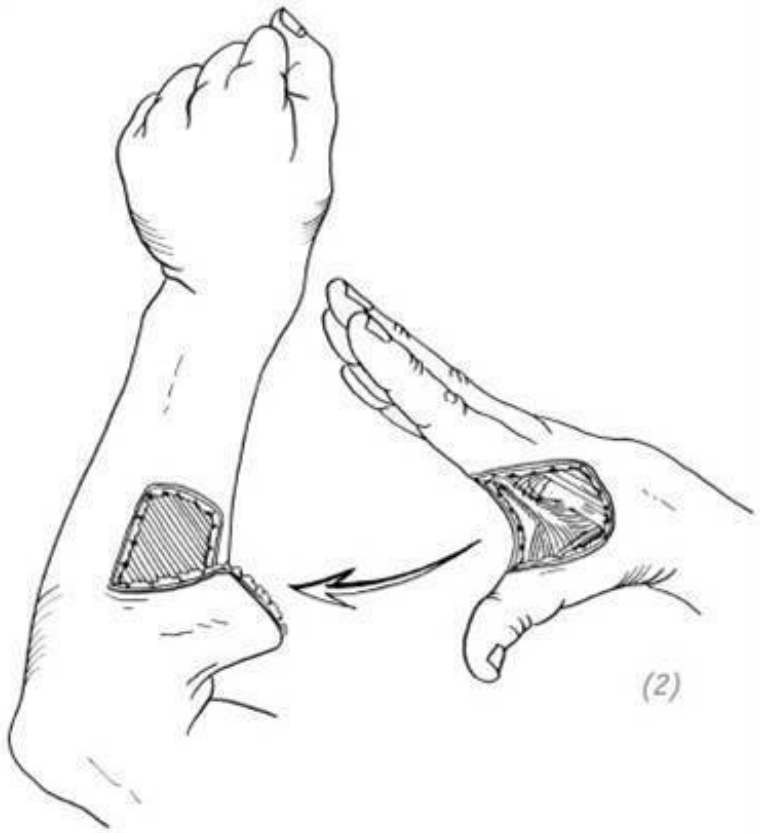(7) через 4–5 недель после операции пересечь питающие ножки кожных лоскутов. При пересечении питающей ножки тыльного лепестка дополнительно выкроить маленький треугольный лоскут; (8) выполнить разрез в области осно-

вания ладонного лепестка межпальцевой складки и вшить туда этот маленький треугольный лоскут; (9) вторичный дефект кожи на плече закрыть свободным кожным лоскутом

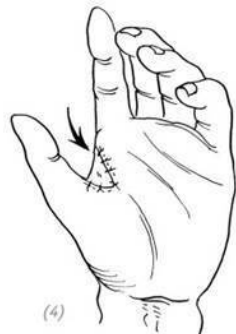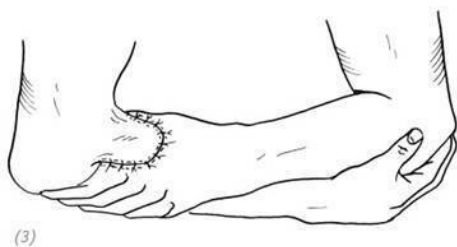
Рис. 3–25. *Пластика дефекта кожи первой межпальцевой складки кожным лоскутом с противоположной верхней конечности (вариант 1)*



(1) дефект кожи первой межпальцевой складки



(2) выкроить кожный лоскут на тыльной поверхности лучевой стороны противоположного предплечья



(3) кожный лоскут подшить к дефекту межпальцевой складки; (4) через 4–5 недель пересечь питающую ножку. Одновременно из основания лоскута выкроить небольшой треугольник и подшить его к ладонному лепестку межпальцевой кожной складки

Рис. 3–26. Пластика дефекта кожи первой межпальцевой складки кожным лоскутом с противоположной верхней конечности (вариант 2)

4. ПЛАСТИКА СТЕБЕЛЬЧАТЫМ ЛОСКУТОМ ФИЛАТОВА С БРЮШНОЙ СТЕНКИ

Показания

Данная методика показана при относительно больших дефектах кожи первой межпальцевой складки, особенно со-

провожающихся обнажением глубжележащих тканей.

Ход операции

1. После выполнения хирургической обработки раны для удобства подшивания кожного стебля на ладонной поверхности в области первой межпальцевой складки выкроить небольшой треугольный лоскут на ножке. Выполнить гемостаз.

2. Определить размер дефекта кожи в состоянии отведения и противопоставления большого пальца. Относительно этого размера на противоположной стороне брюшной стенки (относительно повреждённой конечности) в левом подреберье выкроить кожный лоскут на ножке. Ширина кожного лоскута должна быть больше дефекта на 1,5–2,0 мм. Длина кожного лоскута включает в себя длину дефекта кожи первой межпальцевой складки и длину основания лоскута в виде стебля. От длины стебля зависит удобство положения тела пациента. Кожу в области основания кожного лоскута свернуть в трубку и наложить швы.

3. Зафиксировать большой палец кисти спицей Киршнера в состоянии отведения и противопоставления. Спицу провести через 1 и 2 пястные кости.

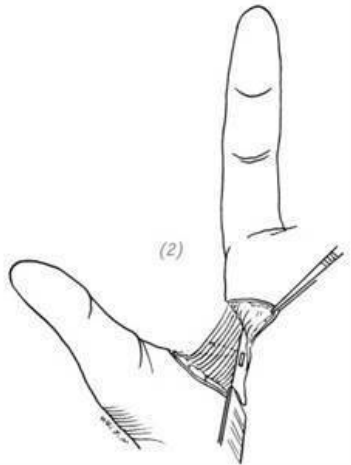
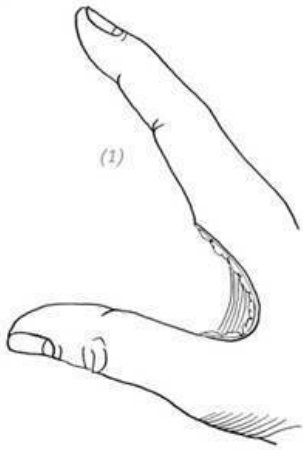
4. Кожный лоскут брюшной стенки подшить к дефекту кожи первой межпальцевой складки. Обратите внимание на сопоставление небольшого треугольного лоскута на ладонной поверхности и трубчатого стебля. Установить дренаж.

5. После окончания операции конечность прижать к телу

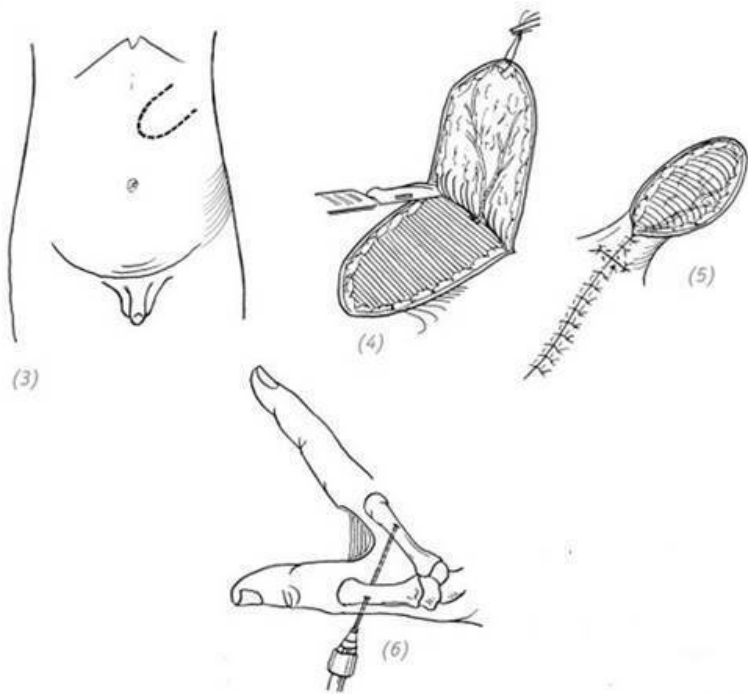
и зафиксировать при помощи пластыря и биндажа.

6. В послеоперационном периоде необходимо регулярно проверять и поправлять положение конечности. Это поможет избежать перекручивания кожного лоскута и нарушения кровообращения в нём. Необходим уход за питающей ножкой лоскута для предотвращения мокнущих выделяющимся экссудатом. Через 2–3 дня после операции удалить дренаж, через 12–14 дней снять швы.

7. Через 6 недель после операции пересечь питающую ножку. После отсечения кожный стебель на ладонной поверхности при помощи дополнительных разрезов превратить в плоский кожный лоскут. После иссечения рубцов и подкожно-жировой ткани на лоскуте придать последнему форму и размер дефекта и наложить швы (рис. 3–27).

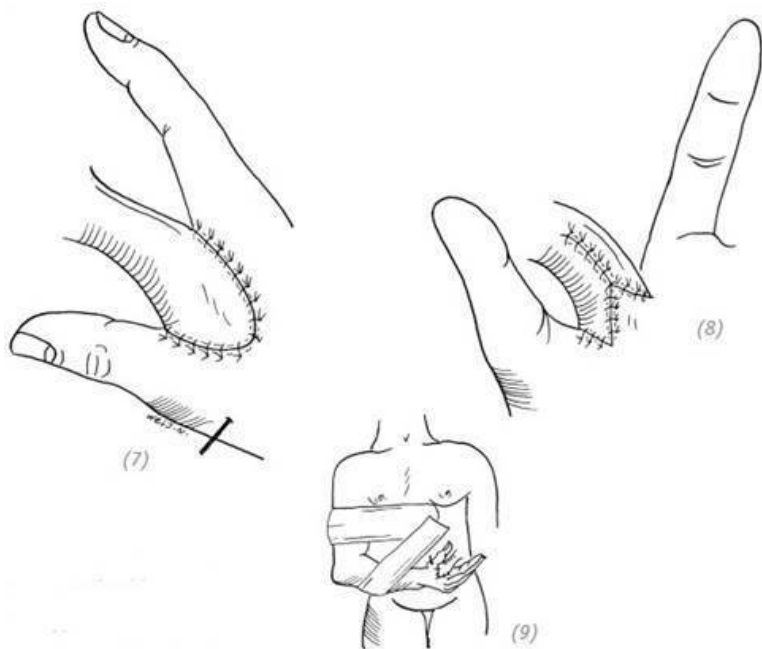


(1) дефект кожи первой межпальцевой складки; (2) для удобства подшивания кожного стебля на ладонной поверхности в области первой межпальцевой складки выкроить небольшой треугольный лоскут на ножке

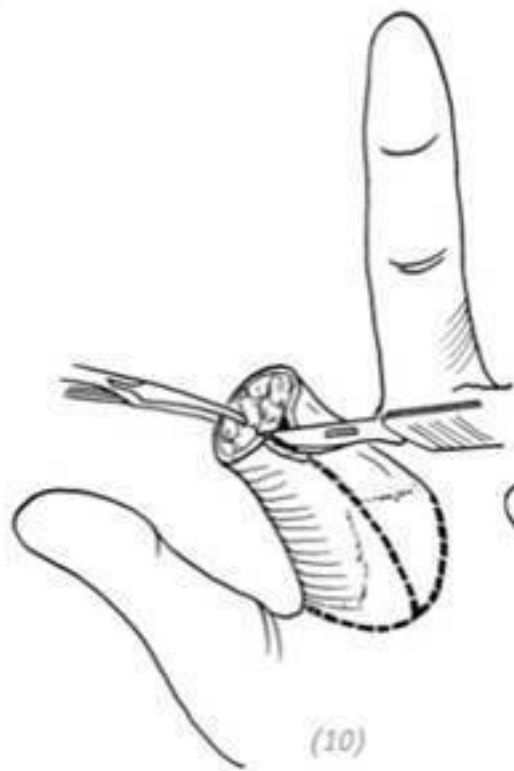


(3) в соответствии с размером дефекта на противоположной стороне брюшной стенки (относительно повреждённой конечности) в левом подреберье выкроить кожный лоскут на ножке; (4), (5) кожный лоскут отсепарировать, основание свернуть в трубку и наложить швы; (6) зафиксировать большой палец кисти спицей Киришнера в состоянии максимального отведения и противопоставления. Спи-

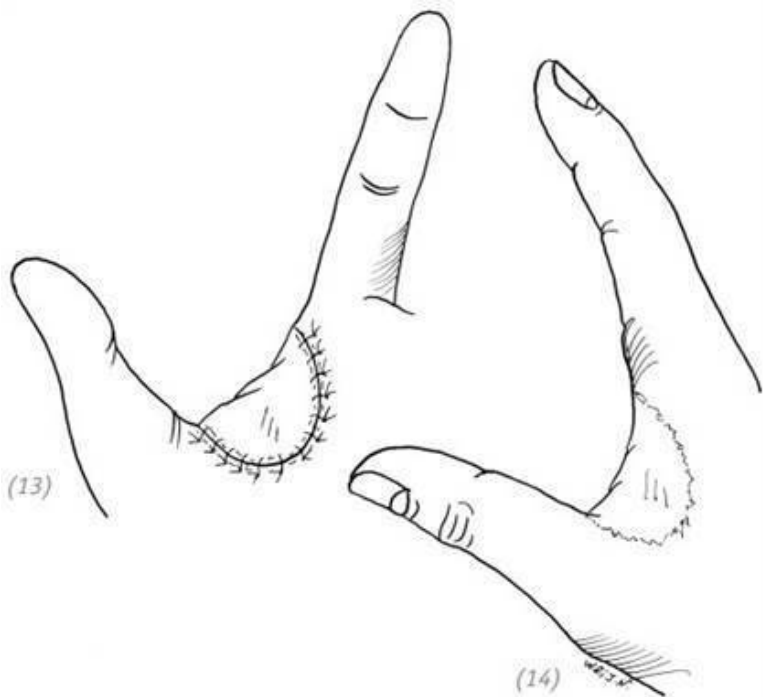
цу провести через 1-ю и 2-ю пястные кости



(7), (8) кожный лоскут брюшной стенки подшить к дефекту кожи первой межпальцевой складки; (9) после окончания операции конечность прижать к телу и зафиксировать при помощи пластыря и биндажа



(10) через 6 недель после операции пересечь питающую ножку; (11) при помощи дополнительных разрезов превратить в плоский кожный лоскут; (12) иссечь излишки подкожно-жировой клетчатки кожного лоскута, придать ему форму и размеры дефекта



(13), (14) наложить швы

Рис. 3–27. Восстановление дефекта кожи первой межпальцевой складки стельчатого лоскута с брюшной стенки

5. СВОБОДНАЯ ПЕРЕСАДКА ПЕРВОЙ МЕЖПАЛЬЦЕВОЙ СКЛАДКИ СТОПЫ

Показания

Применяется при дефектах кожи первой межпальцевой складки кисти средних размеров. Достоинством данного метода является его одномоментность. Но при этом оперирующий врач должен обладать определёнными навыками в микрохирургии. (Описание анатомического строения смотрите в первой части четвёртой главы.)

Ход операции

1. После выполнения хирургической обработки и гемостаза раны определить размер дефекта кожи в состоянии максимального отведения и противопоставления большого пальца.

2. На основании полученных результатов в области кожной складки между первым и вторым пальцами стопы выкроить кожный лоскут на 1,5–2,0 мм больше дефекта. Нейроваскулярная ножка представлена дорзальной артерией, большой подкожной веной и глубоким малоберцовым нер-

вом. Ослабить кровоостанавливающий жгут и оценить кровообращение в кожном лоскуте.

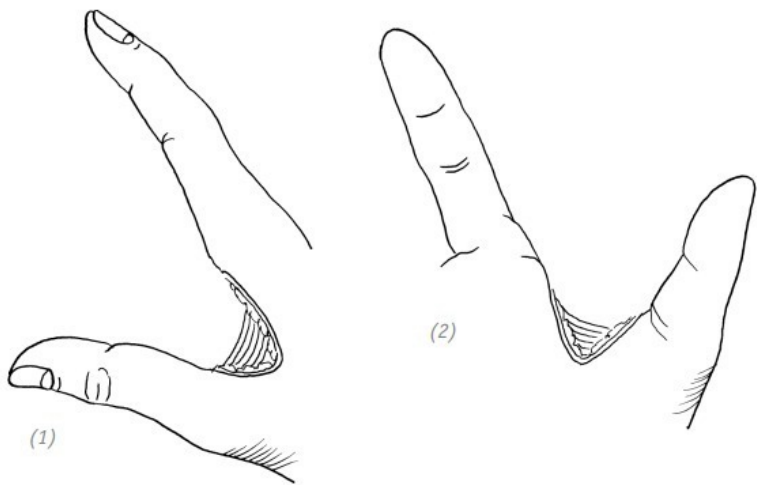
3. Зафиксировать большой палец кисти спицей Киршнера в состоянии максимального отведения и противопоставления. Спицу провести через 1 и 2 пястные кости.

4. В области запястья выполнить надрез и выделить лучевую артерию, латеральную подкожную вену руки и поверхностную ветвь лучевого нерва. Прodelать достаточно широкий подкожный туннель от места надреза до дефекта в области первой межпальцевой складки.

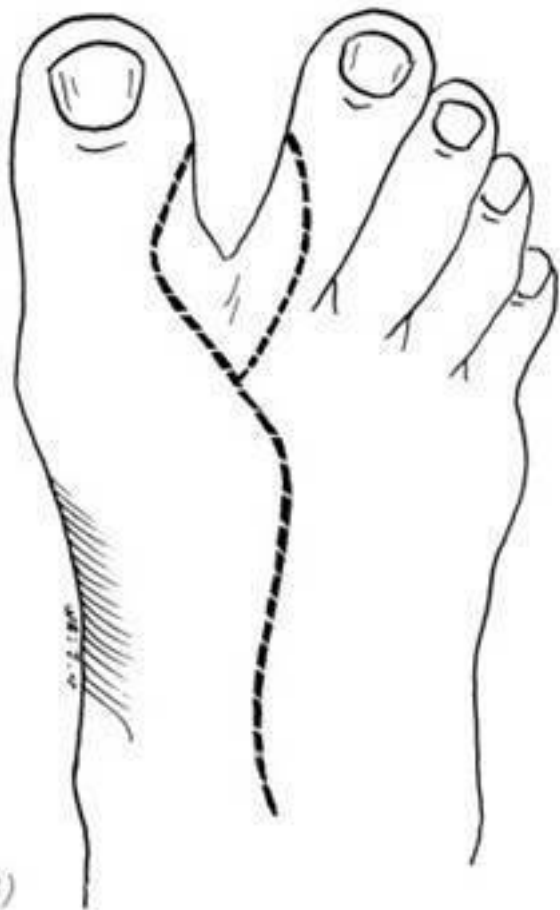5. Измерить расстояние от места предполагаемого анастомоза до проксимального края дефекта и на основе полученных данных отмерить и пересечь дорзальную артерию, большую подкожную вену и кожную ветвь глубокого малоберцового нерва. Вторичный дефект донорской зоны закрыть свободным кожным лоскутом, наложить швы и асептическую повязку. Стопу зафиксировать гипсовой шиной. Нейроваскулярную ножку протянуть через подкожный туннель до места предполагаемого анастомоза. На кожный лоскут наложить несколько швов. Исходя из конкретной ситуации наложить анастомоз между лучевой артерией или тыльной запястной ветвью лучевой артерии и дорзальной артерией стопы; основным стволом латеральной подкожной вены руки или её крупной ветвью и большой подкожной веной ноги; кожной ветвью глубокого малоберцового нерва и поверхностной ветвью лучевого нерва. Если нет нарушений крово-

тока, то на кожный лоскут накладываем оставшиеся швы с оставлением дренажной полоски.

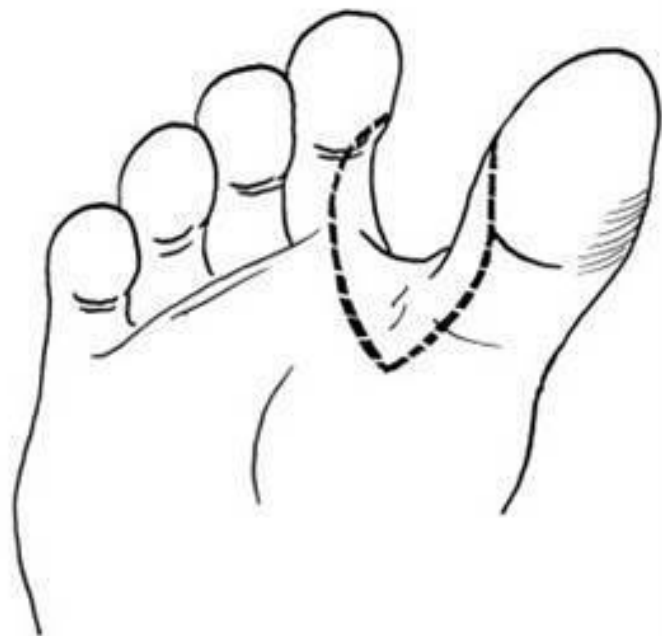
6. Наложить повязку с оставлением окна для наблюдения за кровообращением в кожном лоскуте. Через 2–3 дня после операции удалить дренаж, через 12–14 дней снять швы (рис. 3–28).



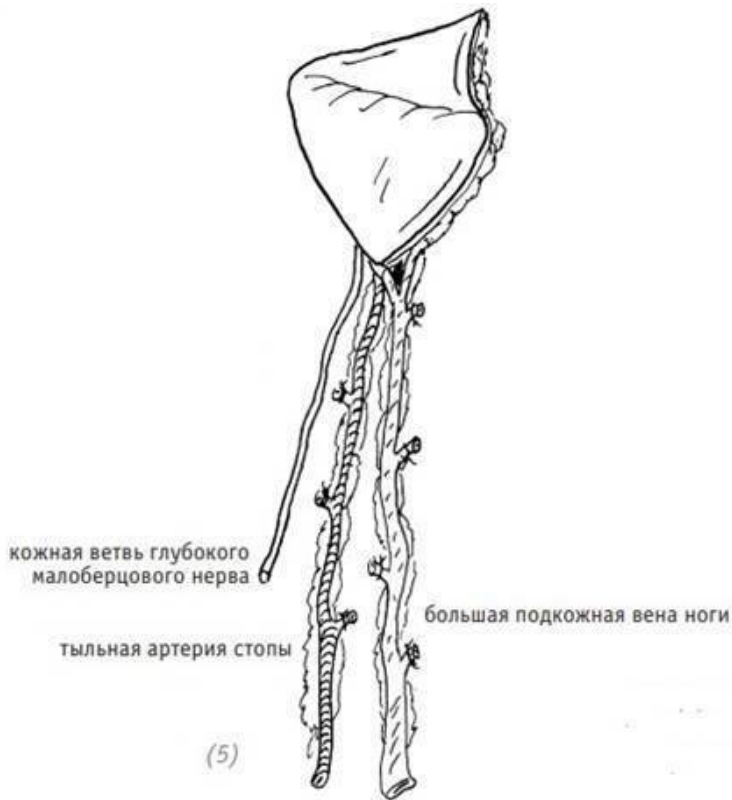
(1), (2) дефект кожи первой межпальцевой складки кисти



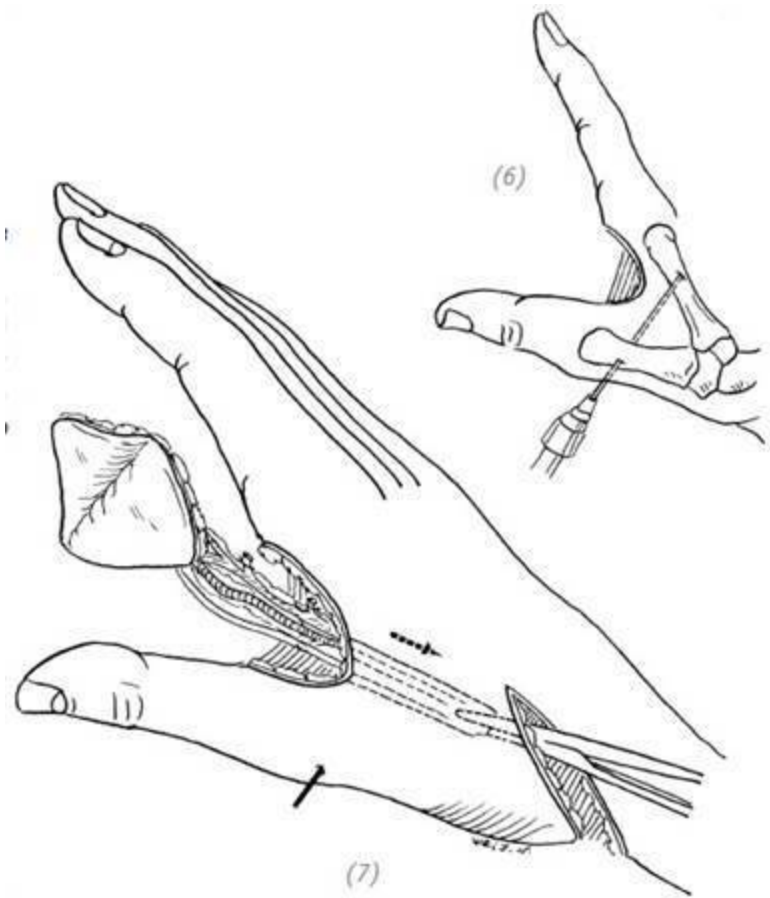
(3)



(4)

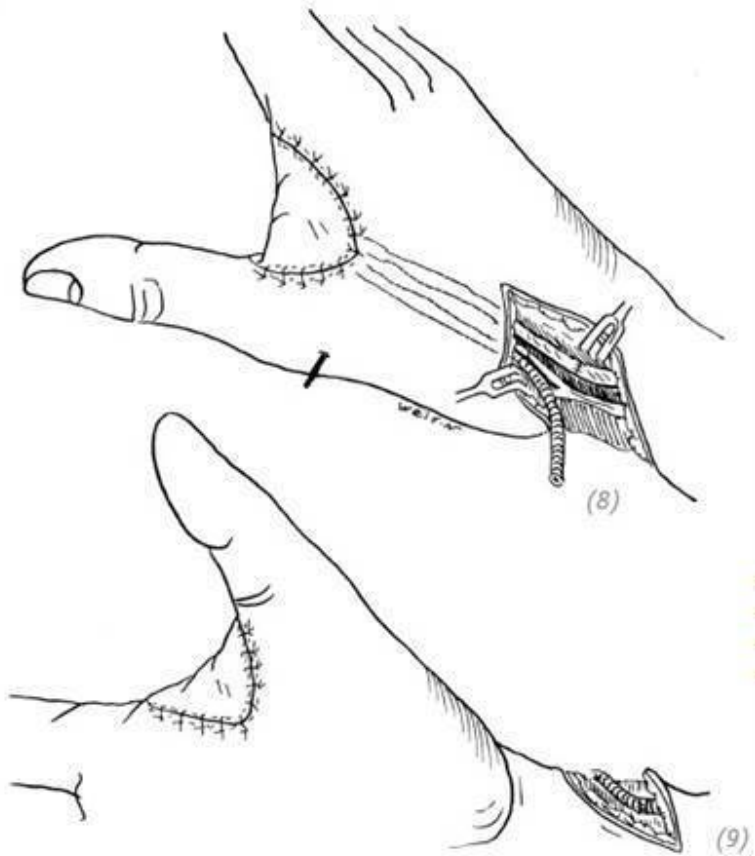


(3), (4), (5) на основании размеров и формы дефекта в области кожной складки между первым и вторым пальцами стопы выкроить кожный лоскут. Нейроваскулярная ножка представлена дорзальной артерией, большой подкожной веной и глубоким малоберцовым нервом



(6) зафиксировать большой палец кисти спицей Киршине-

ра в состоянии максимального отведения и противопоставления. Спицу провести через 1 и 2 пястные кости; (7) в области запястья выполнить надрез. Прodelать достаточно широкий подкожный туннель от места надреза до дефекта в области первой межпальцевой складки. Нейроваскулярную ножку протянуть через подкожный туннель до места предполагаемого анастомоза



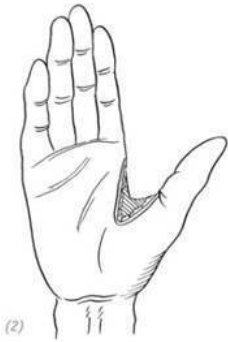
(8), (9) наложить швы на кожный лоскут. Наложить анастомоз между лучевой артерией и дорзальной артерией стопы; латеральной подкожной веней руки и большой под-

кожной веной ноги; кожной ветвью глубокого малоберцового нерва и поверхностной ветвью лучевого нерва

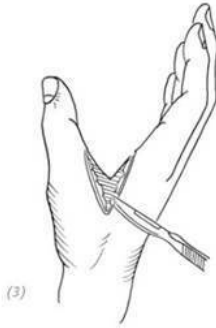Рис. 3–28. *Восстановление дефекта кожи первой межпальцевой складки пластикой посредством свободного лоскута первой межпальцевой складки стопы*

6. ПЛАСТИКА ЛУЧЕВЫМ ЛОСКУТОМ ПРЕДПЛЕЧЬЯ НА ДИСТАЛЬНОЙ СОСУДИСТОЙ НОЖКЕ

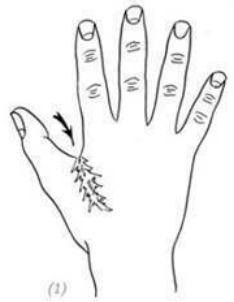Данная методика применяется для восстановления казанях, клинической анатомии и ходе операции см. в дефектов кожи первой межпальцевой складки кисти от третьей части настоящей главы.) Рис. 3–29. носительно больших размеров. (Более подробно о показаниях, клинической анатомии и ходе операции см. в третьей части настоящей главы.) Рис. 3–29.



(2)

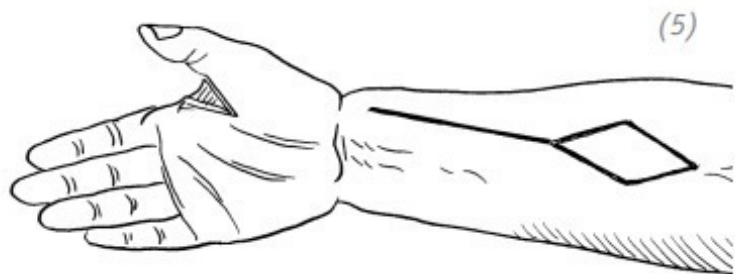
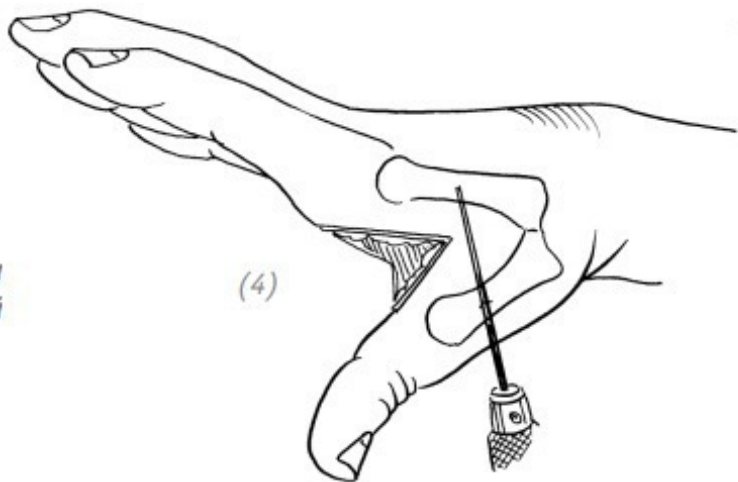


(3)



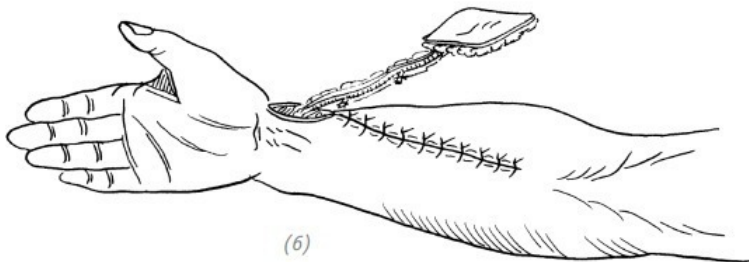
(1)

(1) рубец в области кожи первой межпальцевой складки; (2), (3) иссечение рубца, расширение раневой поверхности

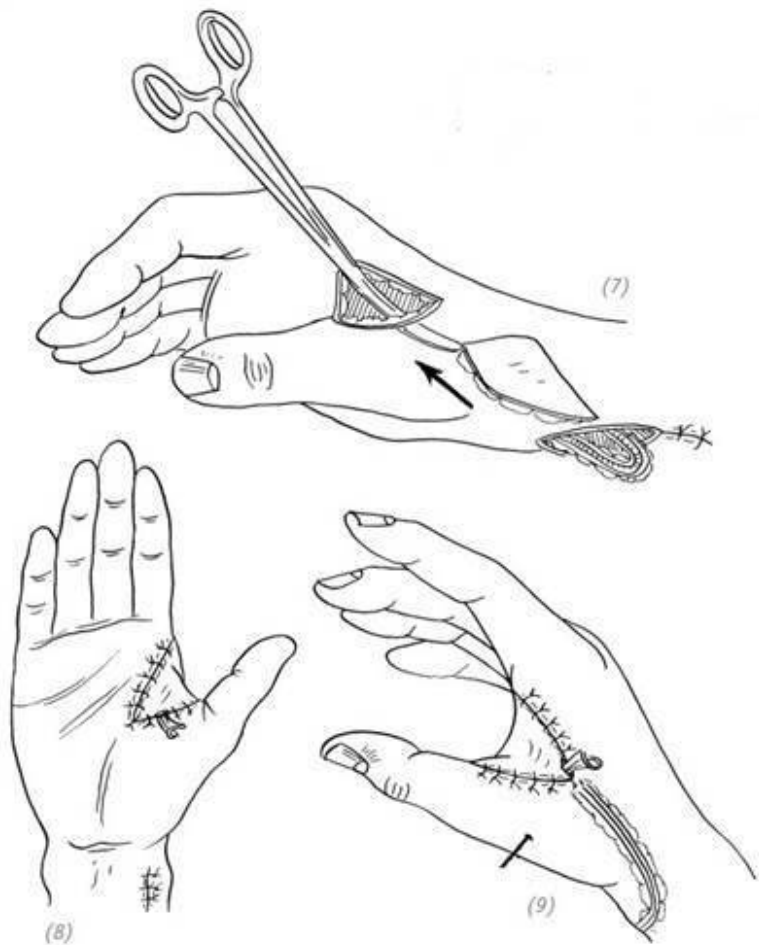


(4) зафиксировать большой палец кисти спицей Киришнера в состоянии максимального отведения и противопостав-

ления; (5) выкроить кожный лоскут на основании формы и размера дефекта



(6) отсепарировать кожный лоскут, стараясь не повредить сосудистую ножку. Донорскую зону ушить первичным швом



(7) стараясь не перегнуть сосудистую ножку, протя-

нуть кожный лоскут через подкожный туннель до дефекта первой межпальцевой складки; (8),(9) швы на кожный лоскут

Рис. 3–29. *Восстановление дефекта кожи первой межпальцевой складки лучевым лоскутом предплечья на дистальной сосудистой ножке*

Глава 4 ПОВРЕЖДЕНИЯ КОЖИ

Повреждения, сопровождающиеся формированием дефектов кожи, представляют собой серьёзную травму кисти. При полной потере кожи и нарушении кровотока кисти, даже если лечение проводится своевременно и успешно, в конечном итоге могут сохраниться серьёзные деформации и нарушения функции. Пациенты и их родственники зачастую не осознают всей тяжести данного вида травм и полагают, что можно получить удовлетворительный результат лечения, всего лишь зашив повреждённые участки кожи и придав им первоначальный вид. Следовательно, чтобы избежать недовольства пациента и его родных результатом лечения, необходимо давать исчерпывающие объяснения о характере и тяжести травмы и представить возможные варианты конечного результата лечения, так как результат не всегда может быть приемлемым для пациента и его родных. Ключом к успешному лечению дефекта кожи является определение степени тяжести травмы и своевременное и рациональное оказание помощи. Некоторые врачи пришивают оторванный участок кожи на место или используют свободную трансплантацию кожи, чтобы закрыть дефект, недооценив тяжесть повреждения. Это неизбежно приводит к серьёзным осложнениям, таким как некроз кожи, инфекционные осложнения, рубцовые

контрактуры и другие неблагоприятные последствия, после которых может возникнуть необходимость ампутации пальца или даже кисти.

Особенности повреждения тканей

При повреждении кожи более глубокие основные структуры, такие как кости, сухожилия и др., как правило, разрываются или повреждаются незначительно. Однако при этом кожа может быть полностью оторвана от запястья до пальца. Бывают также случаи, когда дистальная фаланга отрывается вместе с кожей и дистальным межфаланговым суставом.

Повреждения кожи на предплечье, запястье и тыльной стороне кисти – это, как правило, дефекты поверхностного слоя глубокой фасции. На ладонной стороне кисти это в основном повреждения поверхностного слоя ладонного апоневроза. А на пальцах – обычное повреждение сухожилий сгибателей и разгибателей. Особенности травмы определяют повреждения сосудистых и нервных структур кисти. Благодаря защитной функции ладонного апоневроза расположенные под ним нервы и кровеносные сосуды часто не повреждаются. А вот сосудистые и нервные пучки, расположенные в пальцах, часто подвержены повреждению вместе с кожей. Хорошее кровоснабжение кисти позволяет проводить свободную кожную пластику. Но, что касается пальцев (даже учитывая, что по своей природе мягкие ткани могут принять свободный кожный трансплантат), из-за небольшого количества подкожной ткани и ухудшения кровоснабжения, ввиду

повреждения пальцевых кровеносных сосудов, очень высока вероятность, что свободные кожные лоскуты не приживутся.

ЧАСТЬ ПЕРВАЯ Повреждение кожи указательного и большого пальцев кисти

Изолированные скальпированные повреждения пальцев кисти встречаются редко. Если кожный покров полностью сорван на одном, двух или даже трёх пальцах, то, если учитывать только функциональные особенности, целесообразно выполнить ампутацию. Выбор способа восстановления повреждённой кожи пальца не имеет значения, будь то формирование кармана (rocket flap) или стебельчатый – трубчатый кожный лоскут. Лечение будет дорогостоящим, и результат будет неэстетичным, предполагающим функциональные ограничения. Ограничение функций повреждённого пальца, несмотря на лечение, может привести к ограничению функций остальных, здоровых, пальцев кисти. В особенности это касается применения стебельчатого кожного лоскута. Неподходящее моделирование лоскута может привести не только к грубому внешнему виду пальца, но и выраженному ограничению его функции, в результате чего пациенты отказываются от повторных операций. При повреждении даже трёх пальцев на одной руке с полным отрывом кожи после выполнения ампутации большой палец руки и другой

уцелевший палец по-прежнему будут функциональны, что, в свою очередь, позволит выполнять различного рода действия в быту и, возможно, на работе. И такой вариант гораздо лучше, по сравнению с тем, когда у пальца примерно сохранён внешний вид при отсутствии эстетики и функциональности.

В случае повреждения 2-го, 3-го, 4-го и 5-го пальцев сразу с полным отрывом кожного покрова выполнение их ампутации может привести к потере функциональности большого пальца кисти – отсутствию способности зажимать что-либо, что вызовет нарушение функциональности кисти в целом. В случае повреждения 2-го, 3-го, 4-го, 5-го пальцев сохраняют полторы или две проксимальные фаланги повреждённых пальцев, вкладывая их в сформированный карманный лоскут в области живота для их сохранения. Потом на втором этапе выполняется трансплантация свободного кожного лоскута для сохранения одного или нескольких травмированных пальцев, что позволит развить и частично сохранить функциональность большого пальца и самой кисти.

Скальпированное повреждение большого пальца обычно возникает у рабочих, которые трудятся на высокооборотистых сверлильных станках. Защитные перчатки во время работы могут зацепиться за сверло и намотаться на него, а под действием вращения и силы тяги – сорвать кожу с большого пальца, словно напальчник. Повреждение ткани характеризуется отрывом всей кожи, нервов пальцев, сосудистых пуч-

ков и даже дистальной фаланги на уровне межфалангового сустава. В результате такой травмы вместе с оторванной кожей большого пальца и фалангой происходит отрыв сухожилий длинного сгибателя и длинного разгибателя большого пальца кисти в месте соединения сухожильно-мышечного перехода. Поэтому особенностью такой травмы является то, что на оголённый большой палец не может быть осуществлена свободная кожная пластика.

Кроме того, в результате разрыва артерии и вены большого пальца могут быть сильно вытянуты по площади, а также повреждена внутренняя оболочка кровеносных сосудов, что затрудняет выполнение сосудистых анастомозов при попытке выполнения реплантации оторванного участка кожи.

1.ТРАНСПЛАНТАЦИЯ СТЕБЕЛЬЧАТОГО – ТРУБЧАТОГО КОЖНОГО ЛОСКУТА С ОБЛАСТИ ПЛЕЧА

Показания

Метод трансплантации стебельчатого – трубчатого кожного лоскута с области плеча подходит при отрыве кожи одного пальца. Например, при отрыве кожи по типу напальчника указательного или среднего пальца. К тому же пациент молодого возраста настоятельно просит сохранить в целостности повреждённый палец. При таких условиях моделирование стебельчатого – трубчатого кожного лоскута необходимо

производить на сравнительно тонких и удобных для фиксации участках кожи, таких как внутренняя поверхность плеча. Бугристость ногтевой фаланги пальца должна быть укорочена, чтобы при отсечении ножки стебельчатого – трубчатого кожного лоскута палец не оказался слишком длинным.

Ход операции

1. После очищения раны повреждённого пальца и остановки кровотечения бугристость ногтевой фаланги пальца резецируется.

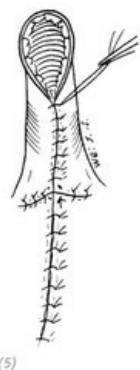
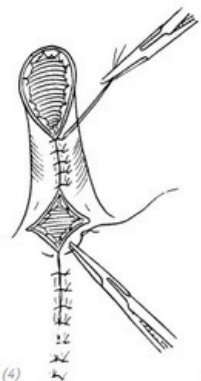
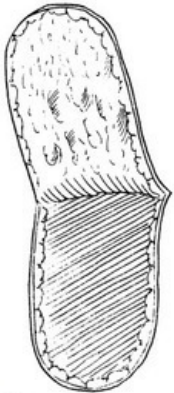
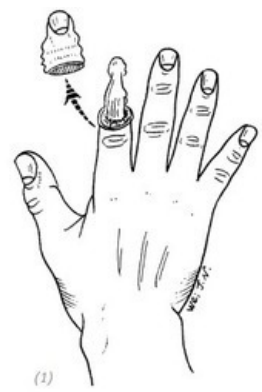
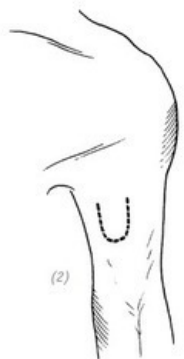
2. В зависимости от длины и окружности кожного дефекта пальца на медиальной поверхности контралатерального плеча моделируется стебельчатый – трубчатый кожный лоскут на одной ножке.

3. Затем сформированный стебельчатый – трубчатый кожный лоскут переносится прямо на повреждённый палец и зашивается.

4. После операции накладывается асептическая повязка, и обе конечности фиксируются бинтами.

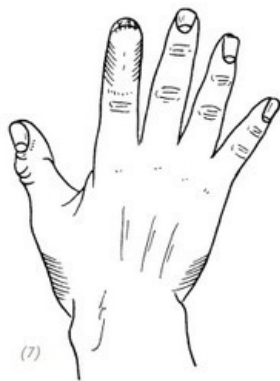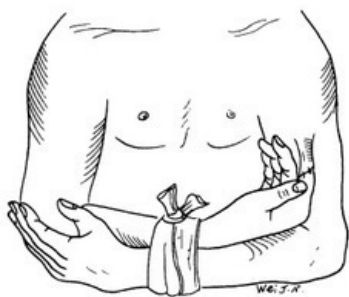
Послеоперационное ведение

Через две недели после операции снимают швы. Ножка лоскута постепенно зажимается. А через 5–6 недель перерезается ножка (рис. 4–1).



(1) отрыв кожи средней и дистальной фаланги указа-

тельного пальца; (2) моделирование стебельчатого – трубчатого кожного лоскута на медиальной поверхности контралатерального плеча в соответствии с длиной и окружностью кожного дефекта пальца; (3) выкраивание кожного лоскута; (4) формирование стебельчатого – трубчатого кожного лоскута на одной ножке, сшивание подкожного и кожного покровов. Ушивание донорской зоны; (5) ромбовидная ножка зашивается кистетным швом (прим. редактора: рекомендация автора)



(6) введение повреждённого пальца в кожную трубку и ушивание. После операции – асептические повязки и фиксация оперированной конечности; (7) отсечение ножки кожной

ного лоскута через 5–6 недель после операции

Рис. 4–1. *Трансплантация стебельчатого – трубчатого кожного лоскута с плеча при восстановлении отрыва кожи пальца*

2.ТРАНСПЛАНТАЦИЯ СТЕБЕЛЬЧАТОГО – ТРУБЧАТОГО КОЖНОГО ЛОСКУТА С ОБЛАСТИ ПЛЕЧА, ГРУДИ И ЖИВОТА

Показания

Применяется при простых повреждениях (отрывах) кожи большого пальца.

Анестезиологическое пособие

Трансплантация стебельчатого – трубчатого кожного лоскута с области груди ближе к плечу используется для восстановления оторванной кожи большого пальца и обычно выполняется под блокадой плечевого нервного сплетения и при местной анестезии. В то время как при использовании лоскута из области живота обычно применяется анестезия плечевого нервного сплетения и спинальная или эпидуральная анестезия. Положение пациента – лёжа на спине.

Ход операции

1.После очищения раны повреждённого пальца и остановки кровотечения бугристость дистальной фаланги пальца надлежащим образом усекается, чтобы палец не выглядел

чрезмерно длинным после отделения от ножки лоскута.

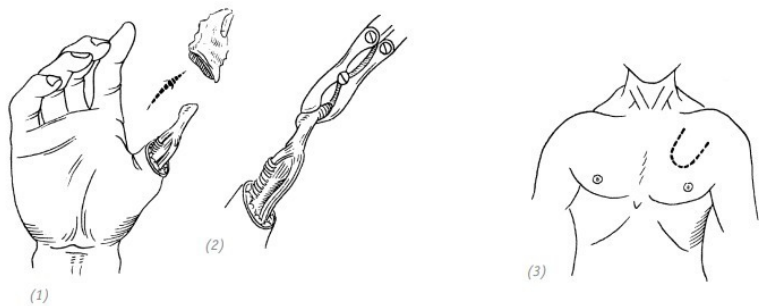
2. В зависимости от длины и окружности кожного дефекта пальца на противоположном плече, груди или животе моделируется стебельчатый – трубчатый кожный лоскут на одной ножке.

3. Затем сформированный стебельчатый – трубчатый кожный лоскут с области плеча, груди или живота переносится прямо на повреждённый большой палец, и накладываются швы.

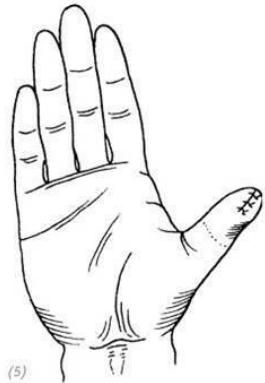
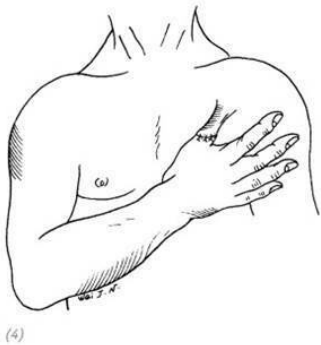4. После операции наносится асептическая повязка, конечность фиксируется повязкой на грудь или живот соответственно.

Послеоперационное ведение

Через две недели после операции снимают швы. Питающая ножка стебельчатого трансплантата постепенно переживает. А через 5–6 недель отсекается от донорского участка (рис. 4–2, 4–3).

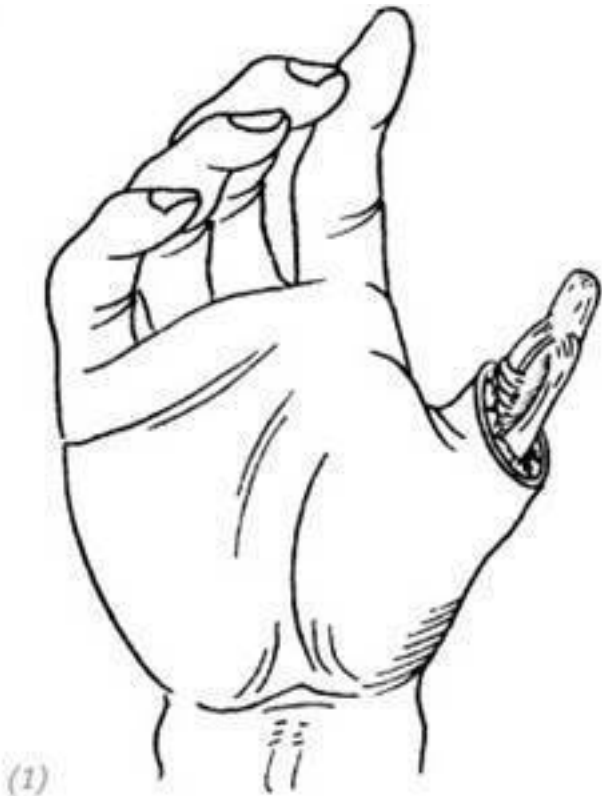

(1) отрыв кожи большого пальца в виде рукава (прим. редактора: по типу чулка); (2) во время обработки раны бугристость дистальной фаланги пальца надлежащим образом усекается, чтобы палец не выглядел чрезмерно длинным после отделения от ножки лоскута; (3) моделирование стебельчатого – трубчатого кожного лоскута на груди или плече с контралатеральной стороны в соответствии с длиной и окружностью кожного дефекта пальца



(4) введение повреждённого пальца в кожную трубку и ушивание кожи; (5) отсечение ножки стебельчатого – трубчатого кожного лоскута через 5–6 недель после операции

Рис. 4–2. Трансплантация стебельчатого – трубчатого кожного лоскута с области груди при восстановлении отрыва кожи большого пальца



(1) отрыв кожи большого пальца в виде чулка. Во время обработки раны должна быть удалена бугристость дистальной фаланги пальца; (2) моделирование стебельчатого – трубчатого кожного лоскута на одной ножке в верхней части живота на контралатеральной стороне в соответ-

ствии с длиной и окружностью кожного дефекта пальца. Осуществляется трансплантация на большой палец

Рис. 4–3. *Трансплантация стебельчатого – трубчатого кожного лоскута с области живота при восстановлении отрыва кожи большого пальца*

3. СВОБОДНАЯ ТРАНСПЛАНТАЦИЯ КОЖНОГО ЛОСКУТА С НОГТЕМ

Показания

Подходит в случаях при отрыве кожи или реконструкции на большом пальце. Данный способ можно считать наиболее идеальным методом восстановления повреждённого большого пальца при отрыве кожи по типу чулка при свободной трансплантации ногтевого лоскута с области стопы. После проведения операции большой палец не только будет обладать хорошими двигательными функциями и сенсорными способностями, но и будет иметь красивый внешний вид.

Анатомия

К основной области ногтевого лоскута относятся: область в районе пальца, за исключением участка кожи шириной 1,5–2 см на большеберцовой (медиальной) стороне большого пальца стопы (включая расположенные в вышеуказанной кожной полоске, фаланге пальца и берцовом соединении кровеносные сосуды и нервы), дорсальная часть плюснефа-

лангового сустава пальца стопы, полностью вся кожа на малоберцовой (латеральной) и по дошвенной сторонах пальца ноги вместе с ногтем и ногтевым ложе, а также располагающиеся в малоберцовой области пальца подошвенные нервы и в дорсальной области пальца глубокий малоберцовый нерв кожной ветви, а также всё относящееся к вышеуказанному полнослойному кожному лоскуту. К системе кровоснабжения пальца стопы относятся: тыльная артерия стопы – первая тыльная плюсневая артерия и глубокая подошвенная артерия (или подошвенная дуга) – система первой подошвенной артерии. Во время вскрытия и отделения ногтевого кожного лоскута сохраняются только подходящие к малоберцовой стороне ногтевого лоскута тыльная часть пальца стопы и подошвенная пальцевая артерия, а тыльная часть и подошвенная пальцевая артерия с большеберцовой стороны 2-го пальца стопы лигируются. Венозная возвратная система ногтевого лоскута делится на две группы: поверхностную и глубокую. Поверхностные вены идут от тыльной пальцевой вены стопы до тыльной плюсневой вены стопы и тыльной венозной дуги стопы и, наконец, сходятся в большой подкожной вене. Малая подкожная вена снаружи тыльной стороны стопы соединяется с венами тыльной стороны стопы. Большая подкожная вена является главной возвратной веной ногтевого лоскута. Глубокие вены (*vena profunda*) состоят из первой тыльной плюсневой артерии (*arteriae metatarsales dorsales*) или сопровождающих вен подошвенных плюсневых

вых артерий, которые сходятся к тыльной вене стопы или подошвенной венозной дуге (см. соответствующую информацию в главе 10).

Анестезиологическое пособие и положение пациента

Обычно применяется анестезия плечевого нервного сплетения с последующей эпидуральной анестезией, также можно применять и общий наркоз. В положении пациента лёжа на спине повреждённая конечность располагается на операционном столе.

Ход операции

1. Тщательная обработка раны повреждённого большого пальца кисти и остановка кровотечения.

2. В зависимости от длины и окружности кожного дефекта большого пальца подготавливают ногтевой лоскут 1-го пальца ипсилатеральной или контрлатеральной стопы. Если нет особых показаний, то лучше взять ногтевой лоскут с ипсилатеральной стопы.

3. Делается продольный разрез по краю раны на тыльной стороне травмированного большого пальца кисти в принимающей области. Отделяется кожа с обеих сторон от разреза, чтобы сосудисто-нервная ножка вместились в треугольную часть кожи на ногтевом лоскуте. Кроме того, на запястье делается косой разрез, вскрывается и отделяется лучевая артерия, латеральная подкожная вена руки и лучевой нерв поверхностной ветви. Вскрытие и отделение культей нервов пальца с обеих сторон большого пальца по ладонному краю

раны.

4. Делается широкий подкожный туннель между кромкой раны на тыльной стороне большого пальца и косым разрезом на запястье, чтобы уместить сосудисто-нервную ножку ногтевого лоскута и не допустить давления на неё при прохождении через туннель.

5. Пересадка отделённого ногтевого лоскута вместе с сосудисто-нервной ножкой на поражённую поверхность большого пальца. Сначала правильно располагают ногтевой лоскут и протягивают его сосудисто-нервную ножку через подкожный туннель до разреза на запястье. Сосудисто-нервная ножка внутри туннеля не должна перекручиваться и перегибаться, чтобы не нарушать кровообращения. Ногтевой лоскут в таком примерном положении фиксируют несколькими швами.

6. Проведение анастомоза «конец в конец» большой подкожной вены (*vena saphena magna*) ногтевого лоскута и латеральной подкожной вены руки (*vena cephalica*) запястья атравматическими нитями номер 8-0 или 9-0. Разжать гемостатический зажим, нанести на место сосудистого анастомоза 2 % лидокаин и ненадолго тёплый компресс с физраствором. Вы увидите, что ногтевой лоскут постепенно восстанавливает кровообращение, меняя цвет от бледного до розового.

7. Глубокий малоберцовый нерв кожной ветви ногтевого лоскута и любое из ответвлений лучевого нерва поверхност-

ной ветви (ramus superficialis nervi radialis) запястья сшиваются атравматическими нитями номер 8-0 методом «конец в конец». Подошвенный нерв ногтевого лоскута сшивается с ладонным нервом большого пальца методом «конец в конец».

8. Зашиваются все имеющиеся раны и, соответственно, на места ран на ногтевом лоскуте и запястье помещаются дренажные резиновые плоски. После перевязки ран производится фиксация с помощью гипсовой полоски. Ноготь на ногтевом лоскуте и часть кожи на тыльной стороне пальца стопы должны быть открыты от перевязочного материала с помощью окошка для дальнейшего наблюдения за кровообращением лоскута и измерения температуры его кожи.

Послеоперационное ведение

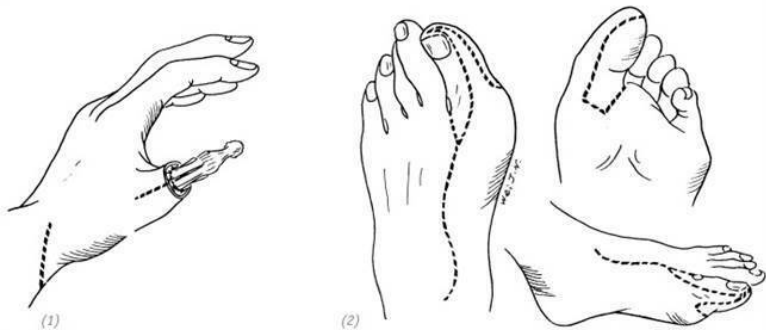1. Обычно после операции поражённую конечность располагают на уровне сердца или примерно на 10 см выше. В помещении, где находится пациент, необходимо поддерживать температуру около 25°C.

2. Производится регулярный контроль кровообращения ногтевого лоскута. Обычно наблюдают за четырьмя показателями: температура кожи, цвет кожи, степень отёка и время наполнения капилляров. Наблюдение должно быть полноценным, систематическим, непрерывным, а также при постоянном проведении сравнения с неповреждённой стороной. В течение первых трёх дней после операции наблюдение и тестирование проводятся каждый час. По истечении

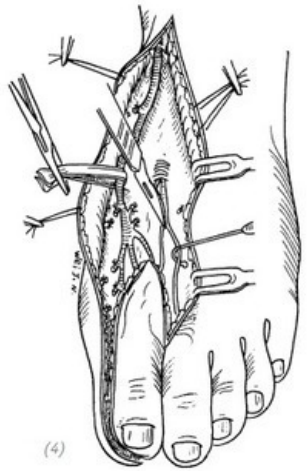
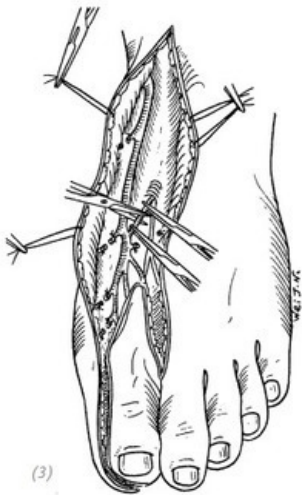
трёх дней интервал меняется на 3–6-часовой. Как правило, если из вышеперечисленных показателей хотя бы два одновременно будут критическими, то в таком случае необходимо как можно скорее обнаружить проблему и решить её.

3. После операции в соответствии с общепринятой практикой применяют антикоагулирующие и спазмолитические лекарственные препараты, например папаверин и декстран 40 (Dextran-40); сосудорасширяющие средства, такие как нифедипин или персантин (Dipyridamole); используют антибиотики. Обычно они используются в течение 7 дней в большой дозировке, затем приём может быть сокращён до одного раза (прим. редактора: рекомендации автора).

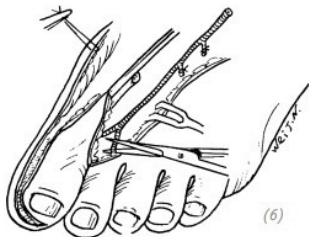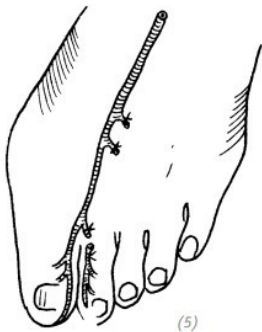
4. После операции дренажная полоска удаляется через два дня, швы снимаются через две недели, гипс снимается через четыре недели, и предлагается функциональная нагрузка (рис. 4–4).



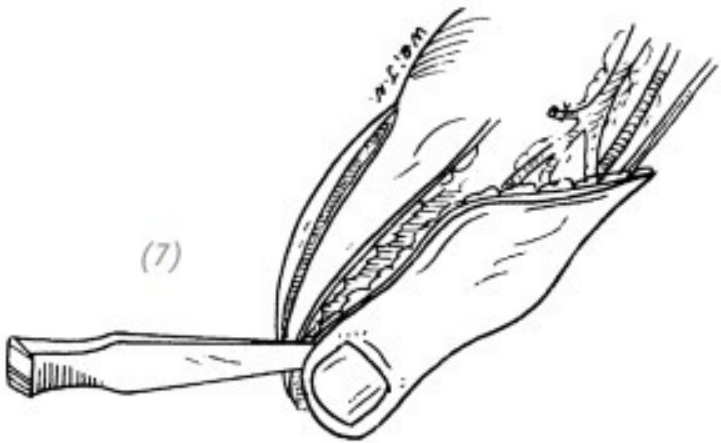
(1) отрыв кожи большого пальца в виде чулка и моделирование разрезов реципиентной области (2) моделирование разрезов на донорском участке стопы для ногтевого лоскута



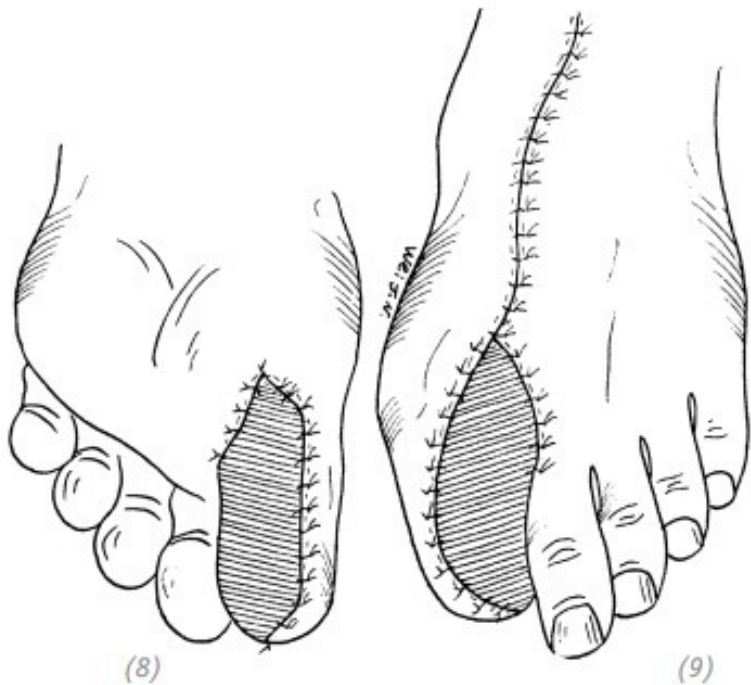(3) отделение тыльной вены ногтевого локута и большой подкожной вены (4) отделение кожной ветви глубокого малоберцового нерва от тыльной стороны пальца стопы



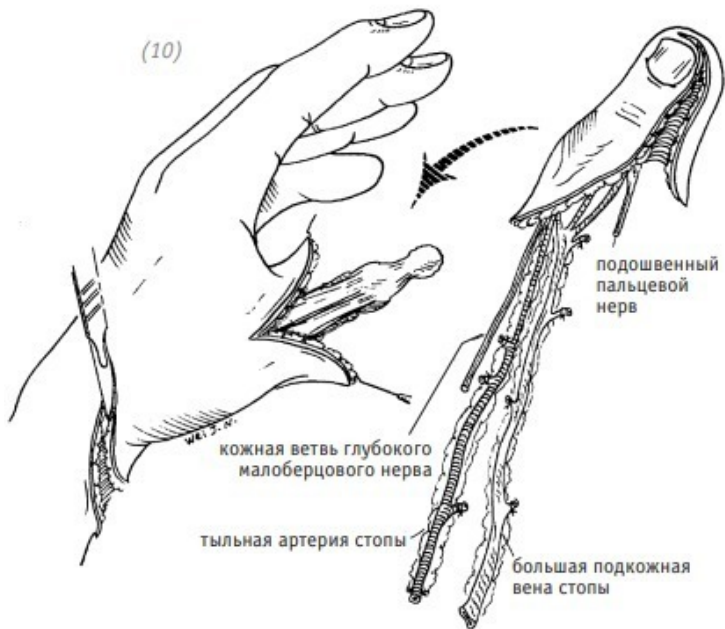
(5), (6) отделение и лигирование тыльной пальцевой артерии с большеберцовой стороны второго пальца стопы



(7) использование распатора для отделения ногтя и ногтевого ложа на ногтевом лоскуте с тыльной стороны дистальной фаланги стопы

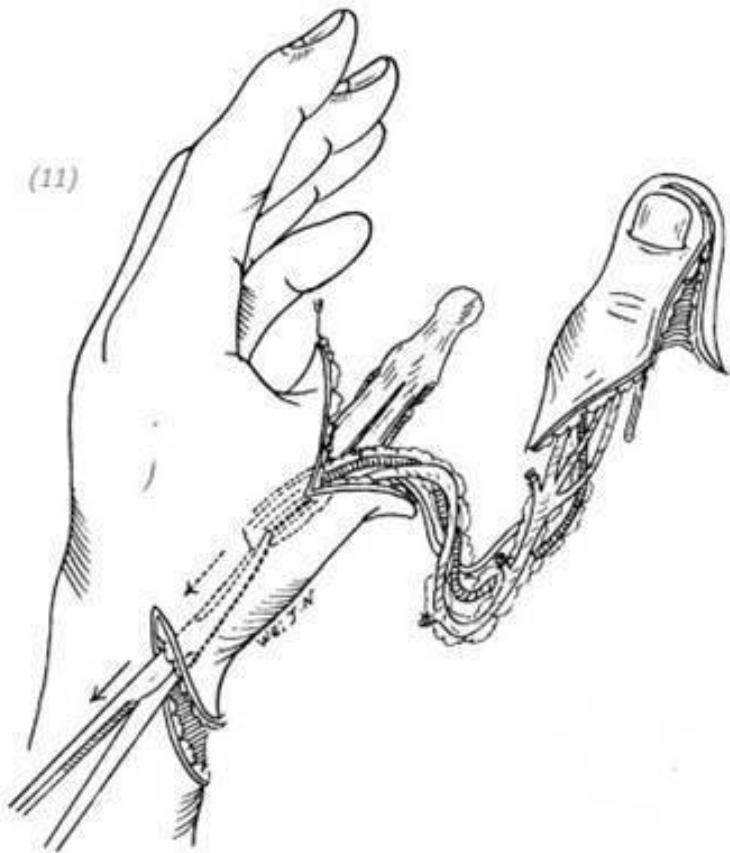

(8), (9) закрытие свободным кожным лоскутом средней толщины (прим. редактора: рекомендации автора) раны донорского участка стопы, наложение компрессионной повязки, иммобилизация после операции с применением гипсовой шины

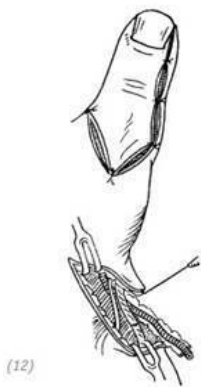

(10) пересадка ногтевого лоскута с артериальной, венозной и нервной ножкой в реципиентную область кисти

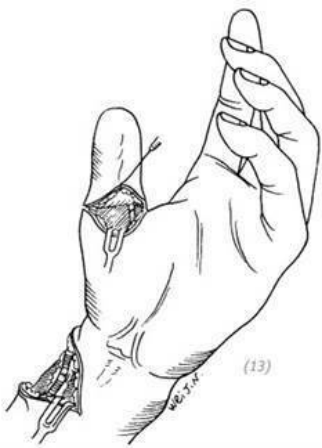(11)



(11) артериальная, венозная и нервная ножки ногтевого лоскута протягиваются от раны большого пальца к разрезу запястья через подкожный туннель

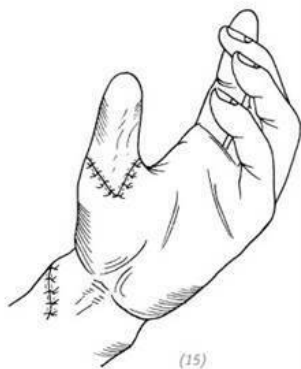
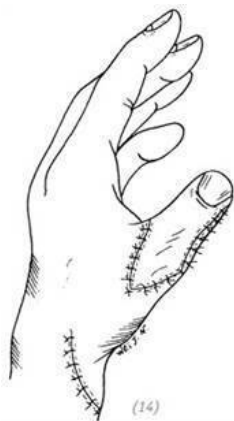
(12)



(13)

(12) ногтевым лоскутом оборачивают участок большого пальца с оторванной кожей и накладывают несколько швов для его фиксации. Сшивают кожную ветвь глубокого малоберцового нерва с поверхностной ветвью лучевого нерва на запястье, анастомозируют большую подкожную вену (*vena saphena magna*) ногтевого лоскута и латеральную подкожную вену руки (*vena cerhalica*); (13) на запястье анастомозируют тыльную артерию стопы и лучевую артерию, на ладонной стороне большого пальца анастомозируют подошвенный нерв ногтевого лоскута с ладонным нервом большого пальца на локтевой стороне



(14), (15) зашивание раны и установка резиновой дренажной полоски

Рис. 4-4. *Свободная пересадка ногтевого кожного лоскута большого пальца стопы для восстановления отрыва кожи большого пальца кисти*

4.ТЕХНИКА ПРИМЕНЕНИЯ КАРМАННОГО КОЖНОГО ЛОСКУТА ИЗ ОБЛАСТИ ЖИВОТА

Показания

В случае если со 2-го до 5-го пальцев кисти в результате

травмы полностью утрачена вся кожа в виде чулок и если все повреждённые пальцы ампутировать, то уцелевший большой палец не сможет эффективно функционировать. В такой ситуации повреждённый палец после хирургической обработки раны необходимо вживить под кожу брюшной стенки, чтобы сохранить его. После одобрения проведения операции по свободной пересадке кожи палец извлекается из брюшной стенки, и проводится соответствующая операция. Обычно травмированный палец помещают под кожу брюшной стенки на 6 недель. Если этот промежуток времени слишком короткий и при этом кровообращение в поверхностных тканях повреждённого пальца не является идеальным, то операция по свободной пересадке кожи будет неудачной.

Анестезиологическое пособие и положение пациента

Обычно применяется анестезия плечевого нервного сплетения со спинальной анестезией или анестезия плечевого нервного сплетения с эпидуральной анестезией. Положение пациента – лёжа на спине.

Ход операции

1. Тщательно обработать раны повреждённого пальца и остановить кровотечение.

2. Максимально развести повреждённые со 2-го по 5-й пальцы и положить их на брюшную стенку на противоположной или на смежной нижней части живота. В зависимости от расположения травмированного пальца в соответствующем месте брюшной стенки делается разрез, длина каждо-

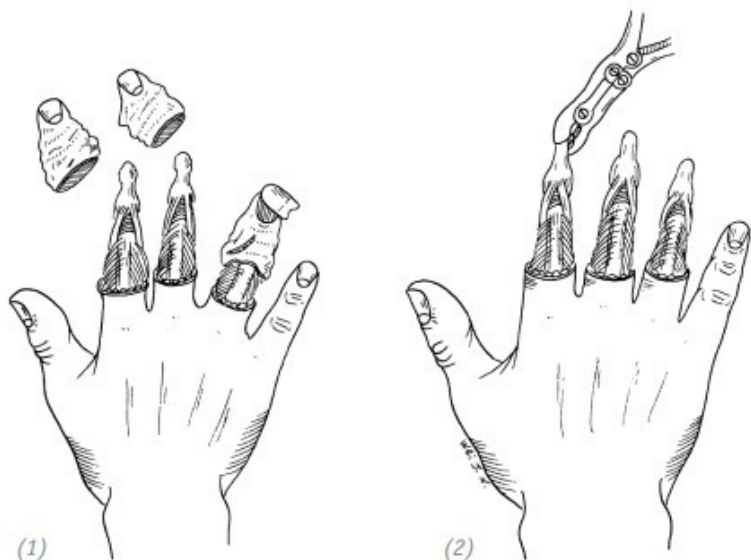
го разреза составляет половину окружности кромки повреждённой части кожи пальца. Если сделать слишком маленький надрез, это не только повлияет на процесс наложения швов, но и отразится на восстановлении кровообращения во вживлённой в брюшную стенку части пальца из-за локального стеноза.

3. Кромка раны каждого повреждённого пальца сшивается с местом разреза в брюшной стенке узловыми швами. После операции применяют марлевую ткань для изоляции каждого пальца, ладони, запястья и брюшной стенки. При этом фиксируют конечности и корпус при помощи гипсовой повязки или биндажа.

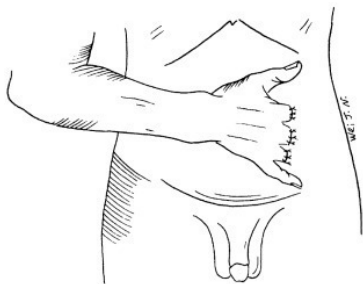4. Через 6 недель после операции травмированные пальцы по отдельности извлекаются из брюшной стенки. Во время извлечения, по возможности, необходимо сохранить как можно больше тканей повреждённых пальцев с относительно большой поверхностной циркуляцией крови, чтобы они смогли воспринять свободный кожный ауто трансплантат. После извлечения повреждённых пальцев неровности мягких тканей на поверхности выравниваются ножницами. После остановки кровотечения для заживления раны каждого пальца используется кожный трансплантат средней толщины. Разрезы в брюшной стенке ушиваются узловыми швами (рис. 4–5).

В случае одновременного отрыва кожи с большого пальца и нескольких других пальцев кисти можно вживить их под

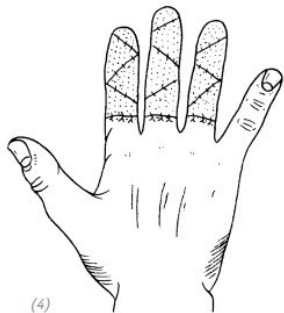
кожу брюшной стенки или большой палец восстановить с помощью стебельчатого – трубчатого кожного лоскута с области живота, а остальные пальцы поместить под кожу брюшной стенки (рис. 4–6)



(1) отрыв кожи на нескольких пальцах (2) во время обработки раны резецируются бугристости ногтевых фаланг пальце



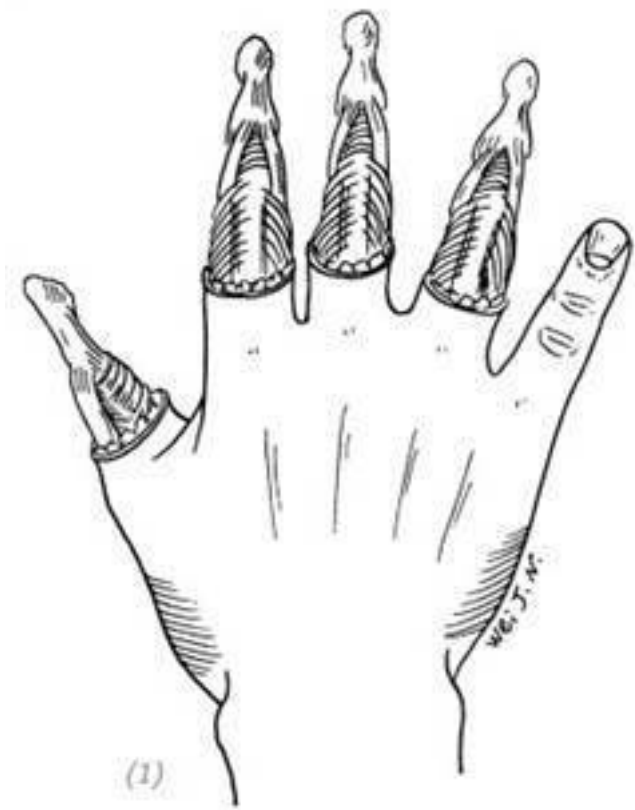
(3)



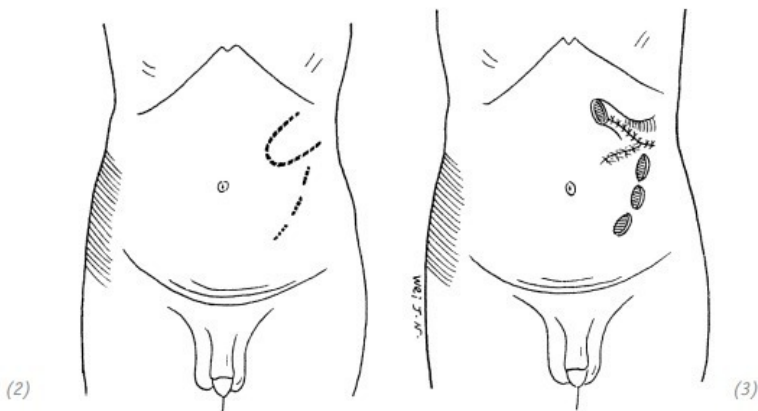
(4)

(3) пальцы с повреждённой кожей вживляют под кожу брюшной стенки, рану зашивают узловыми швами (4) через 6 недель после отсоединения и извлечения пальцев руки из брюшной стенки на повреждённую поверхность пересаживается кожный лоскут средней толщины

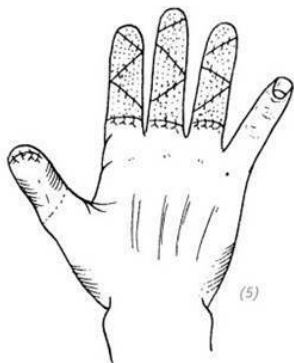
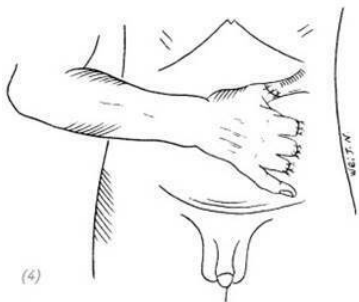
Рис. 4–5. *Восстановление оторванной кожи на нескольких пальцах руки с применением карманного кожного лоскута из области живота*



(1) отрыв кожи по типу чулок на большом пальце и нескольких других пальцах руки



(2), (3) моделирование разрезов для взивления и стебельчатого – трубчатого кожного лоскута в области живота в зависимости от длины, окружности и расположения дефектов кожи большого и других пальцев



(4) повреждённый большой палец помещают в стебельчатый – трубчатый кожный лоскут в области живота, остальные пальцы кисти вживляют в разрезы на брюшной стенке и зашивают; (5) через 6 недель после операции отсекают ножку стебельчатого лоскута, на повреждённые участки остальных пальцев производится свободная пересадка кожи

Рис. 4–6. *Восстановление повреждённых большого и нескольких других пальцев при отрыве кожи в виде чулок с помощью стебельчатого – трубчатого и карманного кожных лоскутов из области живота*

ЧАСТЬ ВТОРАЯ Повреждения, сопровождающиеся отрывом кожи на тыльной и ладонной стороне кисти

Отрыв кожи с поверхности кисти – это одна из часто встречающихся травм, которая в большей степени может быть вызвана следствием сдавливания или трения, исходя из этого при выборе лечения каждая методика будет иметь свои особенности.

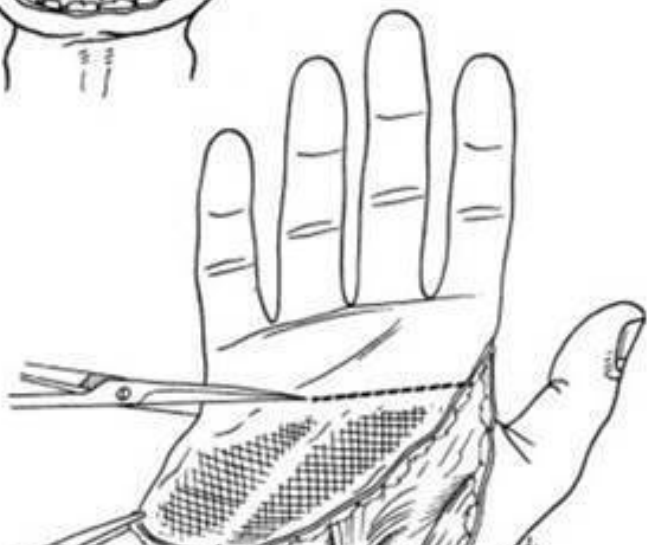
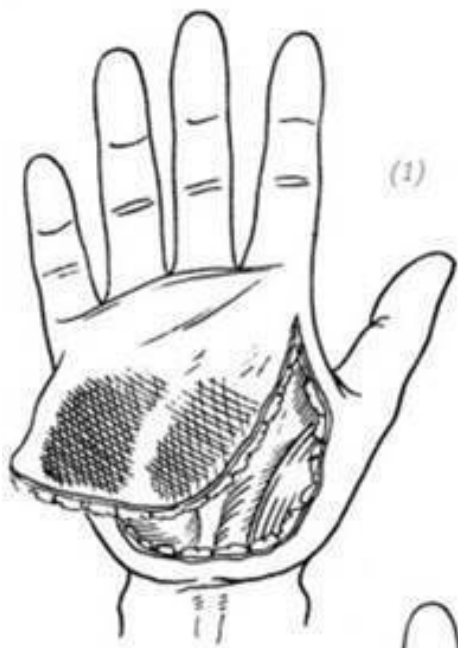При принятии решения о восстановлении повреждённого участка оторванной кожи на тыльной стороне кисти методом свободной кожной трансплантации или посредством пересадки полнослойного кожного лоскута, в процессе обдумывания, смогут ли мягкие ткани ложа сохранить жизнеспособность в основе поражённой поверхности, необходимо учесть их глубину, а также определить, смогут ли в будущем сухожилия, кости и суставы восстановить свои функции. Кожа тыльной стороны кисти тонкая, мягкая и очень эластичная. Сама подкожная ткань имеет один рыхлый слой с вафельным переплетением, это придаёт коже тыльной стороны кисти большой эффект скольжения, что препятствует перерастяжению кожи при сжатии кисти в кулак. Поражённый участок тыльной поверхности кисти иногда с трудом

поддаётся восстановлению при помощи свободной кожной трансплантации, но при этом может обеспечить первичное заживление. Это также может привести к серьёзным спайкам сухожилий, что не только повлияет на первоначальную стадию восстановления функции кисти, но и в значительной степени затруднит операцию тенолиза на втором этапе. Кроме того, если вы планируете в будущем под пересаженными участками кожи восстанавливать сухожилия, кости, суставы и другие глубокие ткани, то следует рассмотреть возможность применения на раннем этапе полнослойного кожного лоскута для заживления поражённой поверхности (конкретные методы лечения см. в разделе 3 «Дефекты кожи на тыльной стороне кисти и предплечье»).

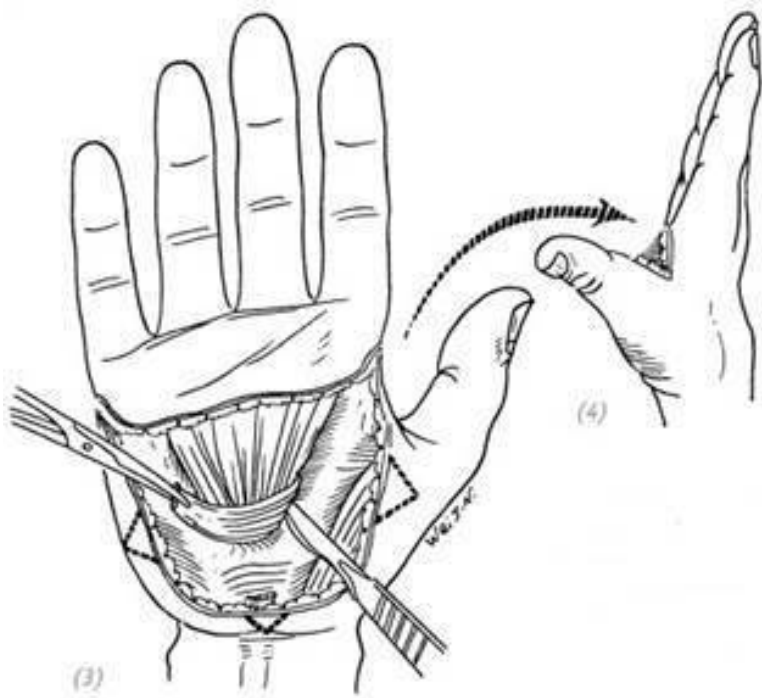
Отрыв кожи ладони очень часто происходит в обратном направлении – от проксимального до дистального участка, обнажая ладонный апоневроз. Кровообращение в кожном покрове при ретроградном отрыве кожи очень плохое. И если оторванную кожу пришить на первоначальное место, то может развиваться некроз лоскута. Следовательно, при таком типе травмы необходимо удалить дистальную часть ретроградно оторванного лоскута кожи с плохим кровообращением.

Во время очистки раны удаляют обнажённый ладонный апоневроз и создают хорошее ложе из мягких тканей на принимающем свободную пересадку кожи участке. Если обнажается небольшой участок нерва или мышцы, то можно

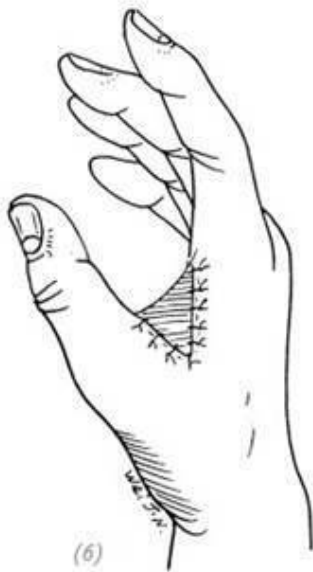
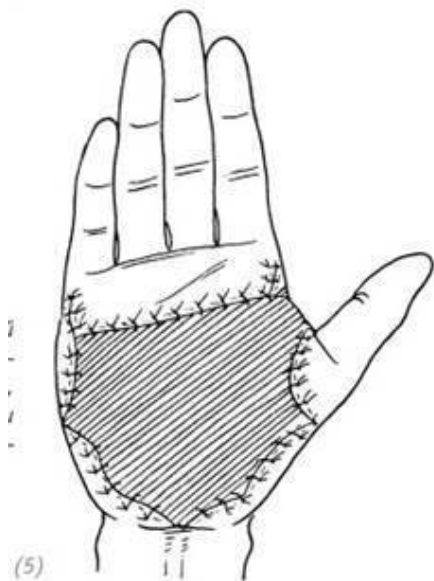
мобилизовать периферические мягкие ткани и при ушивании раны закрыть обнажённые анатомические образования. Остальную повреждённую поверхность покрывают кожным трансплантатом средней толщины или полнослойным кожным лоскутом. Если обнажена большая площадь поверхности глубоких тканей и участок не может принять свободную пересадку кожи, то для восстановления можно производить трансплантацию полнослойного кожного лоскута. Типы и методы пересадки кожных лоскутов такие же, как и при отрыве кожи на тыльной стороне кисти (рис. 4–7).



(1) ретроградные отрывные повреждения ладонной поверхности кисти; (2) в соответствии с ситуацией, с учётом нарушения дистального кровотока лоскута, по причине ретроградного характера повреждения удаляется нежизнеспособная часть лоскута



(3), (4) резекция ладонного апоневроза, создание ложа из мягких тканей для свободной кожной пластики, предотвращение контрактуры, обусловленной рубцовым сращением ладонного апоневроза после кожной пластики. Одновременно край раны обрезается зубчатообразной формой и формируется треугольная кожная складка между первым и вторым пальцем, чтобы предотвратить рубцовую контрактуру после кожной пластики



(5), (6) на поражённую поверхность ладони и кожной складки между первым и вторым пальцем пересаживают толстый расщеплённый кожный трансплантат, оставляют длинные концы нитей, после пересадки кожи накладывают давящую повязку и фиксируют гипсовой шиной

Рис. 4–7. *Восстановление повреждённого участка оторванной кожи ладони методом свободной кожной пластики*

ЧАСТЬ ТРЕТЬЯ Отрыв кожи на всей кисти

Отрыв кожи на всей кисти по типу перчатки – одна из самых серьёзных травм кисти. Чаще всего такие травмы встречаются при работе с бумагоделательными машинами, для окраски ткани или герметизации швов горячим воздухом. Рука попадает в зазор между двумя роликами. Работник получает травму, когда резко отдёргивает руку. В случае отрыва кожи на всей кисти по типу перчатки, что часто не сопровождается повреждением костей, суставов, мышц и сухожилий, исходно оторванная кожа не может быть пришита на прежнее место. Даже если рана была восстановлена с помощью свободной кожной пластики, полностью вся область трудно приживается. А в случае некроза кожи это может привести к серьёзным инфекциям, вплоть до ампутации. Более безопасный и эффективный метод лечения подобных травм – вживление повреждённой кисти в область брюшной стенки – карманный лоскут. Цель состоит в том, чтобы спрятать травмированную кисть под кожу брюшной стенки. После того, как через несколько недель на поверхности повреждённой кисти начнёт формироваться гранулирующая ткань, кисть извлекают из области брюшной стенки и проводят свободную трансплантацию кожи. Несмотря на то,

что после операции видны явные дефекты и есть дисфункция, это лучше, чем ампутация и установка протезов, и легче принимается пациентами.

Отрыв кожи на всей кисти руки в виде перчатки порою сопровождается травмами костей и суставов. Это сложнее исправить, чем простое отрывное повреждение кожи всей кисти. Из-за серьёзных переломов и обширных повреждений мягких тканей часто рассматривается вариант необходимости сохранения только определённой длины большого и других пальцев, чтобы сохранить определённые хватательные функции поражённой кисти. Если перелом несерьёзный и имеется большой объём соединённых мягких тканей с кровоснабжением, то следует провести надёжную внутрикостную фиксацию перелома.

Этапы операции при отрыве кожи на всей кисти методом карманного лоскута

1. Оторванная кожа и все повреждённые ткани руки должны быть тщательно обработаны и выполнен тщательный гемостаз. В случае наличия переломов костные осколки, не имеющие прикрепления к мягким тканям, должны быть полностью удалены во время обработки раны. При неполной санации раны и некачественном гемостазе, в случае возникновения инфекционных осложнений возникают трудности дренирования гнойного отделяемого повреждённой кисти, живлённой в область брюшной стенки.

2. Определите длину пальцев, которую возможно сохра-

нить, в соответствии с состоянием кровообращения на их дистальных участках. Если дистальные концы пальцев не повреждены и имеют хорошее кровообращение, необходимо сохранить всю длину пальцев. При вживлении в область брюшной стенки дистальные концы пальцев с кровоснабжением могут быть выведены наружу через сделанные в подходящих местах отверстия, а рана может быть зашита круговым швом. Если на дистальных участках пальцев отсутствует кровообращение, то оставляют только 1–1,5 длины проксимальной фаланги пальца (прим. редактора: рекомендации автора). Кровообращение на дистальных участках слишком длинных пальцев трудно восстанавливается, а свободный кожный трансплантат также приживается нелегко. В то же время у слишком длинных пальцев может сформироваться анкилоз, что после операции будет влиять на хватательную функцию большого и других пальцев. В это время необходимо поместить всю кисть под кожу – в область брюшной стенки.

3. Если необходимо полностью поместить травмированную кисть под кожей в области брюшной стенки, стоит обратить особое внимание на раздельное размещение повреждённых пальцев, чтобы не допустить их сжатия в кулак или их сращения по типу синдактилии под кожей брюшной стенки. И тем самым не допустить осложнения последующей операции по кожной пластике каждого из пальцев, по возможности сохранить их внешний вид и функциональ-

ность после извлечения кисти из под кожи в области брюшной стенки. Поэтому при проектировании места для вживления травмированной кисти в область брюшной стенки, в соответствии с расположением и ориентацией пальцев повреждённой кисти пациента, хирург может с помощью пальца или большого сосудистого зажима проделать отдельные подкожные туннели так, чтобы можно было вставить туда повреждённые пальцы и сохранить их расположение.

4. Если травма кисти сопровождается повреждениями сухожилий или костей и суставов, то наряду с этим проводят репозицию отломков, фиксацию и восстановление сухожилий, затем травмированную кисть можно вживлять под кожу в области живота.

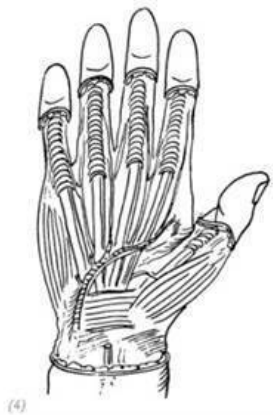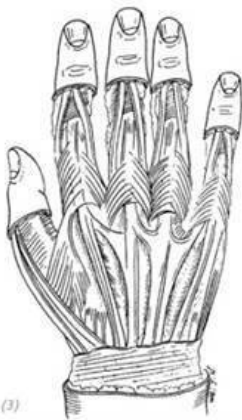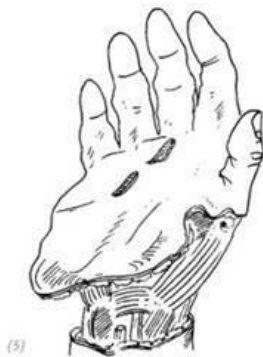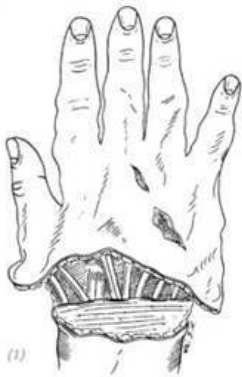5. При пришивании краёв раны повреждённой кисти в месте ввода и пальцев в местах выхода в области брюшной стенки особое внимание стоит обратить на возможную необходимость иссечения краёв кожи для создания хорошего контакта кисти с кожей брюшной стенки, в противном случае рана может разойтись по шву после снятия швов. 6. После операции в рану помещают резиновую дренажную полосу и фиксируют конечность, через 2 недели снимают швы. Через

6 недель после операции можно проводить операцию по извлечению повреждённой кисти из области брюшной стенки.

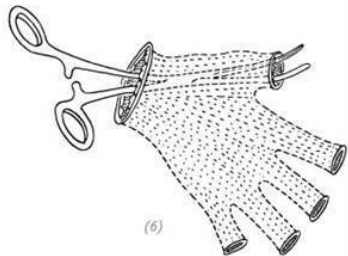
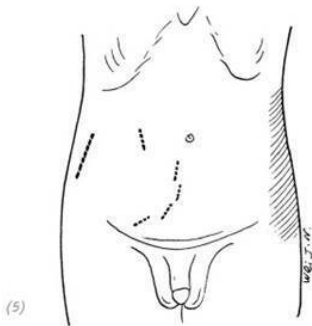
7. Если пациент сравнительно худой и кожа брюшной стенки тонкая, её можно оставить на тыльной стороне кисти,

а повреждённую поверхность кожи ладони и брюшной стенки можно восстановить с помощью расщеплённых кожных трансплантатов средней толщины. Если

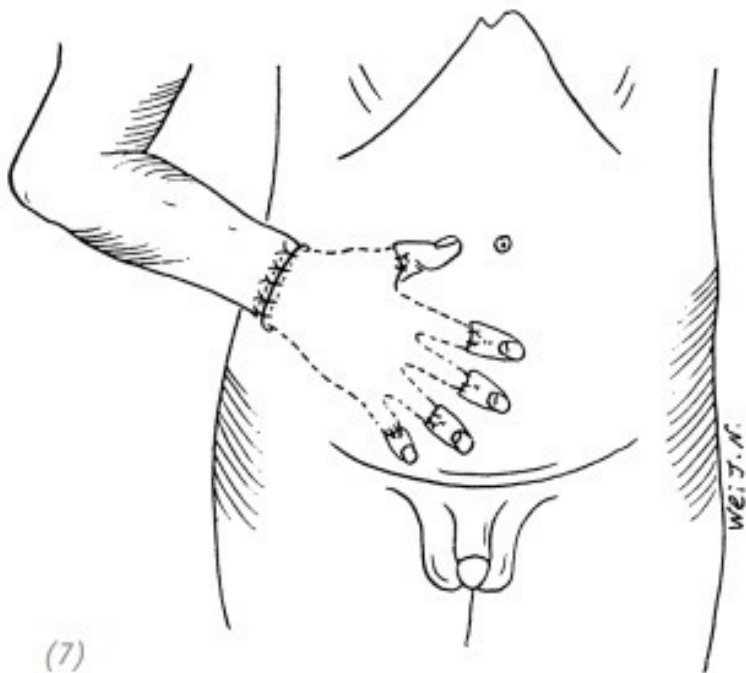
пациент тучный и кожа на брюшной стенке очень толстая, то травмированная кисть отделяется от брюшной стенки. Вся повреждённая поверхность кисти восстанавливается с помощью расщеплённого кожного трансплантата средней толщины, а также, по мере возможности, с проведением операций по разделению пальцев (рис. 4–8).



(1), (2) отрыв кожи кисти в виде перчатки; (3), (4) после обработки; с учётом того, что дистальные участки пальцев руки без повреждений и имеют хорошее кровоснабжение

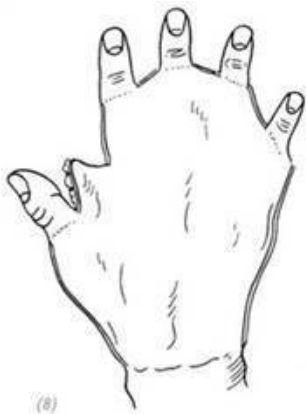

(5) проектирование отверстий карманного кожного лоскута в области живота для ввода кисти и вывода каждого пальца руки с учётом условий повреждений кожи кисти; (6) формирование с помощью большого сосудистого зажима подкожных туннелей для отделения каждого пальца кисти и карманного кожного лоскута

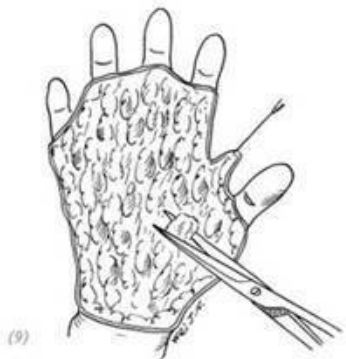

(7)

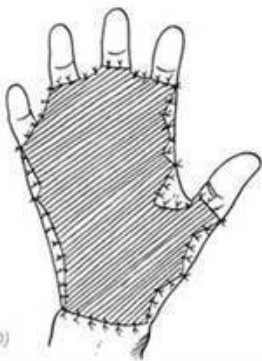(7) помещаем повреждённую кисть в карманный кожный лоскут в области живота, неповреждённые дистальные участки пальцев с нормальным кровообращением выводим наружу, каждый в свой разрез, накладываем швы на каждую рану



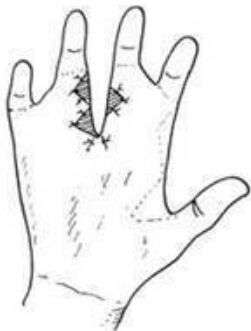(8)



(9)



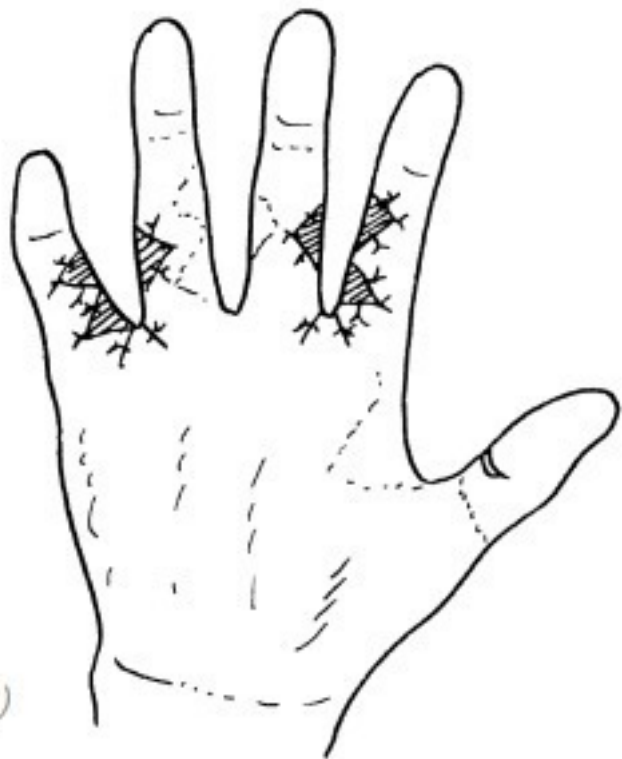(10)



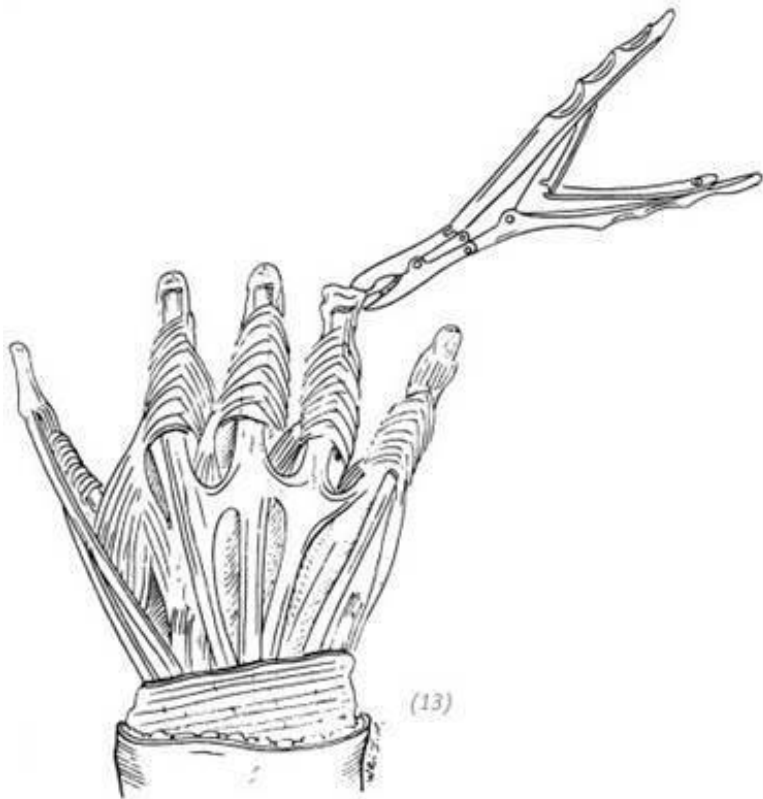
(11)

(8), (9) через 6 недель после операции извлекаем травмированную кисть из карманного кожного лоскута в области

брюшной стенки, если кожа брюшной стенки тонкая, то, насколько это возможно, её можно оставить на тыльной стороне ладони, а прилипшие ткани на ладони выравнивают соответствующим образом и полностью останавливают кровотечение; (10) восстановление повреждённой поверхности кожи ладони и брюшной стенки с помощью расщеплённых кожных трансплантатов средней толщины; (11) через 2–3 месяца производят разделение пересаженной кожи между средним и безымянным пальцами

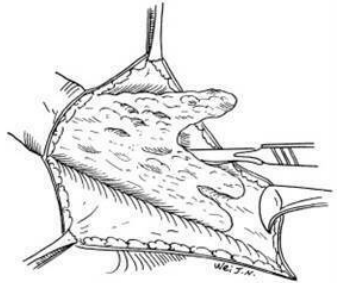
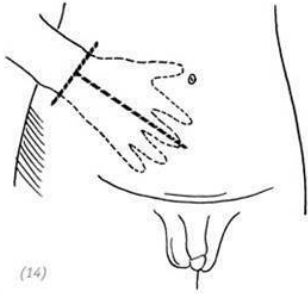


(12)

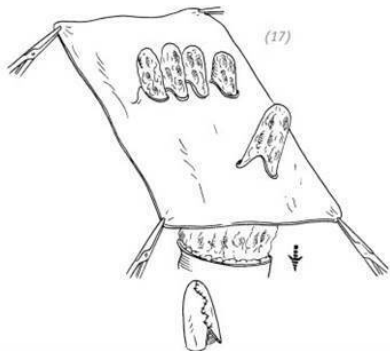
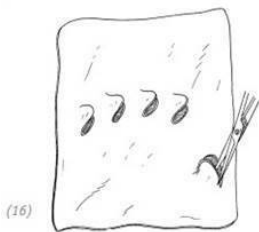
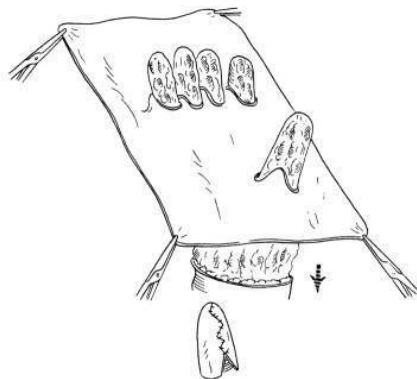
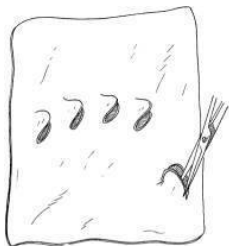


(12) по прошествии ещё 2–3 месяцев производят разделение пересаженной кожи между указательным и средним пальцами, безымянным и мизинцем (13) при отрыве кожи кисти в виде перчатки, в случае если на дистальных

участках пальцев отсутствует кровообращение, оставляют только 1–1,5 фаланги пальца (прим. редактора: рекомендации автора)

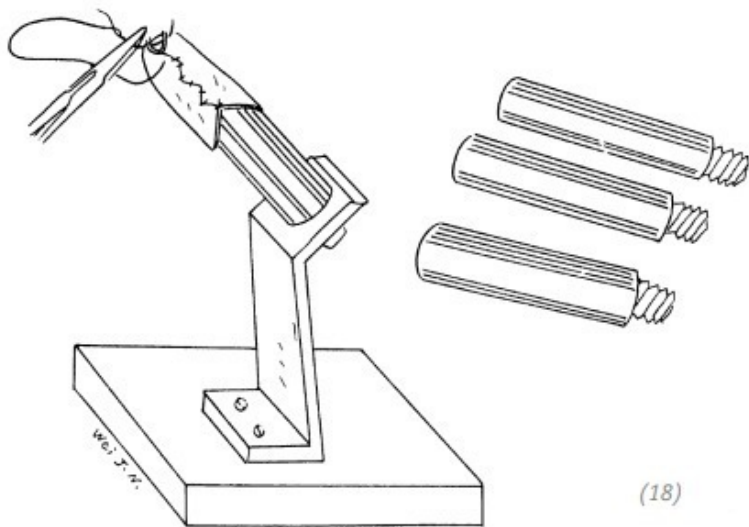


(14), (15) через 6 недель после взживления травмированной кисти в карманный кожный лоскут в области живота на брюшной стенке делают T-образный надрез и извлекают повреждённую кисть, во время операции необходимо обратить особое внимание на сохранение как можно большего количества прижившихся тканей на кисти, чтобы после извлечения можно было применить свободную кожную пластику

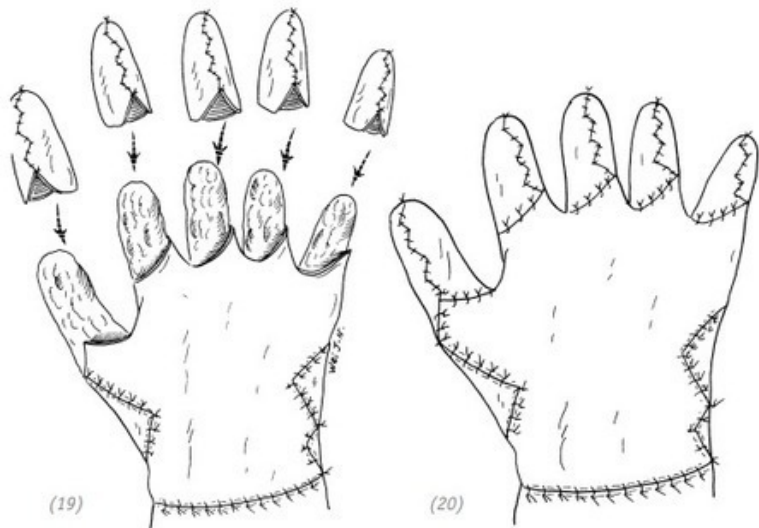


(16) с помощью дерматома Пэджетта или электрического срезают кожный трансплантат средней толщины с области бедра, при этом на соответствующих участ-

ках вырезают места для выхода пальцев руки (17) кожный трансплантат средней толщины цельным куском помещают на повреждённую кисть, части пальцев кисти просовывают через отверстия на кожном лоскуте (рис. (14)–(17))



(18) подбор подходящей формы по размеру пальцев кисти и формирование кожных «чехлов» для пальцев на формах



(19) ушивание кожного лоскута на кисти и наложение хорошо подготовленных кожных чехлов на культю каждого из пальцев; (20) ушивание мест соединения кожных чехлов на пальцах, кожных лоскутов на ладони и тыльной стороне ладони. После операции накладывается давящая повязка и проводится иммобилизация с применением соответствующих гипсовых шин

Рис. 4–8. Лечение повреждения всей кисти при отрыве кожи в виде перчатки методом карманного лоскута в области живота

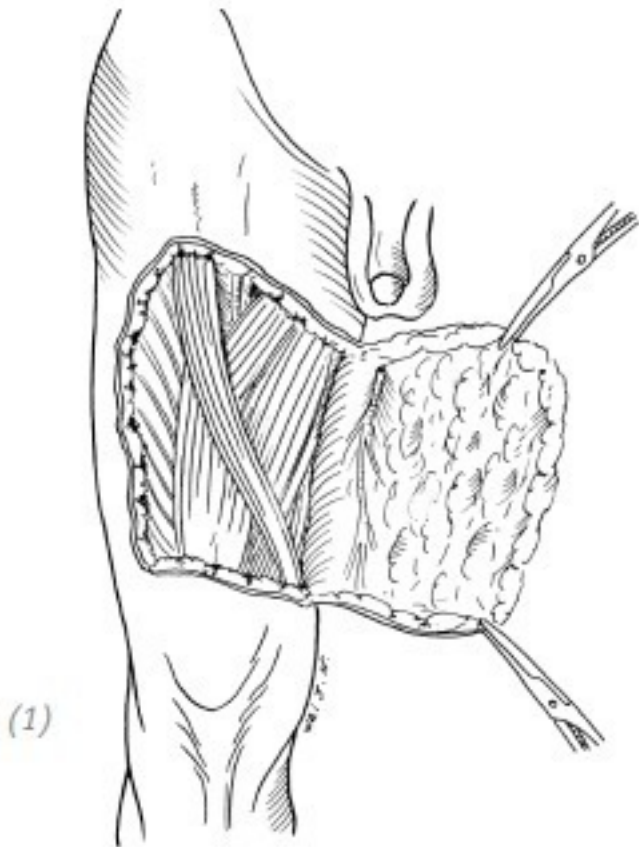
ЧАСТЬ ЧЕТВЁРТАЯ Повреждения при отрыве обширных участков кожи конечностей

1. ПРИЧИНЫ

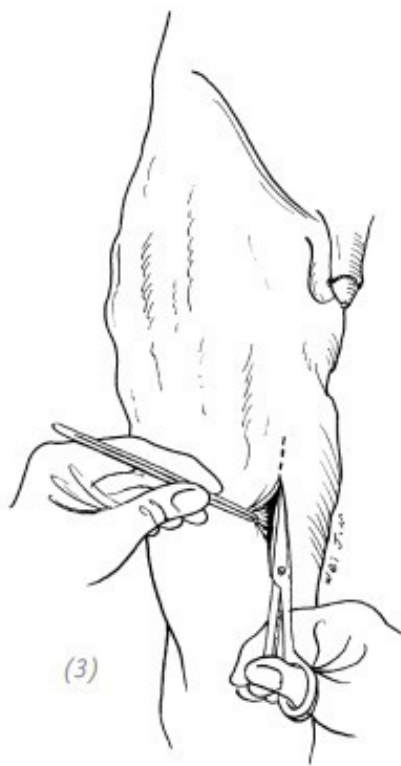
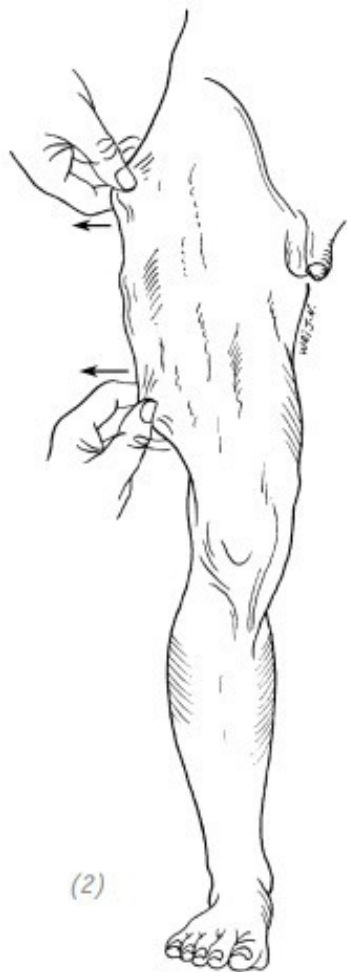Такие повреждения, связанные с отрывом обширных участков кожи конечностей, чаще всего встречаются при ДТП и несчастных случаях при работе на производственных машинах (станках). При ДТП, как правило, когда пострадавшего сбивают, его конечности попадают под колеса, и в момент торможения автомобиля при движении вперёд или назад под воздействием давления конечности проволакиваются и проворачиваются, получая подобные травмы. Такие повреждения верхних конечностей при работе с большими производственными машинами происходят по причине закатывания (попадания) их в ленточные конвейеры, ролики или миксеры данных станков, в результате чего при проворотах происходит отделение и повреждение кожи конечностей. Также подобные травмы кожи происходят при стремительном извлечении конечностей пострадавших из станков производственных машин.

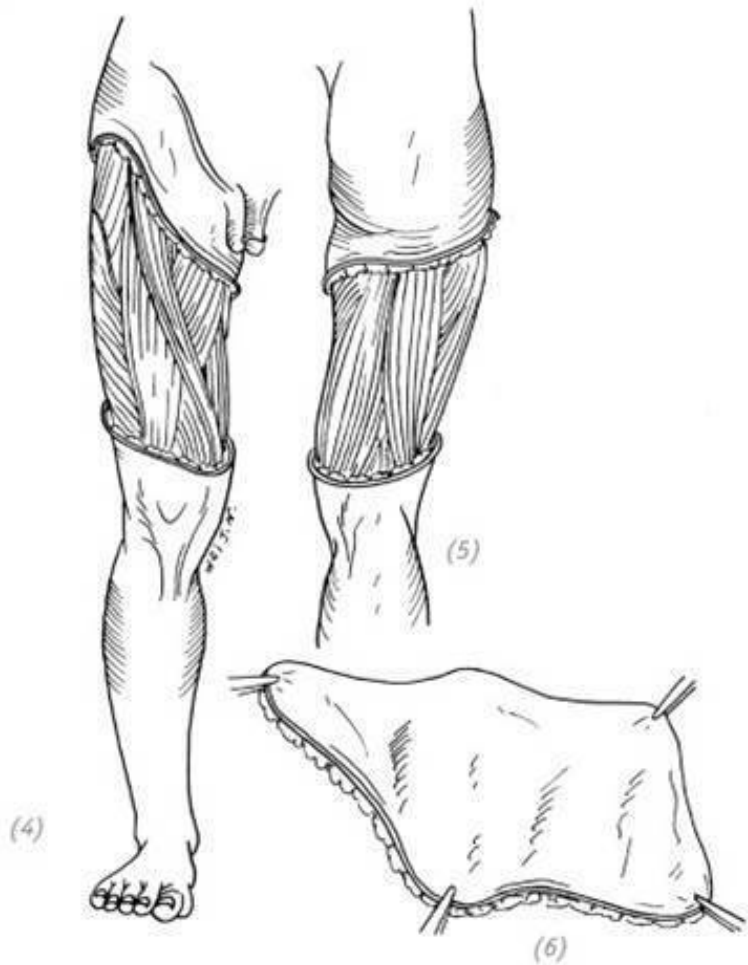
2.ОПРЕДЕЛЕНИЕ ТЯЖЕСТИ ПОВРЕЖДЕНИЙ

Подкожная ткань конечностей относительно рыхлая, и есть определённая подвижность, поэтому при травмах во время скручивания и разрыва легко может произойти отрыв кожи. Масштаб и объём повреждения кожи при отрыве зависит от размера раны, механизма, нанесшего её, площади соприкосновения с кожей и величины силы воздействия на неё. Внешний вид данной травмы тоже бывает различным: простая отслойка кожи, отрыв кожи конечности в виде чулка вместе с её подкожными тканями вдоль большой оси в прямом или ретроградном направлении. В некоторых же случаях на коже конечности имеются только разрозненно расположенные рваные раны или кровоподтёки и ссадины, а внешняя поверхность конечности бледная, холодная, вялая и с пониженной чувствительностью, но между подкожной тканью и глубокой фасцией возникает обширное незаметное отслоение. Также бывает, что помимо повреждений самой кожи такие травмы сопровождаются повреждениями глубоких тканей, таких как мышцы, нервы, кровеносные сосуды, а также костей и суставов, или сочетаются с повреждениями других жизненно важных органов, например в области головы, грудной клетки и живота (рис. 4–9).



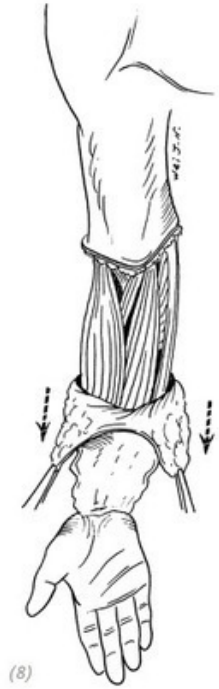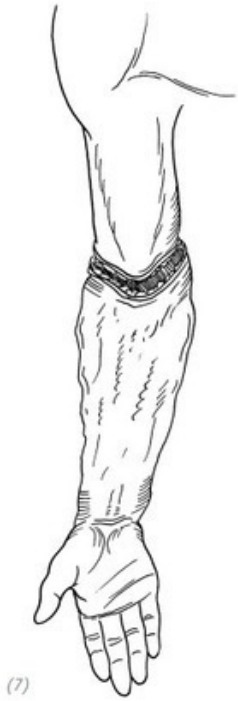(1) простой отрыв кожи





(2) на поверхности конечности нет разрывов кожи, но в

подкожных тканях уже возникло отслоение; (3) отрезание отслоившейся кожи (4), (5), (6) полное отслоение кожи бедра, подкожных и глубоких тканей



(7), (8) повреждения и рваные раны в области локтевого сустава, фактический отрыв кожи предплечья в виде чулка

Рис. 4–9. *Часто встречающиеся обширные отрывы кожи конечностей*

3.ЛЕЧЕНИЕ

При лечении обширных отрывных повреждений кожи конечностей ключевым вопросом является оценка состояния кровообращения оторванной кожи и кожного покрова повреждённых конечностей. При некоторых антеградных отрывах кожи кровоснабжение дистального участка оторванной кожи недостаточное, он бледный и бескровный. В такой ситуации нетрудно решить: оставлять данный участок кожи или нет. Однако при некоторых ретроградных отрывах кожи дистальный участок оторванной кожи не только имеет недостаточное артериальное кровоснабжение, но также имеет обструкцию венозного оттока. Во время обследования из-за обструкции венозного оттока и застоя крови при ретроградном отрыве кожи во время надавливания кожа меняет цвет с бледного на багровый. Легко ошибочно предположить, что кровообращение в этой части кожи хорошее. И после обработки ран простое сшивание повреждённых участков кожи конечности неизбежно приведёт к обширному некрозу кожи после операции (рис. 4–10). В большинстве случаев данную оторванную кожу можно использовать для изготовления расщеплённого кожного лоскута и заново пересадить на ис-

ходную поражённую поверхность. После некроза кожи возможность этого метода восстановления будет потеряна. Что не только создаст сложности для второго этапа восстановления и источника предоставления кожного материала, но и в то же время принесёт большие проблемы пациенту.

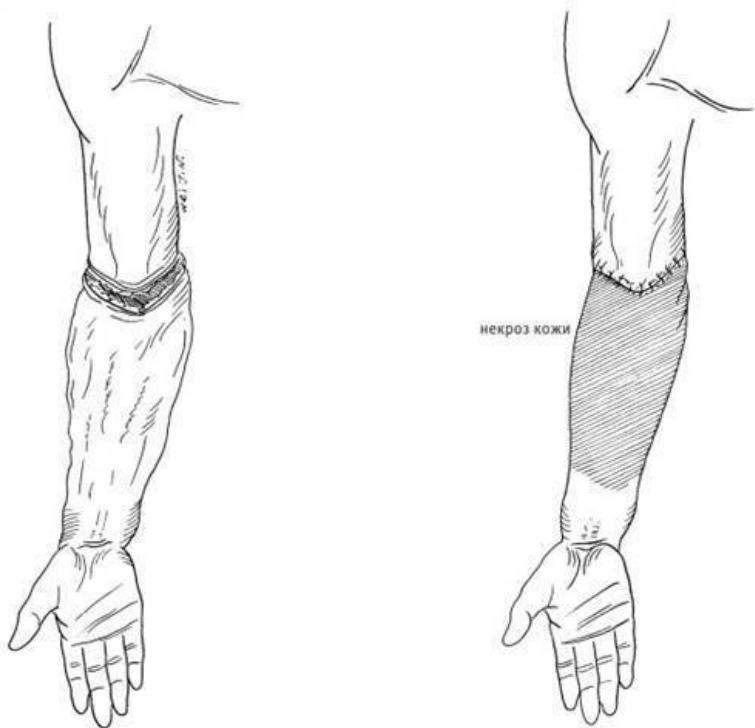


Рис. 4–10. *Отрыв кожи предплечья по типу чулка. При- мер недостаточного осмотра и изучения патологии травмы, ошибочного простого сшивания рваных ран, которые в будущем приведут к обширному некрозу кожи*

При лечении повреждений кожи конечностей при её отрыве на больших площадях особое внимание необходимо уделить тщательной обработке раны. Если обработка раны не проведена должным образом, возникает серьёзная инфекция и эмпиема подкожного участка пересаженной области, что приводит к обширному некрозу кожного транспланта и оказывает влияние на восстановление функций конечностей. Перед обработкой раны хирург должен надеть стерильные перчатки, с применением стерильной мягкой щётки и мыльного раствора промыть и очистить травмированную конечность. Потом с травмированной конечности и оторванной кожи удалить грязь, машинное масло, траву, железные или деревянные опилки и другие загрязнения, а также очистить от части других патогенных микробов. В случае сложностей с удалением загрязнений от машинного масла или битума можно использовать бензин (*прим. автора*) или другие растворители для очищения раны. Если есть возможность, то лучше всего осуществить трёхразовую промывку раны с двойной сменой перчаток и тройной сменой щёток. Затем травмированную конечность промывают большим количеством водопроводной воды и стерилизованного физио-

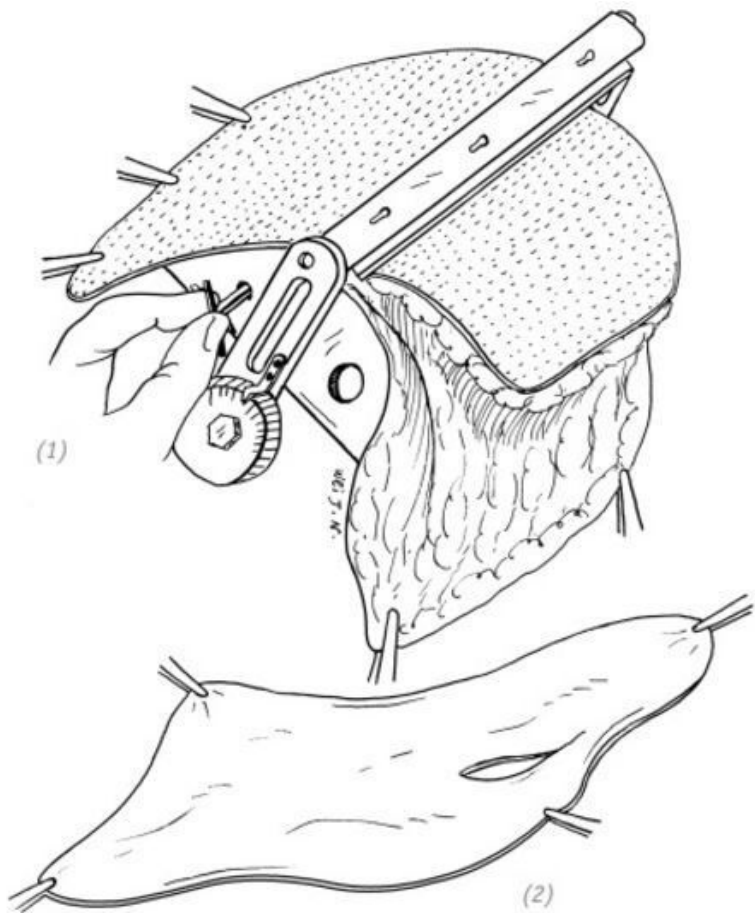
логического раствора, вытирают насухо дезинфицирующим полотенцем, потом выполняют обычную дезинфекцию кожи и раскладывают её отдельно.

Во время обработки раны большая часть или вся оторванная кожа должна быть отрезана исходя из ситуации с её кровоснабжением. Если затронутые суставы или участки с обнажёнными глубокими тканями располагаются в части ножки оторванной кожи и имеется хорошее кровоснабжение, то эта часть кожи при должной обработке соответственно может быть сохранена с целью дальнейшего её использования для закрытия суставов и обнажённых участков глубоких тканей, чтобы уменьшить влияние на функциональность конечностей после операции. Следует полностью удалить повреждённые жировые ткани и фасции, а также утратившие жизнеспособность мышцы глубокой части оторванной кожи.

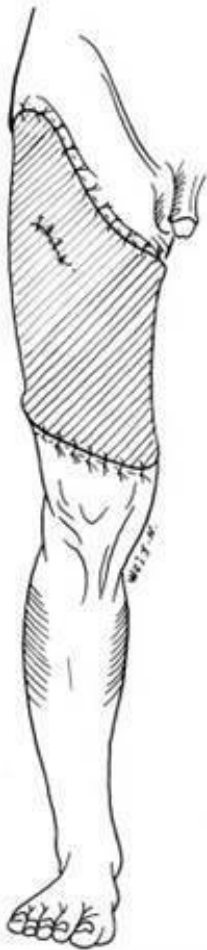После обработки поражённую поверхность промывают стерильным физиологическим раствором, 3 % раствором перекиси водорода и раствором йода соответственно 1–2 раза и полностью останавливают кровотечение. Если отрезанная оторванная кожа сама по себе не перекручена и не теряет свою жизнеспособность, то после надлежащей обработки из неё можно вырезать кожный трансплантат средней толщины с использованием дерматома Пэджетта. Промытый вышеуказанным стерильным физиологическим раствором кожный лоскут можно использовать для реплантации обратно на повреждённую поверхность конечности в виде свободно-

го кожного трансплантата.

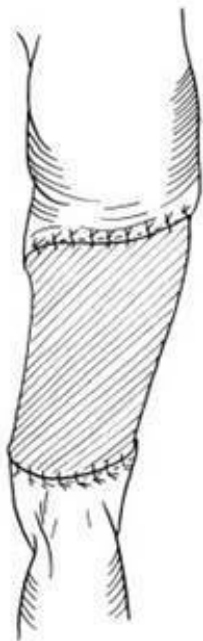При сшивании кожного лоскута следует избегать перпендикулярного пересечения линии шва лоскута со сторонами сгибателя или разгибателя сустава, в противном случае после приживления лоскута здесь образуется линейная рубцовая контрактура, которая будет влиять на движение сустава. Если часть оторванной кожи будет удалена из-за потери жизнеспособности или её часть будет повреждена при отделении расщеплённого кожного лоскута и получившийся кожный трансплантат недостаточно будет покрывать исходную повреждённую поверхность, то в соответствии с размером отсутствующей части повреждённой кожи такое же количество кожных трансплантатов может быть вырезано из других донорских участков кожи и свободно трансплантировано на оставшуюся повреждённую поверхность. Если отрыв кожи конечности имеет округлую форму и нелегко наложить и удержать давящую повязку на длинном шве, то после пересадки кожи ещё раз следует наложить давящую повязку на длинный шов, чтобы повысить приживаемость кожного трансплантата. В конце трансплантат кожного лоскута покрывают слоем «вазелиновой марли» (*прим. редактора: рекомендация автора*), затем несколькими слоями марли и надлежащим образом накладывают давящую повязку, затем снова используют хлопковую подкладку и забинтовывают конечность, проводят иммобилизацию с применением гипсовых шин (рис. 4–11).



(1), (2) расщепление нескрученной и неповреждённой кожи с использованием дерматома Пэджетта для получения кожного трансплантата средней толщины



(3)



(4)

(3), (4) пересадка полученного из оторванной кожи кож-

ного трансплантата средней толщины обратно, на исходную повреждённую поверхность

Рис. 4–10. *Операция по реплантации оторванной кожи с применением расщеплённого кожного лоскута*

Если отрыв кожи на большой площади конечности сопровождается повреждением глубоких тканей, например мышц и нервов, то их можно восстанавливать одновременно. Если имеются переломы, то можно обнажить место перелома и выполнить прочную внутреннюю фиксацию (металлической пластиной с винтами или интрамедуллярным фиксатором). А если при отрыве большой области кожи конечности некоторые части глубоких тканей обнажаются после проведения очистки раны (например, сухожилия, кровеносные сосуды и нервы запястья) и они не могут принимать свободные кожные трансплантаты, так как впоследствии это может вызвать сильное сращение сухожилий и повлиять на восстановление функциональности кисти, то повреждённая поверхность должна быть покрыта комбинированным способом с применением методов свободной пересадки кожи и кожного лоскута. В области мышечного брюшка плеча и предплечья следует применять метод свободной пересадки кожи, а при поражении поверхности запястья следует использовать метод пересадки полнослойного кожного лоскута. В случае если травма затрагивает стопу, необходимо принять меры

по сохранению кожи пяточной части и соединённой с ней области, которая обладает большой жизнеспособностью. В противном случае, если будет выполняться пересадка кожи на пятке методом свободной трансплантации, кожа будет довольно трудно приживаться или на поздней стадии после приживления сможет легко разорваться из-за нагрузок при ходьбе. Это способствует образованию язв/ран, которые заживают в течение длительного времени, что может вызывать сильную боль в пятке.

После операции следует обратить внимание на кровообращение в дистальных отделах конечностей и использовать антибиотики широкого спектра действия для предотвращения инфекции. Швы снимают через две недели после операции. После того, как кожный лоскут приживется, следует как можно раньше начать выполнять функциональные упражнения для повреждённой конечности совместно с дополнительными физиотерапевтическими процедурами, чтобы функциональность травмированной конечности получила удовлетворительный результат при её восстановлении.

Глава 5 ПРОЧИЕ ОТКРЫТЫЕ ПОВРЕЖДЕНИЯ КИСТИ

ЧАСТЬ ПЕРВАЯ Резаные повреждения на уровне запястья

Резаные повреждения на уровне запястья чаще всего вызваны такими острыми режущими предметами, как стекло, лезвия ножей, серпы, осколки фарфора и др., отметим, что порезы от стекла являются наиболее распространёнными. Для того, чтобы выбрать оптимальную тактику лечения при порезах запястья, необходимо точно определить, какие ткани были повреждены, а это можно сделать только с учётом знания местной анатомии и тщательного клинического обследования таких параметров раны, как её местоположение, границы, глубина, включая также изменения положения руки в момент повреждения, двигательные и сенсорные расстройства. Оценка повреждения тканей при порезах запястья уже была описана во втором разделе главы 1.

Анатомическая структура ладонной поверхности запястья включает в себя лучевую артерию, локтевую артерию, срединный нерв, локтевой нерв и 12 сухожилий сгибате-

лей. Сухожилие длинной ладонной мышцы расположено под кожей в центре запястья, вплетаясь в ладонный апоневроз. Сухожилие лучевого сгибателя запястья расположено латерально, в канале (*Canalis carpi radialis*), образованном из поперечной связки запястья, которая образована собственной фасцией предплечья, а 4 сухожилия поверхностного сгибателя пальцев – под сухожилием длинной ладонной мышцы, в карпальном канале (*Canalis Carpalis*), образованном поверхностным и глубоким листками поперечной связки запястья. Сухожилие локтевого сгибателя кисти лежит латерально в локтевом канале (*Canalis carpi ulnaris*). Локтевой нерв и локтевая артерия расположены между сухожилием поверхностного сгибателя пальцев и сухожилием локтевого сгибателя кисти. Срединный нерв расположен между сухожилием поверхностного сгибателя пальца и сухожилием лучевого сгибателя кисти. С лучевой стороны расположены сухожилия лучевого сгибателя кисти, сухожилие длинного сгибателя большого пальца и лучевая артерия (рис. 5–1).

С учётом вышеизложенной анатомической структуры запястья необходимо отметить, что при резаных ранах в области запястья в случае повреждений поверхностных или глубоких сухожилий пальцев происходит разрыв срединного нерва. А разрыв сухожилий поверхностного или глубокого сгибателя пальцев, сухожилия локтевого сгибателя запястья сопровождается разрывами срединного нерва, локтевого нерва и локтевой артерии. В результате получения коло-

тых ран кончиком ножа или осколками стекла может возникнуть небольшая рана, которая может привести к одиночному повреждению срединного или локтевого нерва. Своевременное, раннее оказание помощи при повреждении нервов и сухожилий может способствовать скорейшему восстановлению функциональности повреждённой конечности, а также улучшить функциональный результат. Когда сухожилия поверхностного или глубокого сгибателя пальцев повреждены на одном уровне, то можно отдельно сшить дистальный конец сухожилия глубокого сгибателя пальца с проксимальным концом сухожилия поверхностного или глубокого сгибателя пальца, одновременно с этим удаляется участок дистального конца сухожилия поверхностного сгибателя пальца. Такой способ восстановления помогает снизить степень рубцового сращения фрагментов сухожилий. В случаях, при которых имеется повреждение лучевой и локтевой артерий, если позволяют условия, следует провести сосудистый анастомоз для восстановления нормального кровоснабжения повреждённой конечности.

Во время восстановления разрывов нервов и сухожилий запястья врачи, не имеющие достаточного клинического опыта, могут легко допустить ошибку, выполнив шов повреждённого нерва с повреждённым сухожилием. Если проксимальный конец разорванного срединного нерва по ошибке пришивается на дистальный конец сухожилия сгибателя пальца, то после операции не только не восстановятся функ-

ции сгибателя, но и произойдёт растяжение проксимального конца срединного нерва при выпрямлении пальца, что вызовет сильную боль. Поэтому перед зашиванием повреждённых сухожилий и нервов их необходимо точно идентифицировать, чтобы избежать неправильного соединения. Их можно различить по следующим особенностям:

1. Нерв светло-жёлтого цвета, поверхность гладкая, без блеска, сухожилие белое, поверхность блестящая.

2. Нерв мягкий, на поверхности сечения в месте повреждения имеются многочисленные культы нервных пучков, образующие покрытый сосочками выступ.

Поверхность сечения в месте повреждения сухожилия представляет собой однородный слой фиброзной ткани сухожилия.

3. В эпиневррии имеют место кровеносные сосуды, питающие нерв, но на поверхности сухожилия такой сосудистой структуры нет (рис. 5–2).

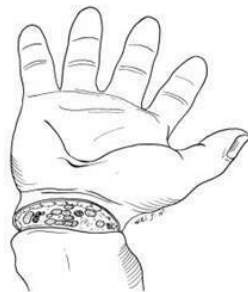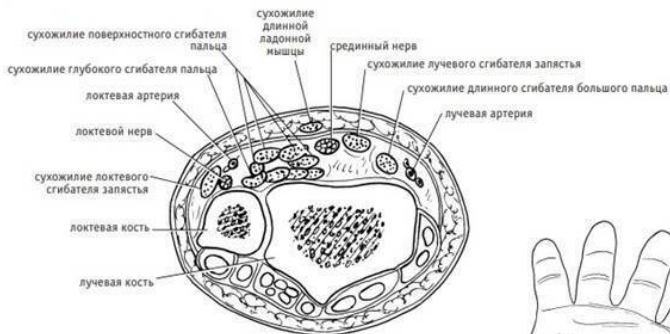
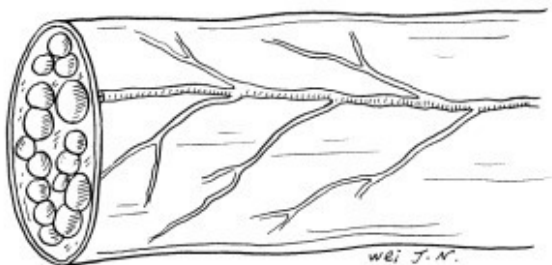


Рис. 5–1. *Анатомия ладонной поверхности запястья и резаные повреждения запястья*

(1) нерв



(2) сухожилие

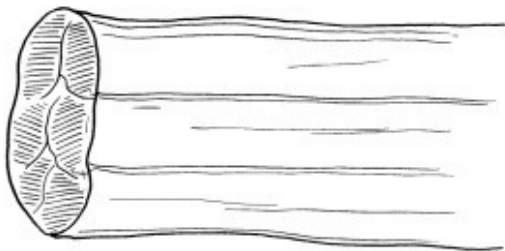


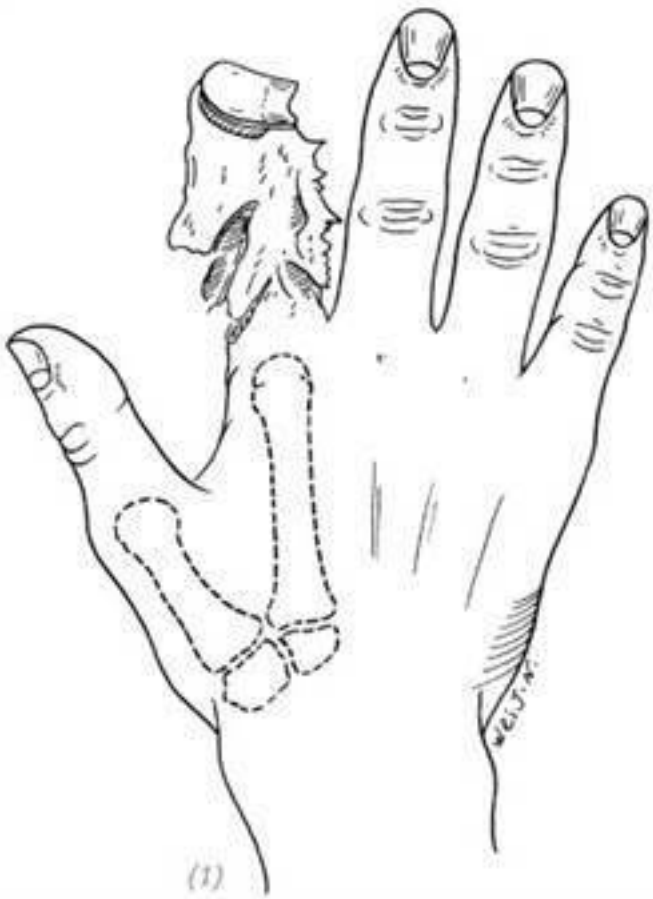Рис. 5–2. Внешний вид нерва и сухожилия

ЧАСТЬ ВТОРАЯ Травма кисти вследствие раздавливания

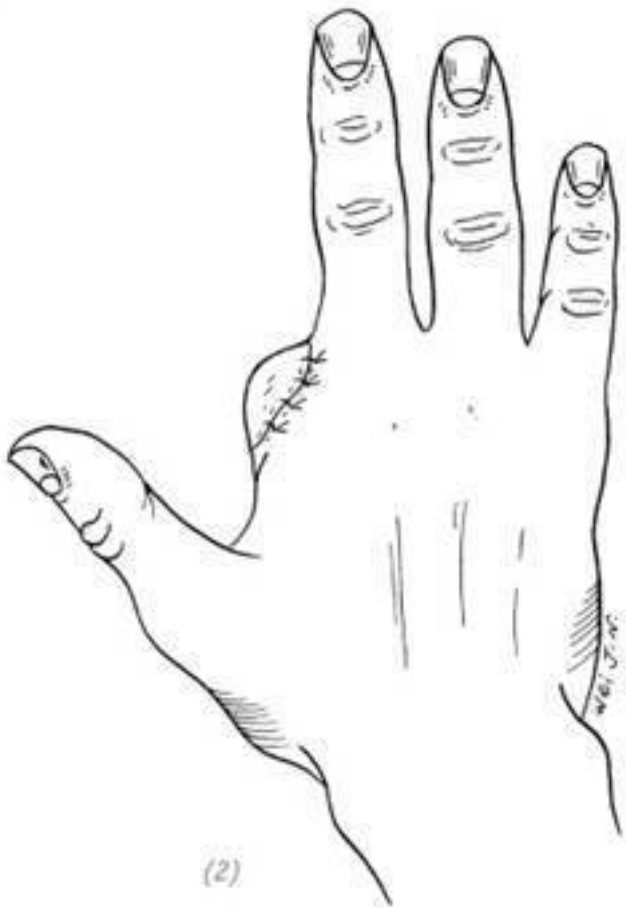Травма кисти вследствие раздавливания – одна из наиболее распространённых и серьёзных травм кисти. Часто это происходит из-за того, что кисть руки зажата машиной или металлическим изделием или раздавлена тяжёлым грузом. При этом типе травмы есть множественные переломы пястных костей или костей пальцев. Кроме того, большинство из них, оскольчатые, импрессионные, очевидно, являются переломами со смещением. На коже имеются различные равные раны, отрывы и дефекты. Глубокие мягкие ткани, такие как мышцы, сухожилия, нервы и кровеносные сосуды, также одновременно с этим часто повреждаются от сильного скручивания или раздавливания. В то же время на обширной части поражённой поверхности возникают различные кровотечения и образуются гематомы. Несмотря на то, что принципы раннего восстановления данной травмы такие же, как и при общей открытой травме руки, в неотложной хирургии часто возникает много трудностей, потому что при операциях требуется надлежащим образом проводить репозицию переломов и других повреждённых мягких тканей. Также большинство повреждённых мягких тканей теряют свою жизнеспособность из-за раздавливания и должны быть полностью

удалены во время обработки раны. Если хирургическая обработка раны до конца не завершена, сохраняется слишком большая часть тканей с потерянной жизнеспособностью, то произойдёт некроз тканей, что с высокой долей вероятности приведёт к инфекционным осложнениям. Даже если оставить небольшое количество нежизнеспособных тканей, например фасцию и/или мышцы кисти, то это может вызвать явное рубцевание и контрактуры, которые серьёзно повлияют на восстановление функций кисти.

При тяжёлых травмах кисти вследствие раздавливания часто приходится ампутировать от одного до нескольких пальцев, которые сильно повреждены и не могут быть реплантированы. При проведении операции, если позволяют условия, необходимо постараться сохранить максимальную функциональность и хороший внешний вид травмированной кисти. Даже если оставить только большой и указательный пальцы кисти, можно сохранить определённые хватательные и сжимательные функции кисти. Даже если можно оставить только пясти кисти, в дальнейшем возможно провести операцию по свободной пересадке пальца ноги или углублению первого межпястного промежутка, чтобы травмированная рука могла восстановить определённые функции. Только когда вся кисть серьёзно повреждена и не может быть восстановлена, следует рассматривать операцию по ампутации предплечья (рис. 5–3, 4, 5, 6).

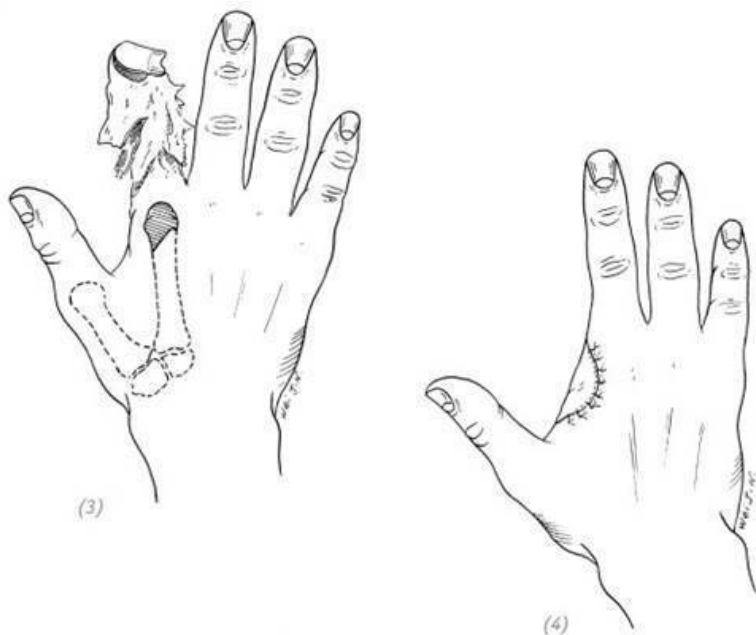


(1)



(1), (2) если сохранена головка 2-й пястной кости, после ушивания раны головка может контурироваться под кожей,

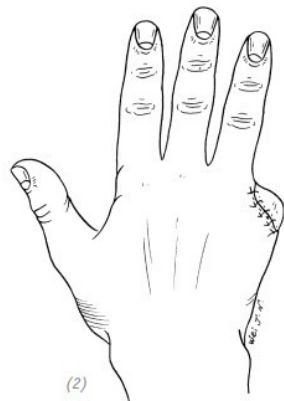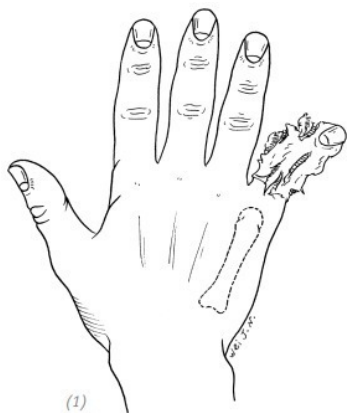
образуя «локальное вздутие», что приводит к неудовлетворительному внешнему виду, к тому же часто к болезненности в данной области



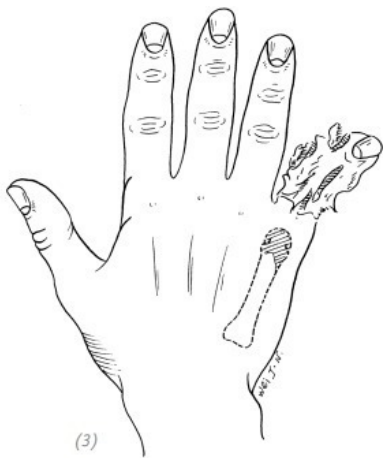(3), (4) косая резекция головки второй пястной кости после зашивания раны даёт более подобающий внешний вид

Рис. 5–3. Повреждение указательного пальца вследствие

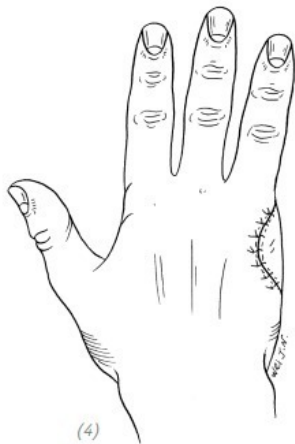тяжёлой компрессии, ампутация пястно-фаланговых суставов



*(1), (2) сохранение головки пястной кости после ушива-
ния раны может привести к контурированию головки под
кожей с образованием «локального вздутия», что приводит
к неудовлетворительному внешнему виду*



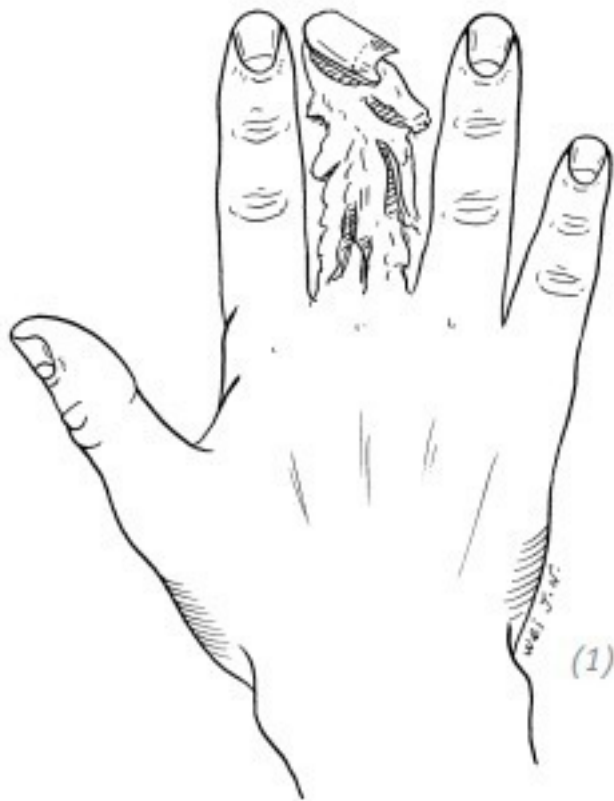(3)



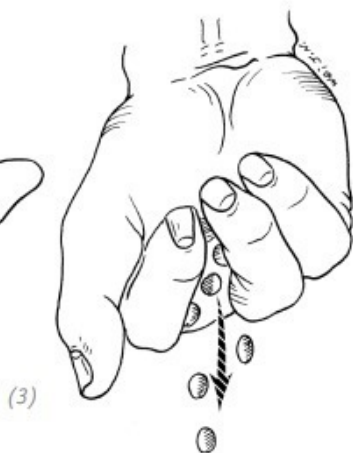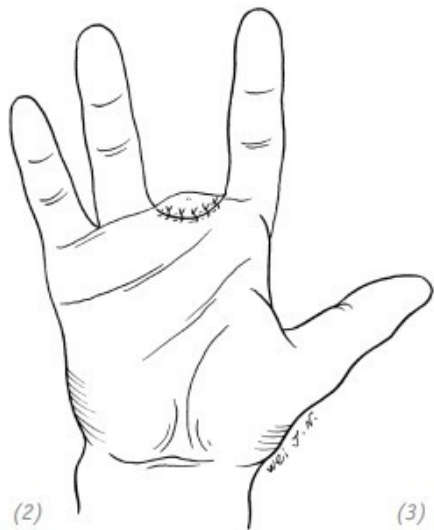
(4)

(3), (4) косая резекция головки пятой пястной кости после ушивания раны выглядит лучше

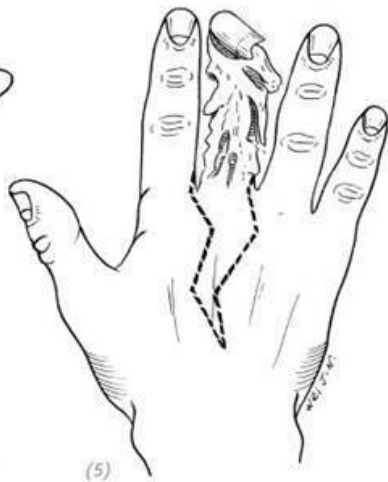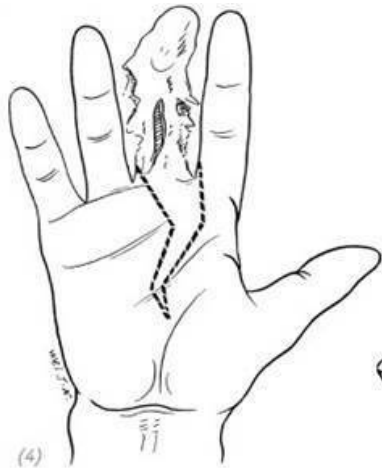
Рис. 5–4. *Повреждение 5-го пальца вследствие тяжёлой компрессии, ампутация на уровне пястно-фалангового сустава*



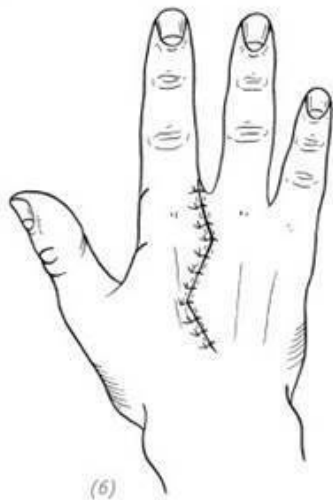(1) повреждение среднего пальца вследствие тяжёлой компрессии



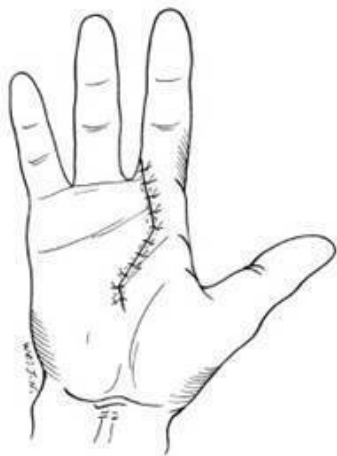(2), (3) после ампутации 3-го пальца на уровне проксимальной фаланги при захвате мелких предметов они легко просачиваются сквозь промежуток на месте ампутированного пальца



(4), (5) проектирование разрезов на ладони для проведения ампутации пальца до основания третьей пястной кости



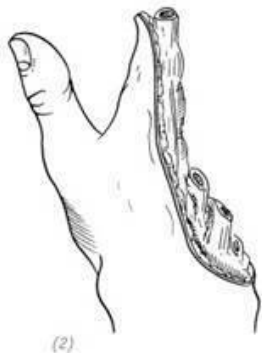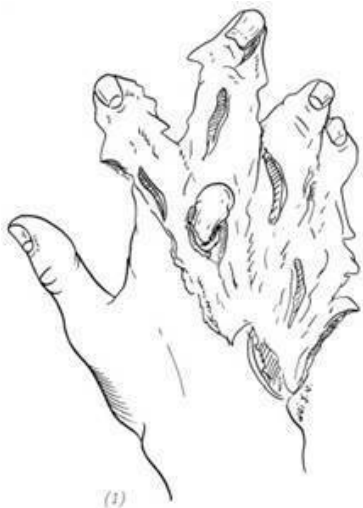(6)



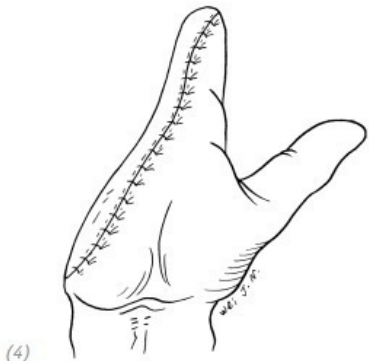
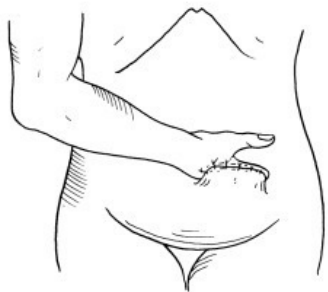(7)

(6), (7) после ампутации выполняется шивание межкостных мышц, поперечных связок между головками 2 и 4 пястных костей и кожи. После ампутации пальца до основания пястной кости обретаётся красивый внешний вид

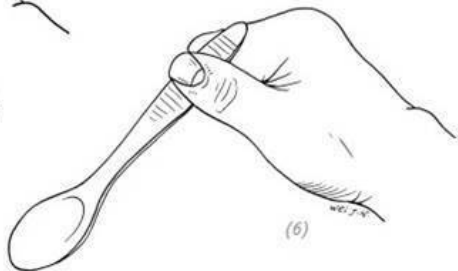
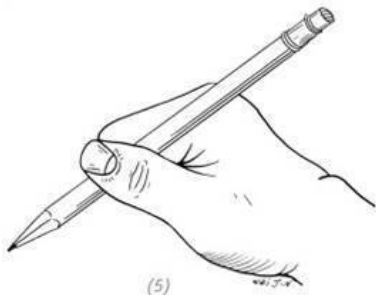
Рис. 5–5. Повреждение среднего пальца вследствие тяжёлой компрессии, ампутация пястно-фаланговых суставов или проксимальной фаланги пальца



(1) тяжёлое повреждение указательного, среднего, безымянного пальцев, мизинца и ладони кисти вследствие тяжёлой компрессии; (2) после очищения раны, насколько возможно, сохраняется часть указательного пальца, чтобы помочь большому пальцу восстановить зажимную функциональность



(3) культя указательного пальца и рана на локтевой стороне ладони восстанавливаются брюшиным лоскутом; (4) после перерезания ножки



(5), (6) функциональные возможности сохранённого большого пальца и культи указательного пальца после операции на травмированной руке: можно писать и держать столовые принадлежности.

Рис. 5–6. *Повреждение вследствие тяжёлой компрессии нескольких пальцев и части кисти*

Глава 6 РУБЦЫ (ШРАМЫ) КИСТИ РУКИ

Рубцы – это неизбежный результат процесса восстановления (заживления) тканей человеческого организма, своего рода защитный биологический ответ на повреждение тканей организма. Но появление рубцов/шрамов доставляет ещё и множество проблем человеческому организму. После того, как ткань была травмирована, инфицирована или прооперирована, из-за роста рубцов может возникнуть ряд дисфункций, таких как рубцовые спайки сухожилий, рубцовые контрактуры суставов и кожи. Поэтому в процессе лечения ран и инфекций, проведения всех операций следует принимать эффективные меры по контролю рубцов и минимизировать образование рубцов в процессе заживления тканей. Кроме того, рубцы на кисти влияют на функциональность руки наиболее значительно, по сравнению с другими частями тела.

Открытые раны руки, ожоги, гнойные инфекции, неправильные хирургические разрезы и грубые хирургические операции могут стать причиной образования рубцов, нарушающих функцию кисти. Особенности организма тоже могут стать причиной чрезмерного разрастания рубцовой ткани, при этом идеального способа решения этого вопроса по-

ка нет. В первую очередь, как можно раньше выполненное закрытие раны, устранение глубокого мёртвого пространства, предотвращение образования гематом, ранняя профилактика инфекции, правильный хирургический разрез и неинвазивная хирургия – эффективные меры по предотвращению появления и уменьшению рубцов.

По влиянию на функциональность руки рубцы можно разделить на две большие категории: без дисфункции и с дисфункцией. К последним относятся нестабильные рубцы, болезненные рубцы, гипертрофические рубцы или келоидные, а также рубцы, приводящие к формированию контрактур. Из-за разного размера, глубины и местоположения рубцы могут иметь разную степень воздействия на глубокие нервы и кровеносные сосуды, мышцы и сухожилия, суставы и суставные капсулы.

Все рубцы, приводящие к нарушению функции (*прим. редактора: мнение автора*), – нестабильные рубцы, болезненные, гипертрофические или келоидные, а также рубцы, приводящие к формированию контрактур, подлежат хирургическому лечению. Иногда сам по себе рубец не приводит к нарушению функции, однако требуется хирургическое вмешательство на глубоких, подлежащих уровнях мягких тканей, например, как в операциях по восстановлению нервов, сухожилий, костей и суставов. Сначала необходимо иссечь рубец, при необходимости заместить поверхностные ткани и выполнить восстановительную операцию на более глубоких

анатомических образованиях. Также распространены операции на рубцах кистей рук (в целях обретения эстетичного внешнего вида).

1.Z-ПЛАСТИКА

Z-пластика, также известная как двойной/встречный треугольный лоскут, впервые была применена Fricke (1829). Bergor (1904) использовал данный способ при операциях для рубцов в области подмышек (для «ослабления рубца»), а Morstin (1914) применил для рубцов кистей. Z-пластика принимает линию контрактуры рубца в качестве оси, и на обоих концах оси формируются два треугольных кожных лоскута с углом $30-60^\circ$ к оси. После того, как рубец «ослаблен», положение треугольных лоскутов заменяется, что не только удлиняет линию контрактуры, но и изменяет направление исходной линии контрактуры, проходящей через суставы или межпальцевые перепонки.

Показания

Этот метод подходит для «ослабления» линейных контрактур кожи, при этом окружающие ткани имеют хорошую текстуру, достаточную подвижность, и не возникают некрозы в процессе выполнения физической работы. Z-пластика не может использоваться для ослабления слоистых (лепесткообразных) рубцов, для закрытия веретенообразных дефектов кожи, а также для первичного закрытия ран, если

рана не похожа на обычный хирургический разрез. Лучшее время для операции – это период, когда рубец сформируется, в противном случае легко может возникнуть нарушение кровообращения треугольных лоскутов.

Ход операции

1. Линия рубца в качестве оси позволяет выполнить иссечение рубца линейно.

2. По обеим концам получившегося линейного доступа после иссечения рубца под соответствующими углами формируются треугольные кожные лоскуты. Величина угла определяется в зависимости от длины расстояния от оси. В случае одинаковой длины дополнительных разрезов, если угол треугольного лоскута составляет 30° , линия контрактуры может быть увеличена на 25 %, при 45° – на 50 %, а при 60° – на 75 % соответственно. Когда угол треугольного лоскута меньше 30° , это может вызвать некроз верхушки кожного лоскута, при этом длина расстояния от оси будет маленькой. А если угол треугольного лоскута больше 60° , то его нелегко перемещать. Поэтому наилучшей величиной угла считается $45^\circ \sim 60^\circ$ (рис. 6–1).

3. Сформировать треугольные лоскуты, удалить рубцовую ткань и ушить рану, предварительно выполнив перемещение треугольных лоскутов. При сшивании вершин треугольных лоскутов игла должна быть введена с одной стороны, противоположащей лоскуту в вершине принимающей стороны, пройти под кожей вершины треугольного лоскута, а затем

выйти с другой стороны, противолежащей лоскуту (прим. редактора: шов по типу Альговера) (рис. 6–2).

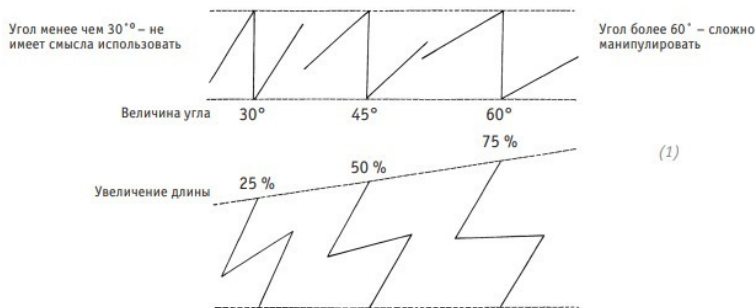
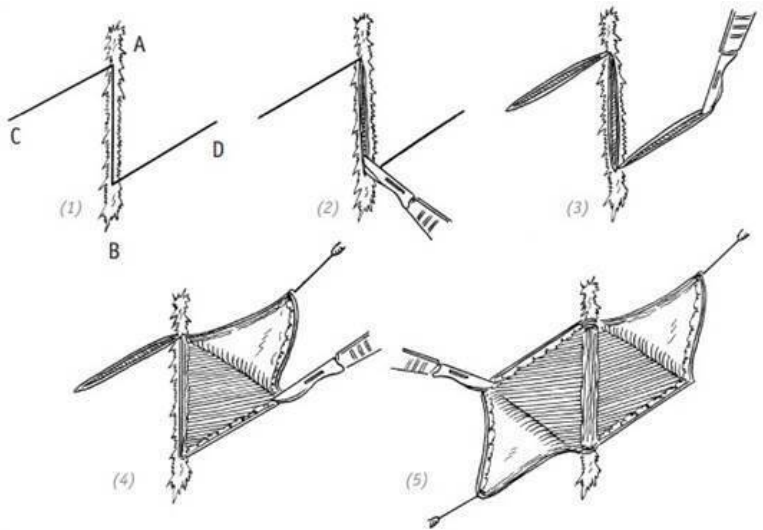
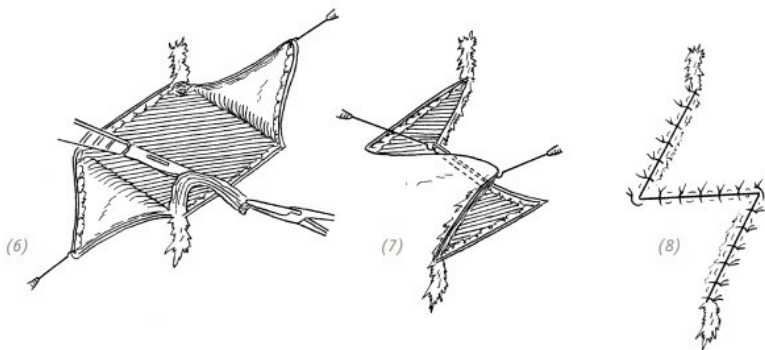


Рис. 6–1. Схематическое изображение пропорциональных соотношений увеличения длины в зависимости от различных показателей величины угла при Z-пластике



(1)–(5) в качестве оси выступает линия рубца, ставшего причиной контрактуры – отрезок АВ, проектирование двух треугольных кожных лоскутов САВ и ДВА

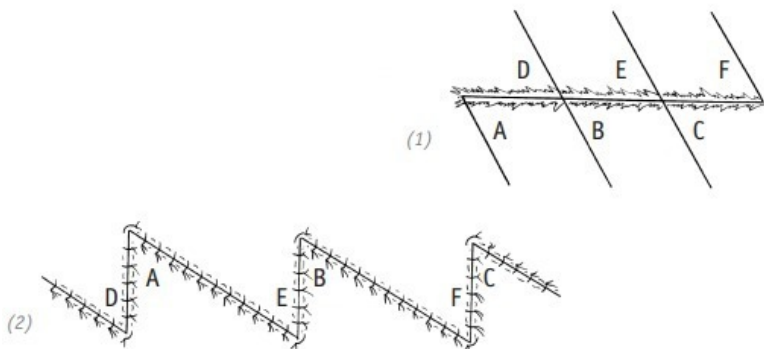


(6) иссечение рубца; (7), (8) перемещение треугольных кожных лоскутов $A'B'=CD$, $C'D'=AB$, что приводит к «ослаблению» и удлинению рубца и уменьшению контрактуры

Рис. 6–2. Схематическое изображение основных принципов операции по Z-пластике рубца линейной формы

Когда рубец, приведший к контрактуре, слишком длинный и применение одной Z-пластики не может дать положительного результата или технически затруднено, можно прибегнуть к нескольким Z-пластическим операциям (рис. 6–3). Когда линия рубца находится в месте, которое легко подвергается трению, для исправления расположения линии рубца, чтобы переместить линию рубца в положение, которое

наименее подвержено трению, можно использовать два треугольных лоскута с разными углами и длиной.



(1) в качестве оси выступает линия рубца, вызвавшего контрактуру, проектирование разрезов нескольких Z-пластик; (2) после формирования размера лоскутов каждая группа треугольных кожных лоскутов взаимно перемещается (A и D, B и E, C и F), удлиняя рубец, ставший причиной контрактуры

Рис. 6–3. Схематическое изображение основных принципов при нескольких операциях по Z-пластике

Z-пластика может применяться для «ослабления» линей-

ных рубцовых контрактур в подмышечных впадинах, локтях, запястьях, области между большим и указательным пальцами, а также в других межпальцевых пространствах и на самих пальцах. При Z-пластике в области межпальцевого пространства между большим и указательным пальцами часто проектируются два треугольных кожных лоскута с углом вершин $90^{\circ}\sim 120^{\circ}$, а затем каждый треугольный кожный лоскут делится на два, чтобы сформировать 4 треугольных кожных лоскута с одинаковыми углами на вершинах. Лоскуты перекрещиваются и зашиваются. Во время этой операции часто приходится отрезать конечную точку приводящей мышцы большого пальца, чтобы больше углубить межпальцевое пространство между большим и указательным пальцами (рис. 6–4, 5, 6, 7).

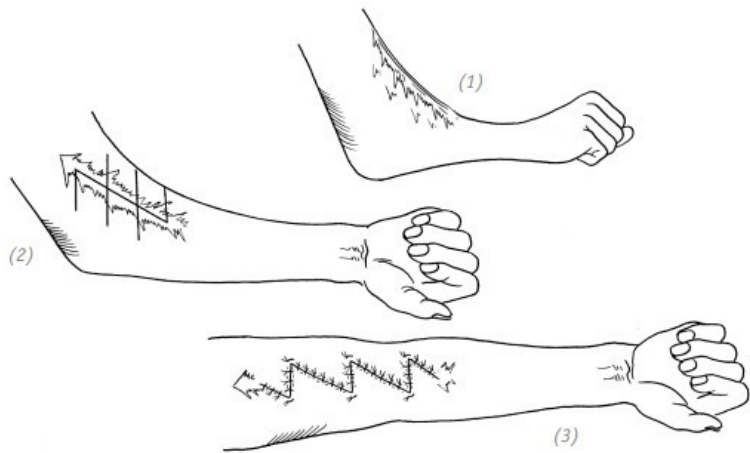


Рис. 6–4. *Возможное применение нескольких Z-пластик для «ослабления» рубца по передней поверхности локтевого сустава*

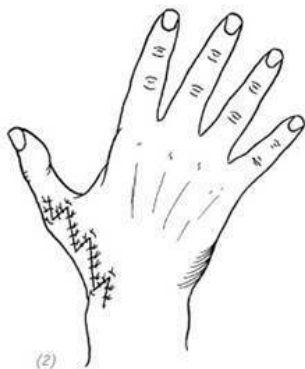
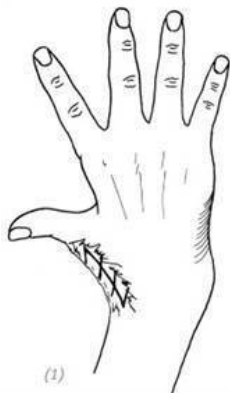

Рис. 6–5. *Линейный рубец на запястье, восстановление с применением нескольких Z-пластик*

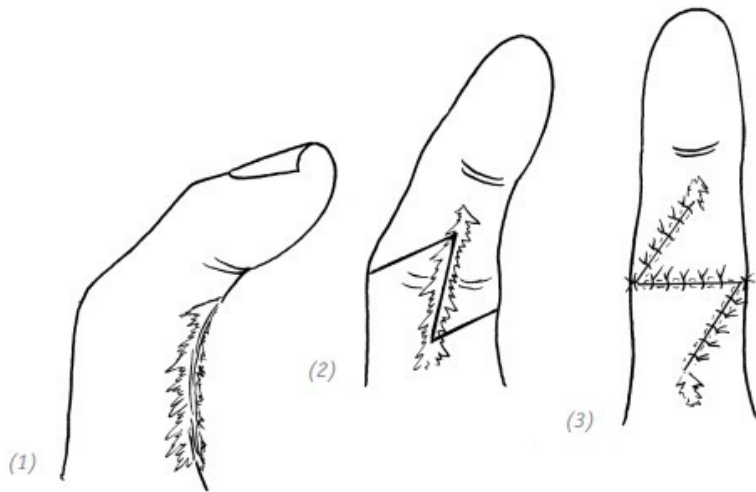
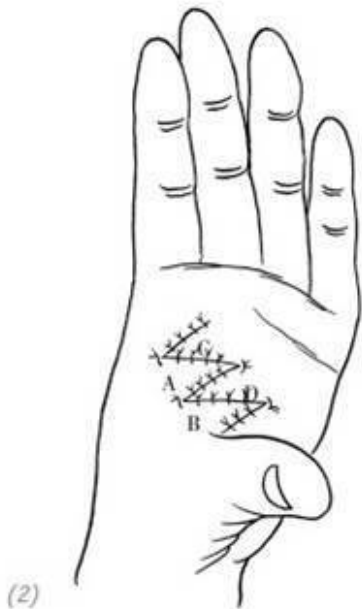
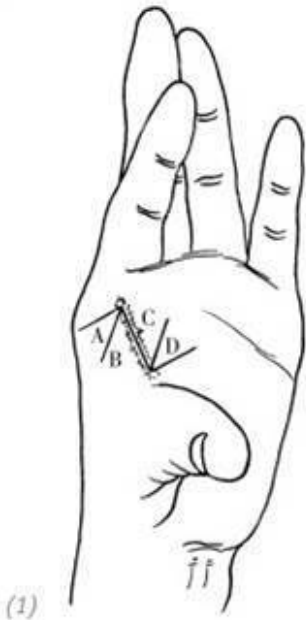

Рис. 6–6. Z-пластика линейного рубца на пальце

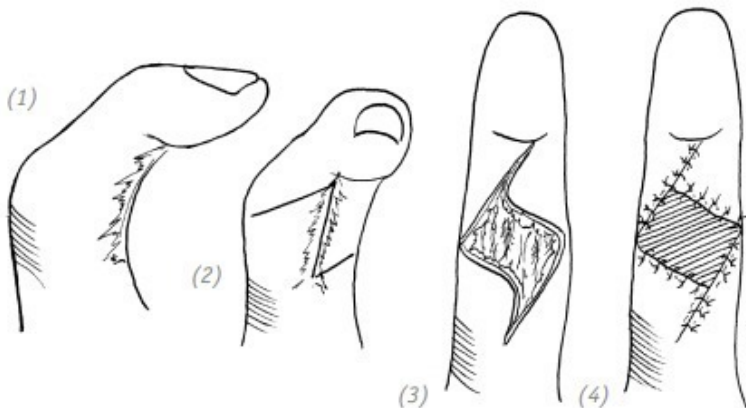


(1) проектирование разрезов; (2) зашивание кожных лоскутов после перемещения при лечении рубцовой контрактуры межпальцевого пространства между большим и указательным пальцами

Рис. 6–7. Применение дополнительных разрезов в Z-пластике при лечении линейного рубца межпальцевого пространства между большим и указательным пальцами

2.СВОБОДНАЯ ПЕРЕСАДКА КОЖИ

Подобно обычной трансплантации, трансплантация свободной кожи подходит и для случаев, когда после иссечения рубца на повреждённой поверхности имеется подкожная ткань, а глубокие ткани не обнажены. На кистях, особенно на ладонной стороне пальцев, если после удаления рубца не обнажаются глубокие ткани, то непосредственно производят свободную пересадку кожи. Для более крупных линейных рубцов в случае возникновения контрактуры суставов, при формировании кожного дефекта после попытки проведения Z-пластики можно провести свободную пересадку кожи на месте кожного дефекта после операции по типу Z-пластики (рис. 6–8).



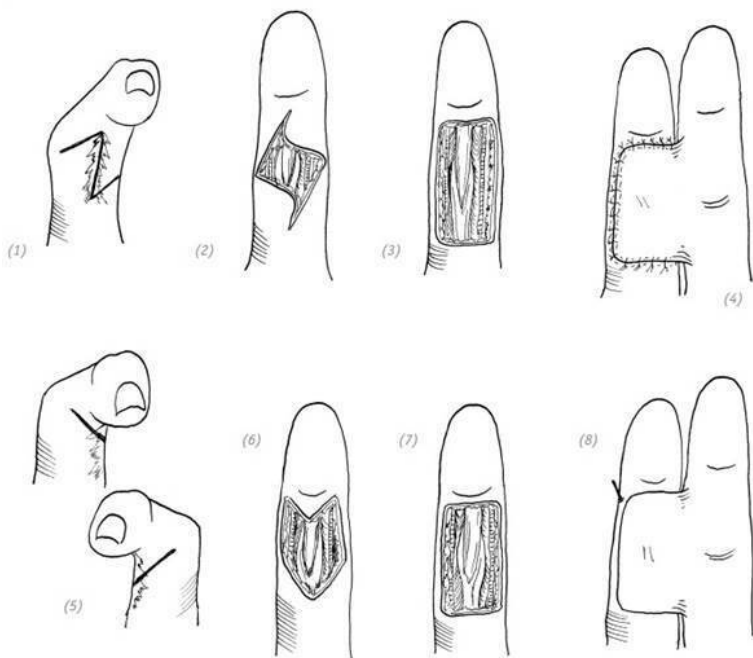
(1) – (3) после «ослабления» рубца глубокие ткани не обнажены; (4) свободный кожный лоскут покрывает дефект

Рис. 6–8. Операция по «ослаблению» рубца на пальце в сочетании со свободной кожной пластикой

3. ОПЕРАЦИЯ ПО «ОСЛАБЛЕНИЮ» РУБЦА НА ПАЛЬЦЕ РУКИ В СОЧЕТАНИИ С ПЕРЕСАДКОЙ КОЖИ МЕТОДОМ ПЕРЕКРЁСТНОГО ЛОСКУТА С СОСЕДНЕГО ПАЛЬЦА

В случае, когда на одном из пальцев кисти после удаления рубца обнажены глубокие ткани, для покрытия места

дефекта (повреждения) можно использовать перекрёстный лоскут с соседнего пальца или плеча и предплечья (рис. 6–9). В ситуации, когда имеются сильные повреждения нескольких пальцев кисти, применяют полнослойный кожный лоскут с области живота или стельчатый/трубчатый (см. соответствующее содержание главы 12).



После удаления рубца пальца в случае обнажения глубоких тканей для покрытия можно использовать перекрёстный лоскут с соседнего пальца или плеча и предплечья.

Рис. 6–9. *Операция по «ослаблению» рубца на пальце руки в сочетании с пересадкой кожи методом перекрёстного лоскута с соседнего пальца*

4. ОПЕРАЦИЯ ПО ВЗАИМНОЙ ЗАМЕНЕ (прим. редактора: перестановке) КОЖНОГО ЛОСКУТА ИЗ ОБЛАСТИ РУБЦА НА КИСТИ И ПОЛНОСЛОЙНОГО КОЖНОГО ЛОСКУТА ИЗ ОБЛАСТИ ЖИВОТА

Во многих случаях рубцы на тыльной стороне кисти и ладонях можно скрыть с помощью пересадки кожи после удаления рубца. При наличии спаек или дефектов сухожилий, повреждений костей, суставов, контрактуры суставных капсул и т. п. следует использовать кожные лоскуты, чтобы закрыть область дефекта кожи после резекции (удаления) рубца. Все кожные лоскуты и некоторые остальные свободные кожные лоскуты, подходящие для применения в таких ситуациях, представлены в третьем разделе главы 3. В этой главе рассказывается только об операции по взаимной замене (*прим. редактора: перестановке*) полнослойным кожным лоскутом из области живота. Операция по взаимной замене с брюшным лоскутом заключается в формировании лоскута

в области рубца при удалении рубца на кисти. После формирования лоскута в области живота ножки двух лоскутов располагаются на одной стороне поражённой поверхности. Донорский участок покрывается лоскутом из области рубца, а принимающий участок – новым сформированным лоскутом. В качестве примера возьмём шрам на тыльной стороне кисти.

Показания

Операция по взаимной замене (*прим. редактора: перестановке*) кожного лоскута из области рубца на кисти с полнослойным кожным лоскутом из области живота подходит пациентам, у которых на всём теле уже имеются многочисленные шрамы и мало донорских областей. Также используется в случае нежелания пациента заново брать кожные трансплантаты.

Ход операции

1. Одну из частей тыльной стороны кисти используют в качестве ножки (обычно это локтевая сторона) и вырезают кожный лоскут в области рубца на кисти, который должен быть по размеру значительно больше, чем границы рубца.

2. Поднимают кожный лоскут в области рубца на кисти. Обратите внимание, чтобы на лоскуте оставалось как можно больше подкожной ткани или рубцовой ткани для максимального сохранения кровообращения лоскута.

3. В случае сращения сухожилий или контрактуры суставной капсулы и коллатеральной связки под пристальным на-

блюдением может быть полностью освобождена суставная капсула и сращённые сухожилия.

4.С той же стороны в нижней части живота вырезается кожный лоскут в соответствии с размером повреждённой поверхности кисти, он должен быть немного больше дефекта.

5.Поднимается кожный лоскут и соответствующим образом истончается. Необходимо обратить внимание на то, чтобы не слишком истончить кожный лоскут, особенно в случае необходимости проведения повторного тенолиза сухожилий или их трансплантации. Если кожный лоскут слишком тонкий, то будет меньше подкожной ткани и больше рубцов, которые могут усилить спайку подлежащих под лоскутом сухожилий.

6.Поражённая поверхность донорского участка в области живота затягивается и максимально сокращается.

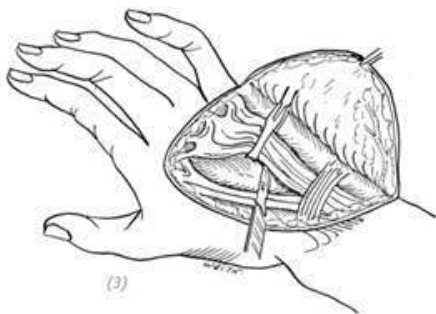
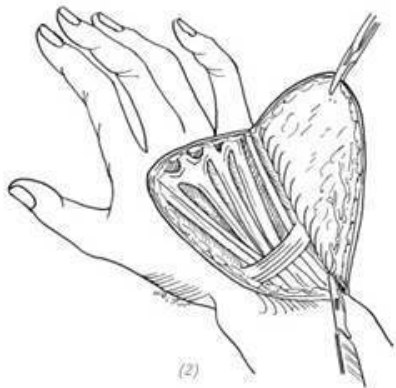
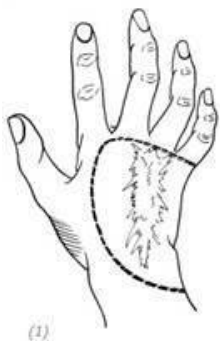7.После полной остановки кровотечения в двух лоскутах сначала пришивается лоскут из области рубца на тыльной стороне кисти к донорской области брюшного лоскута, а затем зашивается брюшной лоскут на тыльной стороне кисти.

8.Для послеоперационной фиксации следует использовать пластырь и бандаж, а при фиксации следует учитывать ножки двух лоскутов, чтобы не повлиять на кровоснабжение лоскутов.

Послеоперационное ведение

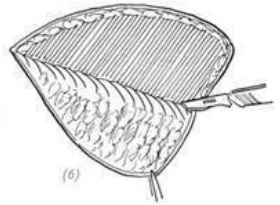
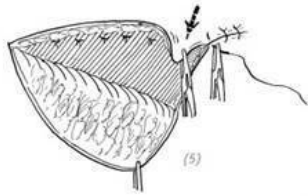
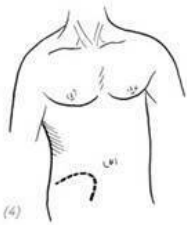
Дренажные полоски удаляются через 2–3 дня после операции, а швы снимаются через 2 недели. Особое внимание

следует обращать на фиксированное положение и кровообращение лоскутов, а также на своевременное регулирование при несоответствии положений. Если после операции возникает некроз кожного лоскута из области рубца, с ним нужно бороться своевременно и в зависимости от ситуации. При небольшом участке некроза кожного лоскута посредством перевязок можно дождаться его заживления. Если область некроза имеет большие размеры, то некротический кожный лоскут следует удалить как можно скорее, а затем провести операцию по свободной кожной пластике (рис. 6–10).

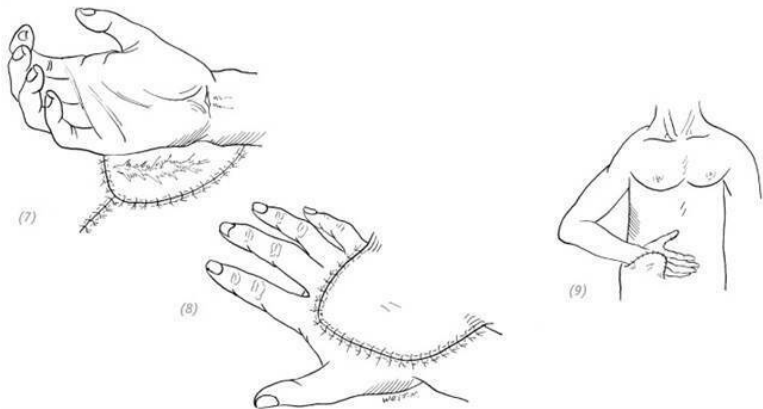


(1) формирование лоскута с рубцом на тыльной стороне кисти; (2) поднятие кожного лоскута в области рубца на кисти, сохранение как можно большего объёма подкожной или рубцовой ткани; (3) сросшиеся сухожилия могут быть

полностью освобождены от рубцов под контролем глаза во время операции



(4) с той же стороны в нижней части живота вырезается кожный лоскут в соответствии с размером и формой повреждённой поверхности кисти; (5) кожный лоскут поднимается и соответствующим образом истончается; (6) поражённая поверхность донорского участка в области живота ушивается с края, чтобы максимально уменьшить поверхность раны



(7) пришивание рубцового лоскута с тыльной стороны кисти к повреждённой поверхности донорской кожи лоскута живота; (8) зашивание брюшного лоскута на тыльной стороне кисти; (9) после операции поражённая конечность фиксируется лейкопластырем и биндажом. Особое внимание уделяется кровоснабжению двух полнослойных кожных лоскутов

Рис. 6–10. Операция по взаимной замене (прим. редактора: перестановке) кожного лоскута из области рубца с тыльной стороны кисти и полнослойного кожного лоскута из области живота

5.ЭКСПАНДЕРНАЯ ДЕРМОТЕНЗИЯ ПРИ ЛЕЧЕ-

НИИ РУБЦОВ ВЕРХНИХ КОНЕЧНОСТЕЙ

Операция по имплантации расширителя мягких тканей кожи (сокращённо называемая экспандерная дермотензия) – это хирургическая имплантация силиконового экспандера (расширителя) в подкожный слой, окружающий область рубца, и регулярная подкачка в него физиологического раствора для постепенного растяжения и расширения поверхности кожи. Это обеспечивает «дополнительной» кожей и мягкой тканью для восстановления дефекта кожи после удаления соседнего рубца или создаёт определённые полости для удовлетворения потребностей имплантирования костей или других протезов. Расширение кожи может придать тканям кожи аналогичный цвет, текстуру и толщину. Оно может восстанавливать дефекты кожной ткани и одновременно повреждения глубоких тканей, а также может приводить к хорошим эстетическим результатам.

Показания

Шрамы на коже верхних конечностей, влияющие на внешний вид, рубцы вокруг суставов, влияющие на функциональность, или повреждения рубцов глубоких тканей, требующие восстановления, – в подобных случаях можно использовать экспандерную дермотензию. Данный метод не может быть применён для пациентов, которые не могут соблюдать требования врача или страдают умственными недостатками, у которых участки тела, планируемые к расширению, про-

шли лучевую терапию и имеют плохое кровообращение, а также у которых имеются воспалительные заболевания.

Ход операции

Операция проводится в два этапа. Первый этап – имплантация экспандера, и после заживления разреза – подкачка обычным физиологическим раствором. Второй этап операции проводится после того, как расширение кожи достигает необходимого уровня, и он заключается в том, чтобы удалить экспандер через исходный разрез, удалить рубцовую ткань и использовать расширенную кожу, чтобы за счёт смещения заместить дефект или сформировать ротационный лоскут для восстановления дефектной области.

Экспандерная дермотензия для коррекции шрамов на тыльной стороне кисти

1. Разрез делается на нормальной коже рядом с рубцом. Если возможно, он должен быть перпендикулярен направлению капсулы экспандера, чтобы уменьшить натяжение после ушивания разреза.

2. При помощи большого сосудистого зажима отделяется подкожная ткань и формируется полость, которая должна быть больше, чем основание расширительной капсулы. На другой стороне разреза и в другом подходящем месте на расстоянии 4–6 см от расширительной капсулы делается небольшая полость для размещения капсулы для ввода физиологического раствора.

3. В зависимости от размера восстанавливаемой повре-

ждённой поверхности после удаления рубца в полость встраивается силиконовый расширитель объёмом 80–120 мл, а капсула для инъекций помещается в небольшую полость. Эта капсула может быть пришита к окружающим тканям швом в один стежок для фиксации. Во время имплантации расширительной капсулы её можно опорожнить или ввести в неё физиологический раствор в количестве 10–20 % объёма ёмкости.

4. Зашивается надрез.

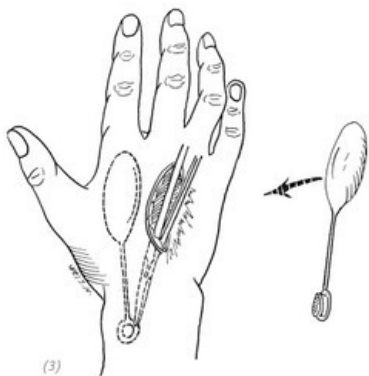
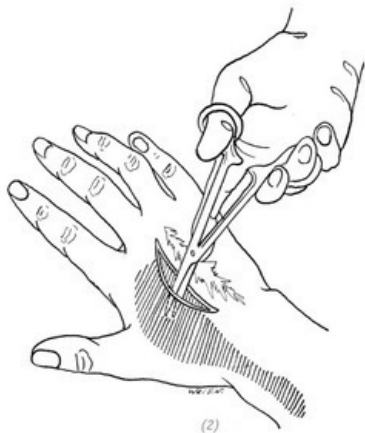
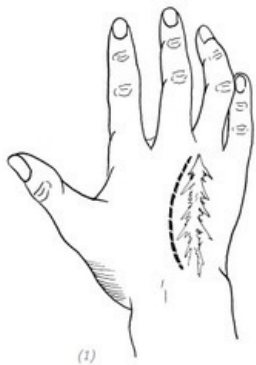5. Швы снимаются через 2 недели после операции, а стерильный физиологический раствор начинает вводиться в капсулу для инъекций через 3 недели после операции. Метод инъекции заключается в том, чтобы сначала прикоснуться к капсуле пальцами и зафиксировать её, а затем воткнуть иглу в капсулу. Когда кончик иглы касается дна капсулы, он слегка подтягивается обратно, и потом вводится физиологический раствор. Если пациент может перенести, то вначале можно вводить 10–20 % объёма, а затем раз в неделю около 15–20 мл, количество зависит от степени бледности кожи. Согласно опыту Радована (Radovan) среднее необходимое время расширения составляет от 3 до 8 недель. Площадь кожи, подлежащая расширению, должна более чем в 3 раза превышать площадь дефекта, потому что после проведения экспандерной дермотензии $1/3$ её исчезает из-за достаточно быстрого возвращения расширенной кожи к своему прежнему состоянию. Оставшаяся одна половина от $2/3$ использу-

ется для восстановления дефекта, а другая – для закрытия донорского участка.

6. Извлечение экспандера. Удаление рубца на кисти. После тенотомии сросшихся сухожилий – использование растянутой кожи для формирования смещения лоскута или ротационного лоскута для восстановления дефектной области и наложение швов (рис. 6–11).

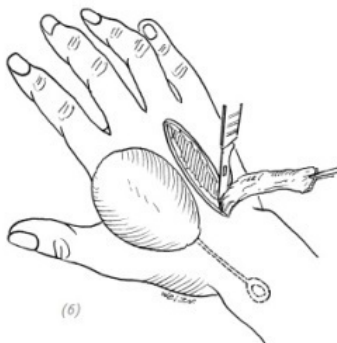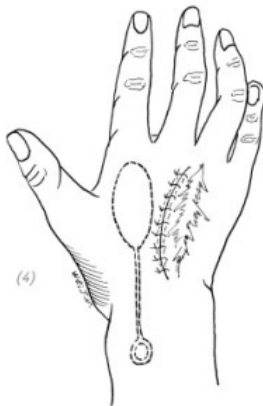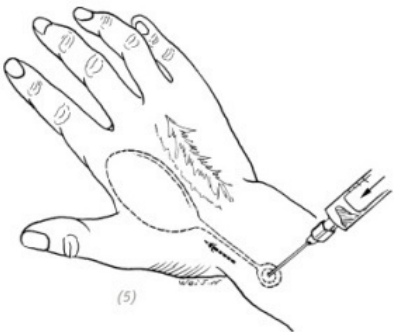
Экспандерная дермотензия для коррекции рубцов на предплечьях

При рубцах на предплечьях в сочетании со сращениями сухожилий сгибателей и мышц можно воспользоваться подобным методом для покрытия дефекта и в то же время освобождения сухожилий и мышц (рис. 6–12).

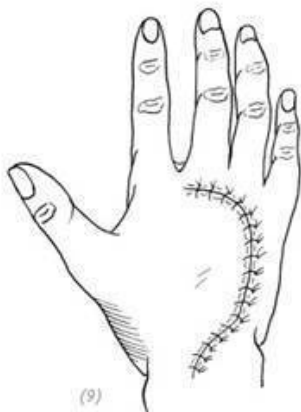
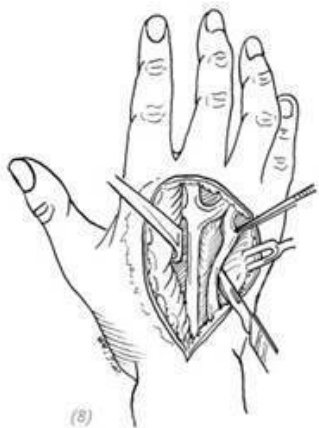
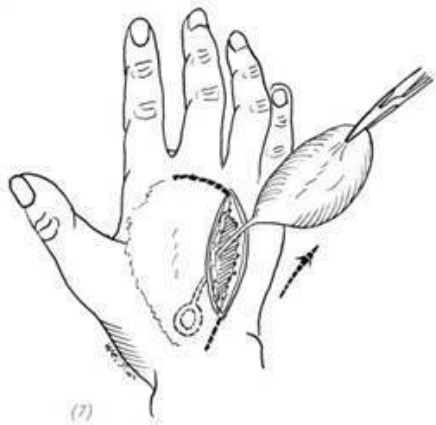


(1) рубец на тыльной стороне кисти и хирургический разрез. Разрез должен быть на нормальной коже рядом с рубцом.

цом; (2) отделение подкожной ткани большим сосудистым зажимом, чтобы можно было ввести силиконовый экспандер; (3) в зависимости от требуемого размера восстановления повреждённой поверхности после удаления рубца вставляется необходимый силиконовый экспандер объёмом 80~120 мл, при этом капсула для инъекций должна находиться на удалении от силиконового расширителя



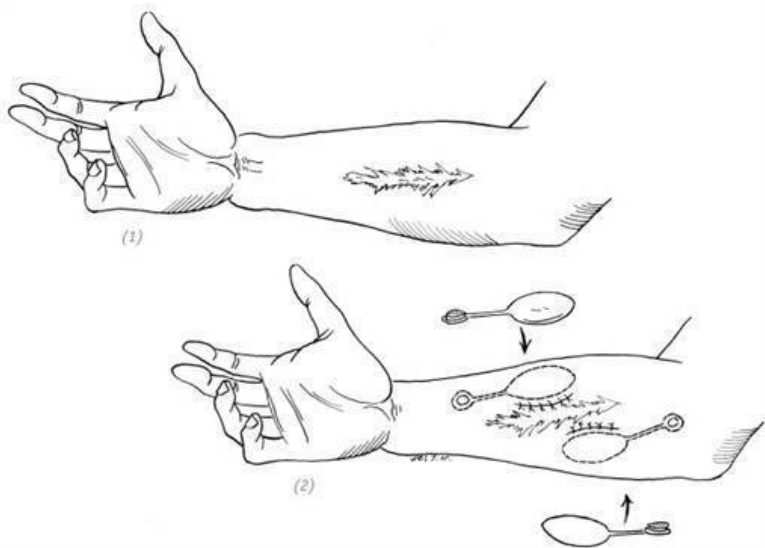
(4) зашивание разреза кожи; (5) снятие швов через 2 недели после операции, введение стерильного физиологического раствора в капсулу для инъекций экспандера через 3 недели после операции; (6) удаление рубца на кисти



(7) извлечение силиконового экспандера; (8) тенотомия сросшихся сухожилий; (9) использование растянутой кожи для

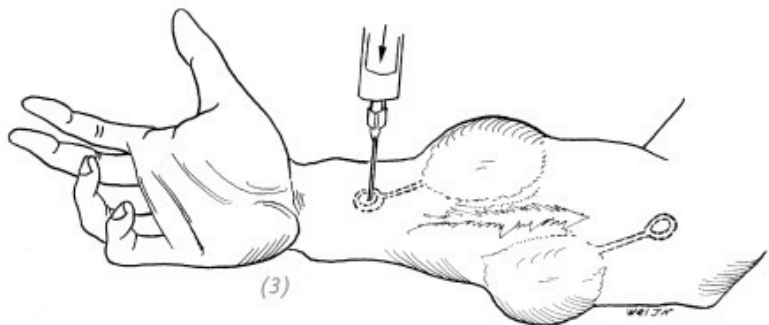
восстановления повреждённой поверхности тыльной стороны кисти после удаления рубца, наложение швов

Рис. 6–11. *Экспандерная дермотензия для коррекции рубца на тыльной стороне кисти*

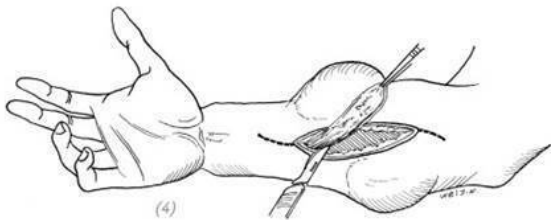


(1) рубец предплечья в сочетании со сращением сухожилий сгибателей и мышц;

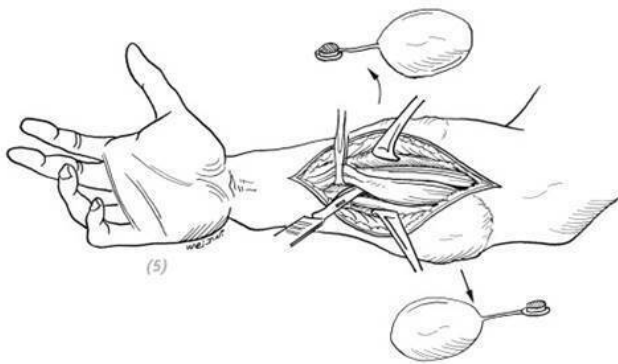
(2) взращивание силиконового экспандера



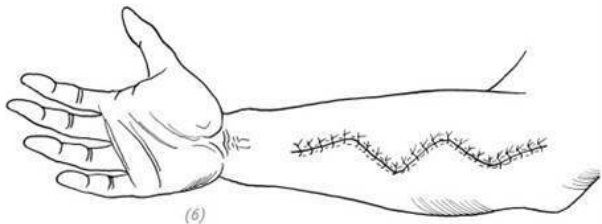
(3) введение стерильного физиологического раствора в капсулу для инъекций экспандера



(4)



(5)



(6)

(4) после того, как кожа достаточно расширилась, рубец

на коже предплечья иссекается; (5) удаляется экспандер, высвобождаются из рубцов сухожилия сгибателя и мышцы; (6) использование нормальной кожи после расширения для заживления повреждённой поверхности после удаления рубцовой кожи

Рис. 6–12. *Экспандерная дермотензия для коррекции рубцов на предплечьях*

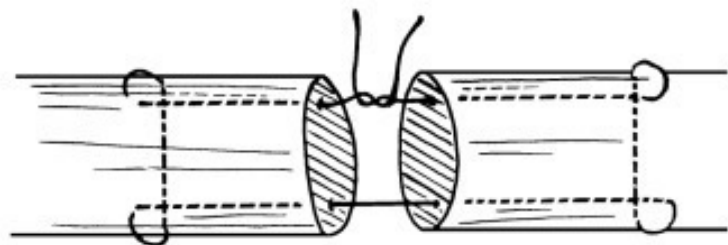
Глава 7 ПОВРЕЖДЕНИЯ СУХОЖИЛИЙ КИСТИ

В области хирургии кисти проблемы, связанные с повреждениями сухожилий, составляют значительную часть. Восстановление повреждений сухожилий также является сложной и кропотливой работой. Качество восстановления сухожилий напрямую связано со степенью восстановления функций верхней конечности. На сегодняшний день остаётся много нерешённых проблем, связанных с восстановлением сухожилий. Владение знаниями в области функциональной анатомии сухожилий, понимание травматической природы повреждения, а также навыки в области лечения и операционных техник при травмах сухожилий – всё это является основными условиями для получения наилучшего лечебного эффекта после проведения операции по восстановлению сухожилий.

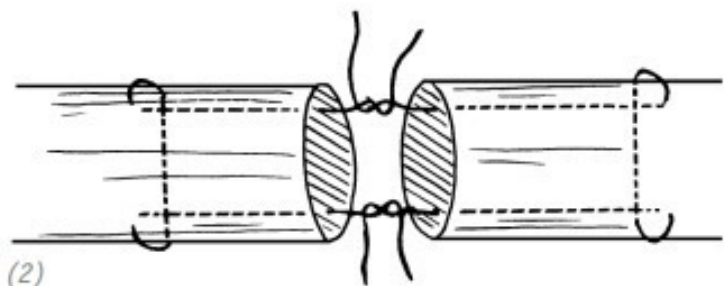
ЧАСТЬ ПЕРВАЯ Часто используемые способы сшивания сухожилий

Необходимо обеспечить прочный шов культи сухожилия и уменьшить возможность спаечного процесса сухожилий. При проведении операции необходима хорошая анестезия, а также наложение кровоостанавливающего жгута. Идеальный шовный материал – это нити с малой чувствительностью к ткани, хорошей гибкостью, небольшим диаметром; предоставляющие возможность легко завязывать узел. Обычно используется шёлковая нить 3-0 или полипропиленовая нить 4-0. Существует множество методов наложения швов на сухожилия. Поскольку сухожилие в основном состоит из продольных сухожильных волокон, независимо от выбора метода наложения швов на сухожилие, он, насколько это возможно, должен обеспечить, чтобы место вкола в сухожилия выдерживало сравнительно большое натяжение, шовный материал был обнажён как можно меньше, и к тому же это не привело к разволокнению сухожилия. В настоящее время наиболее распространёнными и признанными методами наложения швов, которые являются более прочными и позволяют получить хороший контакт концов сухожилия, являются улучшенные методы наложения шва по Кесслеру в одну или две нити и по Буннеллу (рис. 7–1, 7–2). В случае, ко-

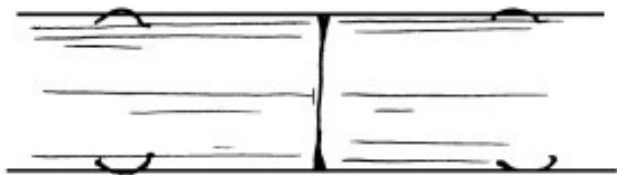гда необходимо использовать одно сухожилие для сшивания нескольких сухожилий или же сшить два сухожилия разного диаметра, можно использовать метод сшивания переплетением сухожилий по Пульвертафту (рис. 7–3).



(1)



(2)



(3)

Рис. 7-1. Улучшенный метод наложения шва по Кесслеру

(1) в одну нить; (2) в две нити; (3) сухожилие после сшивания

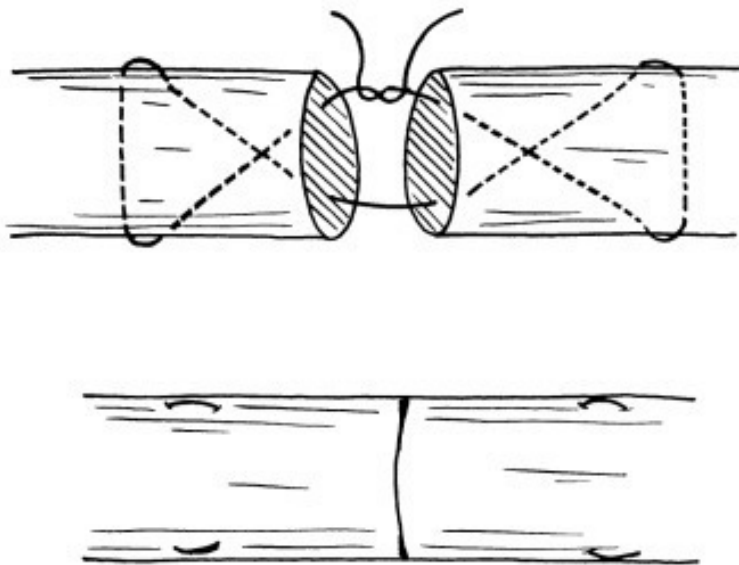
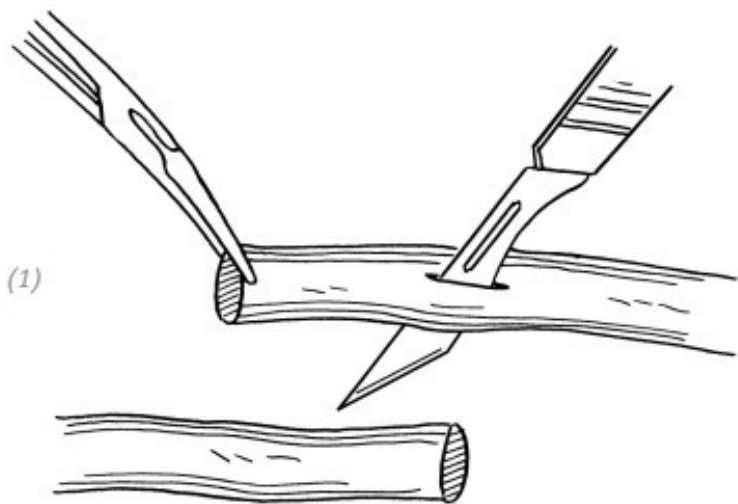
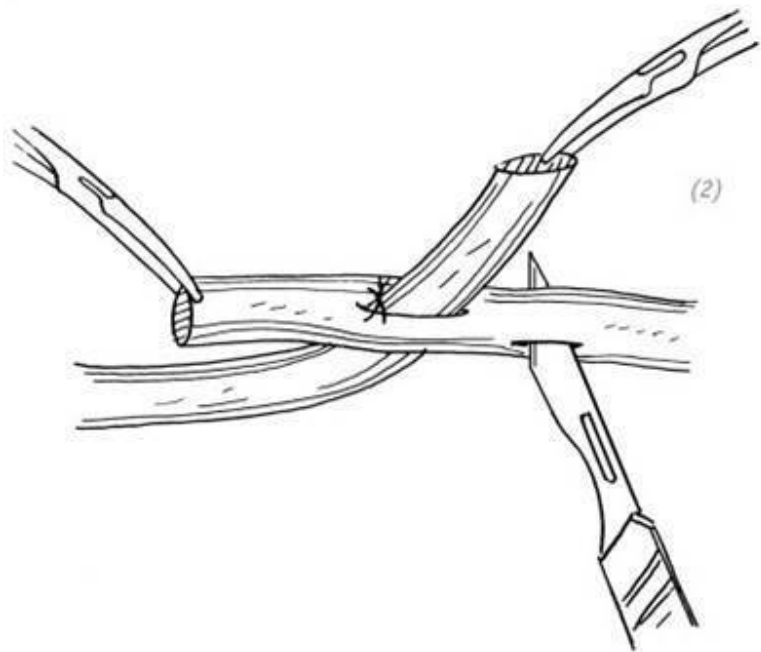


Рис. 7-2. Улучшенный метод наложения шва по Буннеллу

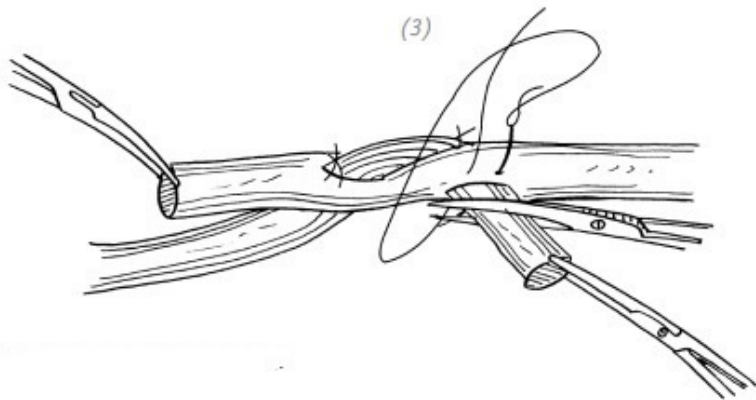


(1)

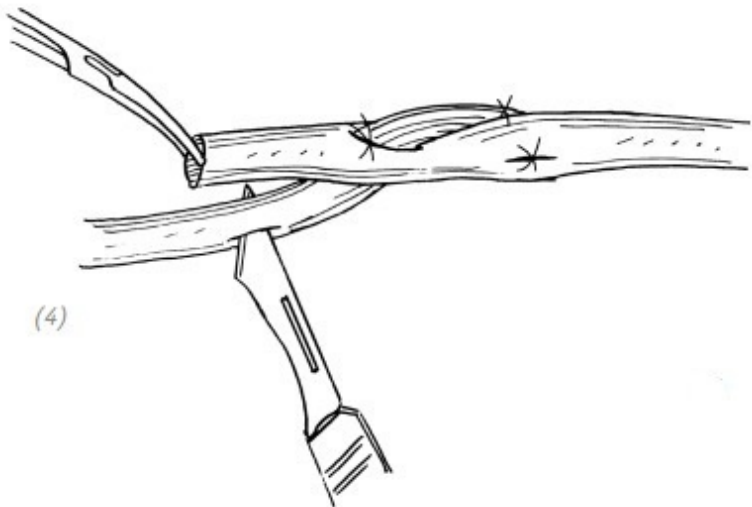
(1) что касается сухожилий одинакового диаметра, то сначала в одном из них остроконечным скальпелем продельвается продольный прокол в удобном месте



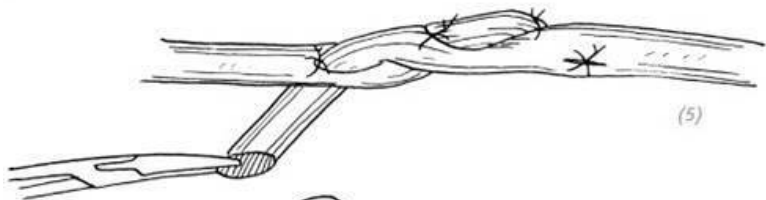
(2) другое сухожилие пропускается через прокол, регулируется натяжение и пришивается, а затем делается второй продольный прокол под углом 90° от первого разреза




(3) после прохождения сухожилия через прокол сначала накладывают швы, но без завязывания узлов. После удаления излишков сухожилия нить затягивается и завязывается узел, при этом конец погружается внутрь сухожилия



(4)–(7) используется этот же метод и для другого сухожилия (первого из двух – прим. переводчика), а именно: делают продольный прокол, а затем зашивают сухожилие



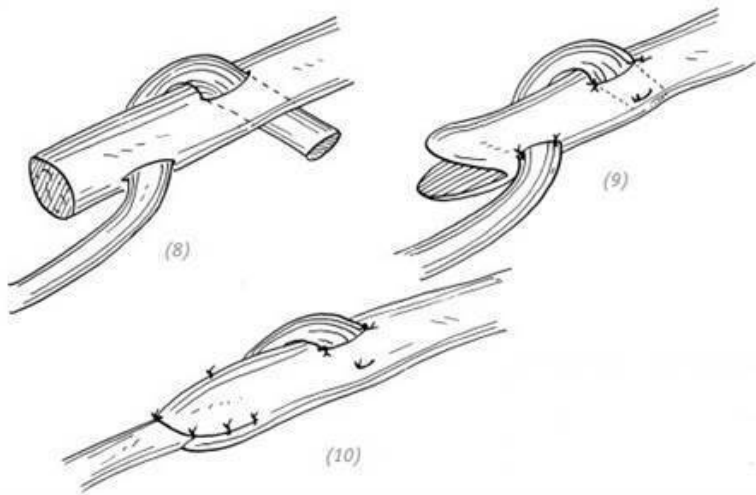
(5)



(6)



(7)

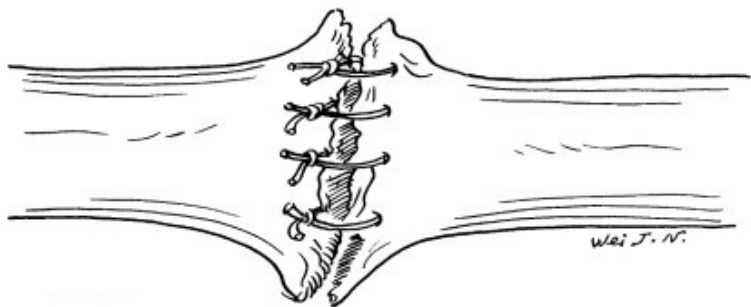


(8) – (10) что касается сухожилий разной толщины, то сначала на толстом сухожилии, используя остроконечный скальпель, проделывают два продольных прокола, которые расположены друг относительно друга под углом 90° , затем сшиваются сухожилия, а конец толстого сухожилия разрезается в виде «рта рыбы» и удаляется излишняя часть сухожилия. Тонкое сухожилие вставляется в получившееся пространство и зашивается

Рис. 7-3. Метод сшивания переплетением сухожилий

Следует избегать использования толстых игл и крупной

нити для узловых швов при сшивании концов сухожилия. Эта низкокачественная техника наложения швов не только затрудняет прилегание концов сухожилия, обнажает большое количество нитей шва, увеличивает ответную реакцию тканей, но и способствует образованию разволокнения концов сухожилий и может привести к несостоятельности шва сухожилия. Шов на сухожилии становится грубым, вызывает серьёзное рубцовое сращение сухожилия и негативно влияет на восстановление функций кисти (рис. 7-4).



Использование толстых игл и крупной нити для узловых швов при сшивании концов сухожилия приводят к тому, что концы сухожилия прилегли неудовлетворительно, произошло расщепление, нити шва слишком выпирают наружу.

Рис. 7–4. *«Порочный» шов сухожилия*

ЧАСТЬ ВТОРАЯ Восстановление повреждённых сухожилий сгибателей пальцев

1. ДИАГНОСТИКА ПОВРЕЖДЕНИЙ СУХОЖИЛИЙ СГИБАТЕЛЕЙ ПАЛЬЦЕВ КИСТИ

Диагностика повреждений сухожилий сгибателей пальцев не вызовет затруднений только у хирурга-травматолога, обладающего хорошими знаниями в области функции и анатомии кисти, а именно при проверке активных сгибательных движений пальцев и наблюдении за изменениями положения кисти. Но иногда встречаются пациенты, не желающие сотрудничать с врачом (в частности дети), и тогда поставить точный диагноз совсем нелегко, особенно при тяжёлых травмах кисти, когда сильная боль в ране влияет на эффективность осмотра во время обследования. Если сухожилие сгибателя разорвано частично, поражённый палец можно активно сгибать, если же это вовремя не обнаружить и не восстановить, то сухожилие может разорваться в течение нескольких дней после травмы. Поэтому при открытых травмах кисти необходимо исследовать глубокие ткани раны во время её обработки, чтобы определить, есть ли поврежде-

ние важных тканей, таких как сухожилия, кровеносные сосуды и нервы. Если изначально при травме кисти рана очень мала и мешает обследованию и восстановлению повреждённого сухожилия во время операции, то рану можно соответствующим образом расширить (рис. 7–5). Следует отметить, что расширение или выполнение других разрезов, если разрезы не спроектированы должным образом, например разрезы, вертикально пересекающие ладонь, или поперечные на пальцах кисти, вызовет рубцовую контрактуру и серьёзную спайку сухожилий, что повлияет на результат операции и даже сможет привести к «провалу» операции (рис. 7–6).

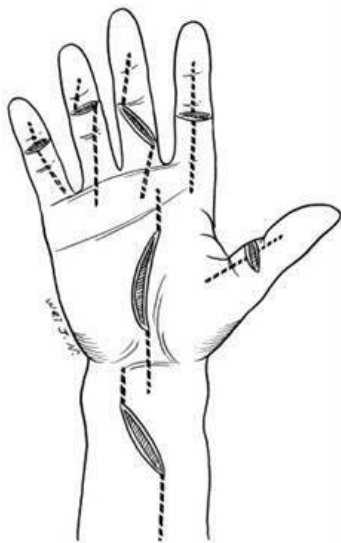
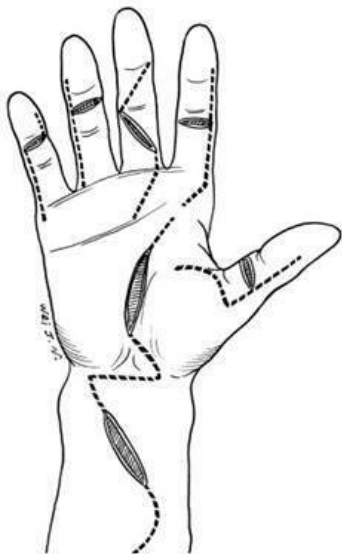


Рис. 7–5. *Правильное проектирование разрезов в целях расширения раны*

Рис. 7–6. *Неправильное проектирование разрезов в целях расширения раны*

2.ЗОНЫ СУХОЖИЛИЙ СГИБАТЕЛЕЙ ПАЛЬЦЕВ И РАННЕЕ ЛЕЧЕНИЕ ТРАВМЫ СУХОЖИЛИЙ СГИБАТЕЛЕЙ ПАЛЬЦЕВ В ЭТИХ ЗОНАХ

Сухожилия поверхностных и глубоких сгибателей расположены на ладонной стороне кисти и дистальном конце

предплечья. Здесь больше шансов получить травму. Анатомическое строение ладонной стороны сложное. Она не только прилегает к кровеносным сосудам и нервам кисти, наряду с этим получают повреждения сухожилия, расположенные в синовиальных влагалищах пальцев и запястном канале, а после восстановления сухожилия окружающие ткани склонны к рубцовому сращению. Следовательно, при травмах разных сухожилий сгибателей пальцев на разных уровнях имеются разные характеристики травм, что подразумевает различные способы восстановления. Сухожилия сгибателей пальцев и большого пальца разделены на пять зон в соответствии с их структурными особенностями и принципами лечения (рис. 7-7).

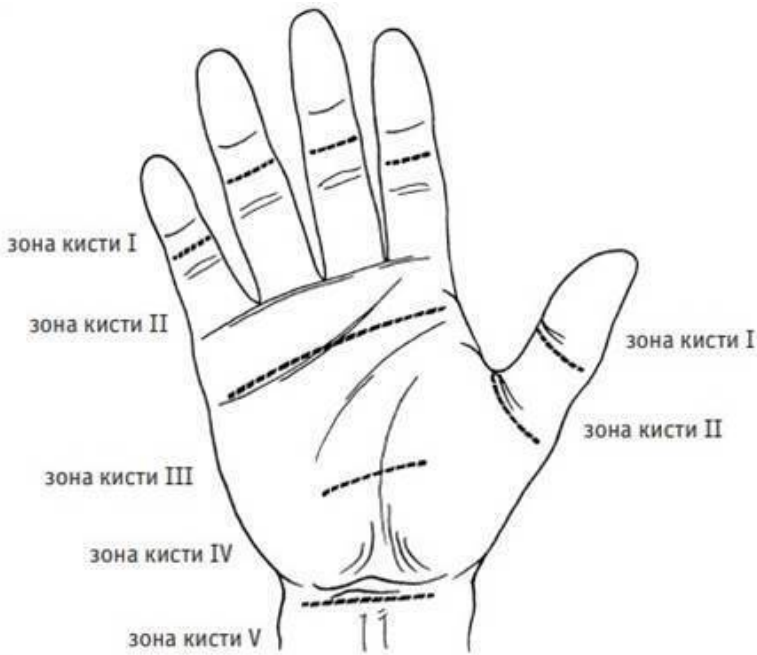
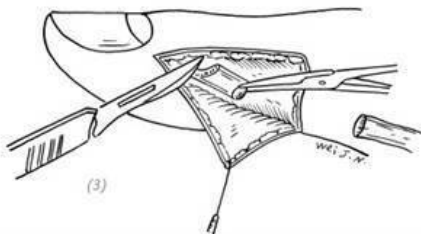
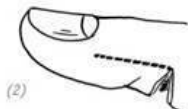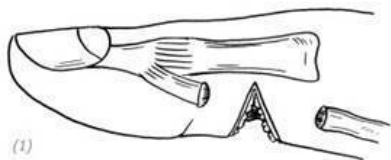


Рис. 7–7. Зоны сухожилий сгибателей пальцев и большого пальца

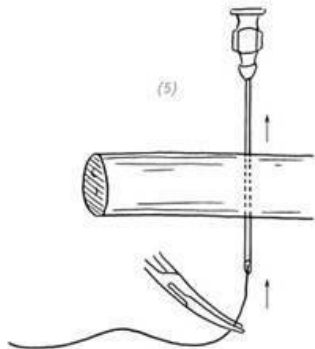
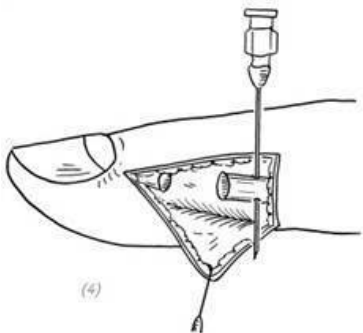
Зона I (находится рядом с конечной точкой сухожилия глубокого сгибателя пальца)

От основания дистальной фаланги до середины средней фаланги и дистальнее точки прикрепления сухожилия поверхностного сгибателя, хотя сухожилия в этой зоне также

заключены в синовиальные влагалища, имеется только одно сухожилие глубокого сгибателя для 2–5 пальцев, или сухожилие длинного сгибателя для большого пальца кисти. После разрыва необходимо добиваться раннего восстановления. Существует два метода восстановления. Если разрыв сухожилия находится в пределах 1 см от точки фиксации, то дистальная часть разорванного сухожилия может быть удалена, а проксимальный конец культы перемещается дистальнее, чтобы зафиксировать сухожилие в точке фиксации и избежать рубцового процесса сухожилий в месте шва (рис. 7–8). Если разрыв сухожилия происходит на расстоянии более чем 1 см от дистальной точки фиксации сухожилия, то не рекомендуется применять метод по перемещению проксимального фрагмента сухожилия дистальнее и фиксации его на дистальной фаланге. Следует непосредственно выполнить шов сухожилия. В противном случае мышечное брюшко не сможет компенсировать большого натяжения сухожилия, что повлияет на функцию разгибания пальцев. В этом случае следует вскрыть влагалище сухожилия и зашить разорванное сухожилие глубокого сгибателя, а затем зашить рассечённое влагалище сухожилия. Подробный метод восстановления показан в зоне II.

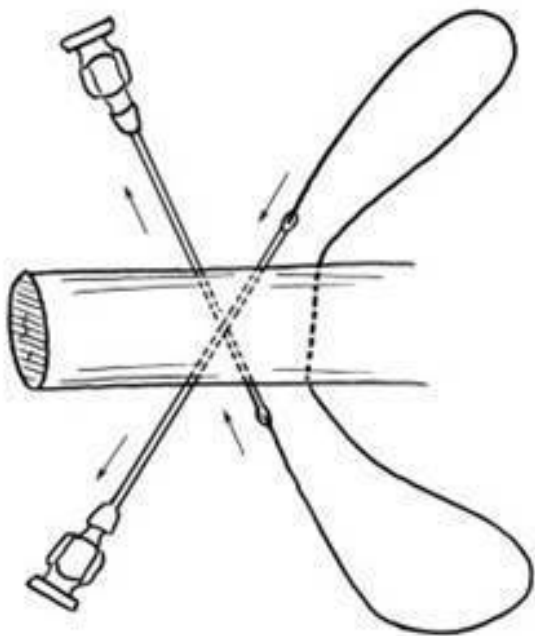


(1) разрыв сухожилия глубокого сгибателя пальца в пределах 1 см от дистальной точки фиксации; (2) дополнительный боковой разрез (расширение раны) для улучшения доступа; (3) удаление дистальной части повреждённого сухожилия

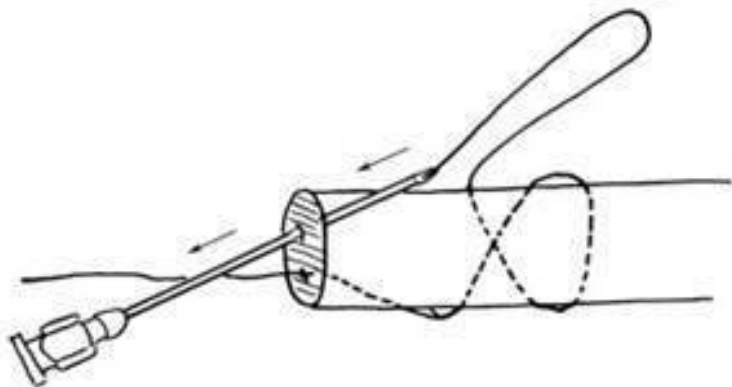


(4) «вытягивание» проксимального конца сухожилия глубокого сгибателя пальца из синовиального влагалища и фиксация его инъекционной иглой, чтобы не допустить обратного «втягивания» сухожилия; (5) использование тонкой мягкой проволоки из нержавеющей стали (прим. редактора) для наложения шва на сухожилие глубокого сгибателя пальца в виде восьмёрки

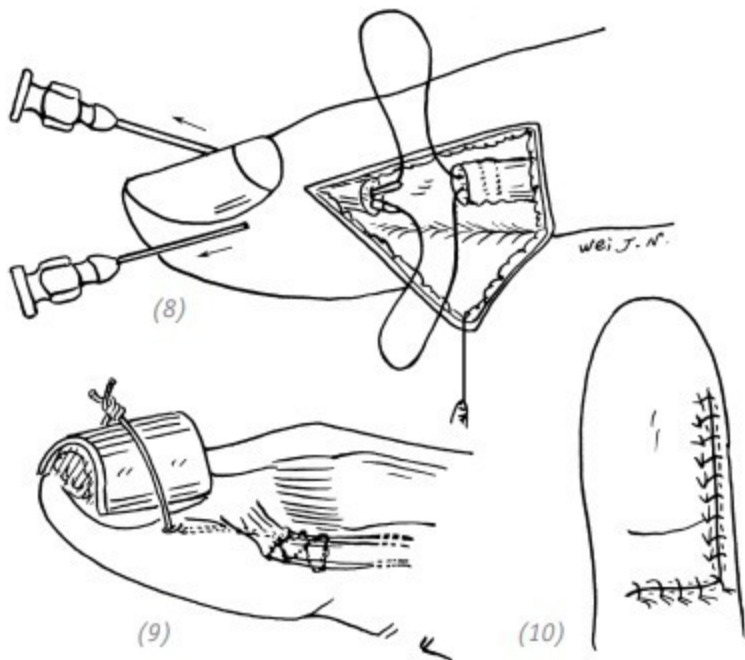
(6)



(7)



(6), (7) использование тонкой мягкой проволоки из нержавеющей стали для наложения шва на сухожилие глубокого сгибателя пальца в виде восьмёрки



(8) использование инъекционной иглы для проведения проволоки со стороны ногтя и прохода через торец культы ди-

стальной части повреждённого сухожилия у точки фиксации сухожилия глубокого сгибателя. Оба конца проволоки пропускаются через инъекционные иглы к боковой стороне ногтя с обеих сторон; (9) резиновая подушечка помещается на тыльную сторону ногтя, и затем затягивается проволока. С использованием атравматической нити 5-0 на месте соединения сухожилия накладываётся непрерывный шов; (10) зашивают рану, проводят иммобилизацию с помощью гипсовой шины на 4 недели, после этого удаляют стальную проволоку и начинают функциональные упражнения на раннем этапе

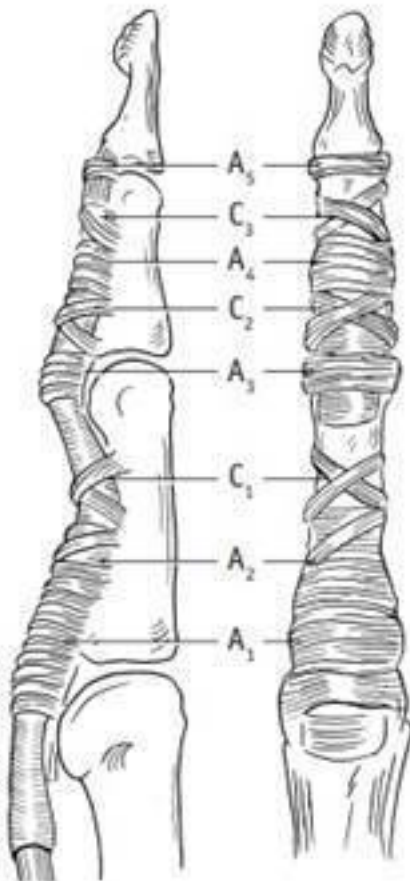
Рис. 7–8. *Операция по перемещению дистальнее и фиксации сухожилия глубокого сгибателя пальца*

Зона II (в волокнах влагалища пальца кисти) От точки фиксации сухожилия поверхностного сгибателя в середине средней фаланги до шейки пястной кости, что эквивалентно месту входа во влагалище сухожилия в области дистальной ладонной борозды, – в этой области сверху и снизу сухожилия поверхностных и глубоких сгибателей, наслаиваясь друг на друга, проходят через жёсткие и узкие кольцевидные связки. Кроме того, существует ранний и отсроченный периоды восстановления сухожилий. (Всё это относится к самым сложным вопросам в хирургии кисти.) При этом после шва повреждённого сухожилия или после инфекцион-

ного процесса рубцовый процесс может привести к спайкам между сухожилиями и (или) сухожилием и стенкой влагалища. Учитывая, что с травмами сухожилий сгибателей в зоне II справиться труднее всего, а результат наиболее низкий, часто возникают разногласия по поводу первичного или отсроченного восстановления повреждений сухожилий сгибателей в этой зоне. Vunnell называл эту зону «ничейная зона» (это означает «опасная зона») и высказывался за то, что, когда два сухожилия сгибателя разрываются во влагалище, их следует оставить для отсроченного периода и провести трансплантацию свободного сухожилия или сшить только сухожилие глубокого сгибателя, при этом удалить сухожилие поверхностного сгибателя. С развитием хирургии кисти, совершенствованием хирургической обработки и неинвазивных методов связано выступление большинства учёных в последние годы «За» первичное восстановление повреждённых сухожилий в этой области, чтобы избежать втягивания разорванных концов, не задействовать мышцы и при этом как можно раньше восстановить функциональность пальцев кисти. Если на ранней стадии не удаётся выполнить шов сухожилия, то на втором/отсроченном этапе может быть проведена операция по освобождению, или трансплантации, сухожилия.

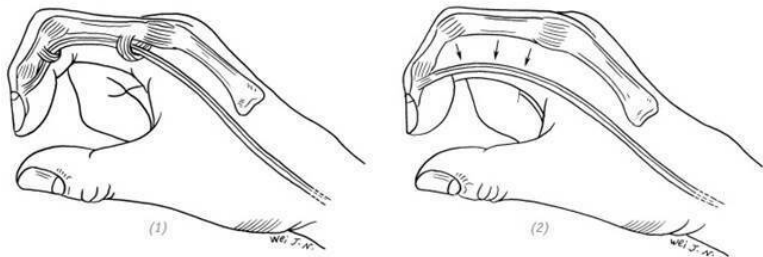
Влагалище пальца (*влагалище в понятии комплекса, состоящего из кольцевидных и крестообразных связок пальцев кисти, – прим. редактора*) начинается от шейки пястной

кости и заканчивается в дистальном межфаланговом суставе. Оно контролирует сухожилия сгибателей, удерживая их близко к костям фаланг пальцев, и действуют как блоки для увеличения силы сгибания. Данное волокно влагалища состоит из 5 толстых кольцевидных (А1 – А5) и 3 тонких крестообразных связок (С1 – С3) (рис. 7–9). Среди них А2 и А4 являются самыми основными и важными блоками. В случае повреждения волокон влагалища (кольцевидных и крестообразных связок – прим. редактора) при сгибании пальца сухожилие сгибателя отходит от фаланг и выгибается как дуга, влияя на силу сгибания (рис. 7–10). Кровоснабжение сухожилия во влагалище в основном происходит из артерии пальца, которая снабжает сухожилие через боковую ветвь, входящую в винкулу сухожилия (*vincula tendinum*), за которой следует кровеносный сосуд на месте соединения мышцы, сухожилия и дистального конца сухожилия. Небольшое количество синовиальной жидкости во влагалище обеспечивается сухожильным влагалищем. Синовиальная жидкость увеличивает скольжение и питает сухожилия. Следовательно, при операциях на сухожилиях влагалище должно быть сохранено или восстановлено в максимально возможной степени, что не только помогает усилить эффект сгибания, но и будет способствовать заживлению сухожилий и снижению возможности возникновения спаек.



*Кольцевидные связки (A1 – A5)
Крестообразные связки (C1 – C3)*

Рис. 7–9. Система блоков пальца кисти



(1) хожильное влагалище с кольцевидными связками сгибателя пальца выступает как блок, заставляя сухожилие сгибателя плотно прилегать к костям пальца; (2) случай повреждения влагалища и кольцевидных связок, при сгибании пальца сухожилие сгибателя отходит от фаланг и выгибается как дуга, влияя на силу сгибания

Рис. 7–10. Работа кольцевидных связок сухожилия сгибателя пальца

При повреждении сухожилий внутри зоны II возможны три ситуации:

– на проксимальном конце синовиального влагалища по-

верхностное сухожилие находится в поверхностном слое. Разрыв сухожилия поверхностного сгибателя мало влияет на функцию сгибания пальца, и его можно не восстанавливать;

– на дистальном конце синовиального влагалища сухожилие глубокого сгибателя находится в поверхностном слое. При изолированном разрыве сухожилия глубокого сгибателя, если позволяют условия, следует зашить и восстановить;

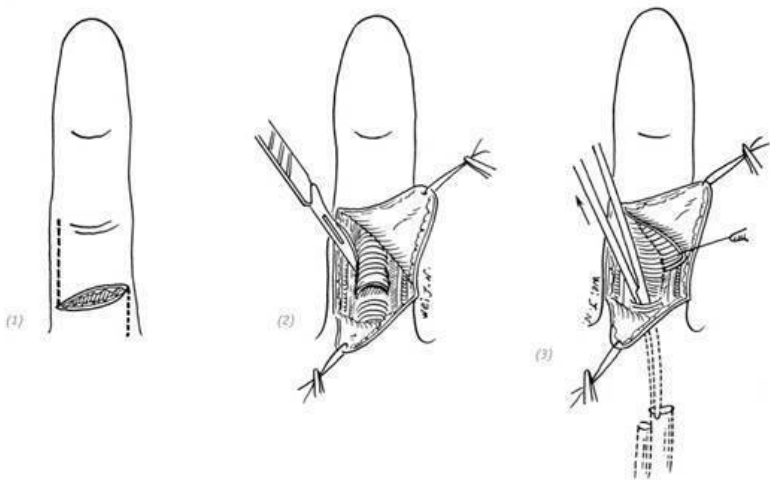
– случаи разрыва сухожилий поверхностных и глубоких сгибателей. Многие учёные выступали за восстановление как поверхностных, так и глубоких сухожилий, а также как можно более тщательное восстановление повреждённого комплекса сухожильного влагалища и кольцевидных связок. Произошли изменения, в настоящее время восстанавливается только сухожилие глубокого сгибателя, при этом отсекаются проксимальный и дистальный концы сухожилия поверхностного сгибателя.

Метод сшивания сухожилий: сначала иссекают деформированные концы культей сухожилия безопасным лезвием и, используя полипропиленовую нить 4-0, сшивают сухожилия модифицированным методом наложения шва по Кесслеру, поперечная линия шва находится на расстоянии не менее одного сантиметра от края конца сухожилия. При завязывании узел должен быть прочным, а также должен быть скрыт/утоплен в месте наложения шва. Затем, используя нейлоновую нить 6-0 или 7-0, сухожилие зашивают непрерывным петлевым швом, вводя иглу в сухожилие примерно на 1 мм. Ис-

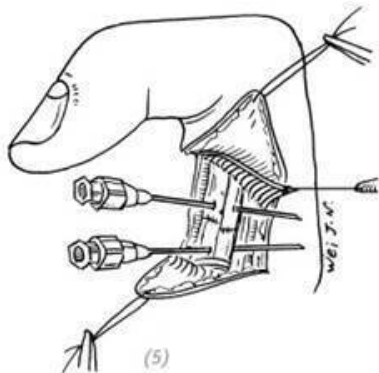
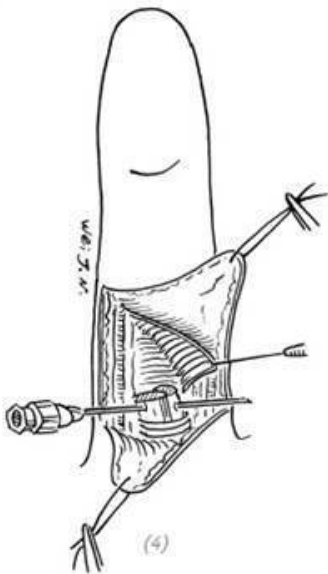
пользование этого метода для наложения швов на сухожилие может не только сделать его прочным, но и гладким, уменьшая вероятность «слипания» между сухожилием и влагалищем. Повреждённое волокно влагалища можно сшивать полипропиленовыми или нейлоновыми нитями 5-0 или 6-0 узловыми швами, чтобы максимально полностью восстановить влагалище сухожилия (рис. 7–11). После применения вышеупомянутого метода сшивания сухожилий для восстановления сухожилий поверхностных и глубоких сгибателей, для ранних функциональных упражнений можно использовать динамическую тракционную шину по Кляйнерту. Метод заключается в пропускании нейлоновой нити 2-0 через край ногтя, из лигатуры формируют петлю. На рану пальца накладывают только один тонкий слой перевязочного материала. По тыльной поверхности верхней конечности накладывают гипсовую шину/лангету, в положении сгибания в лучезапястном суставе под углом 35° , сгибания в пястно-фаланговых суставах под углом $60^\circ\sim 70^\circ$.

Проксимальные и дистальные межфаланговые суставы выпрямлены (в положении 0°). Используя эластичную резиновую ленту для тяги, прикрепляют один её конец к нейлоновой петле на краю ногтя, а другой прочно фиксируют на уровне запястья английской булавкой и лейкопластырем. Пальцы держат в согнутом положении, но, позволяя им активно разгибаться до положения в 0° , во время разгибания пальцев сгибатели рефлекторно расслабляются посредством

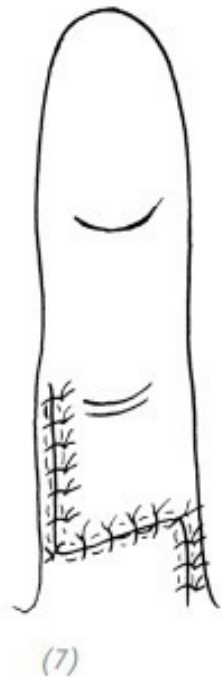
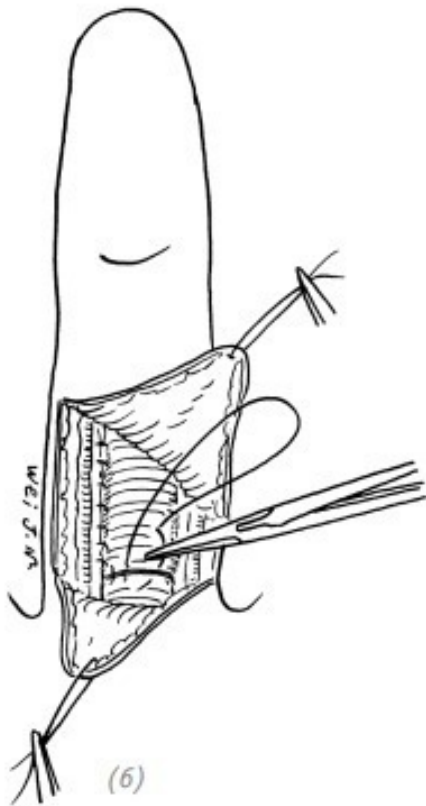
взаимодействия (с резиновой лентой – прим. переводчика). Во время сгибания используется эластичная тяга для пассивного сгибания пальцев, которая тем самым снимает напряжение в местах шва сухожилий и уменьшает возможность отрыва сухожилия при сокращении мышцы сгибателя. Через 2–3 дня после операции можно несколько раз в день заниматься активным разгибанием и пассивным сгибанием пальцев, не прекращая иммобилизации гипсовой шиной. Через четыре недели после операции шина снимается и начинаются активные упражнения на сгибание и разгибание пальцев, но пассивное разгибание пальцев не допускается во избежание разрыва слабо заживающих сухожилий. На время выполнения упражнений необходимо усилить врачебное руководство и наблюдение (рис. 7–12).



(1) расширение раны; (2) вскрытие части сухожильного влагалища сбоку; (3) аккуратное извлечение конца сухожилия поверхностного и глубокого сгибателя пальцев и выведение их концов в область доступа сухожильного влагалища изогнутыми сосудистыми щипцами



(4), (5) после временной фиксации культей сухожилий поверхностного и глубокого сгибателя пальцев с применением инъекционной иглы сухожилия по отдельности сшивают улучшенным методом наложения шва по Кесслеру с использованием полипропиленовой нити 4-0. Затем для выравнивания области разрыва сухожилия и придания ей гладкости накладывают непрерывный шов с применением нейлоновой нити 6-0 или 7-0



(6) повреждённое влагалище сухожилия зашивают полипропиленовой нитью 5-0 или 6-0; (7) зашивают рану

Рис. 7–11. Восстановление травмы сухожилия сгибате-

ля во влагалнице сухожилия пальца в зоне II

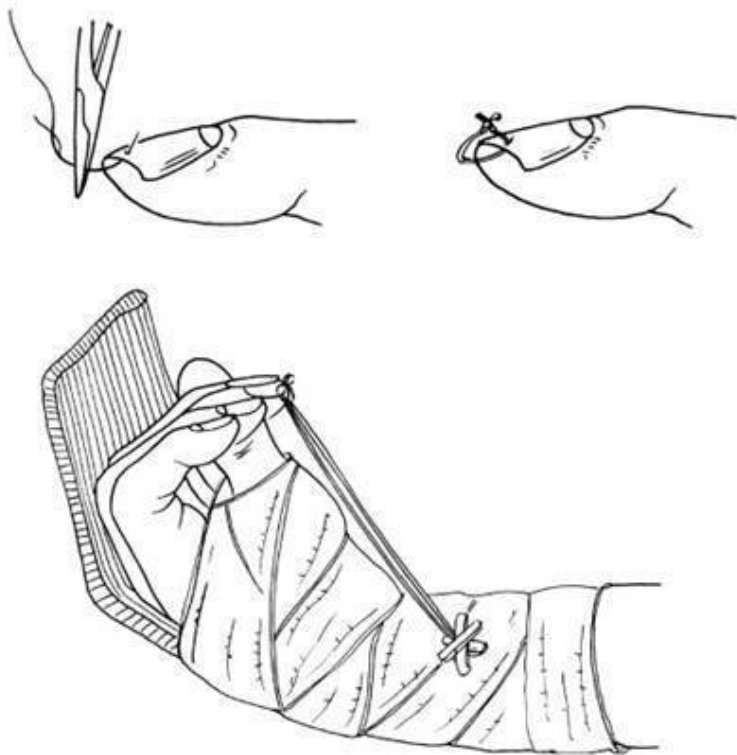


Рис. 7–12. *Использование динамической тракционной шины по Кляйнерту для выполнения активных упражнений по сгибанию и разгибанию пальцев*

Результат восстановления после травмы сухожилия сгибателя во влагиалище зависит не только от состояния травмированного пальца, но и от клинического опыта и навыков хирурга, от того, насколько строго выполняются этапы операции, от степени сотрудничества пациента, от эффективности послеоперационного реабилитационного лечения, а также от своевременности и других факторов.

III зона в ладони (от шейки пястной кости до дистального края поперечной связки запястья)

Травмы в этой области могут привести к повреждению сухожилий поверхностных и глубоких сгибателей, червеобразной мышцы (*lumbricales*), общей пальцевой артерии (*arteria digitalis communis* – общая ладонная пальцевая артерия) и общего пальцевого нерва (общих ладонных пальцевых нервов). В этой области простой разрыв сухожилия поверхностного сгибателя мало влияет на функцию сгибателя, поэтому можно не производить сшивания. Если происходит разрыв сухожилия поверхностного и глубокого сгибателя пальца, то можно зашить сухожилие глубокого сгибателя пальца и одновременно с этим удалить часть длины проксимального и дистального концов сухожилия поверхностного сгибателя пальца. В целях уменьшения вероятности возникновения спайки при сшивании сухожилия глубокого сгибателя используют червеобразную мышцу для оборачивания и накладывают швы. Если при этом разорван общий пальцевой

нерв, его также необходимо восстановить.

IV зона (внутри запястного канала)

С ладонной стороны запястного канала – это твёрдая и гибкая поперечная связка запястного канала, а с лучевой, локтевой и дорсальной стороны – это кости запястья. В этом узком протоке находятся сухожилия длинного сгибателя большого пальца, сухожилия поверхностных и глубоких сгибателей 2–5 пальцев и проходит срединный нерв. Сухожилие покрыто синовиальным влагалищем, и при нормальных обстоятельствах сухожилие скользит беспрепятственно. Однако после травмы из-за отёка сухожилий в узком и твёрдом запястном канале нет места для беспрепятственного скольжения. А если травмированные сухожилия восстановить, то могут возникнуть серьёзные спайки. Следовательно, если в канале запястья происходит разрыв сухожилий поверхностного и глубокого сгибателей со срединным нервом, сухожилия длинного сгибателя большого пальца, только срединный нерв, сухожилия глубоких сгибателей и длинный сгибатель большого пальца подлежат обязательному сшиванию. Однако необходимо удалить часть сухожилия поверхностных сгибателей с проксимального и дистального концов, чтобы снизить вероятность спайки сухожилия. Рассечённую поперечную/ карпальную связку запястья восстанавливать не нужно.

V зона (на предплечье) (от проксимального края поперечной связки запястья до переходной части сухожилия сги-

бателя и мышечного брюшка)

Сухожилия сгибателей в этой области имеют большое количество перитендиновых тканей (paratenon), рыхлую кожу и подкожную клетчатку. Все повреждения сухожилий в этой области, включая сухожилие длинной ладонной мышцы, срединный и локтевой нервы, лучевую и локтевую артерии, следует лечить как можно раньше. Эффект восстановления сухожилия в этой области является наиболее идеальным по сравнению с другими областями. Не следует отказываться от возможности раннего лечения, дабы избежать влияния на раннее восстановление функциональности кисти.

Принципы лечения повреждений сухожилия длинного сгибателя большого пальца в зонах с I по V такие же, как при восстановлении повреждений в соответствующих зонах 2–5 пальцев руки. После восстановления любых сухожилий сгибателя или длинного сгибателя большого пальца для иммобилизации используйте гипсовую шину по тыльной стороне от предплечья до конца пальца. Обратите внимание на положение руки для удобного сгибания запястья, пястно-фалангового сустава, вытягивания проксимального и дистального отдела суставов пальца. По прошествии 3–4 недель иммобилизации после операции следует как можно скорее под руководством физиотерапевта начать проводить тренировочные упражнения, направленные на восстановление функциональности кисти.

ЧАСТЬ ТРЕТЬЯ

Лечение повреждений сухожилий разгибателей

Сухожилия разгибателей кисти являются поверхностными, расположенными только под кожей и фасцией. Раннее лечение травмы сухожилия разгибателя сложностей не представляет. В нормальных условиях диапазон скольжения сухожилия разгибателя пальца меньше, чем у сухожилия сгибателя, и большая часть сухожилий находится в подкожных тканях. Даже если после заживления травмы остаются некоторые спайки, они будут оказывать незначительное влияние на сгибание и разгибание пальцев. Поэтому при сшивании разорванных сухожилий разгибателей послеоперационный результат бывает намного лучше.

Сухожилие разгибателя пальца располагается в промежутке от места соединения мышц с сухожилиями тыльной стороны предплечья до конца основания дистальной фаланги пальца. В соответствии со структурными особенностями и различным расположением данный промежуток можно разделить на пять зон.

Зона I: от центрального пучка на тыльных поверхностях оснований средних фаланг до конечной точки кончика су-

хожилия, где продолжают боковые пучки и центральный пучок.

Тыльная сторона основания дистальной фаланги, прилегающей к конечной точке фиксации, – участок сухожилия, тонкий и перепончатый, частично срастающийся с тыльной частью суставной капсулы дистальных межфаланговых суставов.

Зона II: сухожилие разгибателя от проксимального конца проксимальной фаланги до тыльной стороны основания средней фаланги.

Это сухожилие разделено на три пучка, а именно центральный пучок и боковые пучки с обеих сторон. Три пучка волокон на тыльной стороне проксимального межфалангового сустава соединяются, образуя тонкую и сложную мембраноподобную структуру. Центральная часть волокон центрального пучка соединяется с тыльной стороной суставной капсулы проксимального межфалангового сустава.

Зона III: от дистального конца поперечной связки тыльной стороны запястья до тыльного центрального пучка пястно-фалангового сустава.

На тыльной стороне пястно-фалангового сустава, рядом с сагиттальным пучком, обычно между сухожилиями есть межсухожильные соединения.

Зона IV: Сухожилия разгибателя, расположенные внутри фиброзного влагалища тыльной стороны запястья, покрыты синовиальной оболочкой.

Сухожилия проходят внутри разных фиброзных влагалищ.

Зона V: от проксимального конца влагалища тыльной стороны запястья до соединения мышц предплечья с сухожилиями.

Кроме сухожилий зоны IV, сухожилия разгибателя располагаются поверхностно, и проводить операцию удобно. Послеоперационные результаты очень хорошие. Независимо от зоны расположения сухожилия, если позволяют условия, следует накладывать первичный шов. Повреждения для сухожилий разгибателя в зоне I, II и IV имеют определённые особенности, они будут по отдельности описаны ниже.

1.СВИСАЮЩИЙ ПАЛЕЦ (ФОРМА СВИСАЮЩЕГО ПАЛЬЦА)

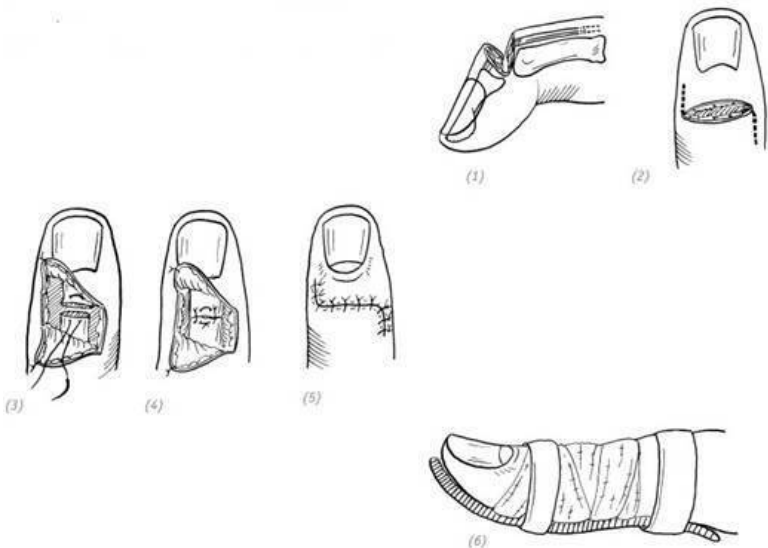
Сухожилие разгибателя соединяется с тонкой суставной капсулой около точки фиксации на дистальной фаланге. При порезах на тыльной стороне дистального межфалангового сустава или проколах (также при ранении чем-то острым) пальца сухожилие разгибателя в конечной точке легко может разорваться, что не позволит дистальной фаланге пальца руки выполнять разгибательные движения. Сухожилие глубокого сгибателя натянется, и дистальная фаланга будет в согнутом виде, образуя молоткообразный палец, также извест-

ный как бейсбольный палец. Иногда у основания дистальной фаланги отрывается небольшой кусок кости. Травма может проявляться в различной степени сгибательной деформации в дистальном межфаланговом суставе, дистальная фаланга не может активно разгибаться, но диапазон пассивного разгибания в норме. Иногда также может наблюдаться чрезмерное разгибание проксимальных межфаланговых суставов.

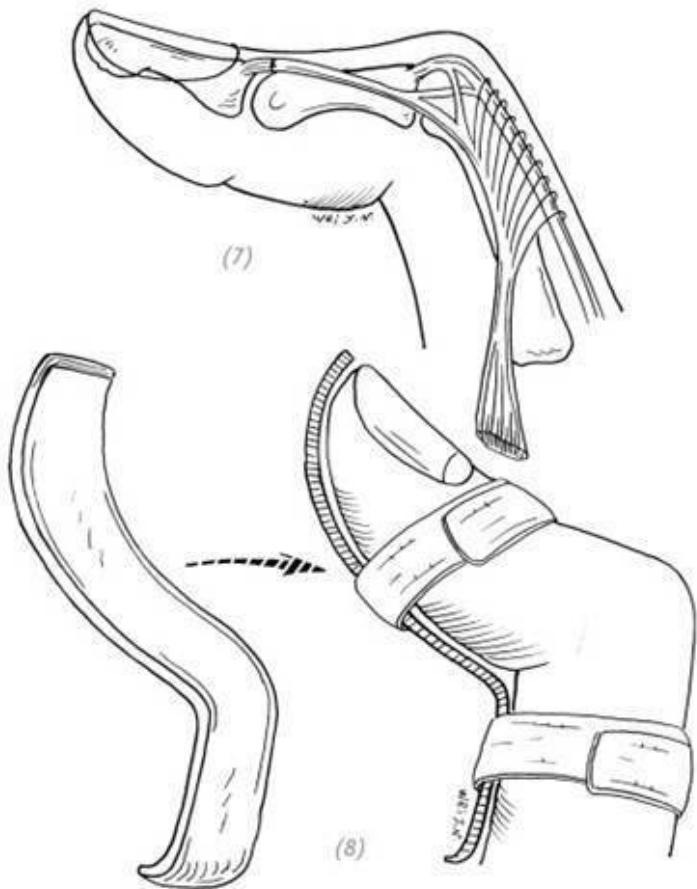
Повреждение «крайней точки» сухожилия разгибателя

Острым предметом был нанесён стандартный порез вблизи «крайней точки» сухожилия разгибателя пальца – разорванное сухожилие следует восстановить как можно раньше. После обработки раны разорванное сухожилие ушивают матрацным швом. После операции используют алюминиевые шины, чтобы зафиксировать проксимальный межфаланговый сустав в положении сгибания и дистальный межфаланговый сустав в положении разгибания (рис. 7–13); также может быть использована тонкая спица Киршнера, чтобы провести её по диагонали сбоку от основания дистальной фаланги через дистальный межфаланговый сустав до шейки головки средней фаланги, тем самым зафиксировать дистальную фалангу в положении разгибания. После операции также необходимо использовать алюминиевые шины для фиксации проксимального сустава в положении сгибания и дистального сустава в положении разгибания на 6

неделя (рис. 7–14).



(1) резаная рана «крайней точки» сухожилия разгибателя пальца; (2) для расширения раны по бокам делаются дополнительные разрезы; (3), (4) сшивание разорванного сухожилия матрацным и узловым швами; (5) зашивание раны; (6) послеоперационная фиксация с помощью шины дистальной фаланги пальца в положении разгибания



(7), (8) после восстановления сухожилия разгибателя используют алюминиевую шину для фиксации проксимального

межфалангового сустава в положении сгибания и дистального межфалангового сустава в положении разгибания

Рис. 7–13. *Операция по сшиванию раны резаного типа на «конечной точке» сухожилия разгибателя*

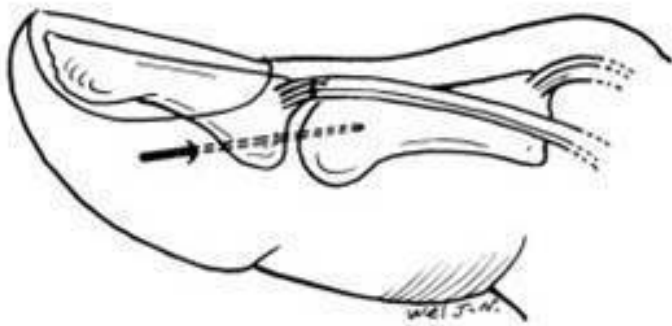


Рис. 7–14. *Разрыв «конечной точки» сухожилия разгибателя, применение спиц Киришнера после операции для диагональной фиксации*

Отрыв сухожилия разгибателя в «конечной точке»
(прим. редактора: точки фиксации)

Часто это происходит из-за ранения чем-то колющим, но

есть вероятность разрыва, если выпрямленная дистальная фаланга резко и значительно пассивно сгибается. Некоторые пожилые пациенты страдают артритом дистального межфалангового сустава, гиперостозом вокруг сустава и имеют более слабую тыльную сторону суставной капсулы. Незначительная травма или прокол (ранение чем-то колющим) могут вызвать отрыв сухожилия разгибателя. Из-за закрытого характера отрыва сухожилия этот вид травмы является нестандартным, и раннее наложение швов затруднено. В течение 48 часов после травмы необходимо добиться фиксации проксимальных суставов в положении сгибания и дистальных суставов в положении разгибания с помощью алюминиевых шин или гипсовой лангеты в виде трубки сроком на 6 недель (рис. 7–15). У тех, кто обращается за медицинской помощью через несколько дней после травмы, сухожилие разгибателя находится в расслабленном состоянии из-за разрастания волокнистой соединительной ткани между сухожилием и «конечной точкой». Поэтому даже несмотря на то, что дистальная фаланга пальца зафиксирована в положении разгибания, вероятность успешного исхода очень низкая. Если после 6 недель внешней фиксации дистальная фаланга пальца всё ещё опускается (свисает), сначала можно выполнить упражнения на пассивное разгибание сустава, а после того как пассивная функциональность сустава будет в удовлетворительном состоянии, можно провести отложенную хирургическую операцию по восстановлению.

При изготовлении гипсовой повязки для фиксации молоткообразного пальца хирург не должен давить пальцами на гипсовую повязку на тыльной стороне дистального межфалангового сустава, а необходимо большим пальцем надавливать на гипсовую повязку со стороны подушечки поражённого пальца, чтобы дистальная фаланга была в разогнутом состоянии. При этом данный метод часто приводит к сдавливанию кожи на тыльной стороне дистального межфалангового сустава гипсовой повязкой после её высыхания, тем самым вызывая некроз кожи. Поэтому правильно будет позволить пациенту большим пальцем нажимать на подушечку поражённого пальца и удерживать дистальную фалангу в разогнутом положении до тех пор, пока гипсовая повязка не высохнет (рис. 7–16).

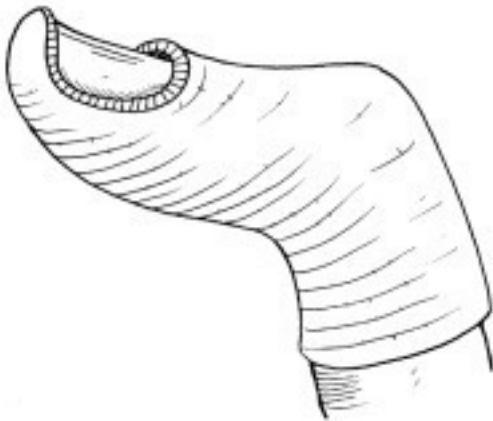
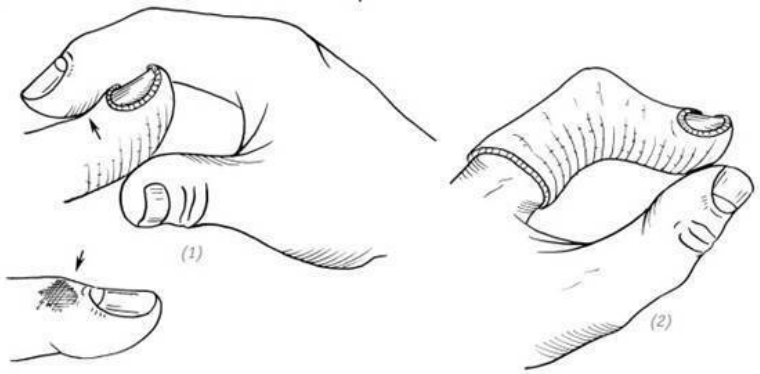


Рис. 7–15. Рана с отрывом сухожилия разгибателя от точки фиксации, фиксация положения при помощи гипсовой повязки в форме трубки

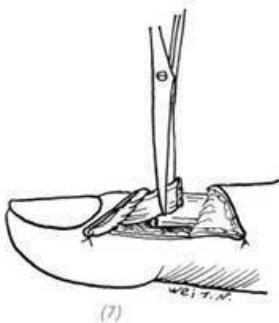
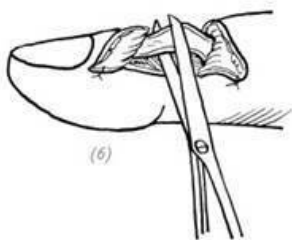
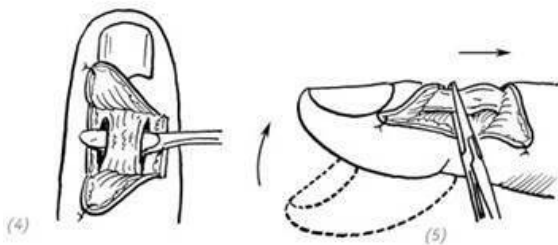
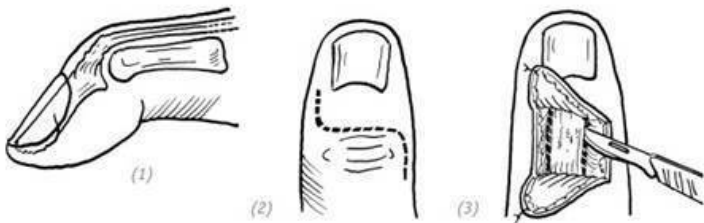


(1) хирург пальцами надавливает на гипсовую лангету, что может вызвать некроз кожи на тыльной стороне; (2) правильный метод – заставить пациента большим пальцем надавливать на повреждённый палец в гипсовой лангете в виде трубки, чтобы дистальная фаланга была разогнута

Рис. 7–16. *Лечение молоткообразного пальца методом разгибания дистальной фаланги при наложении гипсовой лангеты в виде трубки («конечная точка» сухожилия разгибателя оторвана)*

Отложенное восстановление отрыва «конечной точки» сухожилия разгибателя используется при неудачной фиксации шиной или гипсовой повязкой в виде трубки. Операцию необходимо проводить после образования между дисталь-

ным и проксимальным концами или плотной рубцовой ткани и исчезновения травматической реакции, если при этом дистальный межфаланговый сустав имеет хорошее пассивное разгибание. Метод заключается в том, чтобы сделать параллельные надрезы с обеих сторон сухожилия разгибателя и его струпа и тем самым ослабить сухожилие разгибателя. Когда сухожилие разгибателя растягивается, дистальная фаланга может быть полностью выпрямлена, что указывает на полное расслабление. Вырезается и удаляется лишняя рубцовая часть на сухожилиях разгибателя, обычно от 2 до 3 мм. Оба конца сухожилия сшиваются, и дистальный межфаланговый сустав фиксируется спицами Киршнера. После операции следует использовать алюминиевую шину для фиксации проксимального сустава в положении сгибания и дистального сустава в положении разгибания в течение 6 недель (рис. 7-17).

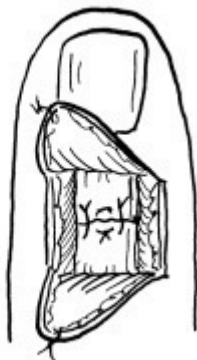


(1) отрыв от точки фиксации сухожилия разгибателя;
 (2) разрез; (3) параллельные разрезы с двух сторон сухожилия разгибателя; (4) пассивное расслабление сухожилия

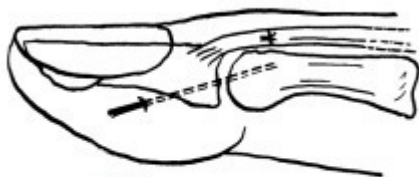
разгибателя; (5) вытягивание сухожилия разгибателя – дистальная фаланга выпрямляется, что указывает на полное расслабление; (6), (7) срезание и удаление лишней рубцовой части на сухожилиях разгибателя



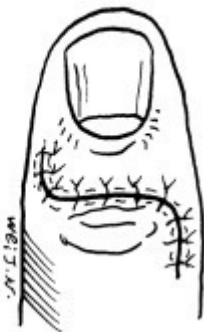
(8)



(9)



(10)



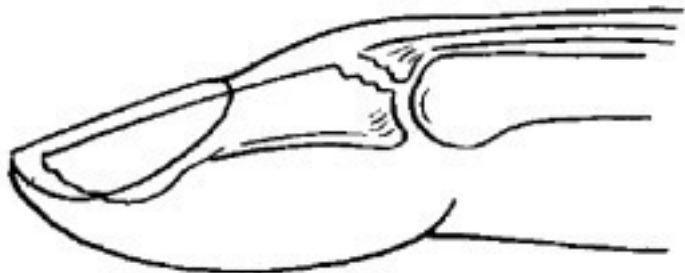(11)

(8), (9) сшивание сухожилия разгибателя; (10) фиксация спицами Киришнера дистального сустава в положении разгибания на 6 недель; (11) зашивание разреза

Рис. 7–17. Отложенная операция по восстановлению отрыва конечной точки сухожилия разгибателя

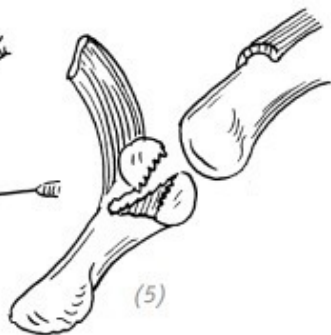
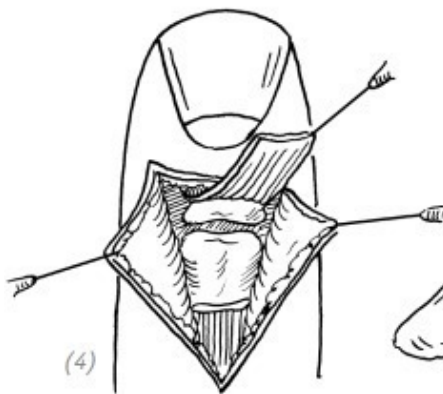
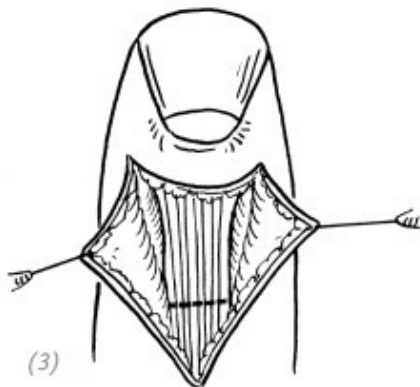
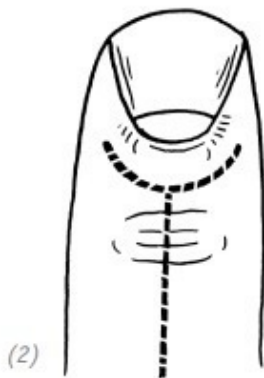
Отрывной перелом в точке фиксации сухожилия разгибателя

Например, отломки при переломе занимают менее $1/3$ поверхности основания сустава дистальной фаланги и смещены. Смещение отломков должно быть максимально устранено. После восстановления используют алюминиевую шину или гипсовую лангету в виде трубки для фиксации пальца в положении сгибания проксимального межфалангового сустава и разгибания дистального межфалангового сустава. У детей отрывной перелом в конечной точке фиксации сухожилия разгибателя пальца и свисание пальца чаще всего являются показателями травмы в области эпифиза, что может быть восстановлено методом закрытой репозиции, затем зафиксировано гипсом или шиной на 3–4 недели до заживления эпифиза. Если фрагмент перелома превышает $1/3$ поверхности сустава и имеет очевидное смещение, его можно зафиксировать с помощью спицы Киршнера или стальной проволоки путём открытой репозиции, после операции алюминиевую шину необходимо зафиксировать в указанном выше положении (рис. 7–18, 19).



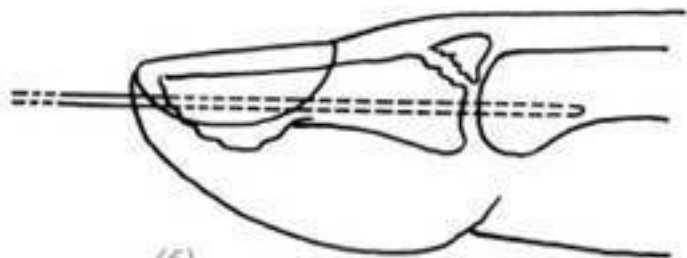
(1)

(1) отрывной перелом в точке фиксации сухожилия разгибателя




(2) разрез; (3) – (5) на тыльной стороне пальца делают разрез с формированием кожных лоскутов и раскрывают лоскуты в разные стороны, сухожилие на проксимальном конце конечной точки сухожилия разгибателя отрезают и

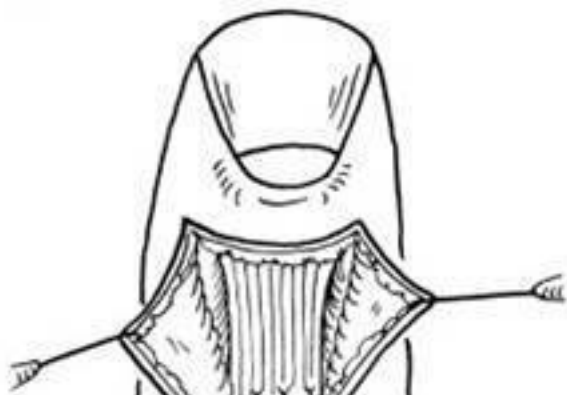поднимают, чтобы выявить место отрывного перелома



(6)

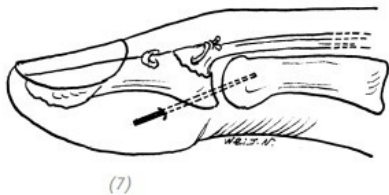
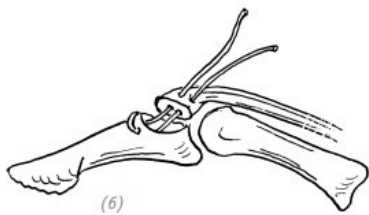
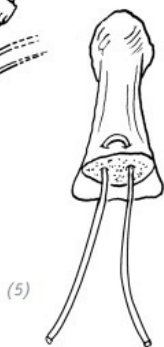
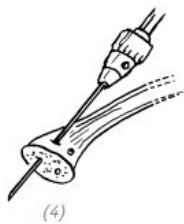
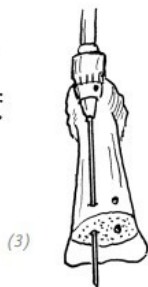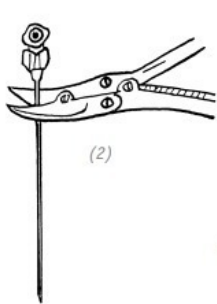
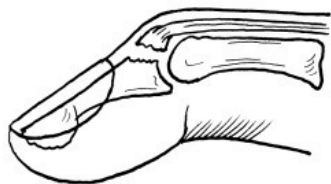


(7)



(6) сначала используют тонкую спицу Киришнера, проходят через кончик пальца и пронизывают дистальную фалангу, фиксируют дистальный межфаланговый сустав; (7) затем используют ещё одну тонкую спицу Киришнера для фиксации отломка при отрывном переломе после репозиции; (8) наложение швов на сухожилие разгибателя и разрез

Рис. 7–18. *Открытая репозиция и внутренняя фиксация спицами Киришнера при отрывном переломе точки фиксации сухожилия разгибателя*



(1) отрывной перелом точки фиксации сухожилия разгибателя; (2), (3) использование иглы для шприца вместо спиц Киришнера для просверливания двух отверстий на тыльной стороне в месте перелома на дистальной фаланге; (4) выполнение соответствующих двух маленьких отверстий, проходящих через поверхность перелома на отломке; (5) – (7) использование стальной проволоки для закрепления, а также применение спиц Киришнера для фиксации сустава пальца на 6–8 недель

Рис. 7–19. *Открытая репозиция и внутренняя фиксация стальной проволокой при отрывном переломе точки фиксации сухожилия разгибателя*

2. ТРАВМА ЦЕНТРАЛЬНОГО ПУЧКА СУХОЖИЛИЯ И ПЕТЕЛЬНАЯ ДЕФОРМАЦИЯ СУХОЖИЛИЯ РАЗГИБАТЕЛЯ

(прим. редактора: феномен пуговичной петли, деформация по типу «бутоньерки»)

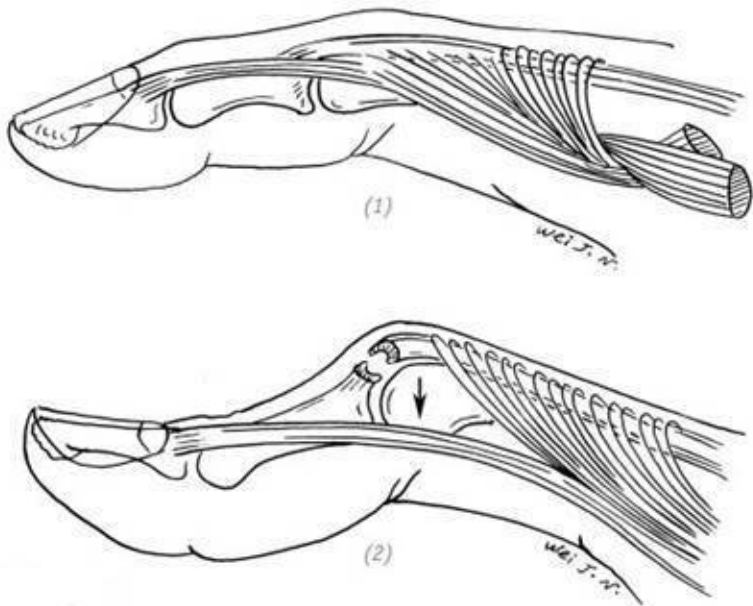
Травма центрального пучка сухожилия разгибателя не является распространённой травмой. Её можно встретить при открытых порезах или травмах от сдавливания при накатах, а также при закрытых отрывных травмах. Например, сильное пассивное быстрое сгибание проксимального межфалангового сустава из выпрямленного (разогнутого) положения

или отрыв центрального пучка сухожилий, вызванный ладонным вывихом проксимального межфалангового сустава, может сопровождаться или не сопровождаться дорсальным отрывным переломом основания средней фаланги. Когда повреждён только центральный пучок сухожилия или повреждён латеральный пучок сухожилия с одной стороны, то латеральный пучок сухожилия с другой стороны всё ещё может разгибать проксимальный межфаланговый сустав, хотя его сила слаба и диапазон разгибания уменьшен. И при такой ситуации часто возможен запоздалый диагноз. Характерная петельная деформация обычно обнаруживается через 10–20 дней после травмы.

Травма центрального пучка сухожилия разгибателя или отрыв конечной точки центрального пучка сухожилия

В случае потери возможности для раннего восстановления, сопровождающейся непрерывным сгибанием и разгибанием травмированного пальца, проксимальный конец центрального пучка сухожилия будет постепенно возвращаться к прежнему состоянию, в то же время латеральные пучки сухожилия с обеих сторон и центральный пучок сухожилия теряют связь, постепенно скатываясь с дорсальной стороны проксимального межфалангового сустава на боковую сторону. Как только оно соскальзывает на ладонную сторону двигательной оси сустава, латеральные пучки больше не играют роли в разгибании пальца. Напротив, всякий раз, когда паль-

цы значительно разгибаются, смещённые латеральные пучки сухожилий сгибают проксимальные межфаланговые суставы и разгибают дистальные межфаланговые суставы. В это время головка проксимальной фаланги выступает из разорванного центрального пучка сухожилия, как будто выступает из петли для пуговицы, отсюда название «петельная деформация» (*прим. редактора: феномен пуговичной петли, деформация по типу «бутоньерки»*) (рис. 7–20). По прошествии короткого промежутка времени с момента травмы проксимальный межфаланговый сустав на ранней стадии, соответственно, может быть пассивно выпрямлен, при этом латеральные пучки сухожилий с обеих сторон могут также с боковой стороны вернуться в исходное положение. По прошествии же длительного времени скатывающиеся в боковую сторону пучки сухожилия постепенно судорожно сокращаются (возникает контрактура) и не могут быть репозиционированы, более того, потом возникают контрактуры капсулы проксимального межфалангового сустава с ладонной стороны и капсулы дистального межфалангового сустава с тыльной стороны ладони, которые трудно поддаются лечению.

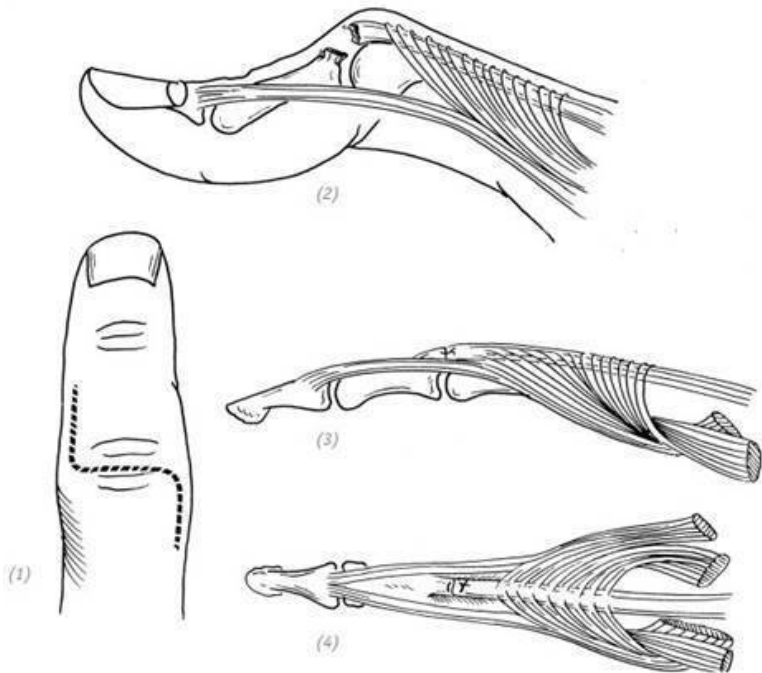


(1) обычное расположение и связи центрального пучка сухожилия с латеральными пучками; (2) после разрыва центрального пучка сухожилия проксимальный конец вернулся в прежнее состояние, произошло расщепление дорсального апоневроза с двух сторон, латеральные пучки с обеих сторон соскользнули в ладонную сторону, и образовалась петельная деформация

Рис. 7–20. Механизм возникновения петельной деформации

ции после разрыва центрального пучка сухожилия разгибателя пальца

Встречаются ситуации, когда на тыльной стороне проксимальной фаланги пальца кисти имеется рваная рана. И не важно, какого размера или глубины рана. В любом случае при её очищении необходимо обследовать центральный пучок сухожилия разгибателя пальца и дорсальный апоневроз. Если имеются разрывы или повреждения, то необходимо наложить первичные швы. После операции палец фиксируют в разогнутом положении на 5–6 недель с помощью гипсовой лангеты (рис. 7–21). При травме закрытого типа, если есть сомнения в повреждении центрального пучка сухожилия, необходимо на 6 недель зафиксировать проксимальный межфаланговый сустав в разогнутом положении или использовать спицы Киршнера для фиксации. После этого следует приступать к функциональным упражнениям. Если после травмы подозревается закрытое повреждение, соседний сустав должен быть зафиксирован в прямом положении на 6 недель при помощи стерильной иглы, а затем – необходимо начать выполнение функциональных упражнений. Если функции центрального пучка сухожилия по-прежнему не восстановились, необходимо на ранней стадии провести восстановительную операцию.



(1) расширение раны; (2) часто встречающаяся травма центрального пучка

(3), (4) зашивание центрального пучка сухожилия разгибателя и дорсального апоневроза

Рис. 7–21. Восстановление разрыва центрального пучка сухожилия разгибателя пальца

Существует множество методов лечения травмы центрального пучка сухожилия или его конечной точки в отдалённом периоде, а именно петельной деформации, однако ключевым моментом является результат самого лечения. Он зависит от хорошего состояния кожных покровов на тыльной стороне пальца и хорошего диапазона пассивных движений межфалангового сустава, а также от самой операции, которая может восстановить (реконструировать) конечную точку центрального пучка сухожилия, ослабить и вернуть обратно, на тыльную сторону пальца, скатившиеся латеральные пучки сухожилия с обеих сторон. И тем самым восстановить его нормальное анатомическое соотношение.

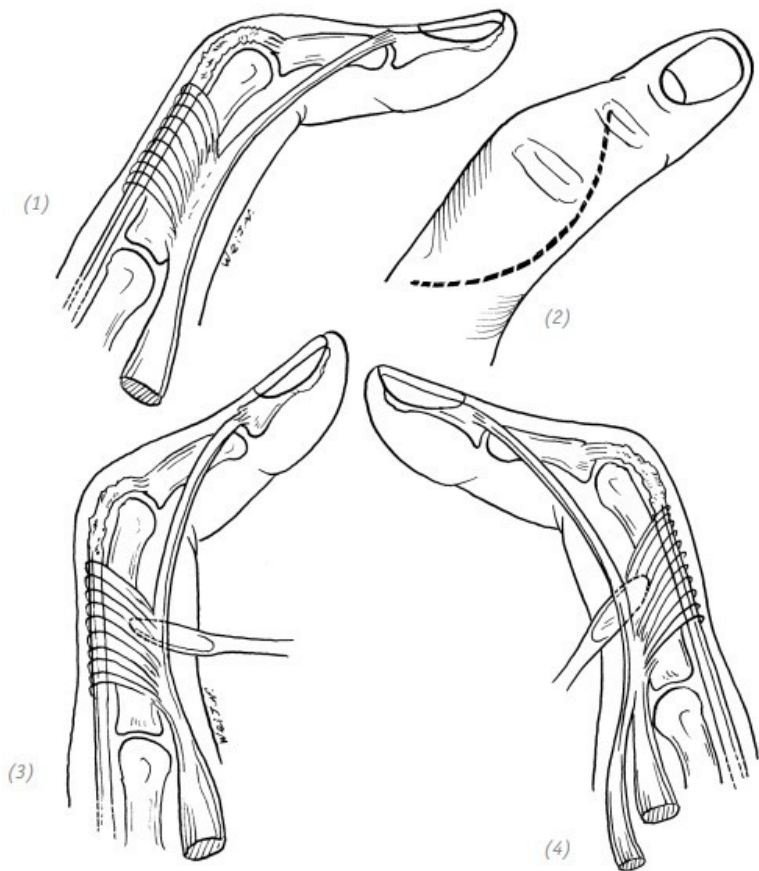
При восстановлении центрального пучка сухожилия возможно три типа ситуаций:

1. Рубцовое сращение центрального пучка сухожилия в удлинении (в расслабленном положении, тонуса нет). В такой ситуации можно полностью ослабить центральный пучок сухожилия разгибателя и латеральные пучки сухожилия с обеих сторон, удалить «избыточный рубец» центрального пучка сухожилия, напрямую сшить два конца, ослабленные латеральные пучки с обеих сторон подтянуть на тыльную сторону пальца. Затем с двух сторон апоневроза сухожилия разгибателя наложить швы (рис. 7–22).

2. Осталась (сохранилась) конечная точка фиксации, но проксимальный конец имеет повреждение и не может быть сшит напрямую. Можно взять сухожилие длинной ладонной

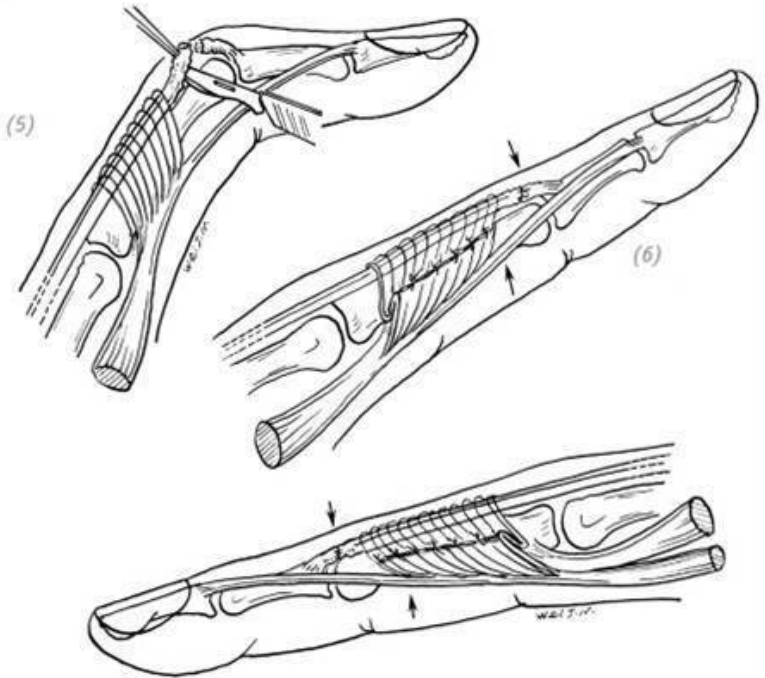
мышцы или любые другие, пригодные для пластики, сухожилия, чтобы перекрыть дефект и одновременно с этим переплести и сшить с латеральными пучками. Латеральные пучки помещаются на тыльную сторону пальца

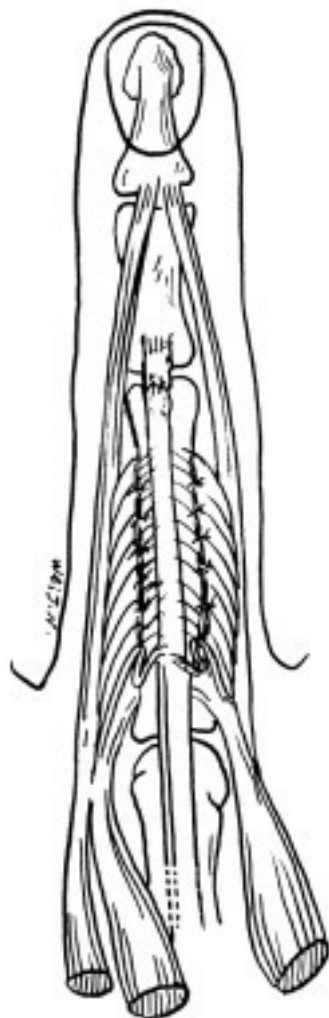
3. Отрыв сухожилия от точки фиксации. В основании средней фаланги пальца можно сформировать отверстие и, используя свободное сухожилие, сшить с фалангой пальца, прочно зафиксировав на вновь сформированной точке фиксации. При этом переплести трансплантируемое сухожилие с повреждёнными участками сухожилия и латеральными пучками сухожилия (рис. 7–23). Также можно разрезать латеральные пучки сухожилия в продольном направлении, пришить одну половину к культе конечной точки центрального пучка, а вторую половину – к влагалищу сухожилия сгибателя пальца (рис. 7–24). Или с каждой из сторон латеральных пучков сухожилия отрезать по половине и сшить крест-накрест (рис. 7–25).



(1) травма центрального пучка сухожилия разгибателя; возникла петельная деформация, также рубцовое соединение двух концов разорванного центрального пучка сухожи-

лия в удлинении, тонуса нет; (2) доступ: делается большой дугообразный разрез на тыльной стороне проксимальной и средней фаланги пальца; (3), (4) разъединение «тупым» способом, ослабление апоневроза разгибателя и латеральных пучков сухожилия разгибателя с обеих сторон



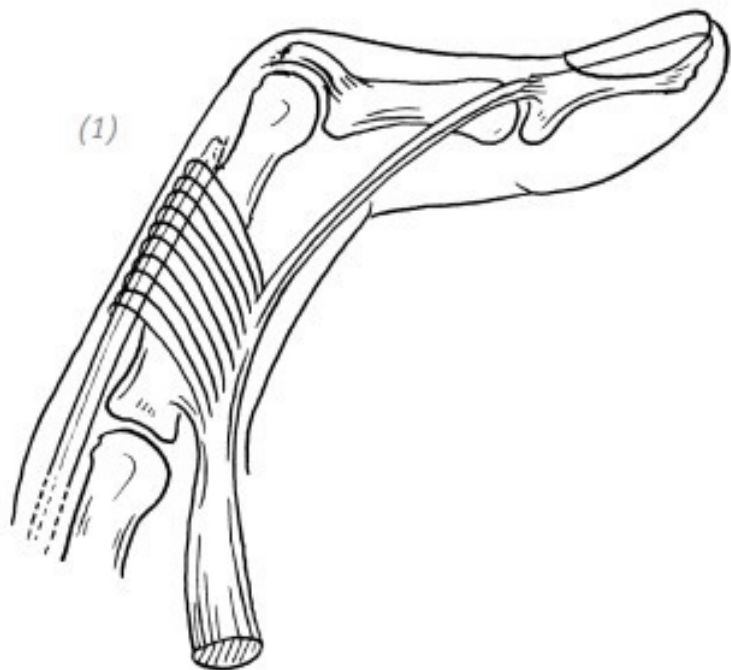


(8)

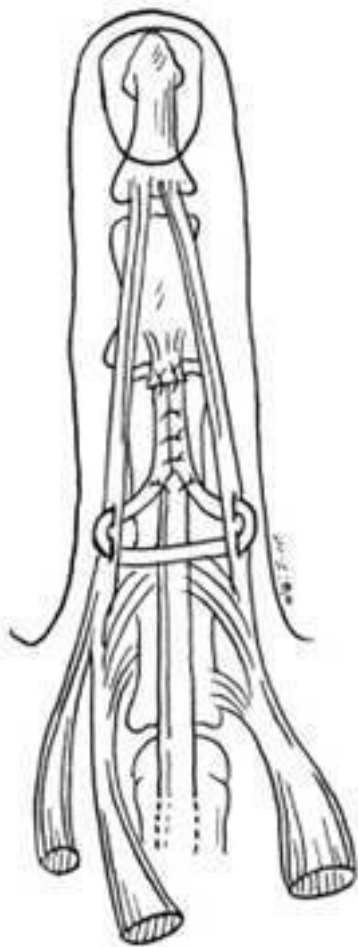
(5) иссечение сросшегося в удлинении центрального пучка сухожилия разгибателя; (7), (8) палец в разогнутом положении. Удаление избыточной части ослабленного центрального пучка сухожилия. Сшивание центрального пучка сухожилия и в то же время натягивание латеральных пучков сухожилия с обеих сторон на тыльную сторону пальца. Наложение перекрывающих швов с двух сторон апоневроза сухожилия разгибателя. После операции палец в разогнутом положении фиксируется гипсовой шиной по ладонной стороне от кончика пальца до предплечья на 6 недель

Рис. 7–22. Отсроченное восстановление центрального пучка сухожилия разгибателя пальца после травмы (рис. (1))

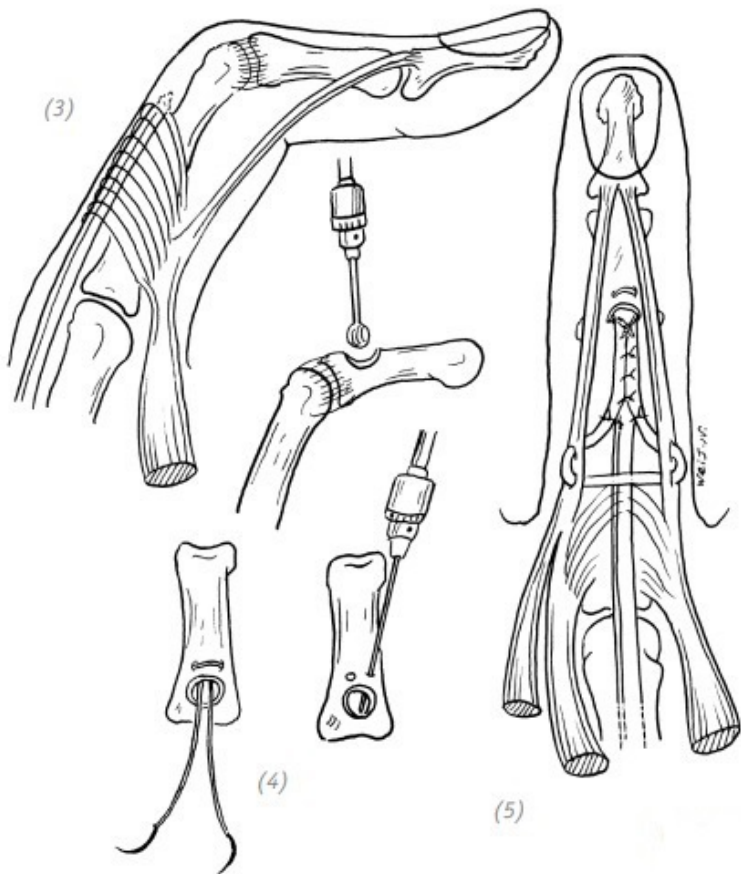
(1)



(2)



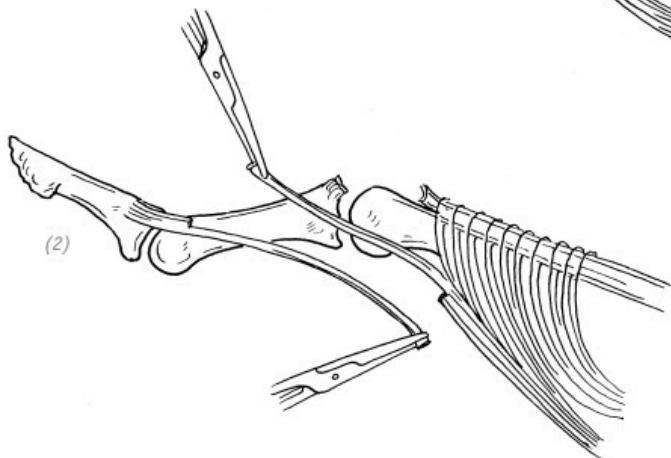
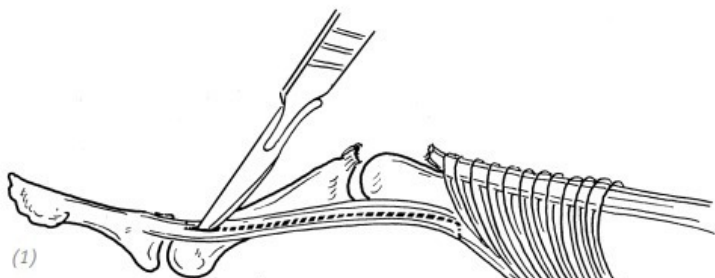
(1), (2) если центральный пучок сухожилия повреждён, а его конечная точка фиксации сухожилия сохранена, проксимальный конец имеет дефект и не может быть сшит «конец в конец», то можно после полного ослабления апоневроза разгибателя и обоих латеральных пучков натянуть латеральные пучки на тыльную сторону пальца и сделать пересадку, используя сухожилие длинной ладонной мышцы или другие свободные сухожилия. Восстановление анатомических связей центрального пучка сухожилия с его латеральными пучками способом, показанным на рисунке (2)



(3), (4), (5) если конечная точка фиксации центрального пучка сухожилия оторвана, а проксимальный конец имеет дефект сухожилия, то необходимо заново восстановить его

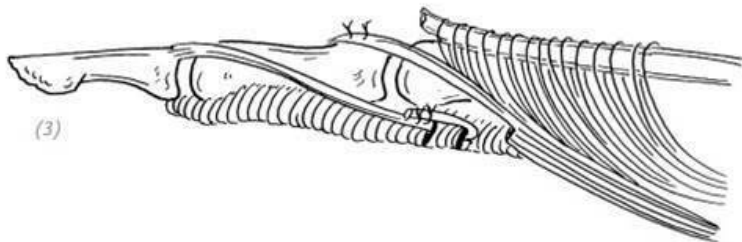
конечную точку. Это способ, при котором на тыльной стороне части основания средней фаланги пальца формируется большое отверстие, и тонкими щипцами Киришнера проделываются два маленьких отверстия, затем после мобилизации латеральные пучки сухожилия с обеих сторон натягиваются на тыльную сторону пальца, и применяется метод свободной пересадки сухожилия. В соответствии со способом, показанным на рисунке (5), наложить швы на конечную точку центрального пучка сухожилия и на оба латеральных пучка

Рис. 7–23. Отсроченное восстановление центрального пучка сухожилия разгибателя пальца после травмы (2)



*(1), (2) после травмы центрального пучка сухожилия конечная точка уцелела, латеральные пучки сухожилия рас-
секаются в продольном направлении, определяют дистальный и проксимальный концы и отрезают соответственно с*


внутренней и наружной стороны



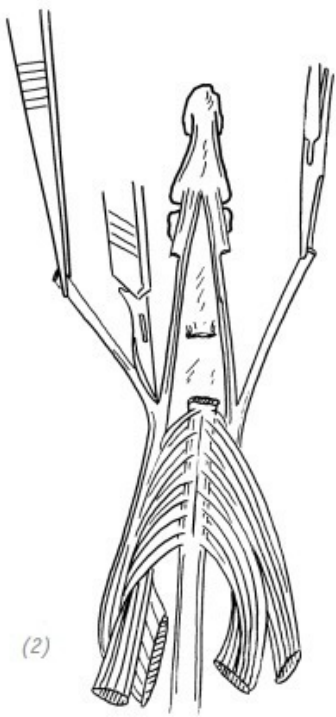
(3) проксимальный участок половины латерального пучка сухожилия пришивают к культe конечной точки центрального пучка, а второй дистальный участок половины после продевания через боковой поддерживающий туннель (сухожилий сгибателей) проксимальной фаланги пришивают к самому себе

Рис. 7–24. *Отсроченное восстановление центрального пучка сухожилия разгибателя (3)*

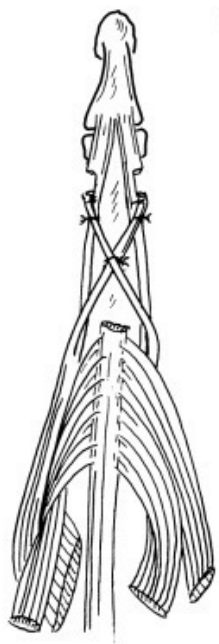
(1)



(2)



(3)



(1) повреждение центрального пучка сухожилия; (2) расчленение латеральных пучков сухожилия в продольном направлении и отсечение краёв с одной стороны в дистальной части; (3) после перекрещивания двух сухожильных полосок на тыльной стороне проксимального межфалангового сустава проксимальные концы пришиваются к соответствующим латеральным пучкам сухожилия, при этом «перекрестие» тоже сшивается

Рис. 7–25. *Способ перекрёстного сшивания латеральных пучков сухожилия (по методу Carroll)*

3.СМЕЩЕНИЕ (СОСКАЛЬЗЫВАНИЕ) «КАПЮШОНА» (прим. редактора: удерживателя) СУХОЖИЛИЯ РАЗГИБАТЕЛЯ ПАЛЬЦЕВ КИСТИ

Обычно при сгибании пястно-фаланговых суставов среднее кольцо сухожилия разгибателя мизинца слегка отклоняется в локтевую сторону, а сухожилие разгибателя указательного пальца слегка отклоняется в лучевую (радиальную) сторону. «Капюшоны» сухожилий разгибателей расположены на пястно-фаланговых суставах, лучевая сторона, по сравнению с локтевой стороной, ослаблена. Внешняя травма или ревматоидный артрит могут вызвать повреждение лучевой структуры «капюшона» сухожилия разгибателя, в результате чего возникает соскальзывание сухожилия в локте-

вую сторону. Иногда без очевидной причины, из-за особенностей анатомической структуры «капюшона» сухожилия и отклонения пястно-фалангового сустава в локтевую сторону во время сгибания также может возникать соскальзывание сухожилий разгибателей. В это время при сгибании пальцев сухожилия разгибателей могут соскользнуть в локтевую сторону и попасть в промежуток между головками пястных костей. В тяжёлых случаях могут наблюдаться локальная боль, отёк и нескоординированные сгибательные и разгибательные движения пястно-фаланговых суставов. При соскальзывании сухожилия разгибателя в любом случае следует проводить хирургическое вмешательство. Операция должна восстановить разорванный «капюшон» сухожилия и, благодаря использованию пучка разгибателя пальцев кисти, укрепить его.

Ход операции

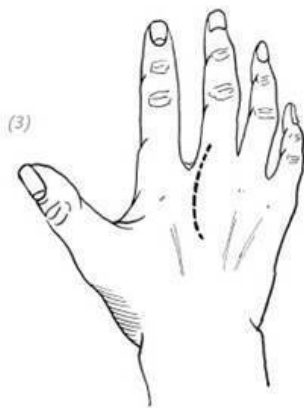
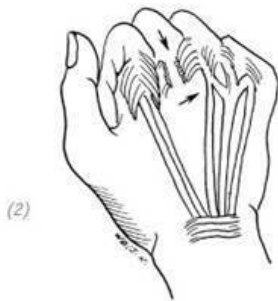
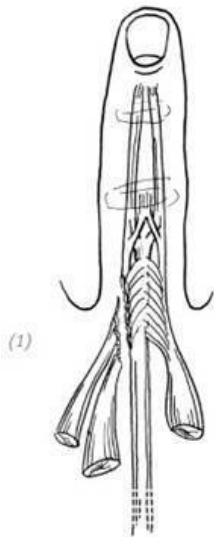
1. Делается дугообразный доступ на тыльной стороне пястно-фалангового сустава (лучевая сторона в качестве верхней точки).

2. Зашивается разорванный «капюшон» сухожилия разгибателя.

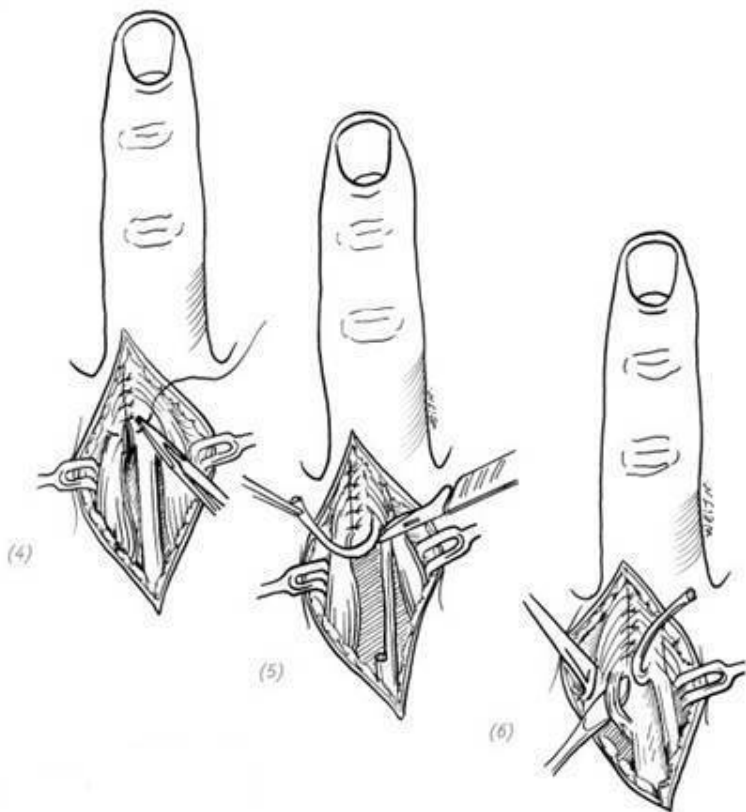
3. В обратном направлении (ретроградно) берётся 1/2 пучка сухожилия лучевой стороны разгибателя пальца кисти длиной примерно 3–4 см, отсекается коллатеральная связка пястно-фалангового сустава с той же стороны, из отобранного пучка сухожилия формируют кольцо, проводя через кол-

латеральную связку и латеральный пучок сухожилия, и после возвращения и загиба пришивается на сухожилии разгибателя.

4. После операции гипсовой шиной фиксируют поражённую конечность в состоянии разгибания запястья под углом 20° , а пястно-фаланговые суставы и межфаланговые суставы – в разогнутом состоянии. Через 6 недель гипсовую шину снимают, и пациент начинает выполнять функциональные упражнения (рис. 7–26).

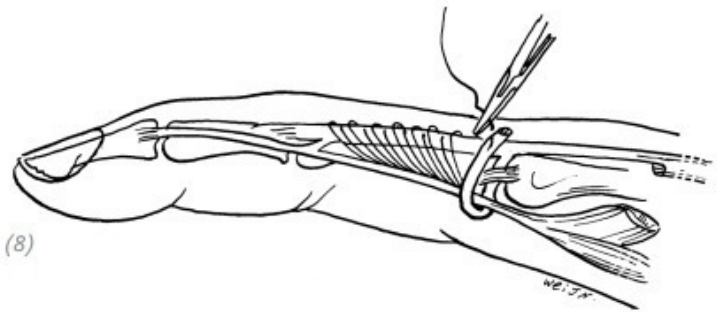
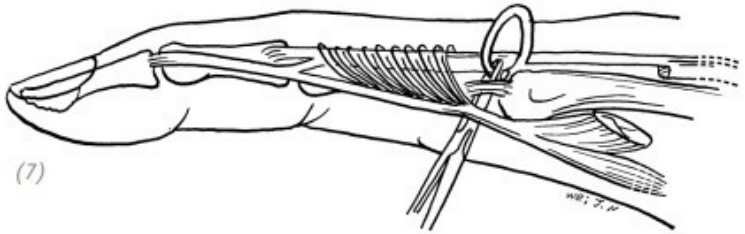


(1), (2) разрыв апоневроза «капюшона» сухожилия разгибателя пальца обычно происходит на лучевой стороне. При сгибании пальцев сухожилие разгибателя соскальзывает в локтевую сторону и попадает в канавку между головками пястных костей; (3) хирургический разрез



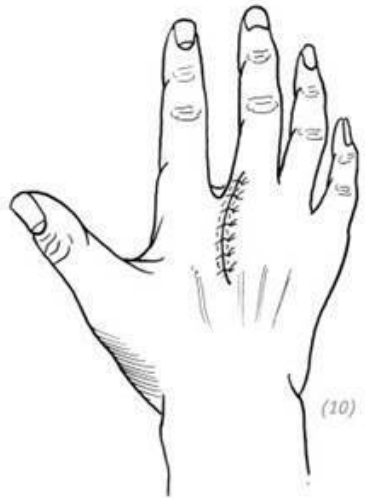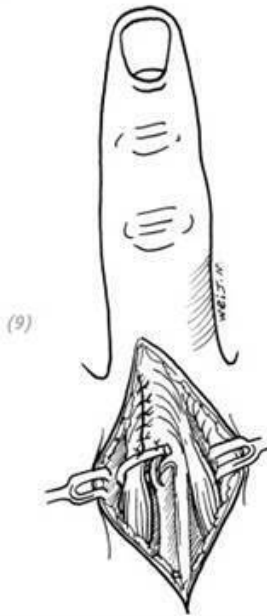
(4) шивание разорванного апоневроза разгибателя; (5) ретроградно отбирается 1/2 пучка сухожилия на разгиба-

теле пальца кисти длиной примерно 3–4 см; (6) отделяется коллатеральная связка пястно-фалангового сустава с той же стороны



(7), (8) взятый пучок разгибателя пальцев проходит через глубокую поверхность коллатеральной связки пястно-фалангового сустава и латерального пучка сухожилия разги-

бателя, сухожильный пучок после возвращения пришивается на сухожилие разгибателя



(9) ретроградный пучок разгибателя пальцев проходит через глубокую поверхность коллатеральной связки пястно-фалангового сустава и латерального пучка сухожилия разгибателя, сухожильный пучок после возвращения пришивается на сухожилие разгибателя; (10) зашитый хирур-

гический разрез. После операции с ладонной стороны предплечья фиксируют гипсовой шиной на 6 недель поражённую руку в состоянии разгибания запястья под углом 20°, а пястно-фаланговые суставы и межфаланговые суставы – в разогнутом состоянии

Рис. 7–26. *Восстановление соскользнувшего капюшона» сухожилия разгибателя пальца кисти*

4. ТРАВМА СУХОЖИЛИЯ РАЗГИБАТЕЛЯ ВБЛИЗИ ОБЛАСТИ СИНОВИАЛЬНЫХ ВЛАГАЛИЩ КОСТНО-ФИБРОЗНЫХ КАНАЛОВ

Например, разрывается сухожилие разгибателя на тыльной стороне кисти рядом с влагалищем под удерживателем мышц-разгибателей. Проксимальный конец часто втягивается внутрь влагалища под удерживателем мышц-разгибателей или даже в дистальный отдел предплечья, что нелегко для обнаружения. Во время обработки раны выполняется поиск проксимального конца сухожилия разгибателя в соответствии с анатомическим положением сухожилия разгибателя и осторожное вытягивание проксимального конца разорванного сухожилия с помощью сосудистого зажима или щипцов для сухожилий. Используют инъекционную иглу для временной фиксации проксимального конца сухожилия, чтобы избежать повторного втягивания его во влагали-

ще, а также для удобства наложения швов (рис. 7–27, 28). Если сухожилие не удаётся вытащить, то можно сделать дугообразный разрез на проксимальном конце удерживателя мышц-разгибателей и после обнаружения сухожилия в проксимальном конце удерживателя мышц-разгибателей и протягивания его через влагалище до его дистального конца зашить. Во время операции старайтесь не разрезать удерживатель мышц-разгибателей, иначе легко может произойти слипание сухожилия разгибателя и удерживателя мышц-разгибателей. Если нужно рассечь удерживатель мышц-разгибателей для восстановления разорванного сухожилия разгибателя пальцев кисти, то после восстановления сухожилия необходимо повторно сшить рассечённый удерживатель мышц-разгибателей, используя нейлоновые или полипропиленовые нити 5-0, чтобы после операции избежать дугообразного выпячивания сухожилия разгибателя пальцев кисти на тыльной стороне лучезапястного сустава во время выпрямления и разгибания пальцев кисти (рис. 7–29). После восстановления других сухожилий нет необходимости зашивать удерживатель мышц-разгибателей тыльной стороны запястья, чтобы снизить вероятность сращения сухожилий.

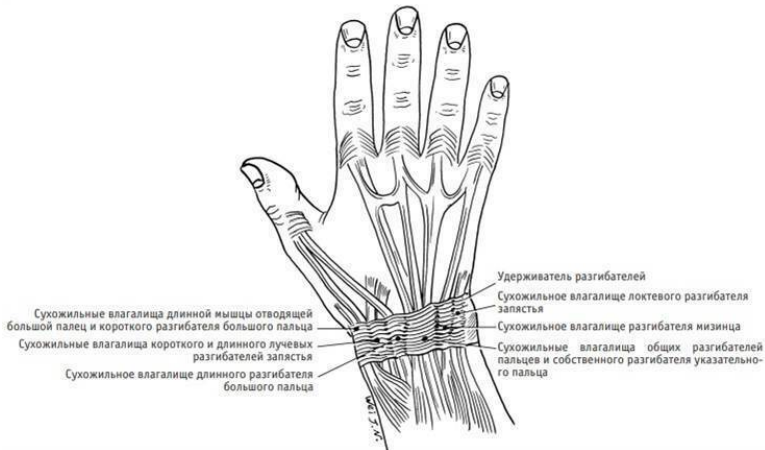
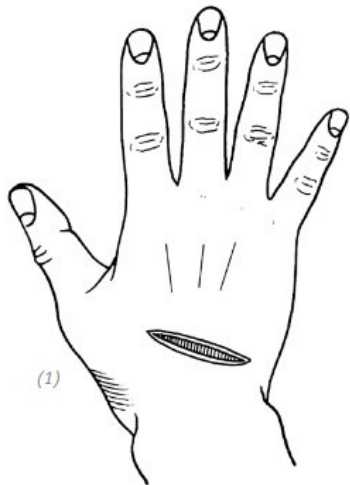
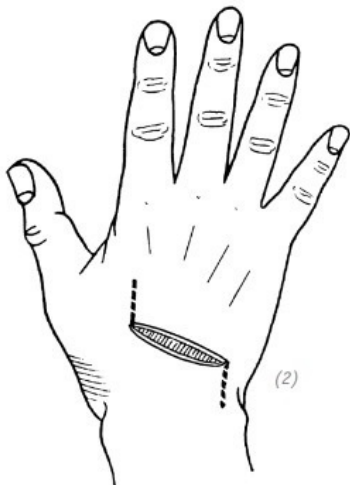


Рис. 7–26. *Анатомическое положение шести влагалищ под удерживателем мышц-разгибателей, тыльная сторона запястья*



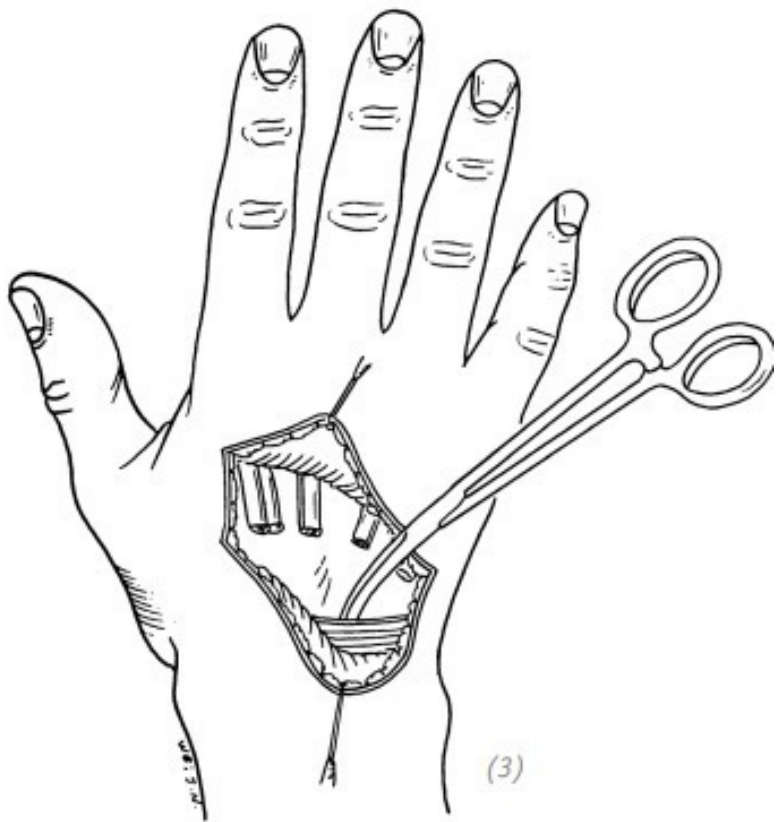
(1)

(1) рана



(2)

2) расширение раны



(3) в соответствии с положением повреждённого сухожилия во влагалище под удерживателем мышц-разгибателей проксимальный конец сухожилия вытягивается из-под удерживателя мышц-разгибателей с помощью тонкого сосудистого зажима (4) с использованием инъекционной иглы проксимальный конец повреждённого сухожилия разгибателя пронизывается насквозь, чтобы избежать втягивания сухожилия, а затем повреждённое сухожилие зашивается

Рис. 7–28. Восстановление повреждённого сухожилия разгибателя около удерживателя мышц-разгибателей на тыльной стороне кисти

После восстановления повреждённого сухожилия разгибателя необходимо использовать гипсовую шину от предплечья до пальцев кисти по ладонной поверхности для фиксации повреждённой кисти на 3–4 недели в положении разгибания в лучезапястном суставе под углом 30° – 40° и с выпрямленными пальцами. После снятия гипсовой шины необходимо начинать ранние функциональные упражнения для кисти.

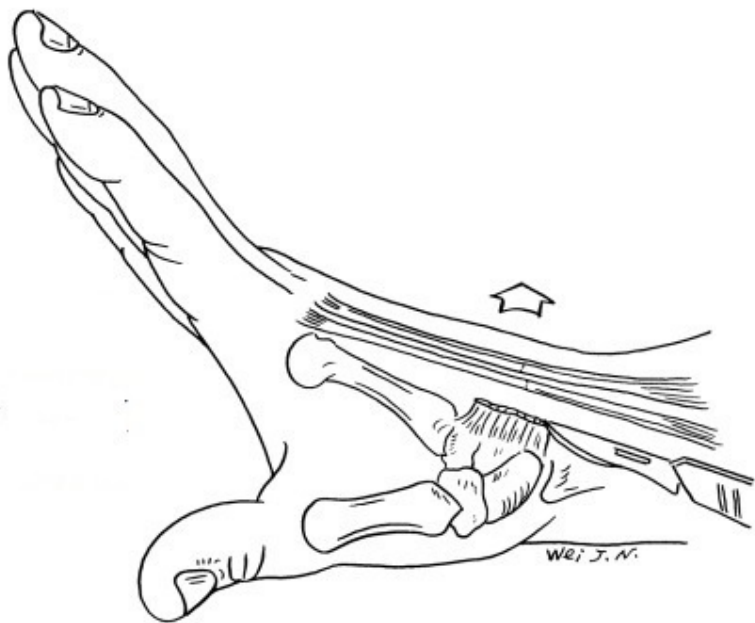


Рис.7-29. Если не сшит рассечённый удерживатель мышц-разгибателей после проведения восстановления сухожилия разгибателя пальцев кисти, то после операции возникает дугообразное выпячивание сухожилий разгибателей

ЧАСТЬ ЧЕТВЁРТАЯ Свободная пересадка сухожилия и искусственное сухожилие

Свободная трансплантация сухожилия подходит для восстановления дефектов сухожилий в различных областях руки. Трансплантация сухожилия также требуется, когда при разрыве сухожилия нет возможности наложить первичные швы, и возникает ситуация, при которой оно не может быть сшито напрямую из-за ретракции. Требования к пересадке сухожилия – отсутствие явного рубца на месте дефекта сухожилия, хорошее пассивное сгибание и разгибание суставов пальцев кисти. Если на коже в области планируемой операции есть шрамы, то сначала следует использовать местные или дистальные кожные лоскуты для восстановления. Чтобы получить хорошую костную основу и функциональность суставов, дефекты суставов должны быть, в первую очередь, исправлены. Для пациентов, у которых имеются также повреждения нервов, восстановление их должно проводиться одновременно с операциями на сухожилиях.

1. ДОНОРСКОЕ СВОБОДНОЕ СУХОЖИЛИЕ И МЕТОД ЕГО ЗАБОРА

Сухожилия, которые можно использовать для трансплантации, включают в себя сухожилие длинной ладонной мышцы, сухожилие длинного разгибателя пальцев, сухожилие подошвенной мышцы, собственное сухожилие разгибателя указательного пальца и сухожилие поверхностного сгибателя пальца. Первые два используются наиболее часто.

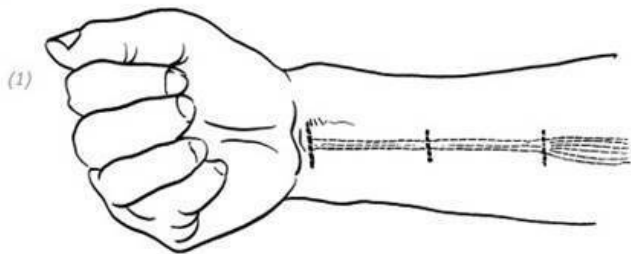
Сухожилие длинной ладонной мышцы

Сухожилие длинной ладонной мышцы плоское, богато паратеноновой тканью и имеет небольшую окружность. Максимальной длины можно забрать около 15 см. Легко разрезается, и после забора не будет нарушений функциональности руки. Это наиболее идеальное сухожилие для свободной пластики. Однако у 85 % людей, имеющих сухожилие длинной ладонной мышцы с одной стороны, в 70 % случаев имеется сухожилие и на другой стороне, примерно у 15 % – сухожилие длинной ладонной мышцы отсутствует.

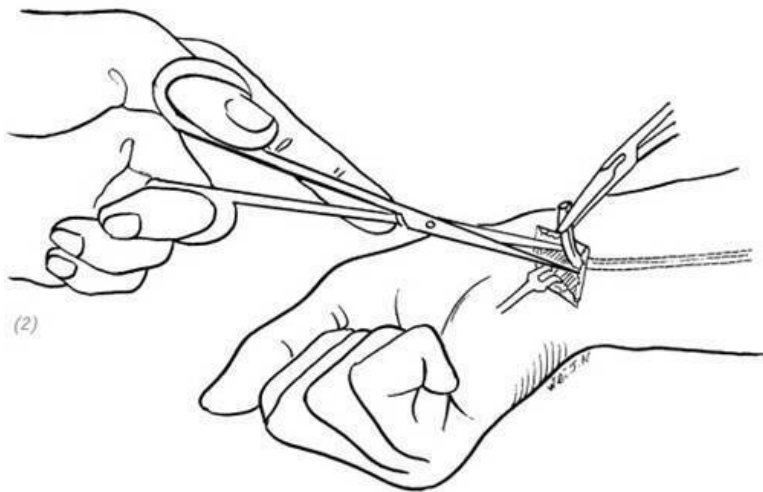
Кроме того, бывают ситуации, когда длина сухожилия недостаточна или оно тонкое и не подходит для трансплантации. Следовательно, необходимо до операции определить, существует ли сухожилие, и проверить, подходит ли длина и толщина сухожилия длинной ладонной мышцы для трансплантации. Сухожилие длинной ладонной мышцы можно проверить, сжав кулак, согнув запястье и увеличив сопротивление в руке. Или сделав пальцы полностью вытянутыми, одновременно сгибая запястье и проверяя движениями

большого пальца и мизинца к ладони.

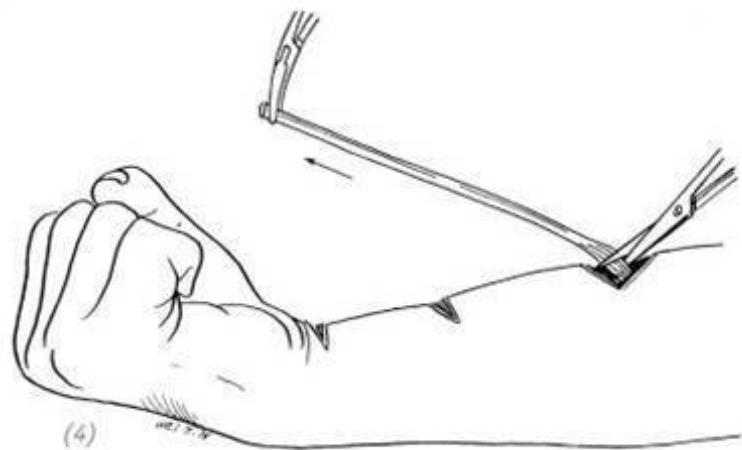
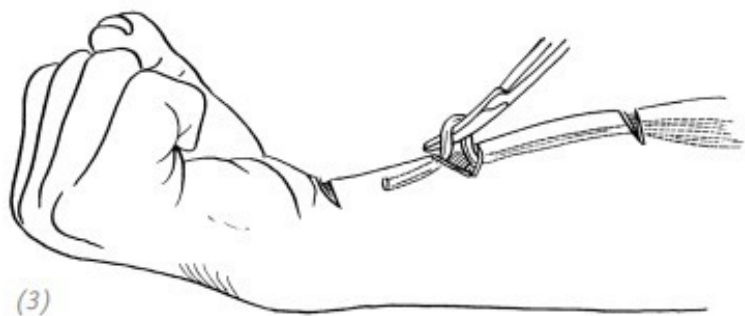
Метод забора сухожилия длинной ладонной мышцы заключается в том, чтобы сделать небольшой поперечный разрез на уровне поперечных складок лучезапястного сустава, обнажить и отделить сухожилие длинной ладонной мышцы под кожей в центре большой и малой тенарных линий и отсечь его. Сухожилие длинной ладонной мышцы в запястье имеет сравнительно плотные волокнистые соединения, их нужно отделить и рассечь маленькими ножницами. Внутри доступа отслоить, затем последовательно извлекать сухожилие из небольшого поперечного разреза на предплечье и отрезать соответствующей необходимой длины. Максимально забор можно производить до области вблизи мышечного брюшка. Во время операции его следует тщательно идентифицировать, стараясь не перерезать по ошибке срединный нерв. Во время отслоения и забора паратенон должен быть сохранён (рис. 7–30).



(1) доступы



(2) отсечение сухожилия длинной ладонной мышцы на запястье и выделение его из волокнистых соединений между сухожилием и окружающей фасцией



(3), (4) постепенно с проксимального конца из разреза на-
ходится и достаётся сухожилие длинной ладонной мышцы
и на границе сухожилия и брюшка отсекается

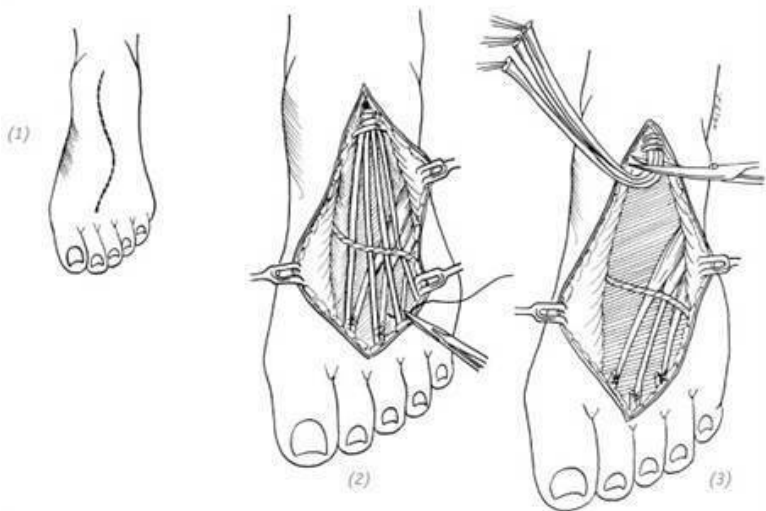
Рис. 7–30. *Операция по забору сухожилия длинной ладон-
ной мышцы*

Сухожилие длинного разгибателя пальцев стопы

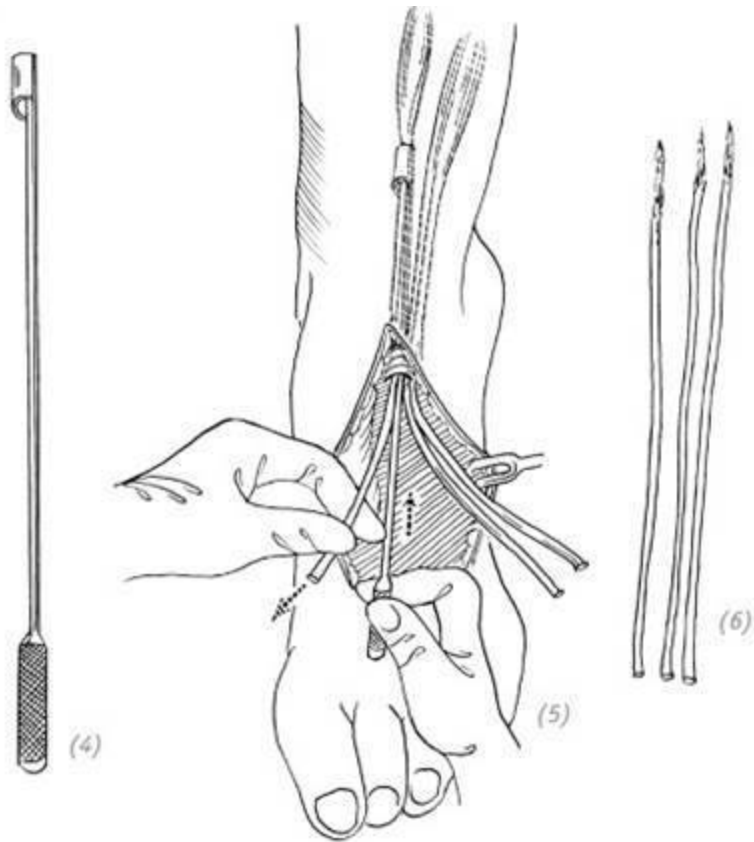
Когда сухожилие длинной ладонной мышцы отсутствует или необходимо более двух свободных пересадок сухожилий, можно забрать в качестве трансплантата сухожилия длинного разгибателя пальцев стопы. Данное сухожилие длинное и плоское, паратеноновой ткани сравнительно мало, соединений между сухожилиями много. Следовательно, нет необходимости забирать сухожилие из небольшого разреза, чтобы защитить целостность паратенона и самого сухожилия. Поэтому разрез кожи на тыльной поверхности стопы может быть сделан исходя из необходимых и обязательных параметров для забора сухожилия. После того, как сухожилие длинного разгибателя пальцев отобрано, дистальный конец сухожилия нужно связать с сухожилием короткого разгибателя пальцев, чтобы избежать молоткообразной деформации пальцев. Тем не менее иногда может наблюдаться слабость разгибания вплоть до провисания пальца. Поскольку у мизинца есть только сухожилие длинного разгибателя паль-

цев, а функция разгибания пальцев стопы важна, сухожилия двух пальцев не следует забирать.

Метод забора сухожилия длинного разгибателя пальцев заключается в выполнении S-образного разреза на тыльной поверхности стопы вдоль оси сухожилия длинного разгибателя пальцев. Будьте осторожны и не делайте слишком много подкожных расслоений, чтобы избежать некроза тканей. Затем под естественным натяжением сначала пришейте дистальный конец сухожилия длинного разгибателя пальцев к сухожилию короткого разгибателя пальцев, чтобы пальцы не провисали и не получить молоткообразную деформацию. Отсеките дистальный конец сухожилия и отделите его от проксимального, стараясь сохранить паратенон. Если вам нужно отобрать сухожилие длинного разгибателя пальцев длиной 15–20 см, то можно отсечь проксимальный конец с помощью приспособления для взятия сухожилия (стриппер) (рис. 7–31).



(1), (2), (3) сухожилие длинного разгибателя пальцев можно отобрать на тыльной стороне стопы, а дистальную культю следует пришить к сухожилию короткого разгибателя пальцев, чтобы предотвратить послеоперационную молоткообразную деформацию и провисание пальцев стопы



(4), (5), (6) если необходимо отобрать сухожилие длинного разгибателя пальцев длиной 15–20 см, можно использовать stripper для забора сухожилия

Рис. 7–31. *Операция по забору сухожилия длинного разгибателя пальцев*

2. ОПЕРАЦИЯ ПО ПЕРЕСАДКЕ СУХОЖИЛИЯ СГИБАТЕЛЯ ВНУТРИ ВЛАГАЛИЩА

Свободная пересадка сухожилия при травме сухожилия сгибателя во влагалище

При повреждении сухожилия сгибателя во влагалище следует обратить внимание на следующие проблемы:

– место наложения шва выбирается на дистальном конце. Если культя сухожилия глубокого сгибателя превышает 1 см, пересаженное сухожилие можно зашить непосредственно «конец в конец» или пересаженное сухожилие можно зашить между расщеплёнными сухожилиями. Если короче 1 см, тогда проводят восстановление конечной точки фиксации. Проксимальный конец пересаженного сухожилия зашивают на ладони. При этом, когда палец полностью вытянут, точка шва не вклинивается внутрь проксимального блока (*прим. редактора: кольцевидных связок*), влияя на его разгибание;

– при обработке влагалища необходимо постараться сохранить его целостность, особенно блок A_2 на основании проксимальной фаланги и блок A_4 на теле средней фаланги, и при необходимости – восстановить блок;

– регулировка натяжения шовного материала. Регулировка натяжения осуществляется исходя из ориентира на положение соседних пальцев в состоянии покоя и в соответствии с реальной ситуацией;

1) если проксимальный конец сухожилия приклеился рядом с исходным разрезом или времени после травмы прошло немного, к тому же мышечное брюшко не имеет явных повреждений, а напряжение самих мышц пока ещё не явно изменяется, то угол сгибания поражённого пальца должен соответствовать углу других пальцев в положении покоя;

2) если после травмы прошло достаточно долгое время или сами мышцы повреждены, мышцы имеют вторичную контрактуру, при тяге за проксимальный конец чувствуется относительно большой мышечный тонус, то пересадка сухожилия должна соответствующим образом уменьшить напряжение. То есть после наложения швов на сухожилие поражённый палец оказывается немного более прямым, чем соседние пальцы в положении покоя, чтобы избежать послеоперационного влияния на выпрямление пальца;

3) если имеется атрофия мышцы от бездействия, при тяге за проксимальный конец можно почувствовать, как мышца расслаблена, натяжение пересаженного сухожилия может быть соответствующим образом увеличено, чтобы избежать слабого сгибания пальца после операции.

Ход операции

Для примера возьмём указательный палец.

1. Сделайте срединный доступ на лучевой стороне указательного пальца и продлите его до ладони вдоль поперечной ладонной и тенарной складок.

2. Освободите и отделите нервно-сосудистый пучок лучевой стороны пальца и с помощью резиновой полоски отведите его.

3. Освободите полностью влагалище и сухожилие сгибателя с ладонной стороны и постарайтесь сохранить блоки А₂ и А₄.

4. Извлеките соответственно с дистальной и проксимальной сторон разорванное сухожилие из блоков и разделите дистальный конец сухожилия в коронарной плоскости (*прим. редактора: по типу «рыбьего рта»*) (когда фрагмент сухожилия у точки фиксации больше 1 см).

5. С использованием тонкой мягкой проволоки при направлении посредством инъекционной иглы в одном конце свободного сухожилия делается перекрёстная фиксация.

6. С использованием двух инъекционных игл по обеим сторонам от средней части ногтя проведите подкожно между разъединёнными двумя сухожильными лепестками до конечной точки фиксации сухожилия сгибателя. При этом зафиксированную проволоку свободного пересаживаемого сухожилия проведите через иглы до боковых сторон ногтя и зафиксируйте. Затяните проволоку так, чтобы пересаживаемое сухожилие плотно вошло между двумя сухожильными лепестками. Затем используйте половину резиновой трубки

и марлю, чтобы сделать подкладку для ногтя. Надёжно закрепите стальную проволоку на задней части ногтя, коротко обрежьте два сухожильных лепестка на дистальном конце сухожилия сгибателя и пришейте культы к пересаженному сухожилию.

7. Пропустите свободное сухожилие по очереди через два блока. Выберите одно из сухожилий поверхностного и глубокого сгибателя в качестве силового и отсеките другое. Потяните пересаженное сухожилие и посмотрите, можно ли полностью согнуть палец.

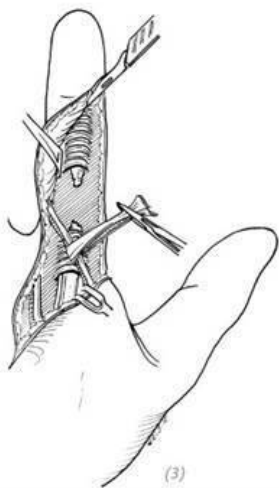
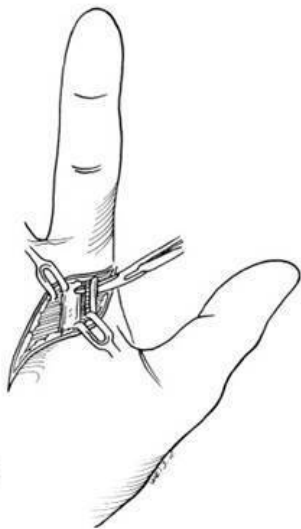
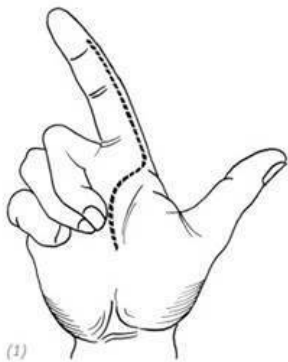
8. Ослабьте проксимальное динамическое сухожилие и зафиксируйте его инъекционной иглой, чтобы предотвратить вытягивание и облегчить операцию. Проденьте пересаженное сухожилие в проксимальное сухожилие, отрегулируйте натяжение и сначала прошейте шов, а затем уберите иглу, чтобы наблюдать за натяжением сухожилия.

Убедившись в правильности натяжения сухожилия, снова вставьте иглу в проксимальное динамическое сухожилие, чтобы завершить сшивание и наложение швов на пересаженное и динамическое сухожилия. Затем пассивно распрямите пальцы и посмотрите, вклинивается ли шов в проксимальный блок, тем самым влияя на разгибание пальцев.

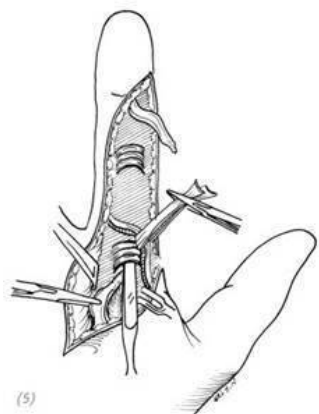
Послеоперационное ведение

После операции, используя гипсовую шину до предплечья, фиксируют на 4 недели поражённую руку в положении сгибания запястья, разгибания пястно-фалангового сустава

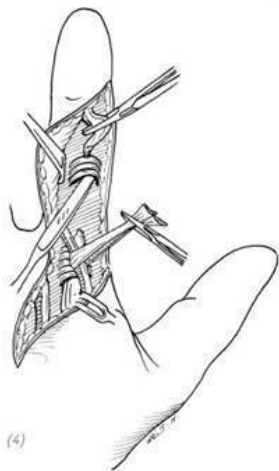
и пальцев. Через 2 дня после операции удаляют дренажную полосу. Через 2 недели после операции снимают швы. А через 4 недели после снятия гипсовой шины функции активного сгибания и разгибания пальцев используются для физической реабилитации. Через 6 недель после операции удаляется проволока на дистальном конце пальца (рис. 7–32).



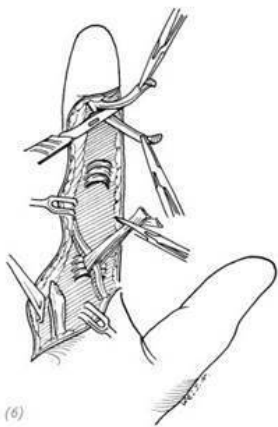
(1) доступ; (2) освобождение и отделение сосудисто-нервного пучка лучевой стороны пальца; (3) выделение латерального сосудисто-нервного пучка, освобождение полностью влагалища и сухожилия сгибателя с ладонной стороны пальца



(5)

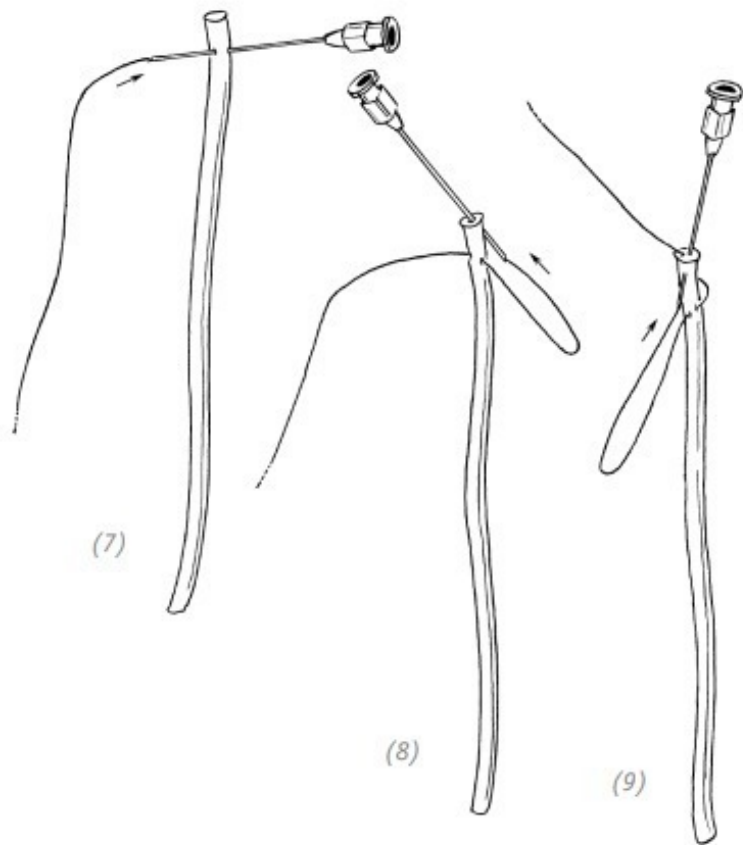


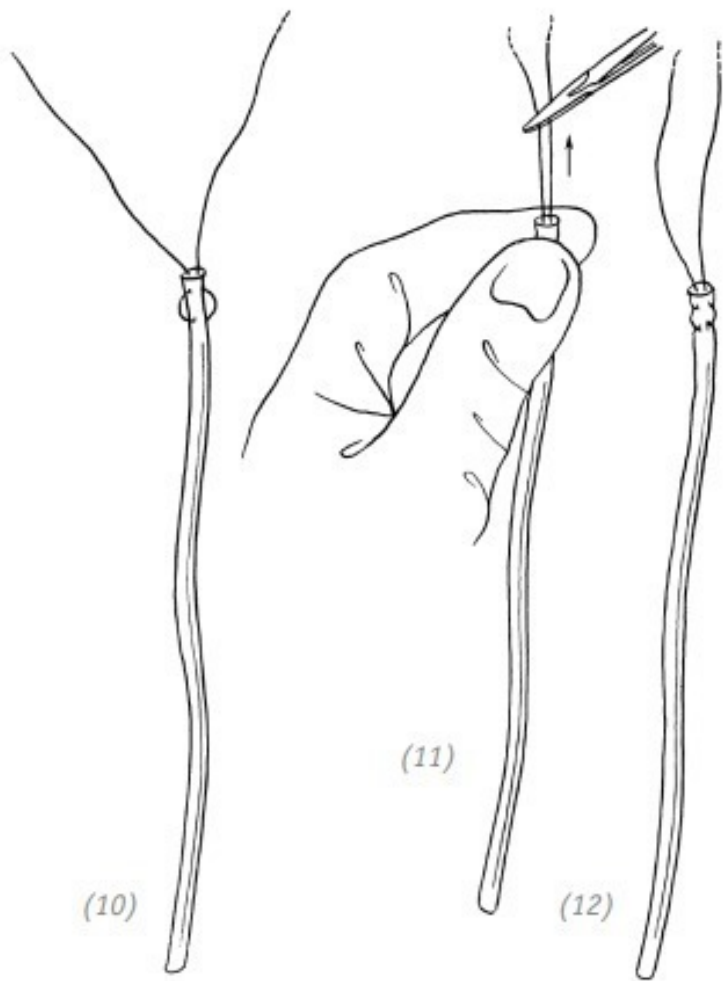
(4)



(6)

(4) сохранение блоков А2 и А4 , удаление остатков сухожильного влагалища, ослабление и извлечение дистального конца разорванного сухожилия из блока; (5) ослабление и извлечение проксимального конца разорванного сухожилия из блока; (6) разделение дистального конца сухожилия на две половины в коронарной плоскости



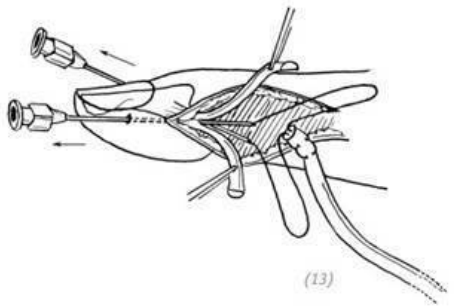


(10)

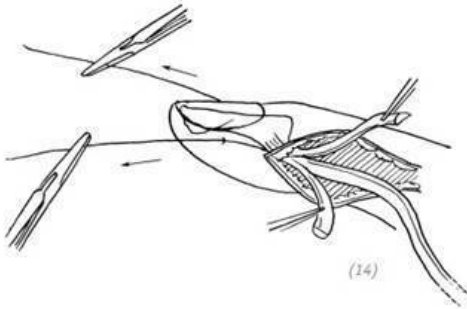
(11)

(12)

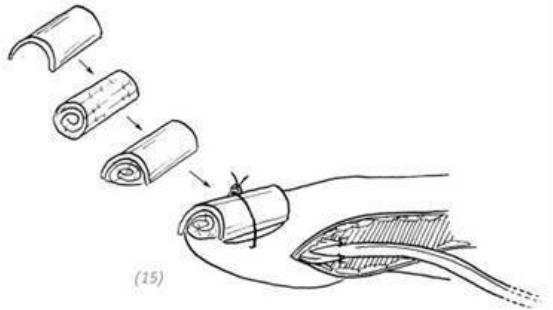
(7) ~ (12) используя тонкую мягкую проволоку с помощью инъекционной иглы в одном конце свободного сухожилия (трансплантируемого сухожилия) делается перекрёстная фиксация



(13)



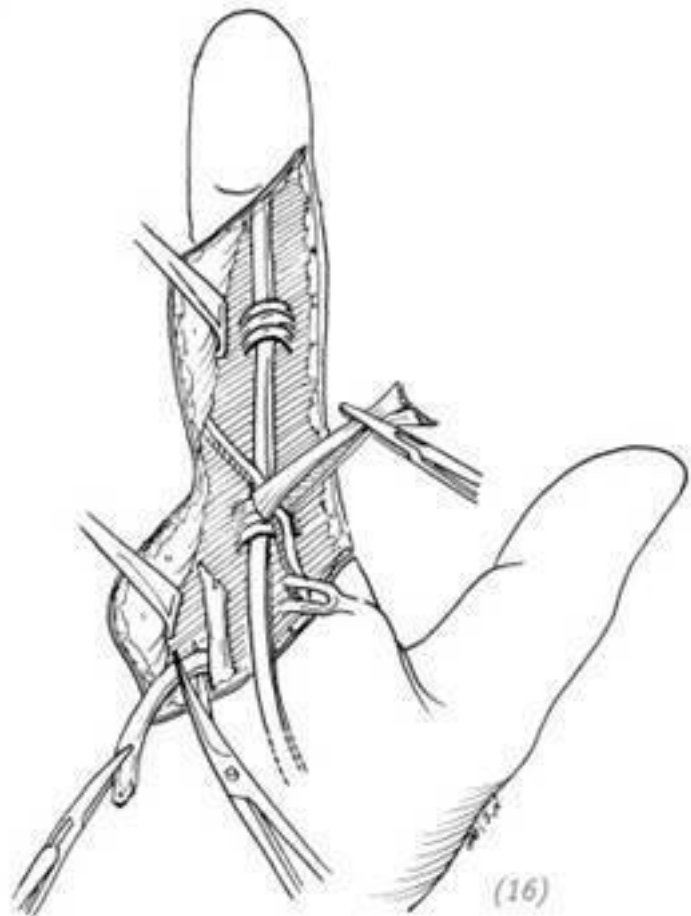
(14)

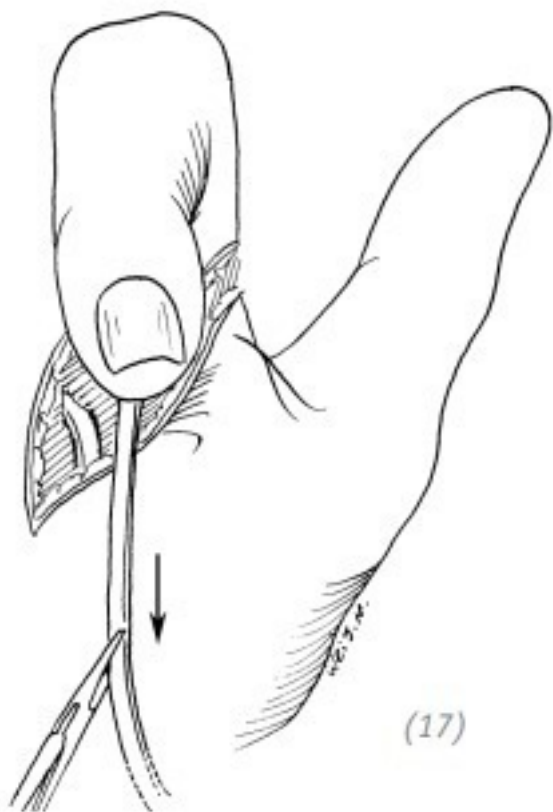


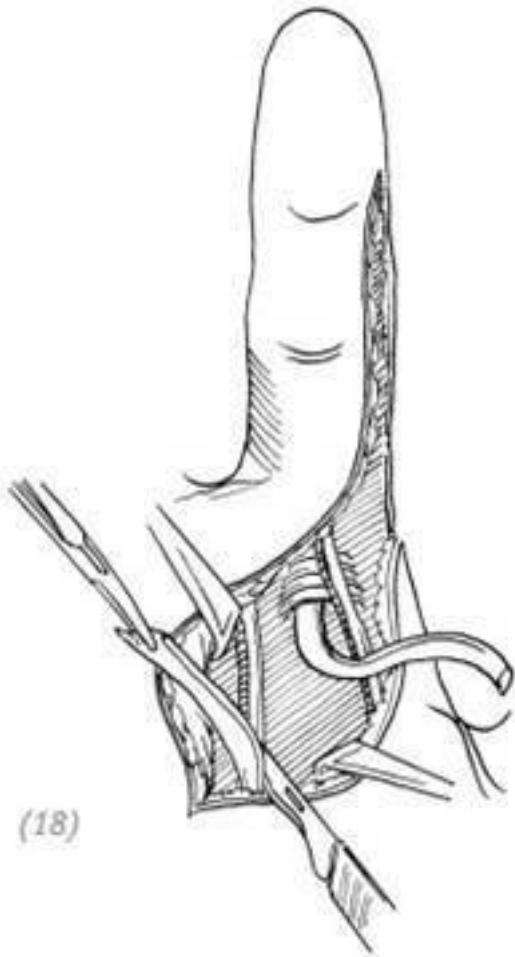
(15)

(13) с использованием инъекционных игл по обеим сторонам от средней части ногтя проводится проволока через

точку фиксации сухожилия сгибателя до боковых сторон ногтя; (14) затягивание проволоки до такой степени, чтобы пересаженное сухожилие прочно вошло между двумя лестками сухожилия; (15) из резиновой трубки и марлевого тампона делают подушечку, закрепляют проволоку. Подрезают дистальный конец сухожилия сгибателя и пришивают его к пересаживаемому сухожилию



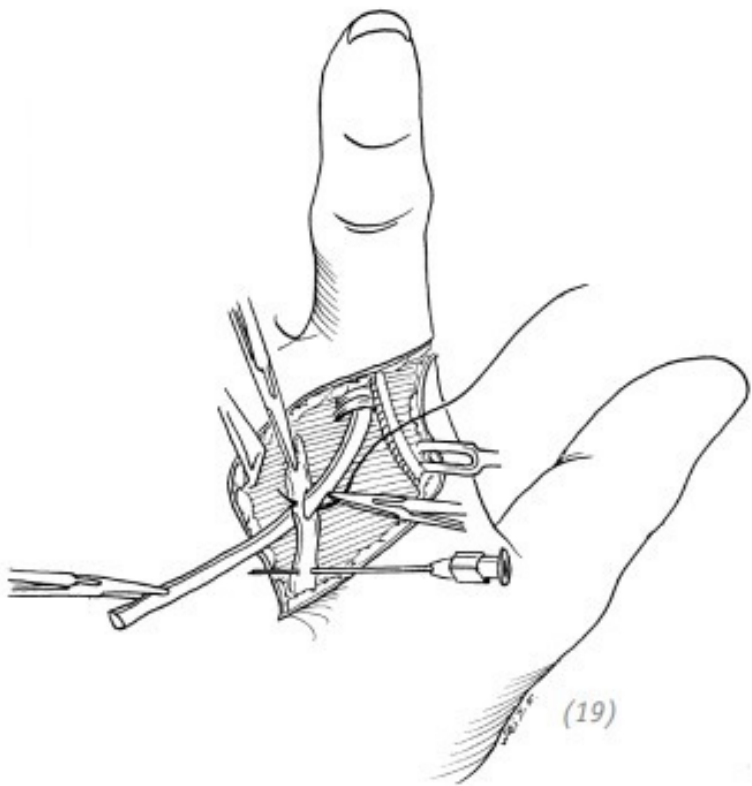




(18)

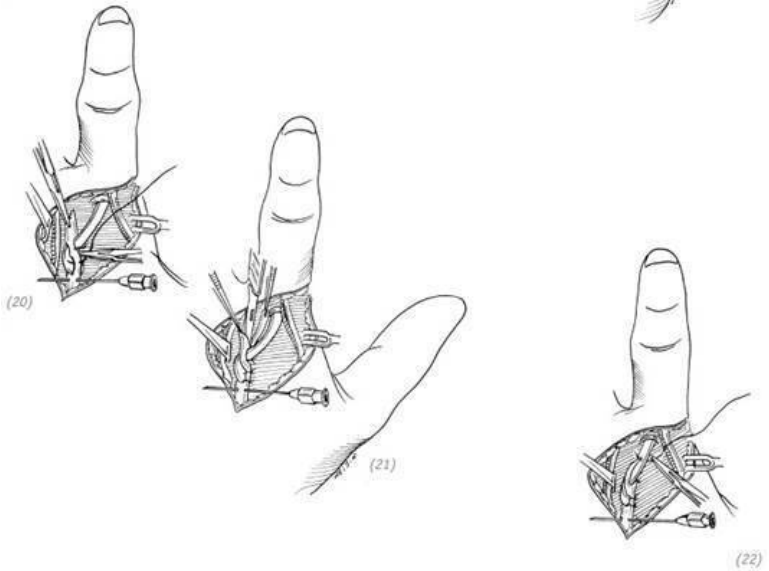
(16) постепенно свободное сухожилие пропускается через

два блока. Выбирается одно из сухожилий поверхностного и глубокого сгибателей в качестве динамического сухожилия, а другое иссекается; (17) потягивание пересаженного сухожилия и проверка, полностью ли согнут палец; (18) подготовка конца динамического сухожилия

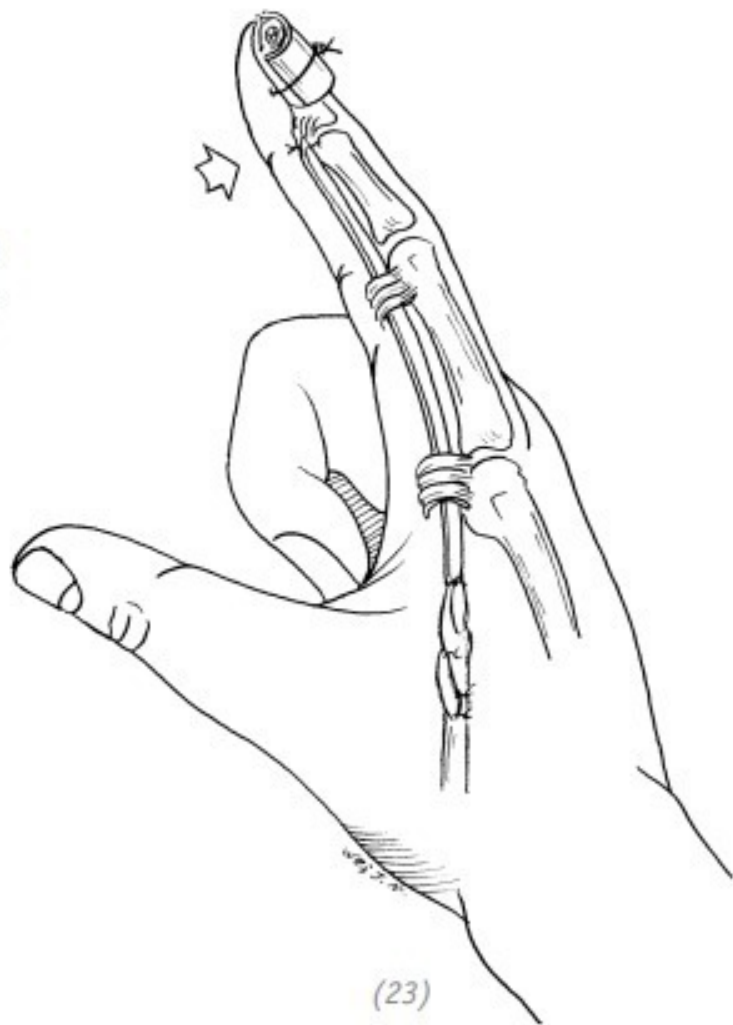


(19) использование инъекционной иглы для пронизывания проксимального конца сухожилия, чтобы предотвратить его стягивание. Трансплантируемое сухожилие вставляется в проксимальный конец сухожилия. После регулировки на-

тяжения сначала фиксируют одним швом, а затем после удаления иглы проверяют, достаточен ли тонус восстановленного сухожилия

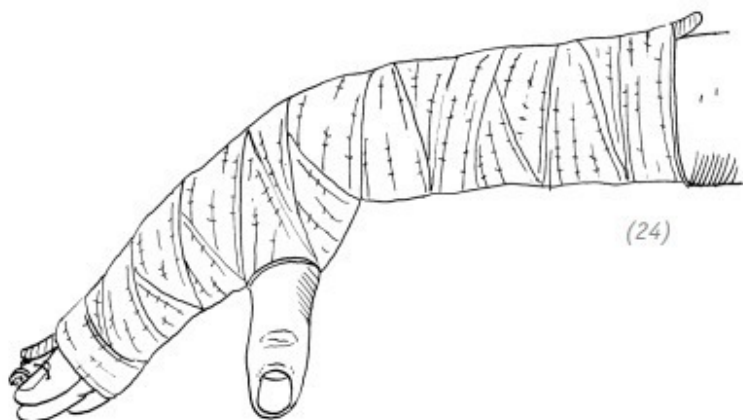


(20)–(22) снова вставляют инъекционную иглу в проксимальный конец динамического сухожилия, завершают переплетение и шивание пересаживаемого и динамического сухожилий, удаляют иглу



(23)

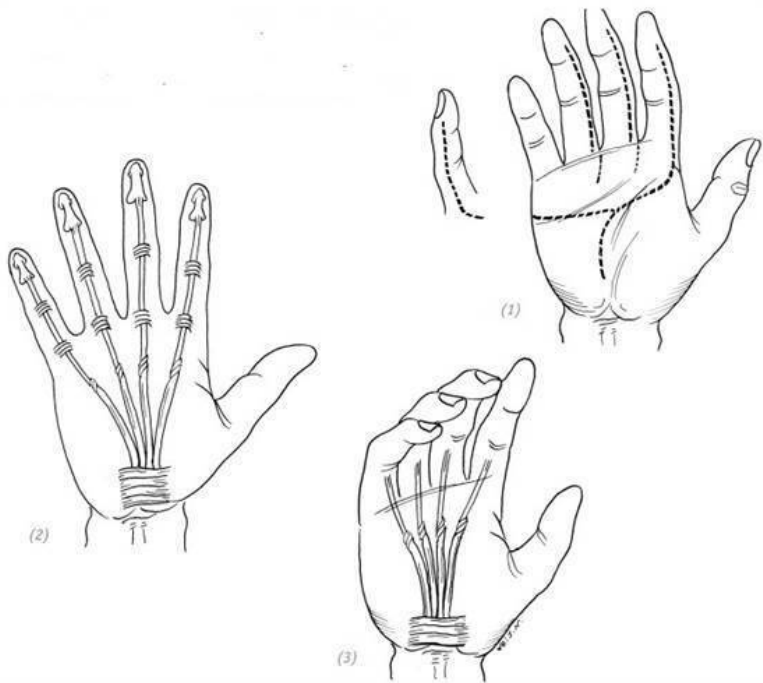
(23) после завершения наложения швов при трансплантации свободного сухожилия пассивно распрямляют палец и проверяют, не слишком ли близко расположен шов проксимального конца к дистальному концу и не входит ли он в проксимальный блок, влияя на разгибание пальца



(24) после операции, используя гипсовую шину, с тыльной стороны предплечья фиксируют поражённую кисть в положении сгибания запястья, сгибания пястно-фалангового сустава и разгибания пальцев

Рис. 7-32. Свободная трансплантация сухожилия при

Основной метод свободной пересадки сухожилия сгибателя во влагалище нескольких пальцев аналогичен описанному выше. Для разрезов на пальцах применяется латеральный срединный разрез, на ладонной стороне кисти, рядом с пястно-фаланговыми суставами, – разрез и продление его до проксимального конца. Необходимо обратить внимание на регулировку натяжения, чтобы не оказывалось влияние на функциональность после операции (рис. 7–33).



(1) разрез; (2) метод свободной трансплантации сухожилия нескольких пальцев такой же, как и метод, описанный выше; (3) при операции натяжение шва пересаженного сухожилия должно быть в положении покоя для каждого пальца (прим. редактора: среднее физиологическое положение)

Рис. 7-33. Свободная трансплантация сухожилий при повреждении сухожилий сгибателей во влагалищах несколь-

Свободная пересадка сухожилия при повреждении сухожилия длинного сгибателя большого пальца во влагалище

Ход операции

1. Делается срединный разрез на лучевой стороне большого пальца и продляется он до проксимального конца через пястно-фаланговый сустав и тенар, а затем делается дугообразный доступ от проксимального конца поперечных складок запястья.

2. Разрезается кожа и подкожная ткань, чтобы обнажить и отделить сосудисто-нервные пучки на лучевой стороне большого пальца, они подтягиваются и защищаются. Освобождается сухожилие длинного сгибателя большого пальца из влагалища.

3. Ослабляется и освобождается проксимальный конец сухожилия длинного сгибателя большого пальца кисти, а затем к проксимальной культе пришивается длинная тонкая нить.

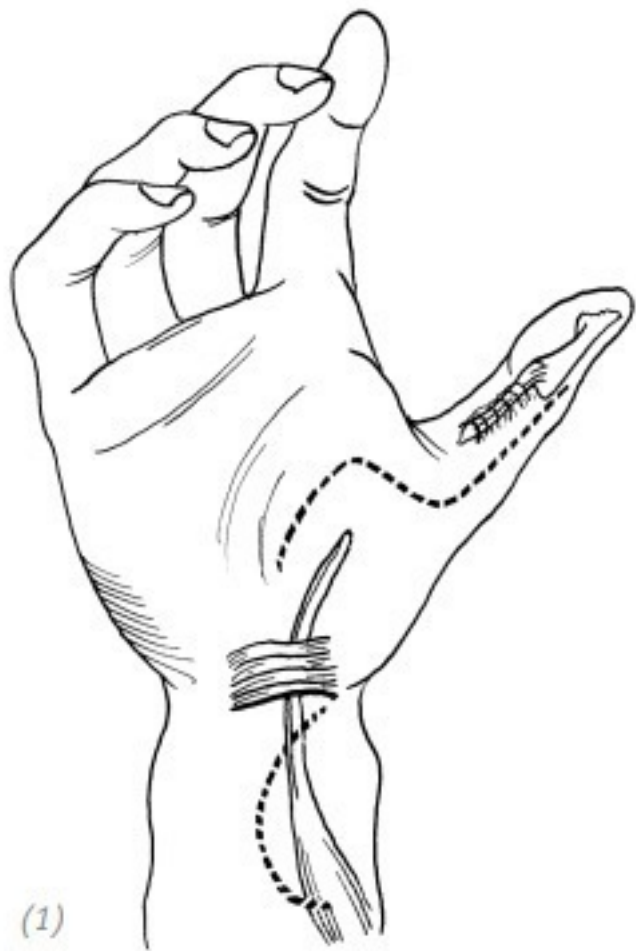4. Вытаскивается проксимальный конец сухожилия, к которому на культе была пришта нить, из разреза на предплечье, затем проксимальный конец этого сухожилия пришивается к одному концу свободного сухожилия. Дистальный конец подтягивается, заставляя трансплантированное сухожилие, проходя через брахиальный канал, дойти до доступа на пальце.

5. Дистальный конец пересаженного сухожилия пришивается к дистальному концу сухожилия длинного сгибателя большого пальца кисти и фиксируется к ногтю с помощью тонкой мягкой проволоки (подробности см. в разделе «Операция по свободной пересадке сухожилия при повреждении сухожилия сгибателя пальца внутри влагалища»).

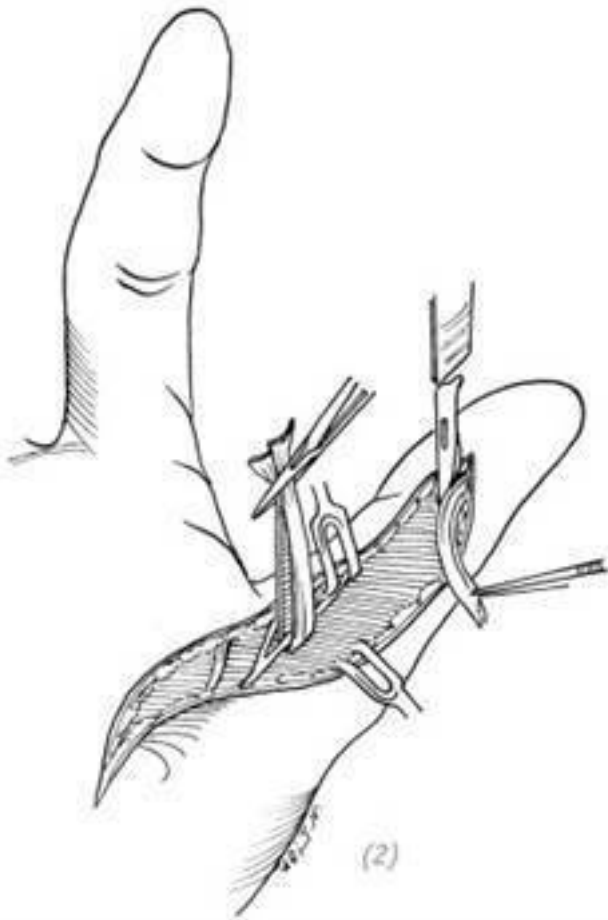
6. Проксимальный конец пересаженного сухожилия и проксимальный конец сухожилия длинного сгибателя большого пальца помещаются в запястном суставе в среднем физиологическом положении и в положении лёгкого сгибания дистальной части большого пальца переплетаются и сшиваются.

Послеоперационное лечение

После операции производят фиксацию на 4 недели в положении сгибания запястья на 30° – 40° и разгибания большого пальца. Через 4 недели снимают гипс и проводят активные сгибательно-разгибательные функциональные упражнения для большого пальца, вспомогательную физическую реабилитацию (физиотерапию). Через 6 недель после операции удаляют проволоку (рис. 7–34).

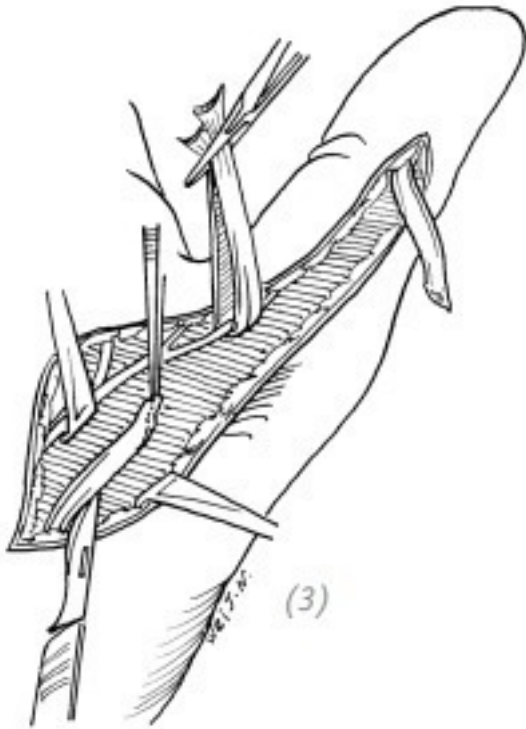


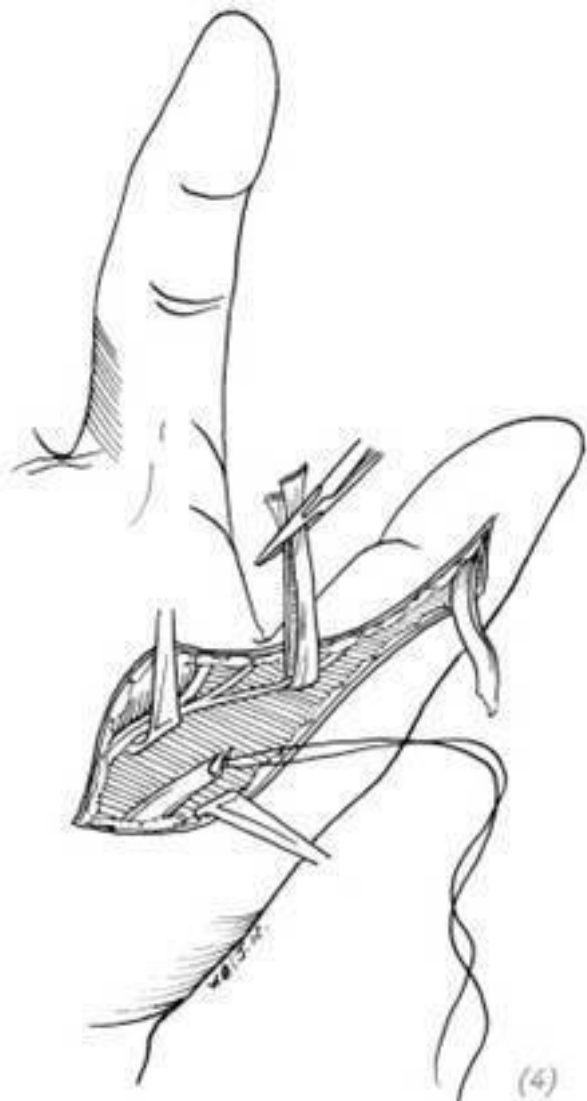(1)



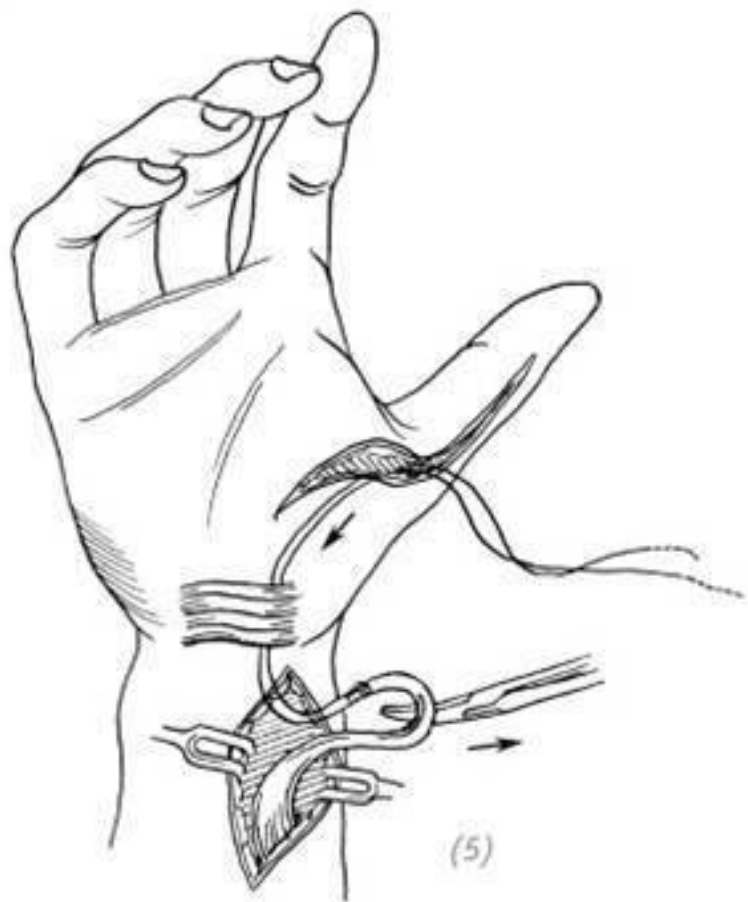
(1) разрез; (2) поиск сосудисто-нервного пучка, подтягивание и его защита. Отчётливое выявление дистального

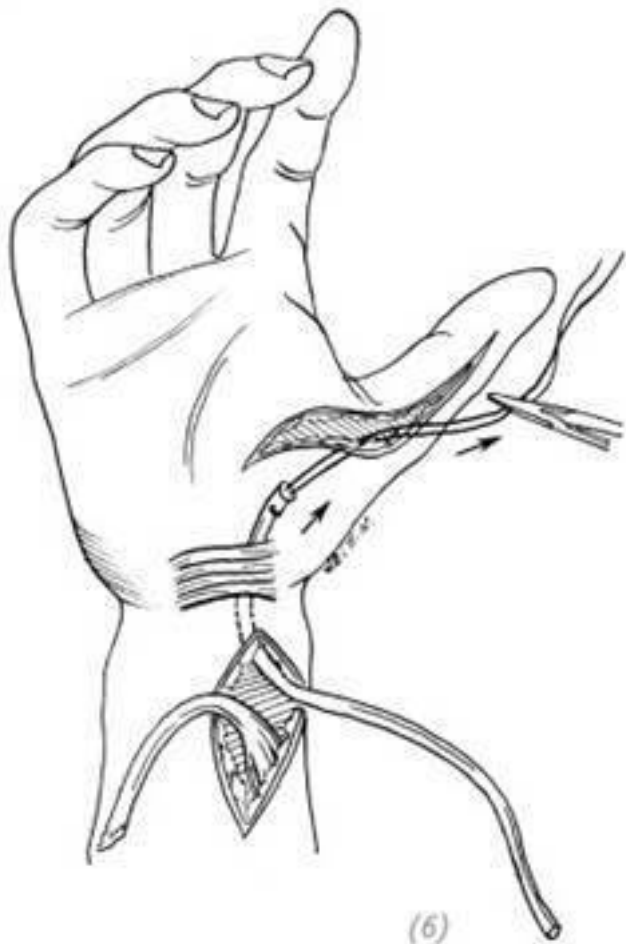
конца сухожилия длинного сгибателя большого пальца





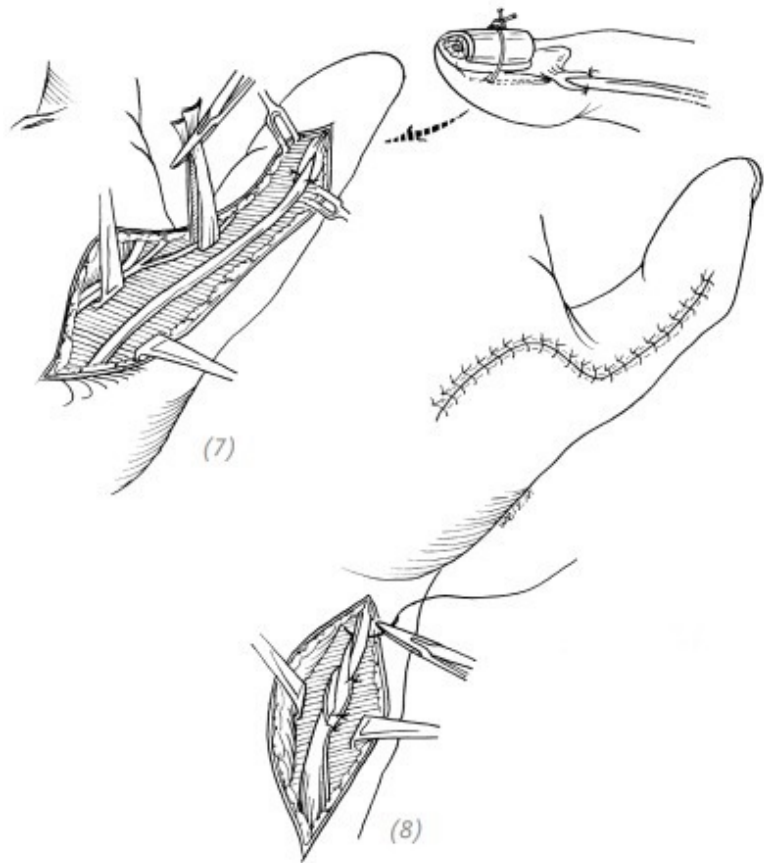
(3) освобождение и ослабление проксимального конца сухожилия длинного сгибателя большого пальца кисти; (4) к проксимальному концу сухожилия длинного сгибателя большого пальца кисти пришивается длинная тонкая нить





(5) вытягивание проксимального конца сухожилия длин-

ного сгибателя большого пальца руки с пришитой нитью на культю из разреза на предплечье со стороны проксимального конца; (б) проксимальный конец сухожилия с пришитой нитью пришивается к одному концу свободного сухожилия, а его другой конец с нитью вытягивается до пальца

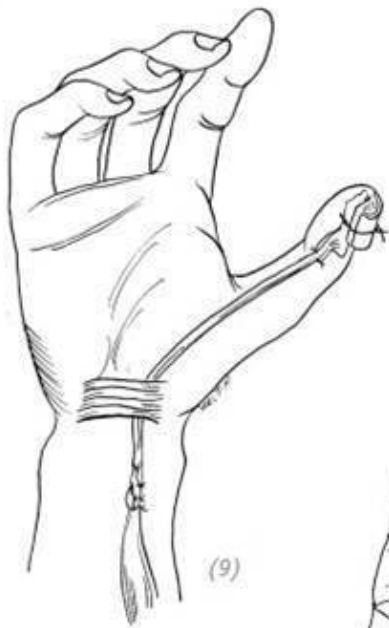

(7)

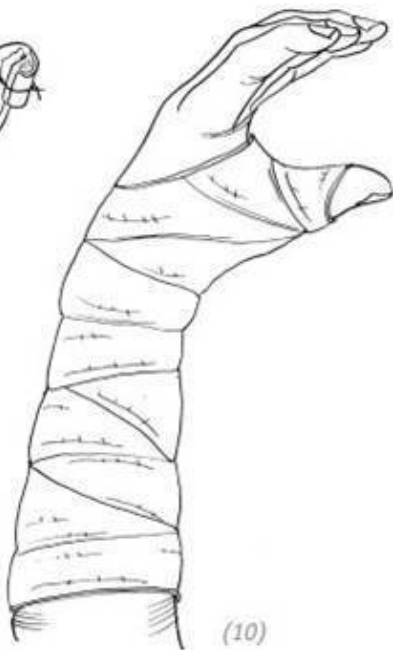(8)

(7) дистальный конец пересаженного сухожилия пришивается к дистальной культе сухожилия длинного сгибателя большого пальца кисти и фиксируется к ногтю с помощью

тонкой мягкой проволоки; (8) в положении лёгкого сгибания дистальной части большого пальца переплетение и сшивание проксимального конца пересаженного сухожилия с проксимальным концом сухожилия длинного сгибателя большого пальца



(9)



(10)

(9) в положении лёгкого сгибания дистальной части большого пальца переплетение и сшивание проксимального конца пересаженного сухожилия с проксимальным концом сухожилия длинного сгибателя большого пальца; (10) после

операции производят фиксацию в положении сгибания запястья на 30° ~ 40° и разгибания большого пальца на 4 недели

Рис. 7–34. *Пересадка сухожилия при повреждении сухожилия длинного сгибателя большого пальца во влагалище*

3. ПЕРЕСАДКА СУХОЖИЛИЙ СГИБАТЕЛЕЙ И РАЗГИБАТЕЛЕЙ ВНЕ ВЛАГАЛИЩ

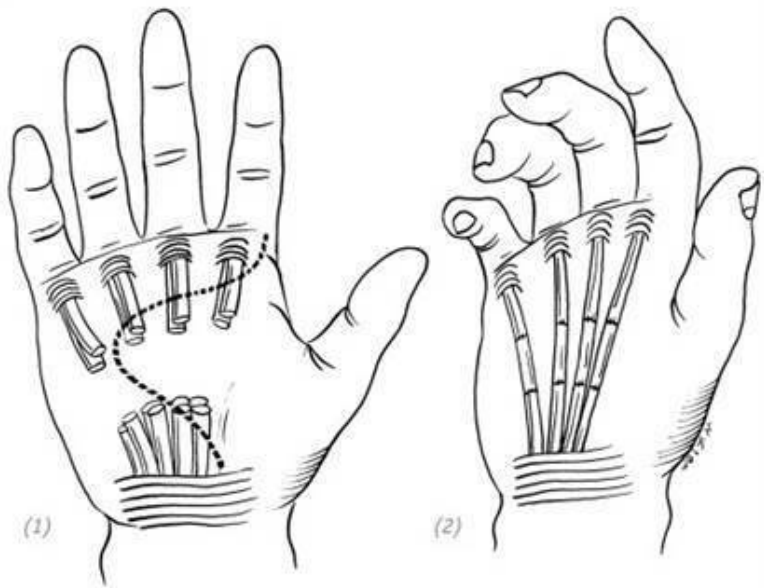
Трансплантация сухожилия при повреждении сухожилия сгибателя вне влагалища (операция по пересадке сухожилий при повреждении сухожилий сгибателей пальцев вне влагалищ)

Восстановление повреждения сухожилия сгибателя вне влагалища трансплантацией может быть проведено в различных частях в зависимости от места повреждения/дефекта. Если сухожилия глубоких и поверхностных сгибателей ладони повреждены и дефектов сухожилий немного, то проксимальные или дистальные сухожилия поверхностных сгибателей можно использовать в качестве трансплантационных для восстановления сухожилий глубоких сгибателей. Принцип регулирования натяжения сухожилий тот же самый, что и при «операции по свободной пересадке сухожилий сгибателей при повреждении внутри влагалища». Если имеются значительные повреждения сухожилия сгибателя, то можно использовать свободную трансплантацию сухожилия для

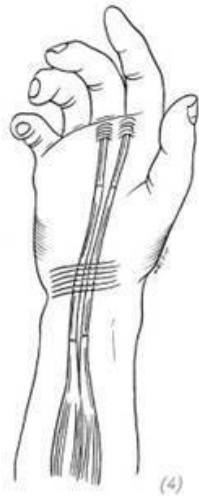
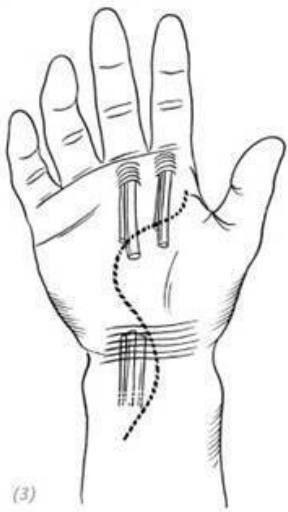
восстановления сухожилия глубокого сгибателя.

Если повреждение сухожилия сгибателя находится на уровне запястья и ладони, следует избегать наложения шва на сухожилия в запястном канале. Тогда следует удалить проксимальный и дистальный участки культей сухожилий поверхностных сгибателей пальцев и, используя метод свободной пересадки сухожилия, восстановить функции сухожилий глубоких сгибателей пальцев.

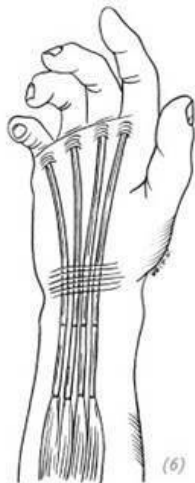
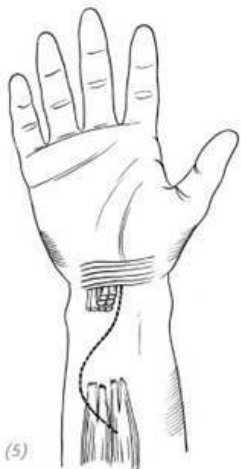Если повреждение сухожилий поверхностного и глубокого сгибателя происходит на дистальном конце предплечья, то часть сухожилия поверхностного сгибателя на дистальном конце пальца может быть удалена, а функция сухожилия глубокого сгибателя может быть восстановлена с использованием метода свободной пересадки сухожилия. А для проксимального конца динамического сухожилия в зависимости от конкретной ситуации могут быть одинаково использованы как глубокие, так и поверхностные сухожилия (рис. 7–35).



(1), (2) если сухожилия глубоких и поверхностных сгибателей повреждены в ладонной части и дефектов сухожилий немного, то проксимальные или дистальные сухожилия поверхностных сгибателей можно использовать в качестве трансплантационных для восстановления сухожилий глубоких сгибателей. Натяжение шва на сухожилии должно осуществляться при нахождении пальца в среднем физиологическом положении



(3), (4) если повреждения сухожилия сгибателя возникли в запястье и ладони, следует избегать наложения шва на сухожилия в запястном канале. Тогда следует удалить проксимальный и дистальный участки культей сухожилий поверхностных сгибателей пальцев и, используя метод свободной пересадки сухожилия, восстановить функции сухожилий глубоких сгибателей пальцев. Натяжение шва на сухожилии должно осуществляться при нахождении пальца в среднем физиологическом положении



(5), (6) если повреждение сухожилий поверхностного и глубокого сгибателя возникает на дистальном конце предплечья, то часть сухожилия поверхностного сгибателя на дистальном конце пальца может быть удалена, а функция сухожилия глубокого сгибателя может быть восстановлена с использованием метода свободной пересадки сухожилия. А для динамического сухожилия этого проксимального конца в зависимости от конкретной ситуации могут быть одинаково использованы как глубокие, так и поверхностные сухожилия

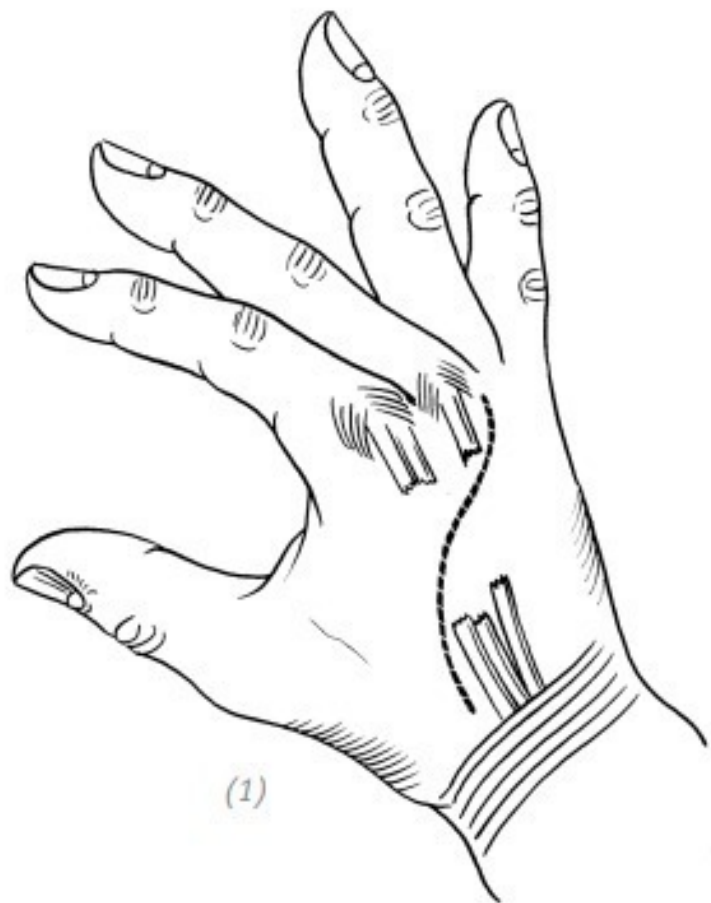
Рис. 7–35. Операция по пересадке сухожилий при повре-

Операция по свободной пересадке сухожилий при повреждении сухожилий разгибателей пальцев вне влагалищ

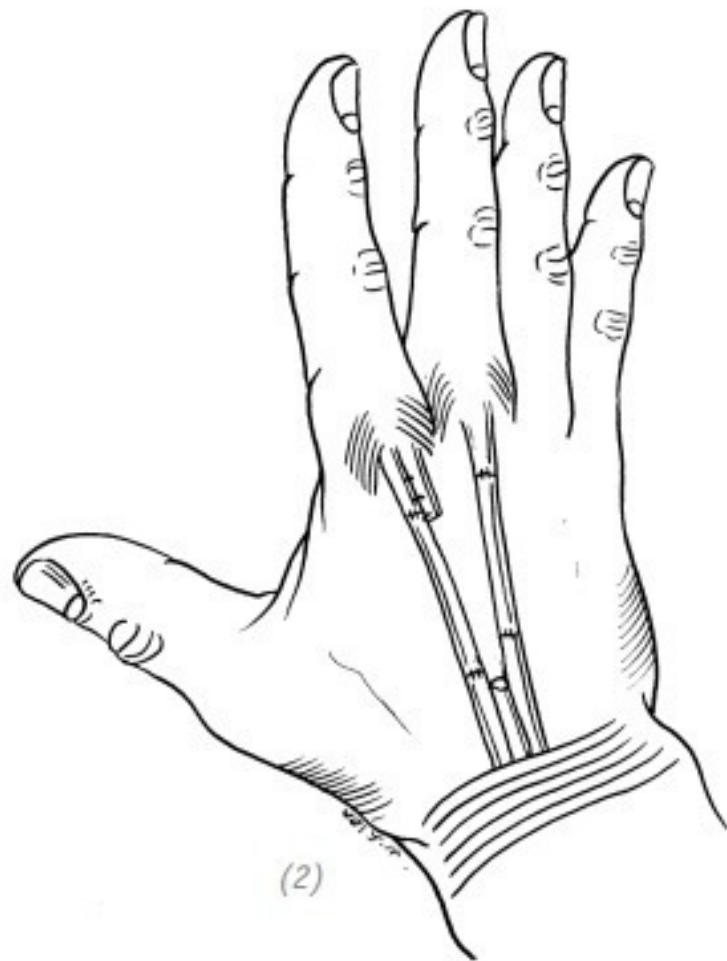
При повреждении разгибателей пальцев на тыльной стороне кисти можно применить свободную пересадку сухожилий, сшить напрямую конец в конец и исправить дефект. Натяжение следует регулировать при нейтральном положении лучезапястного сустава и нахождении пальцев и пястно-фаланговых суставов в выпрямленном положении.

Если травма сухожилия разгибателя возникает рядом с удерживателем мышц разгибателя запястья, следует избегать наложения шва на сухожилие под удерживателем. Дистальный и проксимальный концы сухожилий разгибателей удаляются, а затем свободные сухожилия пропускаются через соответствующие влагалища, и сухожилия разгибателей сшиваются соответственно на дистальном и проксимальном концах удерживателя. Следует обратить особое внимание на то, чтобы шов сухожилия не входил в проксимальный и дистальный концы влагалища при сгибании и разгибании пальцев. Натяжение сухожильного шва должно быть при разгибании запястья под углом 20° и вытянутых (разогнутых) пястно-фаланговых суставах и пальцах. После операции зафиксировать с применением гипсовой шины в указанном положении на 4 недели.

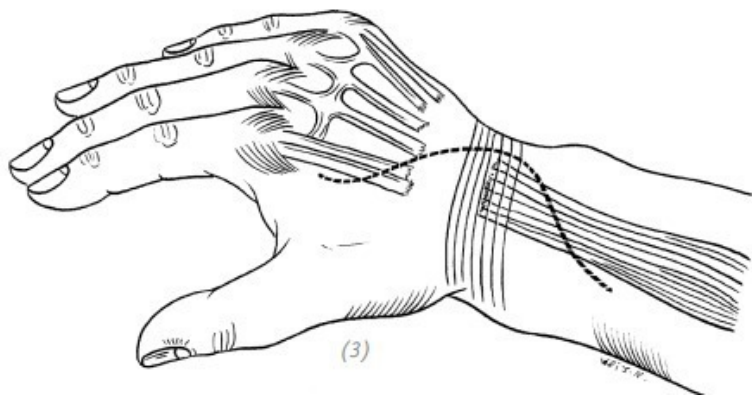
Если повреждение сухожилий разгибателей возникает на тыльной стороне кисти и запястье, и к тому же на тыльной стороне кисти и запястье было восстановление кожи с применением кожных лоскутов, то (если лоскут не слишком толстый) можно провести свободную трансплантацию сухожилия через разрез на дорсальной стороне пястно-фалангового сустава и разрез на дистальной части предплечья. Сосудистый зажим можно использовать для проделывания подкожного туннеля и помещения трансплантируемого сухожилия в подкожно-жировой слой, чтобы снизить вероятность спаики сухожилий. Если же лоскут слишком толстый, его можно исправить и одновременно выполнить трансплантацию сухожилия (рис. 7–36).



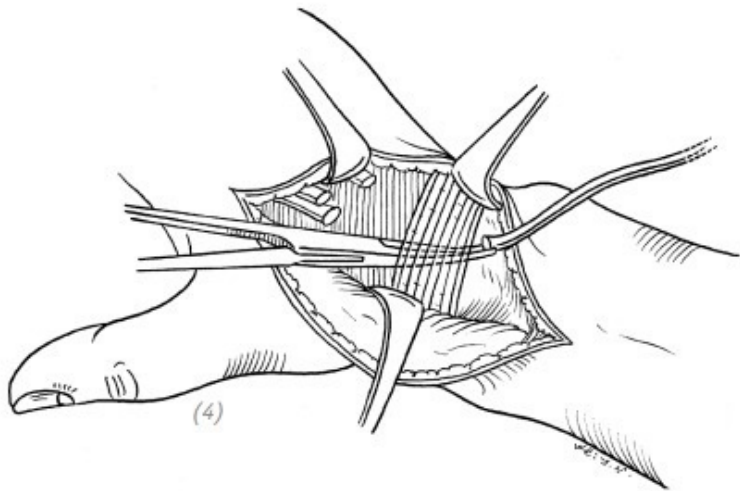
(1)



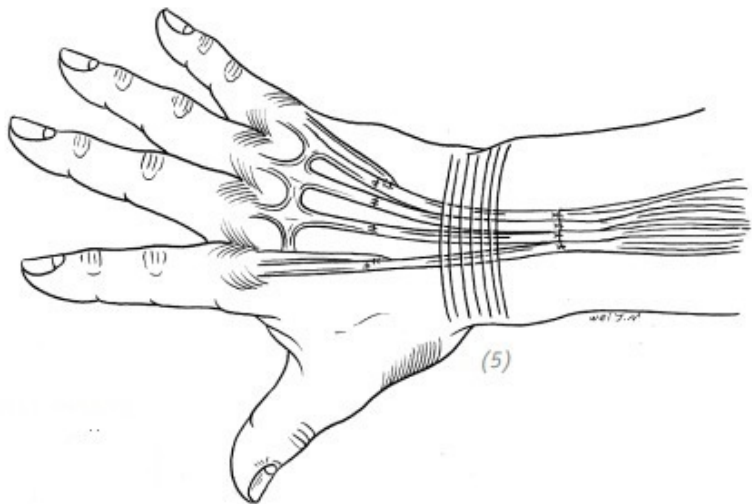
(1), (2) повреждение разгибателей пальцев на тыльной стороне кисти, можно применить свободную пересадку сухожилий для восстановления, натяжение сшитого «конец в конец» сухожилия следует регулировать при нахождении пальцев и пястно-фаланговых суставов в выпрямленном положении



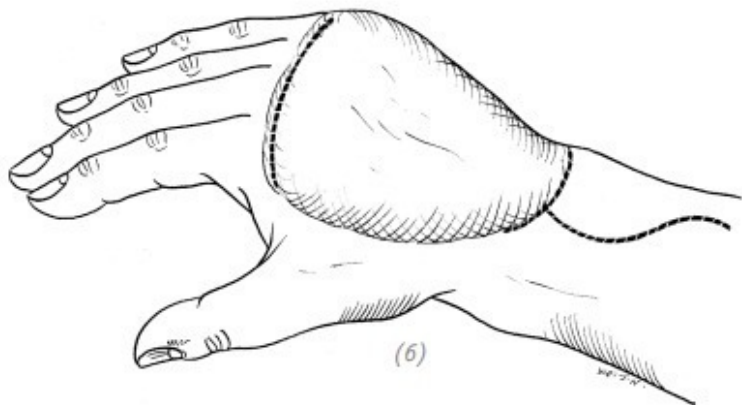
(3) делают дугообразный доступ на тыльной стороне запястья, находят дистальную культю сухожилия, затем вытягивают проксимальную культю сухожилия из проксимального конца удерживателя на тыльной стороне запястья и отрезают культю в соответствующем месте



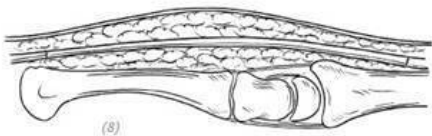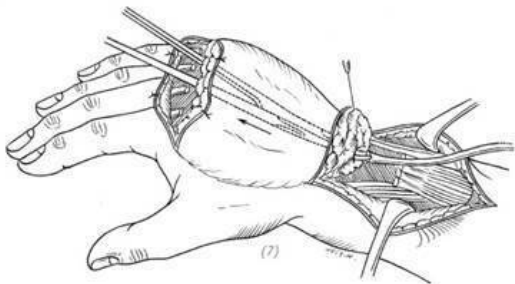
(4) используя сосудистый зажим, протаскивают свободное сухожилие в соответствующее влагалище



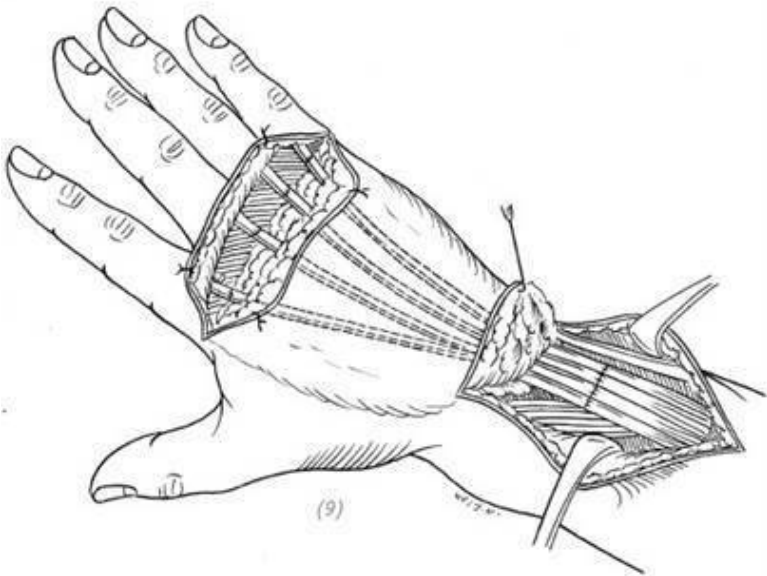
(5) сшивают свободное сухожилие с дистальными и проксимальными культями сухожилия при нахождении запястья в разогнутом положении под углом 20° и при выпрямленных пальцах и пястно-фаланговых суставах



(6) через разрезы на тыльной стороне пястно-фалангового сустава и на дистальном конце предплечья находят дистальную и проксимальную культю разорванного сухожилия



(7), (8) с помощью сосудистого зажима проделывают подкожный туннель и помещают трансплантируемое сухожилие в подкожно-жировой слой



(9) сшивают свободное сухожилие с дистальными и проксимальными культями сухожилия при нахождении запястья в разогнутом положении под углом 20° и при выпрямленных пальцах и пястно-фаланговых суставах

Конец ознакомительного фрагмента.

Текст предоставлен ООО «ЛитРес».

Прочитайте эту книгу целиком, [купив полную легальную версию](#) на ЛитРес.

Безопасно оплатить книгу можно банковской картой Visa, MasterCard, Maestro, со счета мобильного телефона, с платежного терминала, в салоне МТС или Связной, через PayPal, WebMoney, Яндекс.Деньги, QIWI Кошелек, бонусными картами или другим удобным Вам способом.