

Семейный доктор

СЕРДЕЧНО- СОСУДИСТЫЕ ЗАБОЛЕВАНИЯ

Карманный справочник



Константин Крулев

 **ПИТЕР®**

Семейный доктор

Константин Крулев

**Сердечно-сосудистые заболевания.
Карманный справочник**

«Питер»

2014

Крулев К.

Сердечно-сосудистые заболевания. Карманный справочник /
К. Крулев — «Питер», 2014 — (Семейный доктор)

Автор книги – Константин Александрович Крулев – практикующий врач, кардиолог с большим опытом работы. Перед вами справочник, который должен быть в каждом доме! Здесь нет лишних сведений – только информация, которая понятна абсолютно всем и жизненно необходима:• как сохранить сердце здоровым;• каких симптомов надо бояться;• каковы факторы риска;• какие анализы и обследования необходимы;• каковы новые лекарства и методы лечения;• что нужно взять в больницу.Константин Крулев предлагает как традиционные, так и нетрадиционные способы лечения и профилактики заболеваний сердца.

Содержание

Предисловие	6
Список сокращений	8
Глава 1. Строение и функции сердца	9
Глава 2. Атеросклероз	11
Резюме	13
Глава 3. Стенокардия	14
Резюме	17
Глава 4. Нестабильная стенокардия	18
Резюме	21
Глава 5. Острый инфаркт миокарда	22
Конец ознакомительного фрагмента.	23

Константин Александрович Крулев

Сердечно-сосудистые заболевания.

Карманный справочник

Данная книга не является учебником по медицине. Все рекомендации должны быть согласованы с лечащим врачом.

16+ (Для детей старше 16 лет. В соответствии с Федеральным законом от 29 декабря 2010 г. № 436-ФЗ.)

Все права защищены. Никакая часть данной книги не может быть воспроизведена в какой бы то ни было форме без письменного разрешения владельцев авторских прав.

Предисловие

Уважаемые читатели!

Эта книга попала к вам в руки не случайно. Вероятно, вы перенесли инфаркт или это случилось с кем-либо из ваших родственников. Появилась необходимость узнать больше об этом заболевании: какие факторы способствуют его возникновению, как надо лечиться, что делать, чтобы не заболеть вновь. Возможно, вы уже пытались задать эти вопросы врачу. К сожалению, как правило, врачи не располагают достаточным запасом времени для того, чтобы ответить больному на все интересующие его вопросы. На прием амбулаторного больного кардиологу отводится лишь 15 минут, а участковому врачу еще меньше. За это время надо выслушать больного, осмотреть его, измерить артериальное давление, оценить ЭКГ, прочитать медицинские документы, выписать рецепты и оставить запись в истории болезни. Как видите, на долгие разговоры времени не остается. К тому же многие сведения, которые должен получить больной, нельзя воспринять на слух. Как, например, перечислить в двух словах продукты питания, которых надо избегать после инфаркта, или рассказать об упражнениях, которые теперь надо выполнять? Эти сведения ежедневно должны быть перед глазами, пока вы их не запомните. Поэтому и существуют такие книги, как та, которую вы сейчас держите в руках.

За то время, пока писалась эта книга, я прочитал много подобной литературы. Каждая из книг была хороша по-своему. В некоторых были подробно описаны современные достижения медицинской науки. Другие были написаны с большим художественным талантом и юмором. В третьих содержались красивые картинки, позволяющие легче усвоить прочитанное. Однако когда мои больные спрашивали, какую книгу им лучше приобрести, я не мог отдать предпочтение ни одной из них. Поэтому я решил написать свою. Чем же она отличается от всех других книг, посвященных лечению и профилактике инфаркта?

Во-первых, после каждой главы дано краткое резюме, которое подытоживает полученную вами информацию. Дело в том, что когда читатель, не знакомый с проблемой, начинает читать медицинскую литературу, он не всегда может отличить главное от второстепенного. Сколько раз приходилось видеть «продвинутых» больных, которые со знанием дела рассуждали о фракциях холестерина или о тонкостях функционирования проводящей системы сердца, но при этом не знали, что своевременный прием аспирина при затянувшемся болевом приступе может спасти им жизнь!

В этой книге вы не найдете лишних сведений. Подробное изучение медицинской науки – задача врачей. Здесь вы получите только ту информацию, которая жизненно необходима, а главные сведения будут четко обозначены и выделены шрифтом.

Во-вторых, в каждой главе я постарался привести примеры из практики, которые позволяют ярче проиллюстрировать полученные вами знания. «Ничто не проникает так незаметно и глубоко в душу человека, как пример», – писал английский философ Д. Локк. Человеку легче справиться с проблемой, навалившейся на него, если ему рассказать, что он далеко не первый, кому пришлось с ней столкнуться, а пути ее решения давно изучены. Возможно также, что некоторые примеры смогут уберечь читателя от ошибок, совершенных другими пациентами.

Джеймс Тайлер Кент, выдающийся американский врач, практиковавший в конце XIX и начале XX века, писал: «Я считаю аморальным рекомендовать больному такие методы лечения, которыми не воспользовался бы сам». В процессе создания книги я всегда руководствовался этим принципом.

После выхода первого издания книги я получил много писем, в которых читатели выражали благодарность за мой труд. Для многих из них книга стала настольной и принесла им актуальную и необходимую информацию. Я постарался учесть пожелания, которые были выска-

заны в письмах, и дополнил книгу тремя главами, посвященными нарушениям сердечного ритма.

За три года, которые прошли после выхода второго издания, в медицине появилось много новых достижений. Так, в практику широко вошло стентирование коронарных сосудов в остром периоде инфаркта миокарда. Для лечения больных, страдающих постоянной формой мерцательной аритмии, используются новые и безопасные препараты ксарелто и прадакса вместо устаревшего варфарина. Начал внедряться новый метод лечения инфаркта миокарда, который называется «ишемическое прекондиционирование». Об этих и других новинках вы прочитаете в третьем издании книги.

Список сокращений

АГ – артериальная гипертензия
АД – артериальное давление
АКШ – аортокоронарное шунтирование
АЛТ – аланинаминотрансфераза
АПФ – ангиотензинпревращающий фермент
АСТ – аспартаминотрансфераза
ИБС – ишемическая болезнь сердца
ИМТ – индекс массы тела
КФК – креатинфосфокиназа
МА – мерцательная аритмия
ОИМ – острый инфаркт миокарда
ОРВИ – острая респираторная вирусная инфекция
ЭКГ – электрокардиограмма
ЭХО-КГ – эхокардиограмма

Глава 1. Строение и функции сердца

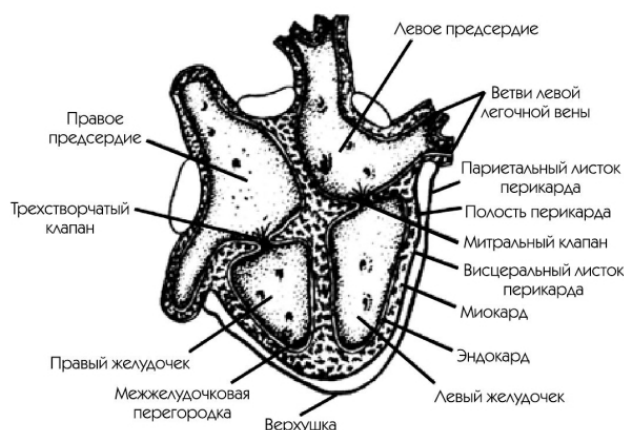
Для правильного понимания патологических процессов, происходящих в сердце, необходимо представлять его анатомическое строение и нормальную функцию.

Сердце – полый мышечный орган, расположенный в грудной клетке. Оно состоит из трех слоев – эндокарда, миокарда и перикарда. Эндокард – это внутренняя выстилка полостей сердца, формирующая клапаны. Миокард – собственно мышца сердца, осуществляющая насосную функцию и перемещающая кровь по сосудам. Перикард – наружная оболочка.

Сердце делится на четыре камеры – два предсердия и два желудочка. Левый желудочек – наиболее мощная часть сердца. Именно он несет основную нагрузку. Его функция – обеспечение кровью большого круга кровообращения. Обогащенная кислородом кровь, поступившая из легких в левый желудочек, выбрасывается в аорту и из нее – во все органы тела. Правый желудочек обеспечивает циркуляцию крови в малом круге кровообращения и доставку венозной крови к легким, где происходит насыщение ее кислородом.

Функция предсердий заключается в увеличении кровенаполнения желудочков перед их сокращением.

Клапаны сердца нужны для поддержания однонаправленного тока крови. В случае нарушения их целостности кровь может течь в обратном направлении, что ведет к развитию сердечной недостаточности.



Строение сердца

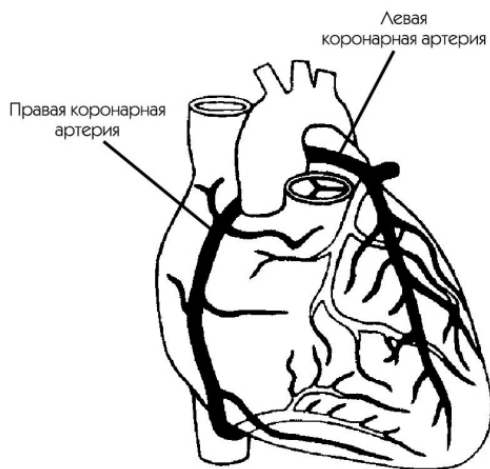
Кровоснабжение сердца осуществляется через коронарные артерии. Они находятся в коронарной борозде между предсердиями и желудочками, огибая сердце наподобие короны, с чем и связано их название.

Нагрузка, испытываемая сердцем, значительно превышает нагрузку всех остальных органов. Поэтому и кровоснабжение сердца в 10 раз более интенсивное, чем кровоснабжение других тканей. Через коронарные сосуды протекает около 5 % всей крови.

Описывая анатомическое строение сердца, нельзя не упомянуть и проводящую систему, которая необходима для его ритмичной работы и осуществления правильной последовательности сокращений предсердий и желудочков.

Проводящая система состоит из синусового узла, который создает ритмичные импульсы (в норме от 60 до 90 в минуту), синоатриальных волокон, проводящих импульсы по предсердиям, атриовентрикулярного узла, продолжением которого является пучок Гиса, делящийся

на правую ветвь, проводящую импульсы на правый желудочек, и левую, которая, в свою очередь, делится на переднюю и заднюю ветви, проводя импульсы на левый желудочек.



Коронарные сосуды

Считается, что сердце по величине равно кулаку его обладателя. Большое влияние на величину сердца оказывает развитие мускулатуры. Этим объясняется тот факт, что у женщин при одинаковом росте и массе тела сердце меньше, чем у мужчин. Этим же объясняется зависимость величины сердца от профессии. У лиц, занятых физическим трудом, сердце больше, чем у представителей умственного труда. У спортсменов, испытывающих продолжительные нагрузки (велосипед, гребля, марафонский бег), наблюдается выраженное увеличение сердца. Самые большие размеры сердца имеют лыжники.

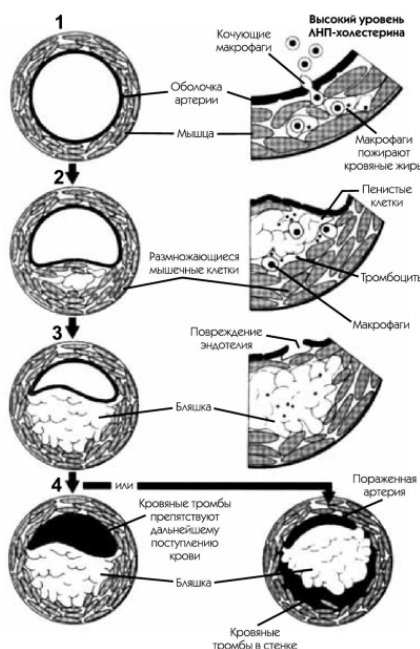
Стенки артерий сердца, как и всех остальных артерий большого круга кровообращения, состоят из трех слоев. Внутренний слой состоит из эндотелиальных клеток, которые, словно обои, выстилают кровеносный сосуд изнутри. Средний слой образован мышечными волокнами и элементами соединительной ткани. Внешний слой — это просто соединительная ткань. В самых маленьких артериях средний слой ограничен тонким слоем мышечных волокон, а тончайшие сосуды, капилляры, состоят только из однослойного пласта эндотелиальных клеток, в котором проходит процесс обмена веществ между кровью и тканями.

Глава 2. Атеросклероз

Атеросклероз – это заболевание, поражающее сосуды и являющееся главной причиной инфаркта миокарда. Название его происходит от греческих слов *athere* – каша и *sclerosis* – уплотнение.

Процесс развития этого заболевания растянут на многие годы. Первые проявления появляются уже в детском возрасте – холестерин из крови откладывается на внутренней выстилке сосудов в виде тонких желтых полосок. Со временем полоски превращаются в бляшки, состоящие из жидкого ядра и плотной капсулы.

Постепенно размер бляшек увеличивается, все больше сужая просвет сосуда. Происходит это медленно и незаметно для больного. Даже при закрытии просвета сосуда более чем на 50 % человек может ничего не замечать и чувствовать себя совершенно здоровым. При закрытии просвета на 75 %, как правило, появляются симптомы кислородного голодания. В этой книге они описаны в главе 3.



Развитие атеросклероза: 1 – нормальная коронарная артерия; 2 – начальная стадия атеросклероза (симптомов может не быть); 3 – закрытие коронарного сосуда на 75 % (стенокардия); 4 – тромбоз сосуда (кровоток полностью прекращен; инфаркт)

Конечно, атеросклероз поражает не только сосуды сердца, но и все остальные. Симптомами поражения сосудов нижних конечностей является хорошо знакомая заядлым курильщикам перемежающаяся хромота – боль в икроножных мышцах, возникающая при ходьбе и проходящая в покое. При атеросклерозе сосудов брюшной полости возникает боль в животе после обильной еды. Атеросклероз сосудов головного мозга может проявляться головокружением, ухудшением памяти.

Что является общим при любых атеросклеротических изменениях? Это четкая зависимость ухудшения самочувствия от нагрузки на орган, снабжаемый кровью по атеросклеротически измененным сосудам.

Даже при очень значительном сужении сосудов организм приспосабливается к своему заболеванию: принимая лекарства и ограничивая свою физическую активность, человек может

жить и работать. Но вот целостность бляшки нарушается. Твердая оболочка трескается, надывается. При этом страдает внутренняя выстилка сосудов, эндотелий, что заставляет организм включать те же механизмы, что и для остановки кровотечения, – происходит образование кровяных сгустков. Они присоединяются к месту надрыва бляшки, и образуется тромб, который полностью перекрывает просвет сосуда. Участок ткани, снабжаемый этим сосудом, перестает получать кровь, именно это и является причиной инфаркта.

При долгом существовании бляшки организм начинает формировать обходные пути – вокруг пораженного участка артерии растут новые сосуды, снабжающие кровью эту область. Именно поэтому инфаркт у больного, который длительно страдал стенокардией, может протекать легче, чем у исходно здорового человека.

Надо отметить, что незрелые, относительно недавно существующие бляшки наиболее опасны. Их капсула менее плотная, поэтому они легче подвергаются разрушению и чаще вызывают инфаркты и инсульты. Именно незрелые бляшки обычно являются причинами острых сосудистых катастроф у молодых людей.

Что же является непосредственной причиной нарушения целостности бляшек? Четкого ответа на этот вопрос медицина не дает. Известно, что спазм сосуда, например при гипертоническом кризе, может механически повредить капсулу бляшки. Капсула становится менее плотной и при инфекционных заболеваниях, например при гриппе. Это одна из причин всплеска заболеваемости инфарктом в зимний период. Тем не менее не каждый гипертонический криз и не каждая простуда приводят к сосудистой катастрофе. В то же время довольно часто тромбоз сосуда возникает без видимых причин.

Теперь мы должны рассмотреть причины развития атеросклероза. Их можно разделить на необратимые и обратимые.

К первой группе относят возраст, принадлежность к мужскому полу и наследственную предрасположенность.

Обратимыми факторами являются табакокурение, злоупотребление алкоголем, артериальная гипертензия, ожирение, сахарный диабет, гиперлипидемия (нарушение жирового обмена организма), низкая физическая активность и эмоциональный стресс.

Существуют так называемые стигмы атеросклероза – внешние признаки, которые позволяют врачу заподозрить наличие у пациента этого заболевания.

Характерными «внешними» проявлениями атеросклероза являются:

- признаки выраженного и нередко преждевременного старения, несоответствие внешнего вида и возраста человека;
- раннее поседение волос на голове и передней поверхности груди (у мужчин);
- множественные ксантомы и ксантелазмы (жировые пятна в области век, туловища, живота, ягодиц, разгибательной поверхности суставов, лба);
- вертикальная или диагональная складка на мочке уха, обильный рост волос на ушных раковинах;
- старческая дуга (матовое или сероватодымчатое колечко по краю радужной оболочки глаза);
- червеобразные движения склерозированной лучевой артерии под кожей во время измерения артериального давления.

Если у вас есть эти признаки, не расстраивайтесь раньше времени. В мире достаточно много преждевременно поседевших людей, которые дожили до глубокой старости, не страдая сосудистыми заболеваниями. Наличие стигм просто стимулирует к более внимательному отношению к своему здоровью. Бросьте курить, займитесь регулярными физическими упражнениями – и ваши шансы на долгую полноценную жизнь резко возрастут.

Знаменитый комедийный актер Лесли Нильсен поседел в молодости, а умер в 84-летнем возрасте от пневмонии. До последнего года жизни он продолжал сниматься в кино.

Резюме

- Причина инфаркта миокарда и стенокардии – атеросклероз коронарных артерий.
- Основное проявление атеросклероза – образование бляшек, неравномерно суживающих просвет сосудов.
 - Главный компонент атеросклеротических бляшек – холестерин.
 - Нарушение целостности бляшки ведет к полной закупорке сосуда тромбом. Это и есть инфаркт.
 - Воздействуя на обратимые факторы риска, мы можем предотвратить или отдалить проявления атеросклероза.

Глава 3. Стенокардия

«Скажите, доктор, что показывает кардиограмма, у меня есть стенокардия?» – нередко спрашивают меня пациенты.

В самом этом вопросе кроется ошибка. Стенокардия не является заболеванием, которое можно диагностировать с помощью электрокардиографа или других инструментальных методов. Этот диагноз ставится только после беседы с вами.

Итак, что же такое стенокардия? В переводе с латинского языка это слово означает сдавление сердца. Действительно, наиболее часто встречающимся симптомом стенокардии является сжимающая боль за грудиной или в области сердца. Обычно, чтобы описать это ощущение, больные используют слова «чувство тяжести», «сжатие», «зажало, как в тиски».

Типичными условиями возникновения приступа стенокардии является быстрая ходьба, особенно при встречном холодном ветре, бег, подъем по лестнице. Прием пищи и курение тоже иногда могут вызывать приступы стенокардии.

Неблагоприятным временем для больных являются ранние утренние часы. Довольно часто приходится слышать: «Утром мне достаточно пройти несколько шагов, и тут же возникает приступ. Приму таблетку-другую нитроглицерина, боли проходят. Через несколько минут снова приступ, и так каждое утро. А к середине дня все проходит, хоть танцуй». Эмоциональная нагрузка – второй не менее важный фактор, способствующий возникновению приступа. Шотландский врач Д. Хантер, диагностировав у себя стенокардию, мрачно заметил: «Теперь моя жизнь в руках любого проходимца, которому вздумается меня разозлить». Впоследствии он умер во время сильного приступа гнева.

Поставить диагноз «стенокардия» врачу обычно не очень сложно. Для этого, как правило, достаточно задать лишь несколько вопросов:

1. Бывают ли у вас неприятные ощущения в грудной клетке?
2. Появляются ли эти ощущения при быстрой ходьбе или подъеме по лестнице?
3. Проходят ли эти ощущения при прекращении нагрузки?
4. Проходят ли они менее чем за 10 минут?
5. Располагается ли источник этих ощущений за грудиной?

Положительные ответы на эти вопросы позволяют со значительной вероятностью диагностировать стенокардию.

Откуда же берутся эти ощущения? Почему возникает боль? Чтобы понять это, надо освежить в памяти ту информацию, которую вы получили из главы 2. При стенокардии один или несколько сосудов сужены атеросклеротическими бляшками. В покое кровоток по сосудам достаточный, чтобы обеспечить потребности мышцы. Как только нагрузка на сердце возрастает, участок сердца, снабжаемый пораженным сосудом, испытывает нехватку кислорода и сигнализирует: «Остановись! Отдохни! Мне больно!»

Действительно, кратковременный отдых обычно очень эффективно помогает снять приступ. Можно использовать также нитроглицерин (но не валидол!). Нитроглицерин расширяет вены, уменьшая приток крови к сердцу, что быстро снимает боль.

Присмотритесь повнимательнее к людям на улице. Наверняка вам приходилось видеть пожилых людей, которые во время прогулки внезапно останавливаются, отдыхают минуту-другую, а потом вновь продолжают путь. Весьма вероятно, что эти люди страдают стенокардией. Такой способ передвижения для них очень характерен.

Итак, стенокардия проявляется болью в грудной клетке. Но это далеко не единственная причина болей такой локализации. Болью в груди может проявляться и хорошо знакомый всем

остеохондроз. И такое грозное заболевание, как инфаркт миокарда, тоже обычно проявляется болью в груди. Пациенту не всегда легко разобраться, что является причиной боли. Облегчить эту задачу поможет таблица.

Боли при остеохондрозе, стенокардии, инфаркте миокарда

Характеристика	Остеохондроз	Стенокардия	Инфаркт миокарда
Локализация боли	Спина, межлопаточное пространство, левая половина грудной клетки	За грудиной, в шее	За грудиной, в шее

Продолжительность	Как правило, длится долго — сутки и более	Не более 15 минут, не менее минуты	Несколько часов, реже — до суток
Интенсивность	От слабых до очень интенсивных, обычно не очень сильные	Обычно не очень сильные	Как правило, сильные, иногда нестерпимые
Характер	Колющие, прокалывающие, ноющие, режущие	Давящие или жгучие	Давящие или жгучие
Условия возникновения	Длительная работа руками, вождение автомобиля, переноска тяжестей, неудобное положение тела	На высоте физической или эмоциональной нагрузки	На высоте физической или эмоциональной нагрузки. Могут возникать без видимых причин
Что помогает	Изменение положения тела (удобная поза), анальгин	Прекращение нагрузки, нитроглицерин	Средства помощи отсутствуют. Возможен кратковременный и неполный эффект от нитроглицерина

Реакция на нажатие	Есть	Нет	Нет
Зависимость от фаз дыхания	Есть	Нет	Нет
Глубина боли	Поверхностная	Глубокая	Глубокая

Перечислим теперь боли, которые с высокой вероятностью **не** являются проявлением стенокардии (из книги «Клиническая кардиология» под ред. Р. К. Шлант, Р. В. Александер):

- словно укол иголкой;
- колющие;
- вонзающие;
- как удар ножом;
- жалящие;
- стреляющие;
- пронизывающие;
- дергающие;
- зудящие;

- пощипывающие;
- прокалывающие;
- режущие;

• леденящие. Стабильная стенокардия, описанная в этой главе, – заболевание, которое протекает более или менее ровно. Условия возникновения и частота приступов относительно постоянны. Летом может отмечаться некоторое улучшение самочувствия, а зимой, особенно в сильные морозы, частота приступов возрастает. Больные обычно приспосабливаются к своему заболеванию и продолжают работать и вести относительно активный образ жизни, принимая небольшое количество лекарств. Как правило, приступы проходят после нескольких минут отдыха или приема 1 таблетки нитроглицерина под язык. Частое обращение к врачу, как правило, не требуется, его вызов необходим лишь при дестабилизации процесса, о чем пойдет речь в следующей главе.

Резюме

- Проявление стабильной стенокардии – сжимающие или жгучие боли за грудиной,
- возникающие на высоте физической или эмоциональной нагрузки и проходящие в покое и при приеме нитроглицерина.
- Причина стабильной стенокардии – неповрежденная атеросклеротическая бляшка, уменьшающая просвет одной или нескольких коронарных артерий.
- Условия возникновения приступов обычно стереотипные.
- Лечение приступа стенокардии – покой и подъязычные формы нитратов.
- Обращение к врачу показано при дестабилизации течения заболевания.

Глава 4. Нестабильная стенокардия

Долгие годы стенокардия может протекать стабильно. Вы привыкаете к нечасто возникающим приступам, легко с ними справляетесь и получаете плановое лечение, назначенное кардиологом. Но в какой-то момент ситуация может измениться. Возникают симптомы нестабильной стенокардии. Происходит это обычно из-за нарушения целостности атеросклеротической бляшки в одном из коронарных сосудов. К бляшке присоединяются кровяные сгустки, и просвет сосуда резко уменьшается.

Нестабильная стенокардия имеет четкие симптомы, которые важно помнить. К ним относятся:

- появление симптомов стенокардии у здорового до сих пор человека;
- возобновление приступов стенокардии после длительного перерыва;
- увеличение дозы нитратов, требующихся для снятия приступа;
- возникновение приступов при меньшей нагрузке, чем обычно;
- появление иррадиации (отражения боли в руку, спину и т. д.), если ее раньше не было;
- сопровождение приступов одышкой или обмороком.

На первом варианте нестабильной стенокардии необходимо остановиться подробно. Анализ истории болезни пациентов, попавших в стационар с диагнозом «острый инфаркт миокарда», позволяет заметить, что в большинстве случаев инфаркту предшествовала нестабильная стенокардия. У некоторых больных она проявлялась в виде сильных болевых приступов, не заметить которые было невозможно. Другие больные отмечали легкие неприятные ощущения в груди, на которые они не обратили бы внимания, если бы не последовавшие за ними события.

Один из моих пациентов рассказывал мне: «Вскоре после появления у меня симптомов простуды я начал замечать какую-то заложенность в груди. Выйду на улицу, пройду 100 метров, и надо постоять. Ощущение было такое, что легкие простужены. А дома в покое ничего не беспокоило. Так прошло два дня. И вдруг ночью случился очень сильный приступ, после которого меня и отвезли в больницу».

Здесь мы видим типичную картину возникновения нестабильной стенокардии на фоне простудного заболевания. Помните, в главе 2 мы рассматривали причины дестабилизации бляшки? Простуда – один из таких факторов. Неприятные ощущения при нагрузке, проходящие в покое, – типичный признак стенокардии. Отсутствие очень сильных болей не противоречит такому диагнозу. Если бы больной своевременно (в те самые два дня, пока инфаркт еще не случился) обратился к врачу и был бы госпитализирован, инфаркт можно было бы предотвратить. Современная медицина располагает такими возможностями.

Еще один пример из жизни

Одна из моих пациенток в течение нескольких лет страдала стенокардией напряжения. Приступы были нечастыми и не слишком сильно беспокоили больную. Но однажды ночью она проснулась от необычного приступа. Боль была чрезвычайно интенсивной, длилась дольше, чем обычно, прошла только после третьей дозы нитроминта, хотя раньше всегда помогала одна доза. Да и ночных болей пациентка раньше никогда не испытывала. Утром следующего дня больная вызвала скорую помощь. На ЭКГ патологии выявлено не было, но в связи с клиническими признаками нестабильной стенокардии она была госпитализирована. Проведенная экстренная коронарография выявила критический стеноз (сужение) одной из крупных коронарных артерий. Непосредственно после коронарографии было проведено стентирование

пораженного сосуда, в результате которого восстановлен кровоток. Симптомы стенокардии после этого полностью прошли. Инфаркта удалось избежать.

Конечно, не всегда нестабильная стенокардия требует таких радикальных мер. Нередко удается помочь больному, используя только терапевтические мероприятия, не прибегая к хирургическому воздействию.

А теперь внимание: *сейчас вы читаете самые главные строки этой книги!*

ВНИМАНИЕ!

Запомните раз и навсегда, расскажите всем родственникам и друзьям: нестабильная стенокардия – это показание для экстренной госпитализации. При появлении симптомов нестабильной стенокардии надо незамедлительно вызвать на дом скорую помощь или участкового врача (а не идти самому в поликлинику!). Правильная тактика при нестабильной стенокардии может спасти жизнь. Примеры вам приведет любой врач.

Вот недавний случай

Поздно вечером, дежуря на скорой помощи, я попал на вызов к 55-летнему мужчине. Он встретил нашу бригаду словами: «Да все уже нормально, зря только вас побеспокоили. Просто случился какой-то странный приступ – в груди вдруг зажало и весь вспотел. Минут через десять все само прошло. Никогда такого раньше не было. Наверное, съел что-нибудь не то. А сейчас уже все нормально, здоров как бык!» Мы с трудом уговорили больного, чтобы он позволил нам снять ЭКГ, которая оказалась нормальной. Тем не менее я предложил госпитализацию, что вызвало неподдельное удивление больного. Он все же был госпитализирован, хоть для этого и пришлось проявить максимум красноречия. Около 23 часов я привез пациента в стационар. На этом бы история и закончилась, если бы через несколько дней я не встретил реаниматолога, дежурившего в ту ночь. Он рассказал мне, что в 2 часа ночи больной вновь пожаловался на болевой приступ, похожий на тот, что случился дома. Через несколько минут развилась фибрилляция желудочков, наступило состояние клинической смерти. С помощью электрического разряда удалось восстановить сердечный ритм. Если бы больной остался дома, фибрилляция желудочков неизбежно привела бы к смерти.

Я надеюсь, что вы еще не устали от примеров, и хочу привести воспоминания о последнем дне жизни поэта Серебряного века Иннокентия Анненского (цитируется по книге «От Распутина до Путина. 50 петербуржцев XX столетия»).

Он в тот день обедал у одной приятельницы. А день прошел тяжело: с поезда на лекцию, после – в округ, оттуда – в министерство, и везде неприятные разговоры. Даже не исключено, что ему сказали про неуспех прошения насчет усиленной пенсии. За обедом ему стало нехорошо – а сердечные пилюли остались дома, – и он даже попросил разрешения прилечь. Но тут возникла еще проблема – в доме, где он обедал, мужчин не было. Иннокентий Федорович весело встал, успокоил приятельницу, распрощался, запахнул шубу, неторопливо сошел по лестнице, крикнул извозчика и полетел, с болью глотая холодный воздух, на Царскосельский вокзал, благо недалеко, в двух минутах. До вокзала, как мы знаем, доехал, однако до нужной комнаты не добрался, а попал совсем в другое помещение – в полицейский морг.

Итак, смерть наступила на фоне относительно неплохого здоровья, которое позволяло ему в день смерти читать лекцию, ездить к друзьям. За несколько минут до смерти он мог

ходить и даже нашел в себе силы успокоить приятельницу. При этом он принимал какие-то «сердечные пилюли», что свидетельствует о неблагополучии со стороны сердца. Анализируя этот случай, можно с большой долей уверенности сказать, что 54-летний поэт умер от нарушения сердечного ритма на фоне острой коронарной недостаточности, которой предшествовала нестабильная стенокардия. Конечно, его не спасли бы никакие лекарства, в те времена медицина не умела лечить эту болезнь. Единственный шанс выжить появился бы у поэта, если бы он соблюдал постельный режим.

С тех пор прошло почти сто лет. Медицина за это время продвинулась далеко вперед. Тактика при нестабильной стенокардии отработана до мелочей. Существует поговорка: стенокардией можно болеть тридцать лет, а можно тридцать минут. Иными словами, своевременное обращение к врачу может подарить вам несколько десятилетий жизни.

Резюме

- Нестабильная стенокардия – это стенокардия, возникшая впервые или отличающаяся от привычной стенокардии продолжительностью, силой приступов, условиями их возникновения и некоторыми другими факторами.

- Причина нестабильной стенокардии – дестабилизация (надлом, изъязвление)

- атеросклеротической бляшки в коронарном сосуде.

- ЭКГ при нестабильной стенокардии может оставаться нормальной.

- Нестабильная стенокардия и даже подозрение на нее – показание для экстренной госпитализации, которая может предотвратить развитие инфаркта и снизить риск осложнений.

Глава 5. Острый инфаркт миокарда

Что такое инфаркт миокарда? Это, пожалуй, первый вопрос, который приходит в голову человеку, попавшему в больницу с таким диагнозом. Стихла боль, прошел первый шок от перевозки в больницу и помещения в неуютную обстановку больничной палаты, и хочется узнать, что же случилось. Откуда взялась эта страшная боль? И как врачи узнали, что это именно инфаркт?

Диагноз «острый инфаркт миокарда» (ОИМ) может быть поставлен по трем главным признакам. Первый – характерная боль. Обычно она возникает за грудиной, носит давящий или жгучий характер, может отдавать в шею, спину, руку. Очень характерным симптомом является распространение боли в обе руки. Продолжительность болевого синдрома – не менее часа, обычно несколько часов. Боли очень интенсивные, особенно в первые минуты. Многие пациенты говорят, что это самая сильная боль, которую им пришлось испытать в жизни. Часто она сопровождается слабостью, появлением холодного пота, обмороками, одышкой.

Конец ознакомительного фрагмента.

Текст предоставлен ООО «ЛитРес».

Прочитайте эту книгу целиком, [купив полную легальную версию](#) на ЛитРес.

Безопасно оплатить книгу можно банковской картой Visa, MasterCard, Maestro, со счета мобильного телефона, с платежного терминала, в салоне МТС или Связной, через PayPal, WebMoney, Яндекс.Деньги, QIWI Кошелек, бонусными картами или другим удобным Вам способом.