

Михаил Бодухин

# ЗА РАМКАМИ ПРОТОКОЛА



18+

Михаил Бодухин

**За рамками протокола**

«Автор»

2023

**Бодухин М.**

За рамками протокола / М. Бодухин — «Автор», 2023

Я, хирург-эндоскопист, работаю в НИИ СП им. Н.В.Склифосовского 33 года. В книге собраны самые неординарные и поучительные случаи из практики не только моей, но и коллег. Название "За рамками протокола" отражает суть книги. В конце каждого рассказа о сложных пациентах, их адекватном и неадекватном поведении, оперативных и технических сложностях, юморе и многом другом стоит сухой официальный протокол истории болезни из нескольких строк. Это дает читателю возможность сравнить реально произошедшее и сухое описание в протоколе. Книга полезна начинающим врачам описанием редкой патологии и непрофессионалам с точки зрения правильного понимания своих симптомов, адекватной реакции на них и скорейшего обращения к врачу в случае необходимости. В рассказах раскрывается "изнанка" нашей экстренной работы, которую никто никогда не видит. Книга оформлена в премиальном варианте и может служить прекрасным подарком для начинающих врачей, будущих и настоящих студентов.

© Бодухин М., 2023

© Автор, 2023

## Содержание

От автора	5
Предисловие	6
СКЛИФ	7
Аденокарцинома*	7
Астма	10
Рублевская жена	13
Летчик	16
Безнадега	19
Судьба	24
Лицемерие	25
Звезда	28
Большой ребенок	31
Конец ознакомительного фрагмента.	34

# Михаил Бодухин

## За рамками протокола

### От автора

Я врач в третьем поколении. Окончил 2-ой МОЛГМИ в 1986 году. С 1989 по настоящее время работаю в НИИ СП им.Н.В Склифосовского.

Бабушка моя Засыпкина Вера Васильевна работала акушером-гинекологом с 1928 года. Во время войны хирургом во фронтовом госпитале, практически там жила, а с дочерью занимались раненные. После войны вернулась в роддом где работала до 1968 года.

Мама Бодухина Евгения Александровна – педиатр, ушла на пенсию в 78 лет, проработав врачом 55 лет, причем последние двадцать лет в детском доме для слепоглухонемых детей с тяжелейшей, как правило, врожденной сопутствующей патологией.

Мой старший сын Никита – врач психиатр, работает во Флориде.

Студентом подрабатывал санитаром в ПКБ №1 им Кащенко, сейчас им. Алексеева. После института работал врачом Скорой помощи в Сергиевом Посаде, с 1989 года работаю в НИИ СП им. Н.В. Склифосовского.

Эта книга мой первый литературный опыт, появилась во многом благодаря моему классному руководителю, учительнице литературы и русского языка Маргарите Борисовне Киневской. Она является главным редактором данного текста и автором предисловия. В свои 97 лет Маргарита Борисовна сохранила удивительную ясность ума и жажду деятельности.

Мои рассказы отличаются от обычной беллетристики тем, что все, что описано в них, происходило на самом деле, вплоть до мельчайших деталей. Этим она будет полезна врачам и интересна для других читателей.

Непричастным к медицине, возможно, будет некомфортно работать с нашими специфическими терминами, но для этого я поместил в конце книги глоссарий, чтобы дать максимально популярные объяснения терминов. Рекомендую сначала изучить его, а потом приступить к текстам. Заменить медицинский язык на обычный, на мой взгляд, было бы некорректно по отношению к коллегам.

Конечно, без медицинского опыта будет сложно понять и оценить некоторые описанные ситуации эмоциональное напряжение, дефицит времени на принятия решений, физическую нагрузку, специфику командной работы.

В любом случае можно будет извлечь полезную информацию для себя о том, как поступать в том или ином случае при экстренных проблемах со здоровьем.

Все описанные ситуации требовали неотложных врачебных манипуляций, некоторые из них стали следствием безграмотного отношения к собственному здоровью со стороны пациентов.

Надеюсь, читатели сделают из этого соответствующие выводы. За 33 года работы в НИИ СП им. Н.В. Склифосовского многое забылось, но то, что сохранилось в памяти у меня и моих коллег, я здесь изложил.

Отдельная благодарность компании "ФОРТФУД" за помощь в издании этой книги к моему шестидесятилетию.

## Предисловие



Я была учительницей русского языка и классным руководителем в школе РККА, которую Миша Бодухин окончил в 1980 году. До сих пор он встречается со своими одноклассниками. Они обращаются к нему за советом по медицинским вопросам и не только по ним. Он всегда помогает. Много лет я отлично знала его маму. Евгения Александровна была в Сергиевом Посаде одним из самых уважаемых детских врачей. Миша выбрал профессию еще в юности, в этом большую роль сыграла его любовь и уважение к маме.

Семья Бодухиных – пример высокой культуры, интеллигентности, любви к труду, людям, профессии. Эти качества отражаются во всех рассказах Миши. Чувствуется доверие, уважение к коллегам и сострадание пациентам.

Книга дает много сведений из области медицины. Меня в ней привлекли афоризмы: «Упорство рождает упорство, а апатия – апатию». Удачно перефразирован классик (Станиславский): «Не бывает маленьких ролей, бывают маленькие актеры», на «Не бывает безнадежных больных, бывают безнадежные врачи».

Очень ценно тонкое чувство юмора, обладает им далеко не каждый, а только всесторонне развитые люди.

Киневская Маргарита Борисовна 1925 г.р.

## СКЛИФ

### Аденокарцинома\*

#### Часть первая

Мой приятель попросил проконсультировать его тетю. Ей 58 лет, доцент кафедры одного из высших учебных заведений, всегда очень активная, уже почти месяц жаловалась на плохое самочувствие, слабость, потерю веса, отсутствие аппетита.

В поликлинике сделали стандартное обследование: ЭКГ, анализ крови, консультация терапевта и невропатолога. В анализе крови снижение гемоглобина до 88, остальное все вроде нормально. На этом обследование закончилось. Написали обычные для ее возраста диагнозы:

гипертоническую болезнь,  
кардиосклероз и прочее.

В общем реального диагноза, отражающего клинические проявления, не было.

Когда он все это рассказал, мне сразу стало понятно, что надо прежде всего думать об опухолевом процессе. Начать решил с ЭГДС\*.

Я ее несколько раз встречал до этого и удивился, когда увидел. Цветущая, моложе своего возраста выглядевшая женщина резко осунулась, похудела на 15кг. за три недели. Уже во время предварительной беседы стало понятно, что проблема скорее всего будет в желудке.

Отсутствие аппетита, быстрая потеря веса, снижение гемоглобина характерна для опухолей этой локализации. Делаю ЭГДС\*. В средней трети желудка по большой кривизне опухолевидное образование, по форме напоминающее цветную капусту, ножка 1,0 см головка 2,5 см. Типичная аденокарцинома\* с экзофитным\* ростом. Взял биопсию 5 фрагментов из разных отделов опухоли. В общем-то диагноз очевиден, но для протокола биопсия обязательна. Госпитализировали ее в отделение гастроэнтерологической хирургии. Попросил патологоанатомов дать результат биопсии побыстрее, и через день получаю предсказуемый результат – аденокарцинома\*.

Учитывая экзофитный рост\* и небольшой размер опухоли, перспективы оперативного лечения хорошие, но объем операции как минимум субтотальная резекция желудка. Большая операция, требующая предварительной подготовки.

Ее начинают готовить: переливание крови, компенсация электролитных нарушений, проводят дополнительное обследование для исключения метастазов. Вся подготовка заняла неделю.

Перед операцией сделали контрольную ЭГДС\*. Смотрю и глазам не верю, на месте опухоли участок отечной слизистой с точечными эрозиями. Беру повторную биопсию из этого участка. Уже назначенную операцию отменяют и смотрят на меня подозрительно. Выдумал Бодухин какую-то опухоль. Это было в 1992г. И видео фиксации еще у нас не было.

Через три дня приходит биопсия – в присланных фрагментах признаки эрозивного воспаления слизистой. Собираем консилиум и через 6 дней делаем еще одну ЭГДС. На месте, где была опухоль, а затем эрозивный процесс оказалась нормальная слизистая без признаков патологии. На меня смотрят как на идиота.

Пытаюсь что-то доказать:

- Есть же объективный результат биопсии
- Ее могли перепутать

– С чем перепутать? В этот день не было других подобных препаратов, да и я отслеживал результат исследования.

На всякий случай связался с патологоанатомами, объяснил ситуацию. Они только плечами пожимают. Перепутать не могли, эти стекла консультировались руководителем патогистологического отделения все три раза, и результат сомнения не вызывает.

Тем не менее, мне до конца так и не поверили, слишком неординарный случай. К этому моменту у тети гемоглобин был 120, прекрасный аппетит, она поправилась на 7кг. и требовала выписки, так как считала, что ее уже вылечили клизмами, которые делали при подготовке к операции.

Для меня в этом и других спорных случаях главным оценочным критерием является клиническая картина. Типичная для развития опухолевого процесса вначале, она резко изменилась после первой биопсии. Больная стала набирать гемоглобин и вес, прошла слабость, вернулась активность.

Клиническую картину дополняла, конечно, визуально типичная аденокарцинома\* при первом исследовании, плюс подтверждение биопсией. Так что у меня сомнений в том, что это была быстро растущая опухоль, нет. Поэтому вполне логично предположить, что в данном случае был малоизученный феномен регресса опухолевого процесса. Феномен этот описан, но очень редкий. Уникальным является то, что он прошел у нас на глазах.

Все родственники и сама тетя были мне очень благодарны, не разбираясь в деталях. Проживала она после этого еще почти 30 лет и умерла от естественных причин в глубокой старости.

#### **ПРОТОКОЛ №1**

Под местной анестезией. Вход в пищевод не изменен. Слизистая пищевода бледно-розовая, просвет свободен. Кардиальный жом смыкается. Слизистая желудка незначительно отечна, бледно-розовая. По большой кривизне в верхней трети тела желудка опухолевидное образование в форме «цветная капуста» на тонкой ножке 1,0см. и гроздеобразной вершиной 2,5см. Взята биопсия пять фрагментов опухоли. Привратник проходим, луковица 12-ти перстной кишки не изменена.

Заключение: Опухоль желудка?. Окончательный диагноз после результата биопсии.

#### **ПРОТОКОЛ №2**

Под местной анестезией. Вход в пищевод не изменен. Слизистая пищевода бледно-розовая, просвет свободен. Кардиальный жом смыкается. Слизистая желудка бледно-розовая. По большой кривизне в верхней трети тела желудка участок отечной слизистой с точечными геморрагическими эрозиями. Взята биопсия три фрагмента отечной слизистой.

Привратник проходим, луковица 12-ти перстной кишки не изменена.

Заключение: Очаговые эрозии желудка

#### **ПРОТОКОЛ №3**

Под местной анестезией. Вход в пищевод не изменен. Слизистая пищевода бледно-розовая, просвет свободен. Кардиальный жом смыкается. Слизистая желудка бледно-розовая, дефектов нет.

Привратник проходим, луковица 12перстной кишки не изменена.

Заключение: Патологии не выявлено.

#### **Часть вторая**

Впрочем, был еще один подобный случай. К нам в кардиологию положили известного адвоката для операции на сердце. Такие операции сопровождаются применением больших доз антикоагулянтов, что является риском внутренних кровотечений. Для исключения наличия дефектов слизистой, из которых возможны кровотечения, всегда выполняется ЭГДС\*.

Операция уже запланирована, больного привели к нам на исследование. Адвокат сразу начал настаивать на внутривенном наркозе. Тогда это было редкостью, требовались серьезные показания, тем более, что возраст у него был за восемьдесят. С трудом уговорили его делать ЭГДС без наркоза. Мол все про все займет пять минут. Как всегда бывает в таких случаях, обещали одно, а по факту оказалось совсем не все так просто.

В желудке обнаруживаю утолщение складки слизистой без четких границ размером около 0,4 см. Вроде и утолщение незначительное, слизистая над ним не изменена. Брать биопсию или не брать? После недолгих колебаний решаю – брать. После отрыва первого куса начинается необычно интенсивное кровотечение, вот думаю, нашел приключение на свою голову. Тем не менее останавливаться не стал и как положено взял три больших куса. Практически все образование удалил биопсионными щипцами. Кровотечение остановил инфильтрацией. Провозился, однако минут на десять дольше обычного. Пациент был страшно недоволен. Выговорил мне за свои мучения, пожаловался заведующему кардиологией, что доверили его драгоценную жизнь какому-то мальчишке, который мучил его по своему неумению. Тот конечно позвонил моему руководству, но оно адекватно оценив ситуацию все спустило на тормозах.

Операцию откладывают. Через три дня приходит ответ биопсии-аденокарцинома\*! Его сразу переводят в онкоцентр, делают там ЭГДС\* и ничего там не находят.

В этом случае никто не ставил под сомнение мою компетентность, а сделали логичный вывод, что опухоль *insitu*\* была удалена при биопсии. Такие случаи тоже редки, но описаны в литературе.

Надо сказать, что адвокат был очень недоволен доставленным ему беспокойством. Он пришел сердце лечить, а тут ему устроили какую-то опухоль, переводили в онкоцентр, потом обратно. Конечно, легко ли это выдержать. Хорошо, что жалобу на меня не написал в Верховный суд по привычке!

Последний случай – прекрасная иллюстрация к вопросу, стоит ли брать биопсию из сомнительных изменений слизистой. Когда непонятно, есть они или нет. Ответ, на мой взгляд, очевиден. Лучше сто раз получить отрицательный результат, чем пропустить один положительный.

### **ПРОТОКОЛ**

Под местной анестезией. Вход в пищевод не изменен. Слизистая пищевода бледно-розовая, просвет свободен. Кардиальный жом смыкается. Слизистая желудка бледно-розовая. По большой кривизне в средней трети желудка утолщение складки слизистой без четких границ протяженностью 0,4см. Взята биопсия три фрагмента образования. Оно практически полностью удалено. Не значительное кровотечение после биопсии.

Привратник проходим, луковица 12-ти перстной кишки не изменена.

Заключение: Полип желудка? Окончательный диагноз после результата биопсии.

## Астма

Эндоскопическая дежурная служба была организована в НИИ ИМ. Н.В. Склифосовского в 1974г. Это была первая круглосуточная эндоскопическая помощь в СССР. Очень быстро мы стали незаменимы в диагностике и лечении острой хирургической патологии, такой как желудочно-кишечные кровотечения, инородные тела и т.д. Тогда эндоскопическая аппаратура в Москве была редкостью, а круглосуточная дежурная эндоскопическая служба работала всего в трех больницах. С приходом на руководство отделением профессора Юрия Викторовича Синева отделение вышло на высокий уровень научной и практической работы, стало передовым во всех отношениях.

Синев Ю.В. организовал на базе нашего отделения выездную эндоскопическую службу, которая обеспечивала всю Москву и ближайшие районы области. Это значительно расширило наш опыт и клиническую практику.

Я дежурил по городу в выездной эндоскопической бригаде. Вызов из реанимации 6 ГКБ. Дежурный реаниматолог:

– У нас больная с астматическим статусом, не можем его купировать. Стандартная противоастматическая интенсивная терапия безо всякого эффекта. В данном случае, как нам кажется, что-то необычное. Приезжайте, надо сделать бронхоскопию\*.

– Доктор, вы же знаете, что в этих случаях бронхоскопия\* противопоказана

– Да знаю, но у нас другого выхода нет, мы уже все свои возможности исчерпали.

– Вы понимаете, что я завтра на конференции буду докладывать свои выезды, и на меня посмотрят в лучшем случае, как на сумасшедшего, если к вам приеду по этому поводу.

– Понимаем, но у нас на аппарате ИВЛ\* сопротивление на вдохе предельное, соответствующее полной обтурации\* бронхиального дерева, дыхательная недостаточность нарастает очень быстро. Появился цианоз\*.

– При бронхоспазме увеличение сопротивления бронхов вдоху естественное, по-другому и быть не может.

– Да, естественное, но не такое. Это увеличение совершенно неординарное.

– Почему вы думаете, что бронхоскопия\* поможет?

– Нам больше не на что рассчитывать. У нее нет шансов. Родственники с машиной уже у вас в приемном. Вызывать СМП\* для доставки вас к нам времени нет.

В общем-то бронхиальная астма и тем более астматический статус\* является абсолютно 100% противопоказанием для выполнения ФБС\*, прежде всего потому, что может вызвать рефлекторную полную остановку дыхания, при том что эффективность нулевая.

Но, во-первых, в голосе доктора было такое неподдельное отчаяние, а во-вторых, мне стало интересно, что происходит в данном случае. В общем-то купирование\* астматического статуса достаточно банальная история, часто повторяющаяся и почти на 100% удачная. Профессиональное любопытство – главный двигатель в приобретении опыта.

Короче, мы собрали приборы и поехали. Это от нас рядом, и уже через десять минут были там.

Женщина 38 лет с детства страдает бронхиальной астмой. Периодически впадает в астматический статус\*. Это когда приступ бронхоспазма не купируется обычными средствами типа ингаляторов. В случае если СМП\* тоже не удастся справиться с ним в домашних условиях, больных госпитализируют, как правило, сразу в реанимацию. Состояние таких пациентов на момент поступления тяжелое и требует неотложных реанимационных мероприятий. Все было с ней по этой схеме, только максимально затянуто. Затянули дома, сами пытались справиться, потом отказывались от госпитализации, надеялись, что после внутривенных инъекций СМП приступ закончится. В результате в реанимацию она поступила уже с тяжелой дыхательной

недостаточностью. В реанимации на интенсивную терапию никакой реакции, состояние продолжало ухудшаться, нарастал цианоз\*.

Когда мы приехали, больная была в сознании под ИВЛ через интубационную\* трубку. Губы синие. Вялая, глаза потухшие, но взгляд осознанный. Больные астмой имеют большую резистентность к недостатку кислорода, чем обычные люди, т.к. при бронхоспазмах, особенно частых, дыхательная недостаточность наступает всегда, и организм адаптируется к ней, но до определенных пределов, конечно.

В данном случае эти пределы были уже, очевидно пройдены. Сатурометров\* тогда еще не было, и ориентировались в основном на клинические признаки. Цианоз\*, одышка, спутанность сознания и т.д.

Аппарат ИВЛ\* стоял на максимальном давлении подачи 100% кислорода вместо обычного воздуха, а цианоз нарастал. Уже при мне она потеряла сознание. В силу того, что ФБС никогда не назначают при бронхиальной астме, я таких больных видел только во время моей работы на скорой и понял, что счет пошел на минуты.

Сказал доктору, пока мы будем работать, написать в истории болезни подробные показания к исследованию, т.к. случай может быть криминальным в случае ее смерти на приборе. Это, конечно, формальность, и она вряд ли спасет, если непоправимое случится во время исследования или сразу после него.

Те же родственники, которые сейчас смотрят на меня как на Бога, в случае смерти спокойно накатают жалобу в прокуратуру, и отвечать будет не доктор, который назначил, а я, на приборе которого она умерла. На самом деле, не знаю почему, но у меня сомнений не было, и мы начали.

Вошел в трахею, оба главных бронха забиты стекловидной мокротой. У астматиков вследствие определенных патологических изменений мокрота густая и вязкая, для нее даже есть особое название стекловидная. В данном случае ее было намного больше чем обычно и по консистенции она напоминала силиконовый герметик. Очень не стандартная ситуация. Естественно, сразу забился канал прибора. Достали прибор из бронхов, быстро промыли. Больная перенесла процедуру нормально. Ухудшения нет. Продолжаем.

Постепенно сантиметр за сантиметром я удалял эту стекловидную мокроту сначала из главных бронхов, потом из долевого, потом из сегментарных, постоянно извлекая и промывая прибор. Больная стала розоветь на глазах, после первых циклов извлечения мокроты. Когда я дошел до долевого бронха, она пришла в сознание. Естественно, что пока я промывал прибор, ее подключали к аппарату ИВЛ\*.

В результате всю мокроту мы удалили, и больная задышала сама. Отключили от аппарата, никаких признаков бронхоспазма нет.

Дыхательная недостаточность, чуть не перешедшая в асфиксию\*, была вызвана накопившейся стекловидной мокротой. Бронхоспазм в реанимации купировали, а может еще и раньше, но по непонятной причине мокроты накопилось столько, что она практически полностью блокировала просвет бронхов.

В данном случае реаниматолог не опустил руки, хотя формально сделал все, что мог, и никто бы его не смог обвинить в фатальном исходе. По интуиции, основанной, конечно, на опыте анализа показаний сопротивления на ИВЛ, наперекор всем инструкциям и учебникам, чувствовал, что санация бронхиального дерева может помочь. Убедил меня приехать.

Я при принятии решения ехать или не ехать на вызов всегда больше полагаюсь на мнение вызывающего доктора. Он видит больного и наблюдает его динамику, по телефону обоснованность вызова проверить невозможно, и лучше 100 раз зря приехать, чем один раз в подобном случае отказать.

Поговорил с родственниками, оказалось, что больная последнее время лечилась по методике так называемой «нетрадиционной медицины» и перестала принимать средства, разжижа-

ющие мокроту, бронхолитики и другие традиционные препараты в комплексе лечения. Была этим очень довольна. Все было хорошо, но, как всегда в таких случаях, не долго. Конечно, ей же обещали исцеление быстро, без лекарств и навсегда, а мы предлагаем долгое и упорное лечение, дыхательную гимнастику, определенный образ жизни с ограничениями желаний – то нельзя, это нельзя.

В результате отсутствия нормальной поддерживающей терапии возник приступ астмы, который пытались снять

«нетрадиционными методами», в результате усугубили ситуацию, и он перешел в астматический статус\* с неординарным скоплением мокроты. Неадекватное поведение больного, несоблюдение им стандартов лечения всегда приводит к непредсказуемым последствиям.

Мы попили чай в ординаторской реанимации, сделали контрольное исследование и удалили интубационную трубку. Больная дышала сама, спокойно, все параметры пришли в норму. Через час ее перевели в пульмонологическое отделение. Вот так желание помочь, интуиция и профессионализм бывают сильнее всех канонов и рисков.

### **ПРОТОКОЛ**

В присутствии реаниматолога. Через интубационную трубку. Дистальный\* конец ее на 2 см выше бифуркации трахеи. Просвет трахеобронхиального дерева от уровня бифуркации трахеи заполнен вязкой, стекловидной мокротой. Мокрота удалена в несколько приемов.

Слизистая бронхиального дерева отечна без существенного сужения просвета бронхов.

Заключение: Состояние после астматического статуса. Трахеобронхит.

## Рублевская жена

Воскресенье вечер, 1994 год. Хирург приемного отделения направил для ЭГДС\* женщину 24 года с неясными болями в животе. С ее амбулаторной картой заходит мужчина лет тридцать, мажорного вида, напористый и самоуверенный,

– Доктор, у жены с утра болит живот. Мы живем на Рублевке.

Он сразу решил расставить все по местам. Он крутой, и я должен сразу исполниться почтения к нему. Ему не дано понять, что для меня разницы между ним и бомжом с Казанского вокзала нет никакой. Помощь получают все одинаковую, по крайней мере на уровне приемного отделения.

– За сегодня объехали 3 самых известных платных медицинских центра. Нам там сделали УЗИ брюшной полости, компьютерную томографию, взяли множество анализов мочи и крови, но ничего конкретного не сказали. Рекомендовали сделать ЭГДС, но сделать ее срочно можно только у вас, в воскресенье вечером все платные центры закрыты.

Прерываю этот поток слов.

– Где больная?

– Она в коридоре.

– Пусть заходит

– Доктор – вот результаты всех исследований. Кладет на стол пачку бумаг.

– Больная где?

На бумаги внимания не обращаю. Его это явно задело, но пошел за женой.

Заходит вместе с женой. Молодая, миловидная девушка, одета скромно, без претензии. Смотрит вопросительно на мужа на лице написана покорность, я бы даже сказал отсутствие какой бы то ни было воли. Даже вина – столько хлопот мужу доставляет.

Тот же наоборот, возбужден, активен, решает проблему жены всеми силами.

– Что случилось?

– Утром у нее заболел живот...

– Можно мне поговорить с больной? Не мешайте!

– Что с ней говорить. Делайте гастроскопию\*. Я заплачу.

– Я вам сам заплачу. Это институт Скорой Помощи, а не платная богодельня. Выйдете из кабинета и закройте дверь.

Такого поворота он явно не ожидал, но из кабинета вышел.

– Что случилось?

– Вчера после обеда начал болеть живот, здесь вверху. Думала пройдет, но боль усилилась и утром муж отвез меня в платный медицинский центр.

– Что там сказали?

– Я не знаю, с ними муж разговаривал. Потом мы были еще в двух платных клиниках и в результате приехали к вам.

Смотрю результаты обследований, в общем то ничего особенного, Гемоглобин низковат -96, лейкоцитов многовато 8600, но ничего критического. Хотя на вид она бледная, усталость на лице. "Может замоталась по больницам", подумал я. Результаты обследований в коммерческих центрах то же ясности не добавили, но отметил незначительно увеличенную поджелудочную железу. В остальном несущественные изменения, которые можно расценить как функциональные, но явно видно, что девушка страдает.

– Ложитесь на каталку, живот посмотрю

– Что на него смотреть, ей же и УЗИ и КТ сделали.

– Закройте дверь!

Уже не выдерживаю я. Медсестра закрывает дверь изнутри на защелку.

– Что, живот вам руками никто не смотрел? Вы были в трех медицинских центрах с болями в животе и никому не пришло в голову просто провести обычную пальпацию живота?

– Нет. С ними муж разговаривал.

Понятно. Кошелек решает все.

Ложится на каталку, снимает бандаж на животе. Смотрю живот. Он несоразмерно большой. При пальпации болезненность в эпигастрии и правом подреберье. На животе свежая *striae gravidarum* (кожная растяжка недавней беременности).

– Когда были роды?

– Пять дней назад. Вот это номер!

– Где вы рожали?

– Дома, конечно. Муж организовал роды в воде. Это же очень полезно. Он сказал, что после родов надо сразу плавать, что бы живот сократился без растяжек.

– И когда вы начали плавать?

– Сразу как родила.

– Зачем?

– Надо же быстрее форму набирать, что бы растяжек не было и грудь не опала. Меня все это время сопровождали врачи из центра родов в воде.

Бред какой-то. Ничего не слышал о таком центре. Никогда не поверю, что дипломированный акушер пойдет на первые роды на дому, да еще в воде. Явно какие-то аферисты-самозванцы из нетрадиционной «медицины».

– Вы, что и кормить грудью не собираетесь?

– Нет, конечно. Это же вредно для фигуры.

Говорит этот бред, как заученный урок, явно не ее слова и мысли, но противопоставить этой ереси ничего не хочет и не может. Привыкла к роли жертвы манипулятора. Ему надо чувствовать себя рабовладельцем, хвастаться фигурой жены, она должна соответствовать картинкам в глянцевах журналах, остальное не важно.

Большого идиотизма по отношению к женщине я не встречал никогда. Любая физическая нагрузка после родов возможна не раньше, чем через 6-8 недель.

Выполняю ЭГДС, ничего особенного, но не значительные изменения есть, которые укладываются в картину косвенных признаков панкреатита, как и результаты пальпации живота.

Смотрю многочисленные анализы, которые они принесли с собой. Там есть все кроме панкреатических ферментов. Берем амилазу, она повышена.

Диагноз ясен – реактивный панкреатит, который был спровоцирован физической нагрузкой после родов и резким насильственным прекращением лактации. Это вызвало интоксикацию ослабленного организма, и как следствие, развитие острого панкреатита, который без лечения может перейти в панкреонекроз с самыми печальными последствиями.

Нет никаких сомнений, что это результат безумных действий под руководством мужа, который лучше всех все знает и готов заплатить за то, чтобы все с ним соглашались и действовали по его указке. Он считает себя не таким как все и у него все должно быть не так как у всех. А жена – это только объект для его манипуляций. Специально же нашел такую, заранее с ним согласную на все ради мнимого благополучия. Этим любят пользоваться аферисты нетрадиционщики.

Мажор все это время сидел в общем коридоре, наблюдая вереницы больных на каталках, которые привозили бригады скорой помощи, непрерывную работу врачей, медсестер. В общем обычный наш воскресный вечер. На него никто не обращал ни малейшего внимания, и он как-то сник, затих. Видимо отсутствие кассового аппарата при всей этой суете разрушало его картину мира.

От госпитализации он конечно отказался. Жена у них своего голоса не имеет. Я написал им на листочке стандартное лечение, которое надо было начинать немедленно. Платные центры

откроются только завтра утром. Оставил свой телефон, очень беспокоило мне было за девушку. Я-то, в отличии от него, понимаю риски.

Позвонил он мне сразу, минут через 15, из аптеки.

– Доктор, лекарства, которые вы мне выписали стоят триста рублей!!?

– Я сразу не понял в чем дело.

– Возможно, что вас смущает?

– Триста рублей!!!

И я понял, что если бы они стоили хотя бы триста долларов, то вопросов бы не возникло, а тут триста рублей. Конечно это оскорбляет чувства мужчины с Рублевки. Больше он мне не звонил.

## Летчик

Я начал работать в институте в 1989 году под руководством профессора Юрия Викторовича Синева, которому благодарен за доверие и переданный опыт.

Мы активно развивали новые для того времени методы исследования и лечения. Эндоскопия в Москве была не то чтобы редкостью, но все-таки не так распространена, как сейчас. Далеко не в каждой больнице имелось эндоскопическое отделение.

Надо понимать, что в то время в СССР был дефицит эффективных препаратов для лечения язвенной болезни, поэтому мы использовали не только медикаментозные методы, но и чисто эндоскопические: лазерную терапию и разного рода блокады, в том числе и для снижения кислот продуцирующей способности желудка. Именно она часто является основным патогенетическим фактором в развитии этого заболевания.

Через общих знакомых ко мне обратился пилот международных рейсов Аэрофлота. У него были сильные боли в животе, он значительно похудел. Обращаться в их профильный госпиталь боялся, так как могли комиссовать подчистую, и он потерял бы такую престижную и высокооплачиваемую в валюте работу. Напоминаю, что это было в 92-ом, году, когда ситуация в стране была далека от стабильности.

При ЭГДС у него гипертрофия кислоты продуцирующих желёз, резкое снижение pH, свидетельствующее о гигантской гиперпродукции ими соляной кислоты. Кроме того, один участок слизистой желудка мне показался подозрительным, с не характерной мелкопузырчатой структурой.

Я взял из него биопсию. В двенадцатиперстной кишке была язва размером 1.5 на 2,4 см по передней стенке, глубина язвы была 2.7 мм. Это большая язва в плохой локализации. Такие дефекты часто дают смертельно опасные осложнения, такие, как язвенные кровотечения и перфорации. И то, и другое требует немедленной операции, иначе летальный исход. Больше всего напрягала глубина дефекта. В норме толщина стенки кишки колеблется от 2,8 3.1 мм, перфорация могла произойти в любой момент, особенно учитывая резкие перепады давления при взлёте и посадке.

Конечно, о продолжении полетов не могло быть и речи, это опасность не только лично для него, тем более, что летал он в основном через океан по 8 10 часов. Я ему все это объяснил. Он очень расстроился. Понятно, что это полный крах карьеры и благосостояния. С тем и ушёл. На следующий день звонит,

– Доктор, у меня есть неделя. Я освободил ее от полетов, мы сможем за это время вылечить язву?

Это невероятно, но учитывая его ситуацию, я решил применить только что разработанный нами метод медикаментозной ваготомии, который показывал прекрасные клинические результаты.

Специальный раствор, который готовился непосредственно перед введением, вводился через эндоскопическую иглу в мышечный слой желудка туда где анатомически происходило ветвление блуждающего нерва. Изнутри желудка точно определить эти точки невозможно, поэтому мы ориентируясь на анатомию вводили раствор несколько раз в предполагаемые участки. В результате снималась значительная часть патологических импульсов, раздражающих слизистую. (Да простят меня специалисты за примитивность объяснения). Проблема в том, что срок неделя нереальный, минимум две при таком поражении кишки.

Я коротко рассказал ему об этом методе.

– Доктор, я согласен на все. На любой риск

– Приезжайте, попробуем.

Я решил увеличить объём блокирующей смеси для возможного быстрого эффекта и, как минимум купирования болевого синдрома. Противоязвенная терапия ему не помогала, он сам долгое время пил таблетки, снижающие кислотность из-за постоянной изжоги, но без эффекта.

У блокады были и отрицательные эффекты. Это болевой синдром при введении смеси, который как правило, проходил в течение 10 мин, и кратковременный на несколько секунд коллаптоидный обморок вследствие резкого падения артериального давления.

Обычно мы применяли десять миллилитров раствора, редко двадцать. Но такую гипертрофию кислоты продуцирующих желёз я встречал впервые, поэтому решил набрать сразу 4 шприца по 10.

Он пришел днем, когда основной поток пациентов иссяк, и мы начали. Первый шприц ушёл, я даже не заметил, как, со вторым я прошёл только половину подлежащих блокировке участков.

Лётчик побледнел, но терпит.

– Как дела?

Машет рукой – нормально. Делаю ещё одну десятку, вижу мало. Надо продолжать.

– Как самочувствие? Будем продолжать?

Машет рукой – делай. Ввожу последний шприц, быстро выхожу из желудка.

– Живой?

– Да, вроде.

Кратковременно теряет сознание на несколько секунд. Пульс есть. Дыхание есть, артериальное давление падает до 60/30, но быстро приходит в себя, давление 120/80.

Оклемался.

– Ну как дела?

– Терпимо. Вот только встать не могу.

– Лежите, мы никуда не торопимся.

В тот день я дежурил и имел возможность наблюдать за ним в течение дня. Постепенно состояние нормализовалось, боль прошла, и через час лётчик стал проситься домой. Выдержали еще два часа, и он ушел домой, уже не чувствуя язвенной боли.

Контрольное исследование сделали через 2 дня. Кислоту продуцирующие железы пропали, слизистая стала нормальной, выраженность подозрительного участка также снизилась, он почти не отличался от окружающей слизистой. Главное, что язва уменьшилась в размерах до 1,0x1,2 см., и дно язвы поднялось на 1мм. Угроза перфорации значительно снизилась.

При контрольном исследовании через 5 дней язвы не было. Сформировался на ее месте рубец. Язвенные боли больше не возобновлялись, после того как купировались блокадой, изжоги не было. Кислотность полностью нормализовалась. Через 7 дней после блокады он улетел в Вашингтон.

Приходит ответ биопсии – участок эктопии тканей поджелудочной железы. Все сразу стало понятно. Это синдром Золингера-Эллисона.

Без ложной скромности скажу, что это произвело фурор среди нашего научного сообщества. Редчайший случай подобной диагностики.

На практике синдром Золингера-Эллисона означает, что все не так просто, как при обычной гиперсекреции желудочных желез. Там включаются дополнительные патологические механизмы.

Я наблюдал и лечил его 15 лет. Участок эктопии оказался единственным и небольшим, его удалось атрофировать эндоскопическими методами. За это время мы сделали еще 12 блокад, пока кислотность его желудка не пришла в норму.

Последнюю гастроскопию\* я ему сделал 17 лет назад. Сейчас он на пенсии по выслуге лет и при очередной диспансеризации пенсионеров признался, что у него была язва. Врач, который делал ЭГДС ему не поверил, настолько нормальной была слизистая.

За это время мы стали друзьями. Про желудок он давно уже не вспоминает, но гордится своей уникальностью.

Сейчас мне самому подобный случай кажется дикостью. С высоты опыта и возраста я бы скорее осудил такой подход, но у молодых свой особый кураж и взгляд на риск.

## Безнадега

### Часть первая

Женщина 70 лет, поступила в тяжелом состоянии с грубыми нарушениями гемодинамики. Диагностирован разрыв аневризмы аорты и тромбоз артерий нижних конечностей.

Ангиохирурги прооперировали, установили имплант\* участка аорты, левую ногу пришлось ампутировать из-за уже ставшими необратимыми изменениями тканей, правую удалось сохранить с помощью нескольких сосудистых реконструктивных операций и экстракции тромбов. Вследствие догоспитальных нарушений гемодинамики развились полиорганная недостаточность, пневмония, нефропатия и т.п и т.д. Диагноз занимает страницу. Абсолютно безнадежная с момента поступления к нам. Но все операции были проведены на высочайшем уровне, и она живет.

Это еще не все. Когда она пожелтела вследствие обтурации\* желчного протока камнем, ей ещё выполнили РХПГ\* с рассечением БДС\*, литотрипсией\* и экстракцией\* осколков камней, установили стент\* в холедох\* для профилактики следующих обтураций.

Нас вызвали к ней в реанимацию – падает сатурация\* до 70 при нижней норме 95. Реаниматолог извиняющимся голосом: «Ничего не можем сделать, похоже на непроходимость бронхиального дерева, пытались сами санировать, но не получается». Он прекрасно осознает безнадежность ситуации, но тем не менее должен бороться с падением сатурации в любом случае. Вес 35кг. при росте 150. Организм уже не способен бороться, она жива только благодаря грамотной интенсивной терапии в реанимации. Финал всем очевиден, но это ничего не значит.

Наше дело – лечить, используя свой опыт, навыки, оборудование. Дело философов – рассуждать о жизни и смерти, а определять, кому жить, – дело Проведения. Проще сказать, если ты будешь решать, с каким больным работать, а с каким нет, то это прямой путь к деградации и распаду твоей аутентичности как врача.

Такие у нас долго не задерживаются.

Итак, просвет трахеи и бронхов действительно забит сгустками крови и кровяными корками. Это естественно, она была на больших дозах антикоагулянтов во время сосудистых операций.

В общем, их удаление технически не сложно, но занимает время. И, конечно, первая мысль: «Ну какой же смысл?» Но это для трусов!

Через просвет трахеотомической трубки сгустки удалить нельзя. Слишком большие, не проходят через диаметр 0,8см. Удаляем трубку, это лишает ее поддержки аппарата ИВЛ\* при и так низкой сатурации. Надо работать быстро. Удаляем часть сгустков, опять ставим трубку, раздуваем манжету, подключаем ИВЛ, сатурация\* доходит до 80 и останавливается. Уже хорошо, повторяем цикл еще 2 раза. Добиваемся практически идеального просвета трахеобронхиального дерева. Сатурация нормализовалась.

Молодой реаниматолог счастлив. Я смотрю на него и сам радуюсь, что есть смена, да ещё какая. Это и есть парадигма нашей работы. Ты должен сделать все, что можешь, и все остальное не важно.

Это невозможно объяснить непосвященному, но того, кто способен так относиться к больному, не остановить. Я-то помню далеко не единичные случаи, когда самые безнадежные пациенты при надлежащем уходе и лечении вдруг непостижимым образом меняли динамику заболевания с отрицательной на положительную и уходили из института на своих ногах. Самое удивительное, что это происходило в форме соревнования между сменами врачей.

Писать посмертный эпикриз считалось делом непрестижным, и чтобы этого не делать, тянули больных до следующей смены. Пусть они придут и пишут эпикриз. Помню один диалог. Прихожу утром в реанимацию, дежурный реаниматолог мне говорит:

Миш, посмотри какой валежник они мне оставили (имеется ввиду безнадежных больных ему оставила предыдущая смена), мне что теперь три эпикриза писать? Обойдутся. Давай Миш, помоги, этому надо то-то, другому это и т.д.

Я всегда не против для пользы дела.

Следующая смена видит, что больной жив, и тоже не хочет писать посмертный эпикриз, а тянет его до следующей смены. Так больные уходили из реанимации в отделение, а потом домой.

Никогда не слышал пафосных речей типа «Мы спасаем жизни» и т.п. и т.д., а вот не желание писать посмертный эпикриз – это вполне достаточный стимул, если ты обладаешь достаточными профессиональными компетенциями, чтобы его не пришлось писать. Настоящая врачебная практика – это призвание без всякого пафоса. А реализовать его можно, только помогая людям справиться с болезнями и их осложнениями. Без этого мы не можем существовать.

В отпуске наслаждаешься отдыхом первые три дня, потом становится скучно, ходишь по пляжу и смотришь по сторонам: неужели ничего не случится? Никому не потребуется помощь? Это уже на уровне осознанной потребности врачевать.

### **ПРОТОКОЛ**

В присутствии реаниматолога. Через трахеостомическую трубку. Просвет трахеобронхиального дерева заполнен сгустками крови и кровяными корками. Поступления свежей крови нет.

Трахеостомическая трубка удалена, выполнена экстракция\* сгустков и корок через трахеостомическое отверстие. По бронхоскопу\* установлена трахеостомическая трубка. Дистальный\* конец ее на 2 см выше бифуркации трахеи. Слизистая грубо эрозирована на всем протяжении.

Произведена санация физиологическим раствором. Поступления крови нет.

Заключение: Эрозивно-геморрагический трахеобронхит. Состоявшееся легочное кровотечение. Санация.

### **Часть вторая**

Этот случай произошёл, когда я уже закончил рассказ и решил вставить его во вторую часть как свежее подтверждение. Мужчина 37 лет поступил утром по СМП\* с диагнозом: «Кома неясного происхождения». Упал в магазине без сознания.

По тяжести состояния сразу доставлен в реанимацию, минуя приемное отделение. Состояние тяжелое, кома без очевидных причин. В реанимации переведён на ИВЛ\*.

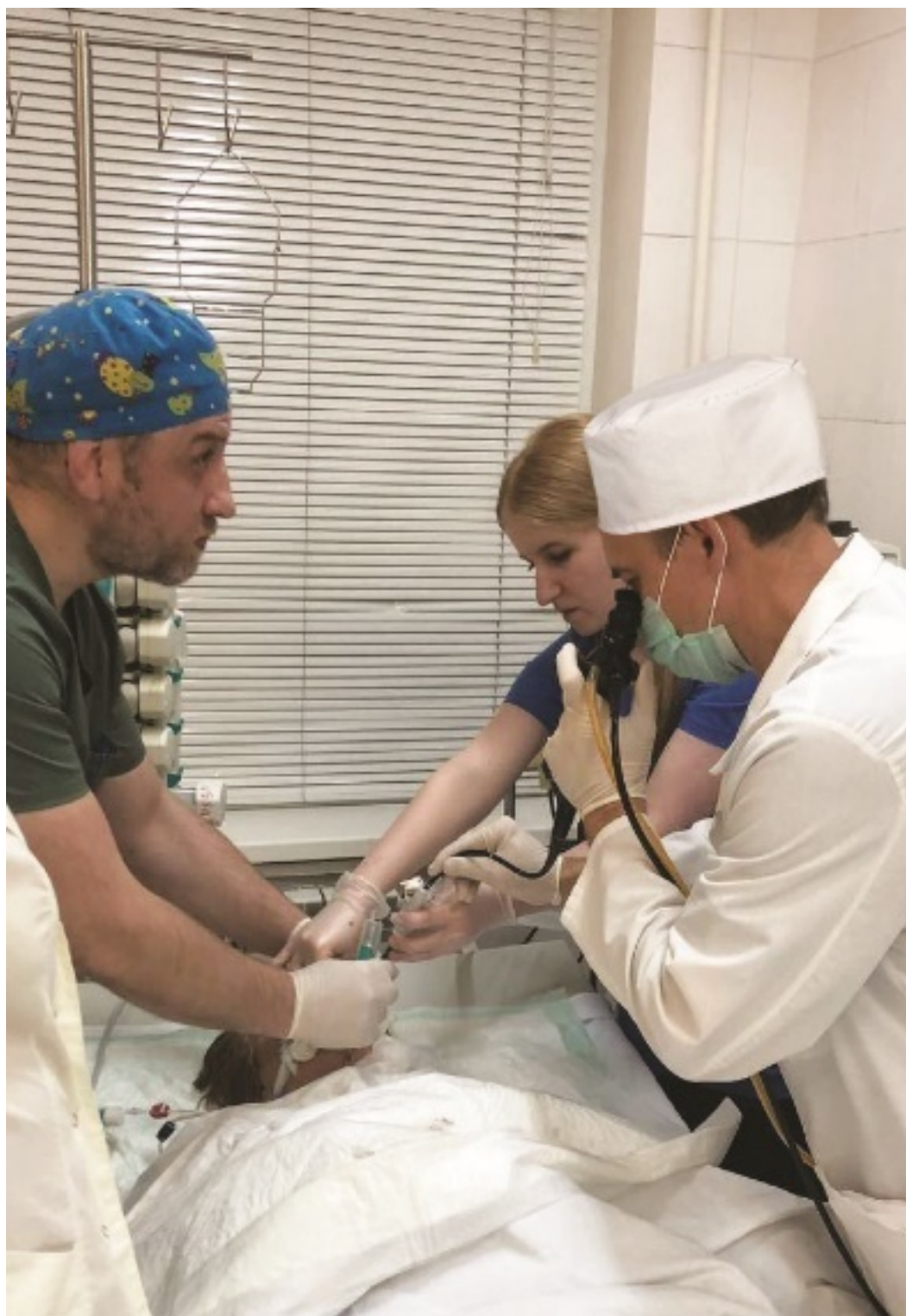Меня вызвали к нему практически сразу после поступления. Возникло подозрение на легочное кровотечение. По интубационной трубке из легких идёт кровь.

Обратило на себя внимание несоответствие физиологического возраста внешнему виду. Он производил впечатление шестидесятилетнего, кроме того заострившиеся черты серого лица говорили о критическом состоянии.

Выполняем бронхоскопию\*. Вся слизистая бронхиального дерева покрыта геморрагическими эрозиями, из которых продолжается диапедезное\* кровотечение. Кроме того, в просвете бронхов большое количество пенящейся жидкости. Диагноз ясен: отек легких с геморрагическим компонентом. Провели стандартные для таких случаев кровоостанавливающие манипуляции.

Сразу за этим выполняем ЭГДС\*. Слизистая желудка и кишки покрыта такими же эрозиями с диапедезным кровотечением – геморрагический гастродуоденит.

На рентгенограмме легких – жидкость в плевральных полостях – гидроторакс\*. Торакальный хирург выполнил дренирование\* плевральных полостей. Плевральная жидкость отошла по дренажам в большом количестве.



### *Экстренная санация в реанимации*

Все происходящее напоминает ДВС синдром\*, но очень своеобразный, и опять же причина его не ясна. Возникло подозрение на какое-то отравление и интоксикацию вследствие его.

Вызванные токсикологи свою патологию отвергли. Удивительно, что анализ крови в общем-то в пределах нормы, кроме гемоглобина 210 при норме 120-140, гематокрит 60 при норме 40.

Сделали расширенный биохимический анализ крови, он показал резкое повышение тропонина в десять раз относительно нормы. Инфаркт? Но на ЭКГ есть кардиотоксические изменения, а типичных для инфаркта миокарда отклонений нет. Кардиологи инфаркт отвергли. Собрались в ординаторской реанимации. Обсуждаем, ищем варианты диагноза. Понятно, что это кардиотоксический шок, но причина его не понятна, хотя по тяжести состояния она должна быть серьезной. Ни к чему в результате не пришли. По общему мнению, до утра он вряд ли доживет, но тем не менее весь необходимый комплекс лечения и детоксикации разработали. В течение суток несколько раз подходил к нему. Состояние без изменений. Ухудшения нет, уже хорошо. Утром перед сменой опять зашёл. Все то же, но визуально, вроде серость на лице стала уменьшаться и черты лица уже не такие «острые».

В дежурствах у меня был двухнедельный перерыв и когда я посмотрел его историю болезни в ЕМИАС, он оказался выписан в удовлетворительном состоянии из обычного палатного отделения через десять дней после поступления в критическом состоянии в реанимацию. Диагноз ему поставили кардиотоксическая аллергическая реакция.

В общем, что это было, до конца не ясно, но человека спасли, хотя и не надеялись. Просто делали для него все что могли, не опустили руки, а собрали консилиум всех специалистов, разработали индивидуальное лечение без всяких стандартных протоколов и реально спасли человека, у которого вроде и шансов то не было. У меня этот случай ассоциируется с Воскрешением Лазаря, только рукотворным, но до конца так и не понятным.

В общем то ничего особенного в этом случае нет, кроме до конца не ясной причины развития заболевания. Для реаниматологов это обычный проходной случай. Сколько таких безнадежных они вытаскивают, но на меня произвел впечатление.

### **ПРОТОКОЛ**

В присутствии реаниматолога. Через интубационную трубку. Просвет трахеобронхиального дерева заполнен

пенищейся жидкостью с гемморагическим окрашиванием. Слизистая на всем протяжении покрыта множественными гемморрагическими эрозиями с диапедезным\* кровотечением. Произведены гемостатические манипуляции. Диапедез значительно снизился.

Заключение: Эрозивно-геморрагический бронхит. Отек легких.

### **Часть третья**

Когда книга уже была готова к печати, произошел случай, который я не могу не описать в этом рассказе.

Сумасшедшее дежурство, вызов за вызовом без перерыва, время шесть вечера, а я не только ничего не ел, а даже не присел. Очередной вызов из хирургической реанимации – аспирация\* кровью. Больной с четвертой стадией рака трахеи, опухоль проросла щитовидную железу и ее артерию. Началось массивное кровотечение. Кровью заполнилась трахея, бронхи, резко упала сатурация\*. Ангиохирурги эмболизировали\* эту артерию, остановили кровотечение. Теперь надо убрать кровь из бронхиального дерева. Реаниматологи катетером эффективно сделать это не могут. Иду на этот вызов, думаю: «Совершенно безнадежный больной, ну какой смысл во всех этих не простых манипуляциях?».

Думать ты можешь что угодно, а делать надо то, что нужно. Прихожу в реанимацию. Больной очень тяжелый, но в сознании и самостоятельном дыхании, сатурация 72 при норме 96, цианоз\*, задыхается. Быстро удаляем через бронхоскоп\* кровь и сгустки из легких. Заняло 2-3 минуты и пациент задышал полной грудью. Смотрит на меня как на Бога, поднимает вверх большой палец, я начинаю собирать оборудование, он сжимает над головой обе кисти, в крепком рукопожатии, так показывает,

– Спасибо!

Из-за основного заболевания говорить не может.

Большая редкость, когда от реанимационного больного ты получаешь обратную связь, тем более благодарность. В подавляющем большинстве они в искусственной или естественной коме, да и процедуры наши далеки от приятных. Это было редкое исключение, которое дало мне такой заряд положительных эмоций, такой выброс эндорфинов, что усталость как рукой сняло, и вся остальная часть суток прошла на одном дыхании. Вот уж допинг так допинг.

Еще одно подтверждение тому, что наше дело помогать, а не рассуждать!

### **ПРОТОКОЛ**

В присутствии реаниматолога. Через трахеостому. Просвет трахеобронхиального дерева заполнен алой кровью и сгустками, практически блокирующими просвет бронхиального дерева. Слизистая на всем протяжении резко отечна, гиперемирована.

Произведена санация бронхиального дерева. Кровь и сгустки полностью удалены. Поступления свежей крови нет.

Заключение: Аспирация\* кровью.

## Судьба

Каждый тяжелый пациент – это большая отдельная история жизни. Смотришь на больных в реанимации и пытаешься понять, что их привело сюда? Какие обстоятельства? Если травмы, то можно ли было их избежать, если тяжелое заболевание, то можно ли было предотвратить их на ранней стадии. Эти вопросы возникают где-то в подсознании. Просто видимо из желания понять глубинные причины происшедшего, а не то, что лежит на поверхности в диагнозе или анамнезе.

Когда начал работать в институте, познакомился со многочисленными реанимациями, причинами травм, мое отношение к собственной жизни поменялось. Я перестал переходить улицу вне пешеходных переходов, проезжать перекрестки на желтый свет светофора, снизил скорость движения. Алкоголь перестал употреблять практически совсем. Такое впечатление произвели на меня реанимационные больные. Конечно со временем я к этому привык и осторожности стало меньше, но тем не менее стараюсь избегать очевидных опасностей.

С мотоциклистами и парашютистами все понятно. Риск – это их личный выбор. С остальными все не так однозначно. Вот лежит мужчина, 52 года. Обращает на себя внимание своей красотой даже сейчас, в молодости наверняка был неотразим.

Белокурый, крепкого сложения рост 180, на плече наколка ВМФ Северный флот. На каждой койке карточка с фамилией и основным диагнозом. У него падение с высоты собственного роста. ЗЧМТ. перелом ключицы. Перелом ребер. Алкогольное опьянение. Пневмония. Алкогольный делирий. Разговариваю с реаниматологом:

– Повод для проведения санации бронхиального дерева через бронхоскоп\*?

– Ателектаз\* на фоне посттравматической субтотальной двусторонней пневмонии. Ничем не можем купировать пневмонию, совершенно не реагирует на антибиотикотерапию. Родственники говорят, что злостный курильщик до 3-х пачек в день. Да вот еще и алкогольный делирий у него уже здесь развился.

Значит не только курильщик, но и алкоголик. Вот так человек сам сделал свою жизнь. От природы ему было дано все. И этим богатством он так распорядился.

Ателектаз\* мы конечно разрешили. Совсем не редкость, когда мы стараемся вернуть человеку жизнь и здоровье, которые он сознательно разрушил.

### ПРОТОКОЛ

В присутствии реаниматолога. Через интубационную трубку. Дистальный\* конец интубационной трубки установлен на 2см выше бифуркации трахеи. Бронхиальное дерево содержит значительное количество гнойной мокроты. В просвете правого нижнедолевого бронха гнойная пробка, полностью блокирующая просвет.

Произведена санация физраствором 60мл. Пробка удалена. Слизистая отечна, очагово-эрозирована. Структура бронхиального дерева не изменена.

Закключение: Гнойный эндобронхит. Санация.

## Лицемерие

Это было в 2001 году. После провала обеспечения медикаментами стационаров в конце девяностых лекарства стали появляться, но в основном известного тогда отечественного производителя Б и новые, неизвестных названий из Юго-Восточной Азии, так называемые «джеррики».

Ни те, ни другие, как правило, не соответствовали заявленной эффективности по дозировкам и способам применения. Мы, конечно старались приспособить к ним привычные протоколы лечения, но далеко не всегда успешно.

Только пришел на дежурство, и сразу вызов в реанимацию ЖКК. Молодой парень 25 лет, все типичные признаки желудочного кровотечения. Падение гемоглобина, низкое давление, слабость, ортостатический коллапс, чёрный стул. Давление 70/40, гемоглобин 65 доставлен СМП\* сразу в реанимацию, минуя приемное отделение. В сознании.

Пока разворачиваем приборы, короткая беседа.

– Раньше подобное было?

– Нет.

– Боли в животе были

– Нет

– Что случилось?

– Утром почувствовал слабость, захотел в туалет, встал и потерял сознание, пришёл в себя на полу, добрался до туалета, там жидкий чёрный стул. Мать вызвала СМП. Анамнез типичный для так называемой, «немой язвы». Из-за особенностей иннервации двенадцатиперстной кишки у некоторых больных отсутствуют боли при постепенном формировании дефекта слизистой, и это самый опасный вариант заболевания, так как оно проявляется только при развитии тяжелых осложнений, кровотечения или перфорации.

В данном случае картина была типична для массивного кровотечения из язвы 12п кишки, причём сброс крови большой, сосуд скорее всего крупный. Кровопотеря не меньше литра.

Приборы тем временем готовы, выполняю ЭГДС\*. Все так и есть. По передней стенке 12п кишки большой и глубокий язвенный дефект с крупным сосудом в центре. Из сосуда пульсирующее кровотечение.

В то время остановку кровотечений выполняли инфильтрацией лекарственными растворами, достаточно эффективно, но не настолько, как при современных методах. Многое зависело от дополнительной терапии уже после эндоскопической остановки кровотечения. Эндоскопическая операция прошла штатно.

Инфильтрационный вал, медикаментозная коагуляция сосуда и клеевой блок были выполнены без особенностей. Кровотечение остановлено. Обратили на себя внимание массивные, набухшие кислото-продуцирующие железы желудка.

Типичная причина язвы 12п кишки у молодых – повышенная секреция соляной кислоты желудком, которая не успевает ощелачиваться в антральном его отделе и попадает 12п кишку, повреждая ее слизистую.

Теперь очередь за реаниматологами с противоязвенной и поддерживающей гемодинамику терапией.

У дверей реанимации меня встречает женщина.

– Как мой сын?

– Все нормально, кровотечение остановлено, его лечат, сейчас начнут переливать кровь. Не переживайте, он в надежных руках. Мы пересмотрим его через 2 часа.

Через час звонок реаниматолога, приходи, похоже у него рецидив. По зонду пошла свежая кровь, опять уронил давление.

– Кровь переливаете?

– Конечно.

Быстро приходим, выполняю ЭГДС.

Сосуд продолжает торчать из язвы, хотя должен был уже опуститься в дно, инфильтрат\* почти рассосался, как и должен был, клей на месте, но из сосуда не интенсивное кровотечение. Выполняем повторную инфильтрацию. Кровотечение останавливаем.

По-прежнему набухшие кислотопродуцирующие железы. Подавить кислотопродукцию в данном случае дело реаниматологов с помощью блокирующих ее препаратов.

Короче говоря, эндоскопическая картина свидетельствовала об неэффективности противоязвенной терапии. Сразу наехал на реаниматолога.

– Вы вообще его лечите или как? Блокаторы кислотности внутривенно вводите?

– Конечно, уже максимальную суточную дозу ввели. Больше нельзя.

– Что за блокатор?

– Да название тебе ничего не скажет, других у нас нет, а этот бесполезный. Мы давно знаем это. Так что же ты родственникам не скажешь? Пусть пойдут и купят в аптеке то что надо.

– Тебе что не сказали? У него мать работает в департаменте здравоохранения.

– Понятно.

Дело в том, что недавно по институту прошёл строжайший приказ не просить родственников покупать препараты, а пользоваться теми, что есть у нас. Приказ этот был издан на основании аналогичного распоряжения департамента и грозил всеми возможными карами вплоть до увольнения.

Конечно, когда дело касалось угрозы для жизни больным, на эти бюрократические хотелки особо внимания не обращали, но в данном случае подставиться можно было конкретно.

– Ну ладно, давай ещё понаблюдаем за ним. Через час сделаю контроль. Сколько крови уже перелили?

– Много, около литра.

Донорская кровь содержит вещества, препятствующие ее свертыванию и при продолжающихся кровотечениях они усугубляют ситуацию, снижая способность к тромбообразованию.

Выхожу из реанимации, мать его опять с тем же вопросом.

– Как он?

Не стал ничего объяснять.

– Состояние стабильное лечим.

Через час делаем контрольную ЭГДС\*, сосуд по-прежнему не погружается в дно, не значительно подкравливает. Еще раз инфильтрация, остановка кровотечения и становится совершенно понятно, что с рецидивом без блокирующей кислотность терапии справиться будет трудно. В этом случае придется брать на полостную операцию и прошивать сосуд традиционным хирургическим путем.

Выхожу из реанимации.

– Как он?

– Стабильно, но значимого улучшения нет. Ему нужны лекарства, которых сейчас у нас нет.

– Так в чем же проблема, я достану все, что вы скажете.

– Проблема в том, что есть распоряжение не просить родственников покупать лекарства.

– Да я конечно знаю, но для моего сына можно же сделать исключение. Почему раньше мне не сказали! Вот так. Значит для ее сына надо сделать исключение, а для остальных нет.

– Понимаете, мы здесь не делаем ни для кого исключений. Мы лечим так, как можем всех без разбора на категории. Наверно сказал я это достаточно раздраженно.

Судя по ее виду, она не поняла этой фразы абсолютно и смотрела на меня, озадаченно, хлопая глазами.

Я назвал препараты, которые надо купить. Через полчаса они уже были у нас, и их начали вводить.

При следующем контрольном исследовании сосуд опустился под дно язвы, полностью тромбировался, и риск рецидива кровотечения стал минимальный. Уже вечером его перевели в обычное отделение.

Столько лет прошло, а я помню этот случай, хотя с медицинской точки зрения ничего необычного не произошло. Он впечатлил меня бюрократическим разделением людей на своих и других. Это настолько для нас противоестественно, что ничего кроме отвращения не вызывает, а для кого-то это парадигма жизни.

#### **ПРОТОКОЛ №1**

Под местной анестезией. Вход в пищевод не изменен. В пищеводе содержимого нет. Желудок обычной формы, заполнен кровью, поступающей из 12п. к-ки. В теле желудка контурируются набухшие кислотопродуцирующие железы. В луковице 12п. к-ки по передней стенке язвенный дефект 1,3 см. глубиной до 0,2см. В центре язвы сосуд, возвышающийся над дном на 1мм с пульсирующим кровотечением. Произведена инфильтрация р-ром. Кровотечение остановлено.

Заключение: Язва луковицы 12п. к-ки. Активное ЖКК. Эндоскопическая остановка ЖКК. Высокий риск рецидива

#### **ПРОТОКОЛ №2**

Под местной анестезией. Вход в пищевод не изменен. В пищеводе содержимого нет. Желудок обычной формы, содержит соляно кислый гематин и свежую кровь, поступающую из 12п. к-ки. В теле желудка контурируются набухшие кислотопродуцирующие железы.

В луковице 12п. к-ки по передней стенке язвенный дефект 1,3 см. глубиной до 0,2см. В центре язвы сосуд, возвышающийся над дном на 1мм с неинтенсивным кровотечением. Произведена инфильтрация р-ром. Кровотечение остановлено.

Заключение: Язва луковицы 12п. к-ки. Активное ЖКК. Эндоскопическая остановка ЖКК. Высокий риск рецидива.

#### **ПРОТОКОЛ №3**

Под местной анестезией. Вход в пищевод не изменен. В пищеводе содержимого нет. Желудок обычной формы, содержит соляно кислый гематин. В теле желудка контурируются набухшие кислотопродуцирующие железы.

В луковице 12п. к-ки по передней стенке язвенный дефект 1,3 см. глубиной до 0,2см. В центре язвы сосуд, возвышающийся над дном на 1мм с низко интенсивным кровотечением. Произведена инфильтрация р-ром. Кровотечение остановлено.

Заключение: Язва луковицы 12п. к-ки. Активное ЖКК. Эндоскопическая остановка ЖКК. Высокий риск рецидива.

#### **ПРОТОКОЛ №4**

Под местной анестезией. Вход в пищевод не изменен. В пищеводе содержимого нет. Желудок обычной формы, содержит соляно кислый гематин. Кислотопродуцирующие железы не контурируются.

В луковице 12п. к-ки по передней стенке язвенный дефект 1,3 см. глубиной до 0,2см. В центре язвы тромбированный сосуд, без признаков продолжающегося кровотечения.

Заключение: Язва луковицы 12п. к-ки. Состоявшееся ЖКК. Состояние после эндоскопической остановки ЖКК.

## Звезда

### Часть первая

Одним из направлений нашей неотложной работы является удаление инородных тел. В основном это куриные и рыбные кости, случайно проглоченные с едой.

Это мелкие для пациента неприятности могут привести к тяжелым последствиям если вовремя не удалить их. Глоточное кольцо и пищевод находятся в постоянных движениях, из-за этого кости и другие инородные тела имеют тенденции к проникновению вглубь стенки пищевода и глотки вплоть до полной перфорации ее. В этом случае происходит инфицирование окопищеводной клетчатки и средостения\*. В результате эти осложнения могут быть фатальными.

Частота таких инородных тел резко возрастает с возрастом, когда вместо зубов появляются протезы, которые затрудняют пациентам обнаружение кости во рту в пищевом комке.

Однако, этим список инородных тел далеко не исчерпывается. Глощают ложки, пытаются осмотреть себе горло, вилки на спор, иголки при шитье и т.д.

Особо в этом перечне стоят заключённые. В тюрьмах они глотают острые предметы: гвозди 100 мм, опасные бритвенные лезвия, иголки в больших количествах для того, чтобы провести в больничке несколько дней или недель, если повезёт. Так как наш институт всегда специализировался на инородных телах, всех этих больных доставляли к нам. Правда, мы не оставляли им шансов откосить. Дальше эндоскопического отделения они не проходили. Мы все это удаляли при поступлении прямо в приемном отделении и отправляли с тем же конвоем обратно в тюрьму. Заключённые – люди изобретательные, они стали делать кресты. Две половинки лезвия и спичку особым образом скрепляют резинкой так, чтобы при проглатывании они были вдоль, а попадая в желудок, резинка расправляла бы половинки лезвия в крест. Извлечь такой крест через пищевод невозможно, но с помощью особого фарцепта\* можно разрезать резинку и извлечь эти половинки по отдельности. Так что наука все равно победила. Видимо, поэтому в последние годы таких случаев практически нет. Опишу один из экстраординарных случаев.

Вызов в приемное отделение – инородное тело глотки. У двери двое мужчин в военной форме, нетрезвые. Время 5 утра, похоже, они свой праздник еще не закончили.

– Что случилось?

– Звезду потеряли,

отвечает тот, на кого оформлена карточка.

– Какую звезду и почему здесь решили найти?

– Вчера получил майора, и майорскую звезду потерял.

Чувствую – толку не будет. Выхожу из кабинета, спрашиваю у сопровождающего.

– Что случилось?

– Он вчера получил звание майора, ну и обмывали звезду, а сейчас у него горло болит, есть не может.

– Сюда-то зачем с больным горлом, это к ЛОРу.

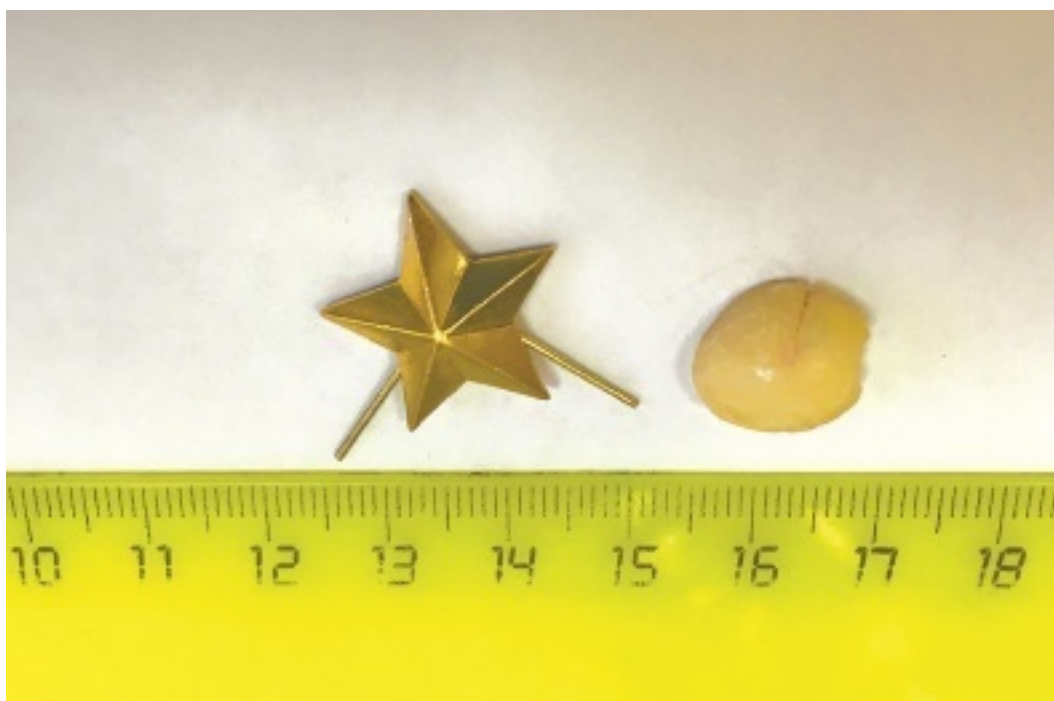
В 5 утра я тоже туго соображал. Смотрю заключение рентгенолога. Исследование с водорастворимым контрастом, инородное тело входа в пищевод под вопросом. Смотрю снимок. На уровне входа в пищевод две еле заметные тени, тонкие полоски по 3 мм. Таких инородных тел я ещё не видел.

Укладываем пациента для эзофагоскопии. Захожу в пищевод, и прямо на входе майорская звезда с расправленными усиками крепления, упершимися в стенки. Усики погрузились в стенки на полную глубину. Извлекать опасно, можно порвать стенки пищевода. Уже развива-

ется отек тканей, он значительно усугубляет положение. При попытке удалить эти усики могут перфорировать стенку пищевода.

Проводить исследование под наркозом с релаксацией, значит потерять много времени. Наркоз в состоянии опьянения и похмелья может иметь непредсказуемые последствия, анестезиологи обычно избегают этого. Ждать полного протрезвления слишком долго. Отек и травма слизистой будут нарастать и может произойти перфорация входа в пищевод, что является очень тяжелым осложнением, иногда фатальным.

Решаю начать без наркоза. Меняю прибор с тонкого – 1,0 см на толстый 1,3 см чтобы максимально им раздвинуть просвет пищевода. Вход в пищевод представляет собой физиологическое сужение со сфинктером, образованным мощной мышцей. Манипуляции в нем ограничены узким пространством, а тут ещё и отек тканей. Толстый прибор даёт мне возможность больше раздвинуть ткани, в результате чего появился один из усиков. Он почти полностью вышел из слизистой.



Захватил его фарцептом\*, развернул звезду вдоль пищевода и извлёк. Надо сказать, что за все это время майор даже не шелохнулся, хотя процедуры на глотке и входе в пищевод всегда сопровождаются рвотным рефлексом. Железный человек. Звезда сама сделана из материала вроде пластика, поэтому на рентгене были видны только тонкие металлические усики ее крепления. Потом делился этим случаем с коллегами, и оказалось, что это совсем не редкость. При обмывании званий звезду помещают на дно стакана с водкой и проглатывают вместе с ней. Маленькие лейтенантские звёзды, как правило, проскакивают в желудок. Потом выходят естественным путём, а майорские застревают.

Железные люди от госпитализации отказались и пошли продолжать праздновать.

#### **ПРОТОКОЛ**

Вход в пищевод отечен, сразу за входом звезда, фиксированная к стенкам пищевода усиками крепления. Один усик освобожден из слизистой, захвачен, звезда развернута и извлечена. На месте стояния дефекты слизистой правой и левой стенки размером 0,2 см. Отек слизистой.

Заключение: Инородное тело входа в пищевод. Состояние после удаления инородного тела. Травматический эзофагит.

## **Часть вторая**

Сразу за майором пришла девушка с полной непроходимостью пищевода. Проглотила половинку ореха целиком, и она застряла в пищеводе, полностью заблокировав проход. Она с вечера ничего не пила, слюну сплевывала в пакет и ощущение жажды были уже значимы. Конечно половинка ореха слишком мала, чтобы застрять в нормальном пищеводе. В юности пациентка решила отравиться уксусной эссенцией из-за «несчастной любви». В результате ее конечно спасли, но пищевод она сожгла.

К сожалению, это достаточно распространенная ситуация, когда уксусная эссенция выбирается в качестве демонстративного суицидального средства. Как правило, реальную цель самоубийства такие больные не преследуют, а совершают так называемую демонстративную суицидальную попытку с целью отомстить и напугать окружающих. Этим они наносят себе тяжелейшую травму и становятся фактически инвалидами на всю жизнь. После длительного лечения полностью восстановить просвет обожженного пищевода не удалось и образовалось рубцовое сужение диаметром 0,6см. при нормальном просвете пищевода 1,5 см. Есть она могла только жидкую, мелко фрагментированную пищу. Но захотела орехи и вот результат.

В данном случае никаких сложностей удаление инородного тела не представляло, и я бы не стал писать о таком банальном случае, если бы не сфотографировал этот орех вместе со звездой. Впрочем, вдруг это сможет остановить читательницу моих рассказов в критической, по ее мнению, ситуации.

## **ПРОТОКОЛ**

Вход в пищевод не изменен. В верхней трети пищевода на уровне 24см. от резцов рубцовое сужение диаметром 0,6см., в которое вклинена часть ореха. Орех захвачен фарцептом и извлечен. Проходимость пищевода восстановлена.

Заключение: Инородное тело рубцово-суженного пищевода. Состояние после удаления инородного тела.

## Большой ребенок

Пациенты далеко не всегда осознают опасность своего положения, не обращаются за помощью. У нас уже вошел в поговорку их частый ответ на вопрос:

- Почему вы раньше не обратились?
- Я надеялся на лучшее!!!

Абсолютно непонятная позиция, если ты сам не врач, то какие у тебя основания «надеяться на лучшее»? Получи квалифицированную консультацию и надейся дальше. Бывают случаи и неадекватного поведения пациента, которое приходится преодолевать.

Звонок из хирургического отделения,

– К нам поступил мужчина с подозрением на кишечную непроходимость. Надо уточнить причину, подаём на колоноскопию.

- Сколько дней нет стула?
- Пятый день.
- Что на рентгене?
- На рентгене низкий блок пассажа на уровне сигморектального перехода.
- К исследованию подготовили?
- Нет. От клизм он отказывается вторые сутки, но тянуть дальше нельзя. Подаём в операционную, сразу начнёте колоноскопию под наркозом.

– Он имеет право отказаться. Это его дело. Почему не смогли уговорить?

– Мы подадим в операционную, вы сами все увидите.

Ну ладно. Пошёл к рентгенологам посмотреть его снимки. На снимках типичная картина непроходимости. Резкое вздутие кишечника, арки и чаши Клойбера, образованные жидкостью и газами, которые не могут отойти естественным путем. На сигморектальном переходе по снимкам какое-то странное образование костной плотности.

В любом случае показания для колоноскопии 100%. Можно даже сказать, практически жизненные. Это когда жизнь пациента напрямую зависит от хирургического вмешательства. В этих случаях отказ пациента преодолевается при потере им сознания вследствие ухудшения состояния. Но допустить это – значит, подвергнуть его жизнь риску, связанному с переходом болезни в терминальное состояние с непредсказуемым исходом.

Данные случаи всегда весьма спорные. С одной стороны, человек имеет право распоряжаться своей жизнью как хочет, с другой – люди слабо представляют последствия таких решений. Врачи же не испытывают никаких иллюзий в результате отказа пациента от хирургической помощи.

Я не знаю случая в нашем институте, чтобы отказ больного привёл к фатальному исходу из-за невыполнения оперативного вмешательства. Хотя с отказами мы сталкиваемся регулярно, всегда каким-то образом их преодолеваем и операцию проводим по жизненным показаниям.

Это сейчас больной подписывает согласие при поступлении, и это даёт нам хоть какие-то юридические основания. Тогда такой практики не было, и при угрожающих жизни состояниях приходилось действовать уговорами, обманом или другими способами.

Приходим в операционную. На каталке лежит здоровый мужчина 38 лет, рост под два метра, вес около 150 кг. С абсолютно детским, испуганным выражением лица.

Озирается по сторонам, видит операционный стол и другие атрибуты операционной. С сомнением в голосе спрашивает: «Это меня на рентген привезли?» Понятно, его просто обманули, чтобы не связываться с уговорами.

- Здравствуйте, что с вами случилось?
- Да ничего, все нормально.

- А скорую зачем вызвали?
- Это не я, мать вызвала. Она меня сюда привезла и уложила.
- Понятно, она во всем виновата, а у вас все хорошо?
- Да.
- Живот не болит?
- Так, тянет немножко внизу.
- Тошнит?
- Да.
- Стул, когда был последний раз?
- Не помню.
- Газы отходят?

Эта тема видно совсем ему не нравится, и он замолкает, по-детски насупившись. Захожу с другой стороны.

- Что вы ели сегодня?
- Ничего.
- А вчера?
- Тоже ничего.
- Почему?
- Что-то не хочется.
- А что вы больше всего любите из еды?
- Шашлык.

Лицо его приобретает подетски мечтательное выражение.

- А если бы вам сейчас шашлык принесли, поели бы? Задумывается на несколько секунд.
- Нет, сейчас не хочется.
- Вы не ели уже два дня, и вам даже шашлыка не хочется. Как вы жить-то дальше будете?

Кем работаете?

- Электриком.
- Поесть-то любите?
- Да.
- Закусить, выпить с ребятами?
- Ну не без этого.
- Ну и как же вы теперь?

Лицо приобретает озадаченное выражение.

- Не знаю.
- Сейчас мы вас полечим, и вернётся аппетит, все будет, как прежде.
- А что вы будете делать?
- Сделаем укол, вы заснёте, а когда проснетесь, сразу поедите.
- А в жопу залезать не будете?
- Зачем нам к вам туда залезать? Мы только лекарствами лечим.
- Они мне говорили, что надо или живот разрезать или в жопу залезать.
- Ну вы же отказались, поэтому вас к нам и привезли. Мы тут только уколами лечим.
- Хорошо.
- Сейчас капельницу поставим, переключивайтесь на стол, на каталке неудобно.

Анестезиологи поставили катетер в периферическую вену, подключили капельницу. Начали внутривенный наркоз. Сделали стандартные 20 мл препарата. Почти никакой реакции.

Говорю анестезиологу:

- Посмотри на него, маловато, надо ещё.
- Да, меня литр не берет. Мне два надо.

Только на второй двадцатке он начинает засыпать и, наконец, полностью погрузился в сон.

Выполняю колоноскопию, ампула прямой кишки и сама прямая кишка без содержимого. Сразу за ней за ректосигмоидальным углом полный блок. Прибор дальше не идёт. Упирается в костной плотности образование. Начинаю отмывать его, не могу понять, что это, и вижу остистый отросток. Это бараний позвонок в поперечном размере около пяти сантиметров. Он каким-то чудом проскочил все физиологические сужения, начиная от глоточного кольца, кончая пилоробульбарным\* переходом, и застрял уже на самом выходе. Так может глотать только удав и этот любитель шашлыка. Дуги позвонка уперлись в слизистую изгиба и погрузились в неё достаточно глубоко. Для безопасного удаления необходима полная релаксация. Анестезиологи интубируют больного, подключают ИВЛ, дают миорелаксанты\*. Тонус кишки исчезает.

Аккуратно прибором сдвигаю позвонок с места, чтобы не травмировать уже образовавшиеся достаточно глубокие пролежни стенок кишки в местах внедрения длинных отростков позвонка. Это означает, что до перфорации оставались часы, а может минуты. Надо работать максимально аккуратно.

Получилось сдвинуть его вверх на неповрежденную слизистую. Начало поступать кишечное содержимое, но пока в небольшом объёме. Захватываю позвонок петлей, разворачиваю остистыми отростками вдоль кишки, кишечное содержимое пошло рекой. Поля зрения нет. Выводить позвонок через поврежденный участок ректосигмоидально угла очень опасно, но выхода нет. Создаю максимальное давление воздуха для того, чтобы раздуть кишку, но воздух сбрасывается через анус вместе с кишечным содержимым. Операционный стол уже весь в нем. Легкими вращательно тракционными движениями двигаю позвонок вниз, наконец, чувствую, что угол пройден и извлекаю его постепенно через анус. Мы закончили. На контрольном рентгене все нормализовалось. Перфорации кишки удалось избежать.

Конечно, можно сказать, что мы действовали против воли пациента, правильно это было или нет – судите сами. У меня сомнений нет.

## **Конец ознакомительного фрагмента.**

Текст предоставлен ООО «ЛитРес».

Прочитайте эту книгу целиком, [купив полную легальную версию](#) на ЛитРес.

Безопасно оплатить книгу можно банковской картой Visa, MasterCard, Maestro, со счета мобильного телефона, с платежного терминала, в салоне МТС или Связной, через PayPal, WebMoney, Яндекс.Деньги, QIWI Кошелек, бонусными картами или другим удобным Вам способом.