



**Кемеровская государственная
медицинская академия**

**ТЯЖЕЛАЯ ЧЕРЕПНО-МОЗГОВАЯ ТРАВМА:
КЛИНИЧЕСКАЯ ПАТОФИЗИОЛОГИЯ,
АНЕСТЕЗИЯ И ИНТЕНСИВНАЯ ТЕРАПИЯ**

Кемерово - 2006

Е. В. Григорьев

Ю. А. Чурляев

Тяжелая черепно-мозговая травма: клиническая патофизиология, анестезия и интенсивная терапия

http://www.litres.ru/pages/biblio_book/?art=16939402

Тяжелая черепно-мозговая травма: клиническая патофизиология, анестезия и интенсивная терапия. Учебное пособие: Кемерово; 2006

Аннотация

Учебное пособие имеет целью обучение клинической патофизиологии и способам повышения эффективности анестезиолого-реанимационных мероприятий при тяжелых травматических повреждениях головного мозга, уменьшения летальности и интра- и экстракраниальных осложнений посредством оптимизации интенсивной терапии острого периода тяжелой черепно-мозговой травмы, а также ранней нейрореабилитации.

Содержание

ПАТОФИЗИОЛОГИЧЕСКИЕ МЕХАНИЗМЫ ТЧМТ	6
Конец ознакомительного фрагмента.	18

**Григорьев Е.В.,
Чурляев Ю.А.**

**Тяжелая черепно-мозговая
травма: клиническая
патофизиология,
анестезия и интенсивная
терапия. Учебное пособие**

Интенсивная терапия, реанимация и анестезия тяжелой черепно-мозговой травмы (ТЧМТ) является одной из актуальных проблем современной медицины. Это связано с высокой летальностью и развитием тяжелых последствий с временной или стойкой утратой трудоспособности. Несмотря на многочисленные исследования в области патогенеза первичных и вторичных повреждений головного мозга, разработку современных методов диагностики, лечения и реабилитации больных с ТЧМТ, летальность в последние годы существенно не изменилась и остается на уровне 35-68 % (Береснев В.П. и соавт., 1996; Доброхотова Т.А. и соавт., 1998; Gordon E., 1991; Word Y.D., Becker D.R., 1996). Наряду с этим у большинства выживших (60-70 %) в результате тяжелой че-

репно-мозговой травмы наблюдается снижение работоспособности и инвалидизация (Гайдар Б.В., 1998). Немаловажным и актуальным в проблеме терапии ТЧМТ является разносторонность взглядов на использование специфических компонентов интенсивного лечения (дегидратация, кортикостероиды), высокая частота госпитализации больных данной категории в неспециализированные стационары. Описанные факторы обуславливают целесообразность упорядочивания знаний по интенсивной терапии ТЧМТ с рассмотрением некоторых вопросов патогенеза и клинической физиологии повреждения головного мозга.

ПАТОФИЗИОЛОГИЧЕСКИЕ МЕХАНИЗМЫ ТЧМТ

При рассмотрении ТЧМТ выделяются два специфических компонента: внутричерепная дистензия и отек головного мозга. Следствием изменения перечисленных компонентов являются уменьшение мозгового кровотока за счет снижения церебрального перфузионного давления и различные варианты дислокации головного мозга с последующим его ущемлением в естественных и искусственных (костные дефекты) отверстиях.

Внутричерепное давление является результатом взаимодействия трех компонентов внутричерепного объема: вещество мозга 80 %, ликвор – 10 % и объем крови 10 % от общего внутричерепного объема. Гипотеза (доктрина) Монро-Келли сформулирована в 1983 г и гласит, что любое увеличение или уменьшение компонентов внутричерепного объема приводит к компенсаторному изменению остальных составляющих.

При оценке изменений объема и давления в полости черепа используется две основных характеристики.

Эластичность – изменение давления в ответ на изменения объема (мм рт.ст.). Нормальный уровень – не более 2 мм рт.ст. на 1 мл объема. При увеличении показателя счита-

ется, что эластичность увеличивается, то есть возможности компенсации внутричерепных объемов снижаются.

$$\text{Эластичность} = \frac{\text{увеличение давления}}{\text{увеличение объема}}$$

Податливость (комплаинс) – дополнительный внутричерепной объем, увеличивающий давление в 10 раз. Норма – 22-30 мл, менее 18 – патологическая податливость.

Третий показатель, объединяющий два выше описанных – **емкостное сопротивление**.

Для эффективной оценки состояния внутричерепного давления необходим его мониторинг. Ценность использования данного метода мониторинга оценивается неоднозначно, существуют мнения, что сам факт мониторирувания ВЧД (особенно инвазивных методик) способен вызывать серьезные нарушения (в частности, интракраниальные инфекционные осложнения). Однако, не смотря на выше сказанное, мониторинг ВЧД является стандартом эффективной ИТ тяжелой ЧМТ, особенно если речь идет о методах по коррекции внутричерепной дистензии – использование гипервентиляции, инфузия барбитуратов и т.д.

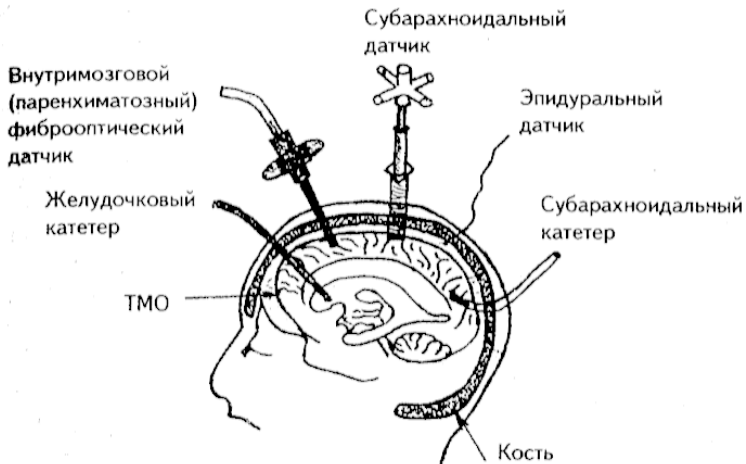


Рис. 1. Методы мониторинга внутричерепного давления

Спинномозговая жидкость (ликвор). Ликвор образуется хориоидальными сплетениями боковых желудочков головного мозга до 500-600 мл/сутки. В субарахноидальном пространстве циркулирует до 150 мл ликвора, 90 % реабсорбируется в синусы твердой мозговой оболочки. Основная функция ликвора – обеспечение защиты для головного мозга, участие в метаболизме, нейротрансмиссия, транспорт метаболитов. Изменения концентрации активных ионов и ряда других веществ способны изменить параметры спонтанной вентиляции, мозгового кровообращения и мышечного тонуса. Совместно с интерстициальной жидкостью ликвор обеспечивает стабильность уровня глюкозы для нейрональ-

ной ткани.

ТАБЛИЦА 1

ВЛИЯНИЕ ФАРМАКОЛОГИЧЕСКИХ ПРЕПАРАТОВ НА ПРОДУКЦИЮ ЛИКВОРА

Препарат	Продукция	Резорбция	Состояние ВЧД
Закись азота	0	0	0
Фторотан	↓	↑	↑
Пропофол	0	0	0
Тиопентал натрия	0	0	0
Фентанил	0	↓	↓
Кетамин	0	↑	↑
Диазепам	0	0	0

0 – нет влияния, ↑ – увеличение, ↓ – снижение

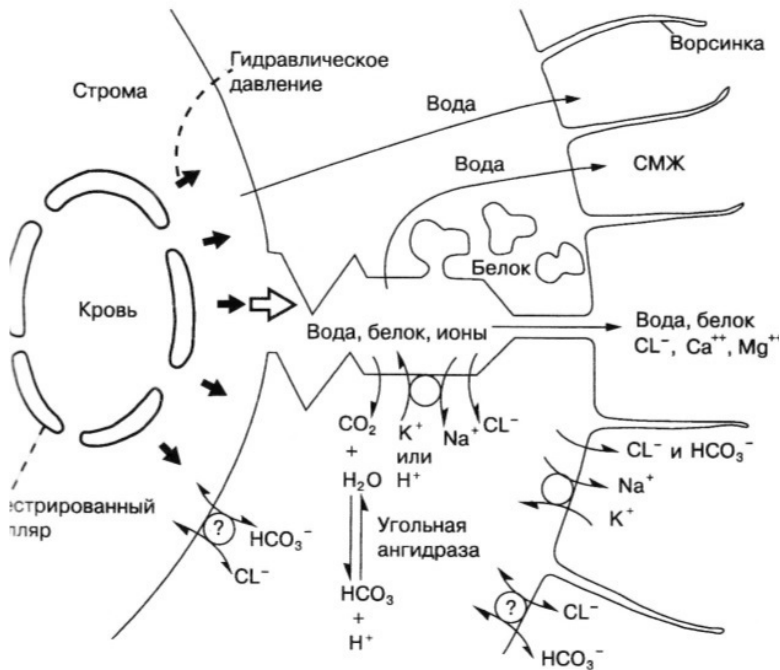


Рис. 2. Формирование ликвора

Объем вещества головного мозга. Объем мозга составляет 80-85 % от внутрочерепного содержимого, основная часть этого объема – внутри- и внеклеточная вода – 1000-1200 мл.

Внеклеточное (экстрацеллюлярное) пространство в коре мозга, в сером веществе его ядер, в стволе мозга, в

спинном мозге, в отличие от остальных органов человека, очень небольших размеров. Общий объем внеклеточного пространства головного мозга около 300 мл. Внеклеточное пространство непосредственно связано с желудочками мозга (Cseer H.F. et al., 1977, Cseer H.F. et al., 1981). Есть сведения о том, что экстрацеллюлярное пространство соединено также с лимфатической системой. Знание этих анатомических деталей позволяет четко представить пути, по которым возможен пассаж избыточной жидкости при разрешении отека мозга. Обмен между внеклеточной жидкостью и капиллярами ограничен проницаемостью гематоэнцефалического барьера.

Отек мозга – это возрастание количества внутриклеточной и/или внеклеточной жидкости, что увеличивает объем мозга и приводит к повышению внутричерепного давления. Компенсаторные механизмы естественной аутокоррекции ВЧГ при отеке мозга – уменьшение внутричерепных объемов ликвора и крови. Следствием данного процесса является дислокация структур головного мозга и следствия этого патологического процесса.

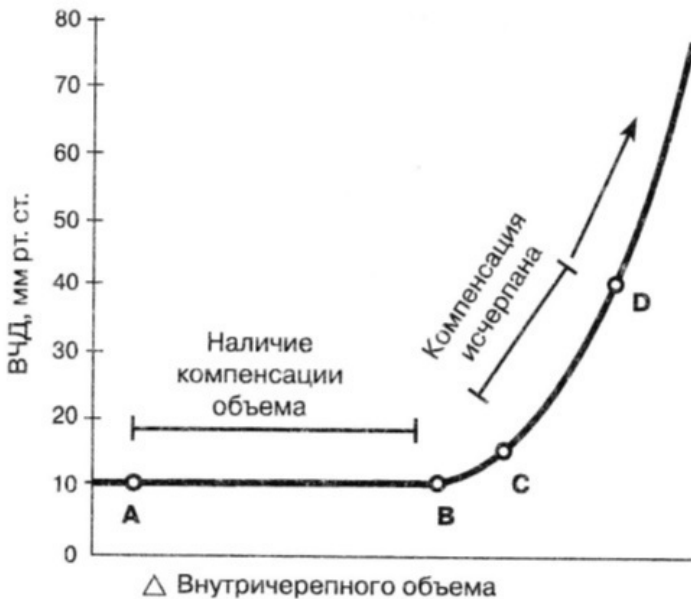

Рис. 3. Кривая объем-давление для головного мозга

Вазогенный отек. Наиболее часто встречающаяся форма отека головного мозга, характеризующаяся увеличением объема внеклеточной жидкости. Основной механизм формирования вазогенного отека – повышение проницаемости капилляров, вследствие нарушения функции гематоэнцефалического барьера. В зависимости от выраженности патологических изменений капилляров меняется состав отечной жидкости, которая представляет собой смесь плазмы крови, продуктов распада мозговой ткани и нормальной внекле-

точной жидкости. Градиент давления в капиллярах создается системным артериальным давлением. Отечная жидкость распространяется в мозге за счет формирования межтканевого градиента давлений. Преимущественной зоной накопления отечной жидкости является белое вещество головного мозга.

Основными причинами повышения проницаемости капиллярного русла являются метаболические нарушения транспортных систем эндотелиальных клеток и структурные повреждения эндотелия капилляров, приводящие к нарушению межэндотелиальных связей, разрыву клеток, возрастанию пиноцитоза. Важно отметить, что объем экстрацеллюлярной жидкости в зоне повышенной капиллярной проницаемости возрастает на 50 % (Cseer H.F. et al., 1981). Очевидно, что, чем больше площадь поражения капилляров и выше в них гидростатическое давление, тем более выраженным будет увеличение объема внеклеточной жидкости.

Осмотический отек. Эта форма отека головного мозга, так же как и вазогенный отек, характеризуется увеличением объема внеклеточной жидкости. Но механизм формирования осмотического отека принципиально иной: осмолярность плазмы ниже, чем осмолярность экстра-целлюлярной жидкости, вода в соответствии с осмотическим градиентом из капилляров движется в интерстициальное пространство. Для того чтобы такой градиент сформировался, необходима сохранность функции гематоэнцефалического барьера. При

нарушении ГЭБ никакого эффективного осмотического градиента быть не может. Основные причины снижения осмолярности плазмы следующие: а) чрезмерная секреция антидиуретического гормона; б) избыточное внутривенное введение гипоосмолярных растворов; в) неадекватный гемодиализ у больных с почечной недостаточностью; г) прием большого количества жидкости больными с нарушенной психикой. Перемещение жидкости из капилляров во внеклеточное пространство мозга становится клинически значимым при снижении осмолярности плазмы на 10 % от нормального уровня.

Теоретически осмотический отек головного мозга может быть следствием повышения осмолярности во внеклеточном пространстве. Такое развитие событий может быть при рассасывании внутримозговой гематомы с повышенным уровнем белка в интерстициальной жидкости (но для этого необходима сохранность гематоэнцефалического барьера).

Гидроцефалический (интерстициальный) отек. Еще одной формой отека головного мозга, сопровождающейся увеличением объема интерстициального пространства, является гидроцефалический отек, обусловленный блокадой путей, соединяющих интерстициальное пространство головного мозга с макроскопическими ликворосодержащими пространствами. Для клинициста эта форма отека имеет практическое значение. Так, у больных с острой гидроцефалией в начале происходит увеличение объема интерсти-

циальной жидкости в перивентрикулярных отделах. Узкие в норме пространства между глиальными клетками и аксонами расширяются. Астроциты набухают, атрофируются и погибают. У больных с хронической гидроцефалией деструкция аксонов, разрушение миелина, фагоцитоз липидов микроглии являются характерными гистологическими признаками. Кроме стаза внеклеточной жидкости, причиной отека у этих больных может быть и обратный ток спинномозговой жидкости из желудочков мозга. Так же, как и при любой иной форме отека мозга, в зоне отек; снижается регионарный мозговой кровоток. По-видимому, часть функциональных расстройств в ЦНС, наблюдаемых у больных с гидроцефалией, обусловлена снижением регионарного кровотока в зоне отека.

Ряд патологических состояний приводит к клинически значимому увеличению объема внутриклеточной жидкости. Как правило, этот процесс (увеличение внутриклеточной жидкости) завершается снижением мозгового кровотока, нарушением функции ГЭБ и вторичным развитием вазогенного отека. Выделяют несколько форм внутриклеточного отека мозга.

Ишемический отек. В отличие от вазогенного отека, ишемический формируется первично в коре головного мозга, а не в белом веществе. На ранних стадиях ишемического отека происходит внутриклеточное накопление воды и натрия. Выход калия из клеток начинается на более позд-

них стадиях. Гематоэнцефалический барьер некоторое время остается интактным. Основной причиной ишемического отека является недостаточность натрий-калиевого насоса, обусловленная дефицитом энергии. Само по себе перераспределение воды между вне- и внутриклеточными пространствами не вызывает увеличения массы мозга. Объем внеклеточного пространства при этом может уменьшаться. Такой вариант возможен при полном или почти полном прекращении кровотока. При частичной ишемии или при восстановлении кровотока (реперфузии) происходит перемещение жидкости из капилляров как во вне-, так и во внутриклеточные пространства (постишемический отек). Реперфузионный синдром может быть по своим последствиям так же фатален, как и полная ишемия головного мозга.

Цитотоксический отек. В настоящее время принято выделять цитотоксический отек из ишемических и постишемических состояний. К цитотоксическому отеку относят состояния, связанные с нарушением функции клеток вследствие воздействия различных ядов, вирусов, интоксикацией и пр.

Церебральный кровоток. Внутричерепной объем крови – 3-7 мл/100 г вещества мозга, общий мозговой кровоток – 50 мл/100 г/мин; кровоток в сером веществе – 80 мл/100 г/мин; кровоток в белом веществе – 20 мл/100 г/мин. Региональный церебральных кровотоков зависит от метаболической активности, поэтому может существенно различаться в ана-

томических структурах мозга и меняться в течение одной минуты.

Внутричерепной объем крови заключен в артериях, капиллярах, венах, включая венозные синусы. Традиционно считается, что увеличение мозгового кровотока вызывает повышение внутричерепного объема крови. Поэтому все препараты, повышающие ЦК, рассматриваются как способствующие повышению внутричерепного давления.

Очевидно, что при массивном поражении головного мозга сложные взаимоотношения между отеком, ишемией, локальными изменениями перфузионного давления приведут к труднопредсказуемым изменениям взаимосвязи между мозговым кровотоком и объемом крови. Тем не менее, в клинической практике целесообразно и оправдано допущение о том, что изменения мозгового кровотока и внутричерепного объема крови происходят согласованно и однонаправлено.

Ряд авторов считают, что артериальная гипотензия и гиповолемия являются основной причиной вторичных повреждений головного мозга.

Конец ознакомительного фрагмента.

Текст предоставлен ООО «ЛитРес».

Прочитайте эту книгу целиком, [купив полную легальную версию](#) на ЛитРес.

Безопасно оплатить книгу можно банковской картой Visa, MasterCard, Maestro, со счета мобильного телефона, с платежного терминала, в салоне МТС или Связной, через PayPal, WebMoney, Яндекс.Деньги, QIWI Кошелек, бонусными картами или другим удобным Вам способом.