

МИРОВОЙ БЕСТСЕЛЛЕР. КНИГА ПЕРЕВЕДЕНА НА 17 ЯЗЫКОВ

ГЕНРИ МАРШ

всемирно известный врач-нейрохирург,
оперирует пациентов с наиболее тяжелыми случаями

НЕ НАВРЕДИ

ИСТОРИИ О ЖИЗНИ,
СМЕРТИ И НЕЙРОХИРУРГИИ

© Tom Plistav/Panos

КНИГИ О ТЕХ, КТО СПАСАЕТ ЖИЗНИ



МЕДИЦИНА
БЕЗ ГРАНИЦ

Медицина без границ. Книги о тех, кто спасает жизни

Генри Марш

**Не навреди. Истории о жизни,
смерти и нейрохирургии**

«ЭКСМО»

2014

УДК 616.8
ББК 56.13

Марш Г.

Не навреди. Истории о жизни, смерти и нейрохирургии /
Г. Марш — «Эксмо», 2014 — (Медицина без границ. Книги о тех,
кто спасает жизни)

ISBN 978-5-699-83020-6

Совершая ошибки или сталкиваясь с чужими, мы успокаиваем себя фразами «Человеку свойственно ошибаться». Но утешают ли они того, кто стал жертвой чужой некомпетентности? И утешают ли они врача, который не смог помочь? Нам хочется верить, что врач непогрешим на своем рабочем месте. В операционной всемогущ, никогда не устает и не чувствует себя плохо, не раздражается и не отвлекается на посторонние мысли. Но каково это на самом деле – быть нейрохирургом? Каково знать, что от твоих действий зависит не только жизнь пациента, но и его личность – способность мыслить и творить, грустить и радоваться? Рано или поздно каждый нейрохирург неизбежно задается этими вопросами, ведь любая операция связана с огромным риском. Генри Марш, всемирно известный британский нейрохирург, раздумывал над ними на протяжении всей карьеры, и итогом его размышлений стала захватывающая, предельно откровенная и пронзительная книга, главную идею которой можно уложить в два коротких слова: «Не навреди».

УДК 616.8
ББК 56.13

ISBN 978-5-699-83020-6

© Марш Г., 2014

© Эксмо, 2014

Содержание

Медицина без границ. Книги о тех, кто спасает жизни	7
Предисловие	9
1. Пинеалома	10
2. Аневризма	16
Конец ознакомительного фрагмента.	24

Генри Марш

Не навреди. Истории о жизни, смерти и нейрохирургии

Henry Marsh

Do No Harm: Stories of Life, Death, and Brain Surgery

Henry Marsh 2014. All rights reserved.

© Иван Чорный, перевод на русский язык, 2014

© Оформление. ООО «Издательство «Э», 2016

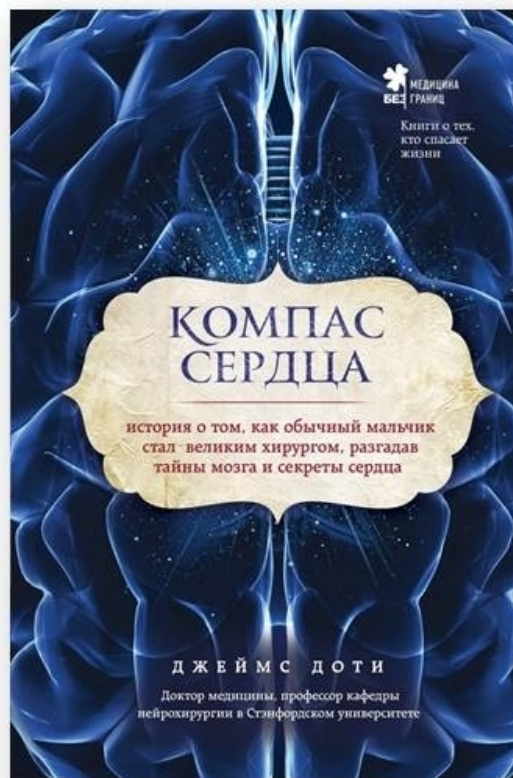
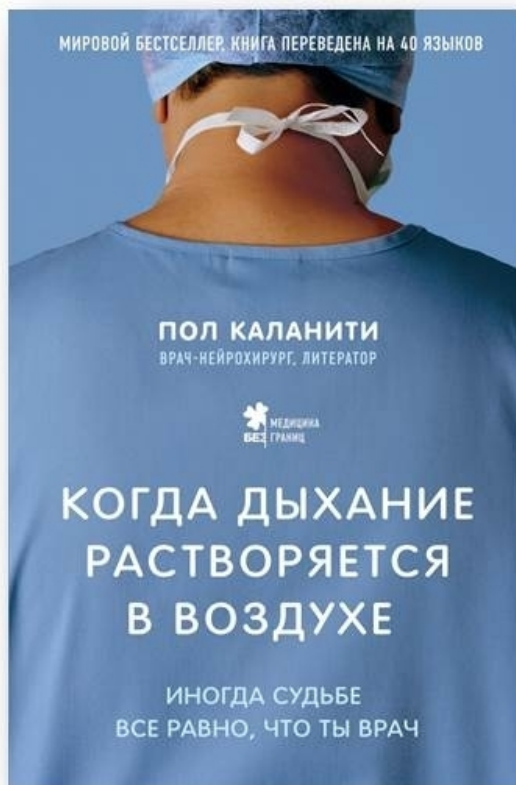Посвящается Кейт, без которой эта книга никогда не была бы написана

Не навреди...
Повсеместно приписывается Гиппократу
с острова Кос, 460 год до н. э.

Каждый хирург несет в себе небольшое кладбище, на которое время от времени ходит помолиться, – средоточие горечи и сожалений, где ему следует искать причины своих неудач.

Рене Лерий,
«Философия хирургии», 1951 год

Медицина без границ. Книги о тех, кто спасает жизни



«Когда дыхание растворяется в воздухе. Иногда судьбе все равно, что ты врач»

Читайте самую ожидаемую нон-фикшн книгу года. Пол Каланити – не только талантливый нейрохирург, но и великий писатель, успевший написать всего одну книгу. Полу было всего 36 лет, когда смерть, с которой он боролся в операционной, постучалась к нему самому. Диагноз – рак легких, четвертая стадия – вмиг перечеркнул все его планы. История с жизнеутверждающим стержнем и глубочайшими, но простыми истинами.

«Компас сердца. История о том, как обычный мальчик стал великим хирургом, разгадав тайны мозга и секреты сердца»

Нейрохирург Джеймс Доти рассказывает о магии мозга – нейропластичности, способности головного мозга меняться и изменять жизнь человека. Овладеть ей совсем несложно: в книге рассмотрены все необходимые для этого упражнения. Вас ждут тайны человеческого мозга и духовного совершенствования – благодаря этой книге вы осознаете, чего хотите на самом деле и поймете, что мешает вашим мечтам воплотиться в реальность.

«Между процедурами. Записки слишком занятой медсестры»

25 ироничных и жизненных рассказов медсестры из Испании по имени Сату. Автор с большой любовью рисует детали повседневной работы медсестры, иногда смешные, иногда нелепые, иногда трудные и утомительные. Вдохновитесь её оптимизмом: эта книга поможет вам пережить трудности и относиться к жизни и работе проще.

«Интерны и хирурги бывшими не бывают»

Талантливый российский врач Алексей Виленский даст вам возможность увидеть будничную работу врача-хирурга, посмотреть «с другой стороны» на жизнь хирургического отделения больницы и понять для себя что-то очень важное. Вы получите знания, которыми обладает любой хороший медик, и возможно, страх перед врачами уйдет и уступит место доверию и осознанности.

Предисловие

Серьезно заболев и очутившись в больнице, мы, терзаемые страхом за свое будущее в ожидании пугающей операции, вынуждены полностью довериться лечащим врачам – по крайней мере, если этого не сделать, жить станет намного сложнее. Неудивительно, что мы нередко верим в сверхчеловеческие способности медиков: это отличный способ преодолеть страхи. Если операция проходит успешно, то хирург – настоящий герой, если же нет – то он преступник.

Действительность, разумеется, совершенно отличается от подобных представлений. Врачи – обычные люди, такие же как и все остальные. Много из того, что происходит в больницах, зависит от случайностей – как счастливых, так и не очень. Будет ли исход операции удачным или нет, зачастую мало зависит от врачей. Знать, когда операцию проводить не стоит, не менее важно, чем уметь оперировать, и приобрести этот навык гораздо сложнее.

Жизнь нейрохирурга нельзя назвать скучной, и порой она приносит глубочайшее внутреннее удовлетворение, однако за это надо платить. Никто не застрахован от ошибок, и в конечном счете приходится жить с осознанием их последствий. Нужно учиться объективно оценивать то, что видишь, стараясь при этом не потерять человечность. В историях, приведенных в данной книге, рассказывается о моих попытках – иногда неудачных – найти золотую середину между необходимой отчужденностью и эмпатией, которой требует профессия хирурга, золотую середину между надеждой и реалистичным взглядом на вещи. Я ни в коем случае не хочу подорвать веру людей в нейрохирургов или, если уж на то пошло, во врачей в целом, но надеюсь, что моя книга поможет понять, с какими трудностями – зачастую не технического характера, а связанными с человеческим фактором – нам приходится сталкиваться.

1. Пинеалома

редкая, медленно прогрессирующая опухоль шишковидного тела

Мне часто приходится разрезать головной мозг, и я ненавижу это делать. С помощью пары диатермических щипцов я зажимаю прелестные красные кровеносные сосуды, опутывающие изумительную поверхность мозга. Я делаю надрез небольшим скальпелем и вставляю в образовавшееся отверстие тонкий наконечник вакуумного отсоса: поскольку у мозга желеобразная консистенция, вакуумный отсос является основным инструментом любого нейрохирурга. Через операционный микроскоп я наблюдаю, как постепенно пробираюсь сквозь нежные белые ткани мозга в поисках опухоли. Идея о том, что наконечник отсоса прокладывает себе путь через человеческие мысли, эмоции и разум, что память и рассудок состоят из этой вот студенистой массы, – слишком странная для того, чтобы просто так принять ее. Все, что я вижу перед собой, – это материя, однако я прекрасно понимаю: стоит мне промахнуться и попасть не туда – то есть в так называемую функционально важную зону мозга – и когда я в следующий раз зайду в палату для выздоравливающих, чтобы оценить достигнутый результат, то увижу перед собой пациента, ставшего инвалидом.

Операции на головном мозге несут в себе огромный риск, и с помощью современных технологий его удалось снизить лишь в определенной мере. При проведении операций на головном мозге я могу использовать что-то вроде GPS – систему компьютерной навигации, для реализации которой на голову пациента направлены инфракрасные камеры (подобно спутникам, вращающимся вокруг Земли). Они видят хирургические инструменты, к которым прикреплены небольшие отражающие шарики. На экране компьютера, к которому подключены камеры, отображается положение инструментов в мозге пациента, которое сопоставляется с томограммой, сделанной незадолго до операции. Я могу проводить операцию на бодрствующем пациенте – под местной анестезией, благодаря чему мне удастся определить функционально важные зоны мозга, стимулируя различные его участки с помощью электродов. Анестезиолог предлагает пациенту выполнить разные простые задания, чтобы можно было понять, не наносим ли мы мозгу какой-нибудь вред в ходе операции. При операции на спинном мозге – еще более уязвимом, чем головной, – я могу использовать метод электрической стимуляции с применением так называемых вызванных потенциалов, чтобы получить предупреждение в случае угрозы паралича.

Однако несмотря на все эти современные технологии, нейрохирургия по-прежнему связана с серьезным риском для жизни и здоровья пациентов, а квалификация и опыт по-прежнему играют первостепенную роль в тот момент, когда инструменты погружаются в ткани спинного или головного мозга, – и я обязательно должен знать, когда следует остановиться. Зачастую лучшее, что можно сделать, – это позволить болезни протекать естественным путем и отказаться от хирургического вмешательства. Наконец, не нужно забывать о воле случая: чем больше я набираюсь опыта, тем лучше осознаю, насколько успех операции зависит от банального везения.

Был в моей практике пациент с опухолью шишковидного тела, которому предстояла операция. Философ Декарт, живший в XVII веке, являлся сторонником дуализма: по его убеждению, душа и тела – две совершенно отдельные сущности, причем душу он помещал именно в шишковидное тело. Именно здесь, говорил он, материальный мозг каким-то волшебным и

мистическим образом взаимодействует с разумом и нематериальной душой. Не знаю, что бы он сказал, увидев, как мои пациенты смотрят на изображение собственного мозга на экране компьютера (а такое иногда происходит во время операции под местной анестезией).

Опухоль шишковидного тела – очень редкое заболевание. Она может быть как доброкачественной, так и злокачественной. При доброкачественной опухоли лечение не обязательно. Что же касается злокачественной формы, то ее лечат с помощью лучевой и химиотерапии, однако она все равно может привести к смерти человека. Раньше такие опухоли считались неоперабельными, но с появлением современных методов микрохирургии ситуация в корне изменилась. Теперь операция считается необходимой – по крайней мере для проведения биопсии и определения типа опухоли, чтобы можно было принять решение о том, как лучше всего лечить пациента. Шишковидное тело спрятано глубоко в мозге, поэтому такая операция, как говорят сами хирурги, – настоящее испытание. Нейрохирурги смотрят на снимки головного мозга, демонстрирующие опухоль шишковидного тела, одновременно и с трепетом, и со страхом – подобно альпинистам, глядящим на далекую вершину горы, которую они надеются покорить.

Пациенту, о котором идет речь, – а он был директором весьма крупной компании – лишь с большим трудом удалось осознать, что у него смертельно опасная болезнь и что теперь он не властен над собственной жизнью. Он полагал, что головные боли, не дающие ему спать по ночам, связаны со стрессом, вызванным необходимостью уволить множество сотрудников из-за финансового кризиса 2008 года. На деле же оказалось, что у него опухоль шишковидного тела вкупе с острой гидроцефалией. Опухоль мешала нормальной циркуляции спинномозговой жидкости в головном мозге, и скопившаяся жидкость привела к повышению черепно-мозгового давления. Без лечения этот человек ослеп бы и умер в считанные недели.

В дни, предшествовавшие операции, у нас с ним состоялось немало тяжелых бесед. Я объяснил, что связанные с операцией риски, которые включали в себя смерть или обширный инсульт, в конечном счете не шли ни в какое сравнение с рисками, возникающими в случае отказа от операции. Он старательно записал все сказанное мною в смартфон, словно наличие под рукой всех этих длинных терминов: «окклюзионная гидроцефалия», «эндоскопическая вентрикулостомия», «пинеалома», «пинеобластома» – вернет ему контроль над ситуацией и спасет жизнь. Его беспокойство в сочетании с неприятным осадком, который остался у меня в душе после неудачной операции, проведенной за неделю до того, означало, что мне предстоит оперировать, испытывая сильный страх за конечный результат.

Вечером перед операцией я встретился с пациентом. Обычно, разговаривая с больными накануне операции, я стараюсь не акцентировать внимание на сопряженном с ней риске: он и без того подробно обсуждался во время предыдущих консультаций. Я пытаюсь подбодрить их и смягчить опасения, хотя в результате сам начинаю переживать куда больше. Гораздо проще проводить сложную операцию, если заранее сказать пациенту, что она невероятно опасна и что в любой момент что-нибудь может пойти не так. Тогда, если что-то действительно выйдет из-под контроля, чувство вины, вероятно, будет терзать меня не столь сильно.

Жена пациента сидела рядом с ним, ее лицо было белым от страха.

– Это рядовая операция, – произнес я с фальшивым оптимизмом.

– Но опухоль может оказаться злокачественной, не так ли? – спросила она.

С некоторой неохотой я подтвердил, что это возможно. Я объяснил, что во время операции возьму образец ткани, который немедленно изучат специалисты. Если выяснится, что опухоль доброкачественная, то мне не придется выскабливать все до последней частицы. А если окажется, что мы имеем дело с так называемой герминомой, то мне и вовсе не придется ее удалять: с большой вероятностью полного выздоровления можно будет добиться с помощью лучевой терапии.

– То есть получается, что если это не рак и не герминома, то операция будет безопасной, – сказала женщина, однако в ее голосе прозвучала неуверенность.

Я помедлил, подбирая слова, так как не хотел нагонять на нее страх.

– Да, если мне не придется удалять опухоль полностью, то риск существенно снижается.

Мы поговорили еще немного, после чего я пожелал им спокойной ночи и отправился домой.

Следующим утром, лежа в постели, я вспоминал девушку, которую оперировал за неделю до того. У нее была опухоль спинного мозга, расположенная между шестым и седьмым позвонками, и после операции – хотя я до сих пор не понимаю почему, ведь во время операции не было никаких происшествий, – пациентка очнулась от наркоза с парализованной правой частью тела. Возможно, я слишком настойчиво пытался удалить как можно большую часть опухоли. Скорее всего я был чересчур уверен в себе. Я недостаточно боялся неудачи. И теперь мне безумно хотелось, чтобы следующая операция – операция на шишковидном теле – прошла хорошо, чтобы все после нее жили долго и счастливо, а я снова примирился с самим собой.

Вместе с тем я прекрасно понимал, что, какими бы горькими ни были мои сожаления и насколько бы хорошо ни прошла эта операция, я ничего не в силах сделать, чтобы исправить вред, нанесенный девушке. Мои переживания не идут ни в какое сравнение с тем, с чем довелось столкнуться ей и ее семье. И не было никаких оснований полагать, что следующая операция пройдет хорошо только потому, что я так отчаянно на это надеялся, или потому, что предыдущая закончилась неудачно. Исход операции на шишковидном теле – окажется опухоль злокачественной или нет, получится у меня ее удалить, или она останется безнадежно застрявшей в мозге пациента, и все сложится самым неблагоприятным образом, – во многом от меня не зависел. Также я знал: со временем от печали по поводу того, что я сделал с бедной девушкой, не останется и следа. Воспоминания о том, как она лежит в больничной кровати с парализованными рукой и ногой, из кровоточащей раны превратятся в уродливый шрам. Эта история пополнит список моих неудач – еще одна надгробная плита на том самом кладбище, которое, как однажды сказал французский хирург Лериш, несет в себе каждый хирург.

Как правило, вскоре после начала любой операции я обнаруживаю, что от навязчивого страха не осталось и следа. Я беру скальпель – не из рук ассистирующей медсестры, как это было раньше, а с металлического подноса, как требуют новые нормы охраны труда и безопасности, – и, полный уверенности в своих хирургических навыках, точными движениями провожу лезвием по коже на голове пациента. Едва на месте разреза появляется кровь, я целиком погружаюсь в процесс – с этого момента я чувствую, что все протекает под моим полным контролем. По крайней мере обычно происходит именно так. Но на этот раз все оказалось иначе. Предыдущая неудачная операция основательно подорвала мою уверенность в себе, и я вошел в операционную, серьезно опасаясь того, что будет дальше. Вместо привычной болтовни с медсестрой и Майком – старшим ординатором, помогавшим мне оперировать, я принялся молча очищать кожу на голове пациента и поправлять простыню.

К тому времени Майк ассистировал мне уже несколько месяцев и мы с ним довольно хорошо сошлись. За тридцать лет работы хирургом я перевидал многих ординаторов, и с большинством из них – во всяком случае, мне хотелось бы в это верить – у меня складывались теплые отношения. Я должен научить их оперировать и поэтому беру на себя ответственность за все их действия. В свою очередь, они должны помогать мне и поддерживать меня, а при необходимости – даже подбадривать. Я прекрасно понимаю: чаще всего они говорят только то, что, по их мнению, я хочу услышать. Однако подчас между нами складывались довольно близкие взаимоотношения – чем-то, пожалуй, напоминающие те, что завязываются между воюющими бок о бок солдатами. И именно этого мне будет не хватать больше всего после выхода на пенсию.

– В чем дело, босс? – спросил Майк.

– Сама идея о том, что нейрохирург должен быть спокойным и рациональным воплощением медицинской науки, – ворчливо ответил я, – это полная чепуха. В моем случае уж точно. Из-за той проклятой операции, что была на прошлой неделе, я нервничаю так же, как на заре моей хирургической карьеры тридцать лет назад. И я вовсе не хладнокровен, как подобает врачу, которого вскоре ждет уход на пенсию.

– Не могу дождаться, – сказал Майк.

Сейчас, когда моя карьера приближается к завершению, эта шутка уже стала привычной среди старших ординаторов, что понаглее. На данный момент врачей-практикантов гораздо больше, чем вакантных мест в больнице, и понятно, что всех стажеров всерьез заботит их собственное будущее.

– Как бы то ни было, после операции прошло совсем немного времени. Пациентка еще может поправиться, – добавил он.

– Сомневаюсь.

– Никогда нельзя быть полностью уверенным...

– Что ж, в этом вынужден согласиться с тобой.

Мы переговаривались за спиной спавшего под наркозом пациента, чье тело было зафиксировано в сидячем положении. Майк уже выбрил узкую полоску у него на затылке.

– Нож, – сказал я Агнессе, операционной медсестре.

Я взял нож с подноса, который она держала в руках, и быстро рассек кожу на затылке пациента. Майк с помощью вакуумного отсоса убрал образовавшуюся кровь, и я раздвинул мышцы шеи, чтобы мы могли просверлить череп.

– Просто класс! – сказал Майк.

Наконец, скальп был надрезан, мышцы раздвинуты, трепанация проведена, мягкие мозговые оболочки открыты и развернуты (для описания хирургических вмешательств медики пользуются собственным древним языком), операционный микроскоп установлен, и я уселся в операционное кресло. При операции на шишковидном теле в отличие от вмешательств при других опухолях головного мозга нет необходимости разрезать мозг, чтобы добраться до опухоли. После того как мягкая мозговая оболочка (расположенная прямо под костями черепа – мембрана, которая покрывает головной и спинной мозг) оказывается открыта, нужно найти узкую щель, отделяющую верхнюю часть мозга, то есть полушария, от нижней – ствола головного мозга и мозжечка. Возникает ощущение, будто ползешь по длинному узкому туннелю. На глубине приблизительно в семь сантиметров – хотя из-за микроскопа пройденное расстояние кажется в сотни раз длиннее – и находится злополучная опухоль.

Итак, перед моим взором самый центр головного мозга – таинственная, мистическая область, которая контролирует все важнейшие функции, поддерживающие нас живыми и в сознании. Над ним, словно внушительный арочный свод кафедрального собора, возвышаются глубокие вены головного мозга (внутренние мозговые вены), за ними – базальная вена Розенталя, а далее – вена Галена, в свете микроскопа отливающая темно-голубым. Неудивительно, что анатомическое строение головного мозга вызывает у нейрохирургов благоговейный трепет.

Все эти вены отводят от мозга очень много крови, а их повреждение неизбежно привело бы к скоростижной смерти пациента. Прямо передо мной зернистая красная опухоль, а под ней – поверхность мозгового ствола, повреждение которого может вызвать постоянную кому. По бокам расположены задние мозговые артерии, которые снабжают кровью область мозга, отвечающую за зрение. Впереди на некотором расстоянии от опухоли (подобно двери, ведущей в отдаленный коридор с белыми стенами и открывающейся после удаления опухоли) расположен третий желудочек.

Для врача эти названия звучат поэтично, что в сочетании с прекрасной оптикой современного микроскопа делает данную операцию одной из самых потрясающих в нейрохирургии. Если, конечно, все складывается хорошо. Путь к опухоли мне преграждали несколько крове-

носных сосудов, которые нужно было разрезать. И необходимо было точно знать, какими из них можно пожертвовать, а какими – нельзя ни в коем случае. Вместе с тем в тот миг я словно позабыл все знания и утратил весь свой опыт. Каждый раз, когда я отделял очередной кровеносный сосуд, меня потряхивало от страха. Впрочем, любой хирург еще в начале карьеры учится воспринимать сильное волнение как естественную составляющую повседневной работы и продолжать операцию, не обращая на него внимания.

Через полтора часа после начала операции я наконец-то добрался до опухоли. Удалив небольшой ее фрагмент, который предстояло отправить в лабораторию на анализ, я откинулся на спинку операционного кресла и со вздохом сказал Майку:

– Теперь нам придется подождать.

Перерыв посреди операции всегда дается непросто. Я нервничал, желая поскорее вернуться к работе. Я надеялся, что, согласно отчету моих коллег из лаборатории, опухоль окажется одновременно и доброкачественной, и операбельной. Я уповал на то, что пациент останется жив, и страстно мечтал после операции сказать его жене, что все будет хорошо.

Спустя сорок пять минут моему терпению пришел конец, я откатил кресло от операционного стола и встал, чтобы дотянуться до ближайшего телефона, не снимая стерильного халата и перчаток. Дозвонившись до лаборатории, я попросил к телефону врача-патолога. Через какое-то время он взял трубку.

– Образец! – закричал я. – Что там с ним?

– Простите за задержку. Я был в другом конце здания, – ответил врач довольно-таки невозмутимым голосом.

– Так что, черт возьми, насчет опухоли?!

– Да-да. Так-так. Я как раз ее осматриваю. Ага! Без сомнения, выглядит как доброкачественная пинеаломы.

– Отлично, спасибо!

Немедленно простив его, я вернулся к операционному столу, где все было готово для продолжения операции.

– Ну что, поехали!

Я снова вымыл руки, забрался в операционное кресло, положил локти на подлокотники и вернулся к работе. Каждая опухоль головного мозга по-своему уникальна. Некоторые из них твердые, как камень. Другие мягкие, словно желе. Одни полностью сухие, другие наполнены кровью – порой настолько, что во время операции пациент может истечь кровью до смерти. Одни отходят легко, будто горошина из стручка, другие намертво прикреплены к тканям мозга и его кровеносным сосудам. Никогда не знаешь наверняка, как поведет себя опухоль мозга, пока не начнешь ее удалять. У этого мужчины опухоль оказалась, как говорят хирурги, податливой, к тому же она не была плотно прикреплена к тканям мозга. Я принялся не спеша выскабливать ее, стараясь не задеть окружающие здоровые ткани. Спустя три часа можно было с уверенностью сказать, что мне удалось избавиться от большей ее части.

Поскольку опухоль шишковидной железы – довольно редкое явление, один из коллег пришел понаблюдать за ходом операции. Скорее всего он немного завидовал мне. Заглянув через мое плечо, он заметил:

– Вроде бы все хорошо.

– Пока что да.

– Что-то идет не так лишь тогда, когда ты этого не ждешь, – ответил он и отправился к себе в операционную.

Операция продолжалась до тех пор, пока я не удалил большую часть опухоли, не повредив при этом окружающую архитектуру мозга. Я предоставил Майку возможность зашить разрез, а сам решил сделать обход. У меня было всего несколько стационарных больных, в том числе молодая мать, которую я оставил парализованной неделей ранее. Когда я вошел в палату, она была совсем одна. Приближаясь к пациенту, которому ты нанес непоправимый ущерб, ощущаешь себя так, будто невидимое силовое поле отталкивает тебя от него, препятствует твоим попыткам открыть дверь его палаты (дверная ручка кажется настолько тяжелой, словно она налита свинцом), не дает подойти к кровати, мешает любым попыткам изобразить на лице неуверенную улыбку. Сложно понять, как вести себя в подобной ситуации. Хирург превращается в злодея, а то и в преступника. Ну, или как минимум в некомпетентного врача. Он больше не всесильный герой. Гораздо проще быстро проскочить мимо пациента, не вымолвив ни слова.

Я зашел в палату и сел на стул рядом с девушкой.

– Как вы? – вопрос дался мне с трудом.

Больная посмотрела на меня и, скорчив гримасу, молча показала здоровой рукой на правую, парализованную, а затем подняла ее и отпустила – та безжизненно упала на кровать.

– Я уже сталкивался с аналогичными послеоперационными симптомами. Пациенты потом шли на поправку, хотя на это и уходили долгие месяцы. Я действительно полагаю, что вам станет намного лучше.

– Я поверила вам перед операцией, – сказала она. – Почему я должна верить вам сейчас?

Не сразу найдясь с ответом, я от неловкости уставился на свои ботинки.

– Но я вам верю, – добавила она через какое-то время, хотя, возможно, и сделала это только из жалости.

Я вернулся в операционную. Пациент, которого переложили с операционного стола на кровать, уже очнулся от анестезии. Он смотрел вокруг затуманенным взором, пока медсестра смывала кровь и костную пыль с его волос. Анестезиологи и другой медперсонал, болтая и смеясь, окружили больного со всех сторон и усердно переставляли многочисленные трубки и провода, подсоединенные к нему, чтобы подготовить его к перевозке в отделение интенсивной терапии. Если бы его самочувствие было плохим, они непременно работали бы в тишине. Медсестры чистили лежащие на тележке инструменты и складывали использованные простыни, провода и трубки в мешки для мусора. Один из санитаров оттирал с пола кровь, чтобы подготовить операционную для следующего пациента.

– С ним все в порядке! – радостно крикнул мне Майк через всю комнату.

Я отправился искать жену пациента. Она ждала в коридоре, примыкающем к отделению интенсивной терапии. Приблизившись к женщине, я увидел на ее лице отчетливый страх, смешанный с надеждой.

– Все прошло настолько хорошо, насколько можно было ожидать, – произнес я сухим и официальным тоном, нацепив маску бесстрастного и талантлившего хирурга. Но затем, не удержавшись, я подошел к ней и положил руки ей на плечи. И когда она положила ладони поверх моих, и мы посмотрели друг другу в глаза, и я заметил ее слезы, с трудом стараясь сдерживать собственные, – в тот миг я позволил себе ненадолго почувствовать себя победителем.

– Думаю, все будет хорошо, – сказал я наконец.

2. Аневризма

опасное выпячивание стенки кровеносного сосуда, как правило, артерии

Нейрохирургия подразумевает оперативное лечение пациентов с болезнями и травмами головного мозга и позвоночника. Такие проблемы случаются довольно редко, поэтому нейрохирургов – равно как и нейрохирургических отделений – относительно немного по сравнению с представителями других медицинских специальностей.

Будучи студентом медицинского вуза, я ни разу не присутствовал при операции на мозге. Нас не пускали в операционную отделения нейрохирургии: это место считалось слишком специализированным и мудреным для обычных студентов. Однажды, проходя по коридору отделения общей хирургии, я смог одним глазком заглянуть в небольшое окошко, проделанное в двери нейрохирургической операционной, и понаблюдать за тем, что там творилось. Моему взору предстала обнаженная женщина, сидящая прямо, как стрела, на хирургическом столе. Пожилой и невероятно высокий нейрохирург – его лицо было спрятано за хирургической маской, а на голове у него была прикреплена замысловатая лампа – стоял прямо за ней. Огромными ручищами он обмазывал ее выбритый череп йодом, используемым в качестве антисептика. Все увиденное сильно напоминало сцену из какого-нибудь фильма ужасов.

Три года спустя я очутился в той самой нейрохирургической операционной, наблюдая за тем, как младший из двух числившихся в больнице нейрохирургов оперирует женщину с разрывом аневризмы артерии головного мозга. К тому моменту прошло уже полтора года с тех пор, как я получил диплом врача, и за это время я успел разочароваться в профессии. Тогда я работал ординатором в отделении интенсивной терапии. Одна из анестезиологов, заметив, что я скучаю, предложила мне прийти в операционную и помочь с подготовкой пациентки к операции на мозге.

Операция оказалась не похожа ни на одну другую из тех, что я когда-либо прежде видел. Обычно в ходе операции хирурги делают длинные кровавые разрезы и имеют дело с крупными скользкими внутренностями. Эту же операцию нейрохирург проводил с помощью специального микроскопа через маленькое отверстие в боковой части головы. Он использовал исключительно высокоточные микроскопические инструменты, которыми производил все манипуляции с кровеносными сосудами головного мозга.

Аневризма представляет собой небольшое, напоминающее надутый воздушный шарик выпячивание стенки артерии головного мозга, которое может привести – и зачастую приводит – к обширному кровоизлиянию в мозг. Конечной целью операции является установка крошечной – всего несколько миллиметров в ширину – подпружиненной клипсы вокруг основания аневризмы, чтобы предотвратить ее окончательный разрыв. Существует серьезный риск того, что хирург, оперирующий в узком пространстве прямо под головным мозгом, случайно прорвет аневризму, пытаясь отделить ее от окружающих тканей и кровеносных сосудов, прежде чем установит клипсу. Стенки аневризмы очень тонкие и уязвимые, и на них сильно давит артериальная кровь. Иногда стенки настолько тонки, что внутри аневризмы можно запросто рассмотреть темно-красные вихри крови, под микроскопом выглядящие огромными и зловещими. Если хирург повреждает аневризму до того, как удастся ее пережать, то пациент, как правило, умирает или же по меньшей мере переживает обширный инсульт – а после него смерть вполне может показаться не такой уж плохой альтернативой.

Персонал в операционной работал молча. Не было привычных шуток и болтовни. Нейрохирурги иногда сравнивают операцию на аневризме с обезвреживанием бомбы, хотя в данном случае требуется совершенно другая разновидность смелости, ведь риску подвергается жизнь пациента, а не врача. Операция, свидетелем которой я стал, больше напоминала спортивную

охоту, чем спокойную и невозмутимую работу специалистов, а в роли добычи выступала опасная опухоль. Передо мной развернулась настоящая погоня: хирург украдкой проделывал путь в головном мозге пациента, пробираясь к «ничего не подозревающей» аневризме и стараясь не спугнуть ее раньше времени. Затем наступил кульминационный момент, когда врачу наконец удалось схватить аневризму, загнать ее в ловушку и ликвидировать с помощью блестящего подпружиненного титанового зажима, тем самым спасая пациенту жизнь. Не стоит забывать, что операция проводилась в непосредственной близости от головного мозга, таинственного носителя человеческих чувств и мыслей – всего того, что играет в нашей жизни такую важную роль. Мозг – загадка природы, которая кажется мне не менее великой, чем звезды в ночном небе и вся Вселенная вокруг нас. Операция была грациозной, искусной, опасной и исполненной глубочайшего смысла. «Разве может какая-нибудь другая профессия, – подумал я, – сравниться в точности с работой нейрохирурга?» Появилось странное ощущение, будто я отыскал то, чем хотел заниматься всегда, пусть даже и осознал это только сейчас. Это была любовь с первого взгляда.

Операция прошла успешно: аневризма была обезврежена, а обширного кровоизлияния и, как следствие, обширного инфаркта удалось избежать. Атмосфера в операционной внезапно переменилась – стала радостной и непринужденной. Вечером, вернувшись домой, я заявил жене, что стану нейрохирургом. Она слегка удивилась: я очень долго не мог решить, каким направлением медицины заняться, – однако, как мне показалось, сочла мою идею разумной. Никто из нас тогда и представить не мог, что одержимость нейрохирургией вкуче с напряженным рабочим графиком и высоким самомнением, порожденным этой профессией, через двадцать лет положит конец нашему браку.

Но вот с того памятного дня миновало тридцать лет: я провел несколько сотен операций на аневризме, вновь женился и уже начал подумывать о пенсии. В один из выходных я отправился в больницу – мне предстояло поставить клипсу на очередной аневризме. Жара наконец-то спала, и над южным Лондоном нависли тяжелые серые тучи. Всю ночь лило как из ведра. Машин на дороге было немного – складывалось впечатление, что на уик-энд почти все уехали за город. Водосточные канавы у входа в больницу были переполнены, так что красные автобусы обдавали тротуар потоками воды, и немногочисленному больничному персоналу, идущему на работу, приходилось отпрыгивать в сторону, когда они с шумом проносились мимо.

Сейчас я редко оперирую аневризмы. Все навыки, которые я отточил в ходе многочисленных хирургических вмешательств на аневризмах, теперь благодаря достижениям технического прогресса стали практически ненужными. Сегодня нет необходимости в открытой операции. В наши дни врач-радиолог (а не хирург) через пах вводит в организм пациента катетер с проводом, который попадает в бедренную артерию, а затем подводится вверх к аневризме, и та перекрывается изнутри, вместо того чтобы оказаться пережатой снаружи. Для больного, разумеется, это куда менее тяжелое испытание, чем традиционная операция. Хотя в результате нейрохирургия и стала не той, что прежде, пациентам это пошло только на пользу. Сейчас моя работа связана преимущественно с опухолями головного мозга: глиомами, менигиомами или невриномами – суффикс «ома» достался нам в наследство от древнегреческого слова, обозначающего опухоль, а первая часть перечисленных терминов указывает на разновидность клетки, из которой, как считается, развивается опухоль. Однако иногда с аневризмой не удается справиться обычным способом, так что время от времени я вынужден с утра отправляться на работу в том самом состоянии контролируемого беспокойства, с которым так хорошо был знаком раньше.

Утро всегда начинается с короткой планерки – вот уже двадцать лет, как я регулярно устраиваю подобные собрания. На эту идею меня вдохновил полицейский сериал «Блюз Хилл-стрит», в котором харизматичный сержант каждое утро раздавал подчиненным инструкции и читал горячие проповеди, перед тем как отправить их патрулировать улицы в полицей-

ских машинах с воющими сиренами. Как раз в то время правительство решило сократить до разумных пределов рабочие часы врачей-стажеров. Было сказано, что медики слишком сильно устают и перенапрягаются, из-за чего жизнь их пациентов подвергается угрозе. Врачи-стажеры, однако, вместо того чтобы стать эффективнее и надежнее (ведь у них появилась возможность лучше выспаться по ночам), теперь сделались куда более раздражительными и на них стало сложнее положиться. Мне кажется, это связано с тем, что они начали работать посменно, из-за чего в какой-то степени утратили чувство принадлежности к коллективу и перестали осознавать важность общего дела. В прошлом, когда стажерам приходилось трудиться долгие часы напролет, таких проблем не возникало. Я надеялся, что благодаря ежедневным утренним планеркам, на которых обсуждаются поступившие пациенты, планируется будущий лечебный процесс, а накопленные опыт и знания передаются врачам-стажерам, мы сможем хотя бы частично воссоздать былой дух.

Утренние собрания нравятся всем. Они ни капли не напоминают занудные и бездушные совещания больничного руководства, на которых обсуждаются поставленные перед больницей цели и новые клинические протоколы. Утренние встречи в отделении нейрохирургии – нечто совершенно иное. Ежедневно ровно в восемь утра мы собираемся в темном кабинете рентгенологии, чтобы посмеяться и поспорить, рассматривая снимки головного мозга наших несчастных пациентов. Стоит признать, что, изучая истории болезни, мы нередко шутим над пациентами, причем преобладает черный юмор. Мы – дюжина или около того врачей и стажеров – устраиваемся полукругом, и со стороны это выглядит так, словно мы стоим перед бортовой панелью космического корабля «Энтерпрайз» из сериала «Звездный путь».

Напротив нас ряд компьютеров и белая стена, на которую проецируются черно-белые снимки головного мозга в масштабе, во много раз превышающем его натуральную величину. Эти снимки принадлежат пациентам, которых за последние сутки привезли в больницу на «Скорой помощи». Многие из них оказались жертвами обширного кровоизлияния в мозг или серьезной травмы головы, а кое у кого совсем недавно обнаружили опухоль в мозгу. Итак, мы – живые, энергичные и поглощенные работой – с олимпийским спокойствием, а порой и с циничными шутками обсуждаем абстрактные изображения человеческого горя в надежде найти интересный случай. Младшие врачи излагают истории болезни – истории внезапных катастроф и ужасных трагедий, которые повторяются день за днем, год за годом, словно человеческим страданиям никогда не суждено прекратиться.

В тот день я сидел на привычном месте – позади всех, в самом углу. Передо мной, в первом ряду, расположились стажеры, а за ними – старшие ординаторы. Я спросил, кто из младших врачей дежурил сегодня в приемном покое.

– Временный врач, – ответил кто-то из ординаторов. – И он уже свалил домой.

– В пятницу на экстренные вызовы, поступавшие на пейджер, отвечали целых пять врачей, – заметил один из моих коллег. – Пять врачей! Каждые четыре с лишним часа они передавали друг другу направления на неотложную помощь! Это полный хаос...

– Есть что-нибудь для нас? – поинтересовался я.

Один из младших врачей встал со стула и направился к компьютеру, стоявшему на письменном столе в передней части комнаты.

– Женщина тридцати двух лет. На сегодня ей назначена операция. Ее беспокоили головные боли, и была проведена томография.

Пока он говорил, на стене вспыхнули увеличенные изображения снимков.

Я посмотрел на молодых ординаторов, и мне сделалось неловко от того, что я не мог вспомнить имени ни одного из них. Когда я стал старшим врачом четверть века назад, в отделении числилось всего два ординатора. Теперь же их было восемь. В прошлом я хорошо знал их лично и был глубоко заинтересован в развитии их карьеры, но сейчас они приходят и уходят

так же быстро, как один пациент сменяет другого. Я попросил одну из девушек-ординаторов описать снимок, извинившись за то, что не знаю, как к ней обращаться.

– Альцгеймер! – выкрикнул из темного угла комнаты кто-то, отличавшийся не самым здоровым чувством юмора.

Ординатор сказала, что ее зовут Эмили.

– Это КТ головного мозга, – добавила она.

– Да, мы все прекрасно видим, что это такое. Но что по ней можно понять?

Повисла неловкая пауза.

Через какое-то время я сжалился над ней. Я подошел к стене и указал на снимок. Я объяснил, что артерии головного мозга во многом напоминают ветви дерева, которые, отходя от ствола, постепенно сужаются. Я обратил внимание присутствующих на небольшое вздутие – ядовитую ягоду на ветке нашего дерева, – расположенное на одной из мозговых артерий, и испытующе посмотрел на Эмили.

– Это аневризма? – неуверенно предположила она.

– Аневризма правой средней мозговой артерии.

Я объяснил, что головные боли, беспокоившие женщину, были довольно умеренными и скорее всего вызванными не аневризмой, так что нам просто посчастливилось ее обнаружить.

– Кто следующий будет сдавать экзамен? – Я повернулся и взглянул на старших ординаторов, каждому из которых по окончании обучения предстояло сдать национальный экзамен по нейрохирургии. Чтобы подготовить их к нему, я и стараюсь регулярно устраивать подобные опросы.

– Это неразорвавшаяся аневризма диаметром семь миллиметров, – ответила Фиона, одна из самых опытных старших ординаторов. – Вероятность ее разрыва составляет ноль целых пять десятых процента в год, согласно соответствующему исследованию.

– И что произойдет, если она все-таки лопнет?

– В пятнадцати процентах случаев наступает скоростигшая смерть, тогда как еще тридцать процентов пациентов умирают в следующие несколько недель обычно от кровотечения. Вероятность смерти в дальнейшем составляет четыре процента в год.

– Очень хорошо, что ты знакома со статистикой. Но что в такой ситуации следует делать нам?

– Узнать у радиологов, смогут ли они ликвидировать аневризму.

– Я уже узнал. Они сказали, что не могут этого сделать. Интервенционный радиолог – врач-рентгенолог, который, как правило, занимается диагностикой и лечением аневризм, – сообщил мне, что аневризма неправильной формы и для ее лечения необходимо хирургическое вмешательство.

– Вы можете провести операцию...

– Но должен ли?

– Не знаю.

Она была права. Я тоже не знал наверняка. Если ничего не делать, то в конечном счете пациентка может перенести обширное кровоизлияние в мозг, что с большой вероятностью приведет к инсульту или даже к смерти. Вместе с тем она может умереть и спустя много лет от чего-нибудь другого, прежде чем аневризма прорвется.

На тот момент женщина чувствовала себя прекрасно, головные боли, из-за которых она обратилась за медицинской помощью, к аневризме не имели ни малейшего отношения и уже начали постепенно проходить. Аневризма была обнаружена совершенно случайно. Если же операцию все-таки выполнить, она также может привести к инсульту и, как следствие, по меньшей мере к инвалидности – риск составлял, пожалуй, около четырех-пяти процентов. Таким образом, операция была сопряжена с риском для жизни, который практически не отличался от риска, связанного с отсутствием какого-либо вмешательства. Однако если ничего не пред-

принять, то женщине придется постоянно жить с мыслью о том, что в ее мозге притаилась аневризма, способная убить ее в любую секунду.

– Так что же нам делать? – спросил я.

– Обсудить это с ней?

Впервые я принимал эту женщину несколько недель назад в амбулаторном отделении. Больную ко мне направил ее лечащий врач, который заказал проведение компьютерной томографии. Однако он не сообщил о пациентке ничего, кроме того, что ей тридцать два года и что у нее неразорвавшаяся аневризма. Женщина пришла одна. У нее были длинные черные волосы, стильный наряд и солнцезащитные очки, сдвинутые на макушку. Она села на стул рядом с моим письменным столом, стоящим в мрачном кабинете для приема амбулаторных больных, поставила дорогую дизайнерскую сумочку на пол и обеспокоенно посмотрела на меня.

Я извинился за вынужденную задержку и немного помолчал, прежде чем продолжить разговор. Не хотелось начинать с прямых вопросов о ее семейном положении или о других личных темах: это прозвучало бы так, будто я уверен, что она скоро умрет. Так что я решил еще раз расспросить ее о головных болях.

Пациентка подробно рассказала мне о них, равно как и о том, что ей уже значительно лучше. В данном случае головные боли определенно не представляли опасности и остались в прошлом.

Если у головных болей есть серьезная причина, то, как правило, это сразу же становится очевидно по их характеру. Обследование, организованное семейным врачом, вероятно, надевшимся, что нормальные результаты томографии успокоят пациентку, выявило совершенно новую проблему, из-за которой женщина теперь пребывала в полнейшем смятении. Она перерыла весь Интернет в поисках относящейся к делу информации и, конечно же, выяснила, что в ее голове бомба замедленного действия, способная рвануть в любое мгновение. Приема у меня пациентке пришлось дожидаться несколько долгих недель.

Я показал ей ангиограмму мозга на компьютере и объяснил, что аневризма очень маленькая – вполне вероятно, она и вовсе никогда не лопнет. Только крупные аневризмы представляют серьезную опасность для жизни человека и безоговорочно требуют проведения операции. Также я сообщил, что операция несет в себе риск – скорее всего не меньший, чем вероятность инсульта из-за разрыва аневризмы в будущем.

– И ничего, кроме операции, не поможет?

Я объяснил, что единственный возможный способ лечения – хирургическое вмешательство. Проблема в том, что неизвестно, нужно ли это делать или нет.

– Насколько рискованна операция?

Она расплакалась, когда я сказал, что с вероятностью от четырех до пяти процентов она умрет или останется инвалидом из-за операции.

– А если операцию не делать? – спросила она сквозь слезы.

– Что ж, вы запросто можете умереть от старости, а аневризма так и останется на месте.

– Мне сказали, что вы один из лучших нейрохирургов в стране, – заявила она с той наивной верой, которой обеспокоенные пациенты пытаются заглушить страхи.

– Ну, я бы так не сказал. Но могу вас заверить, что у меня огромный опыт. И могу обещать, что сделаю все от меня зависящее. Я не пытаюсь снять с себя ответственность за то, что с вами произойдет в дальнейшем, однако боюсь, что именно вам решать – быть операции или нет. Если бы я знал, что делать, то, клянусь, непременно сообщил бы вам.

– А как бы вы поступили на моем месте?

Я помедлил с ответом. Дело в том, что мне шестьдесят один, и я уже оставил позади большую часть жизни, в том числе лучшие ее годы. Более того, наша разница в возрасте означала, что мне оставалось жить меньше, чем ей, поэтому риск разрыва аневризмы в случае отказа от операции для меня был бы ниже, а относительный риск, связанный с операцией, соответственно, выше.

– Я бы не стал лечить аневризму, – в конечном счете заключил я. – Хотя мне было бы довольно сложно забыть о ней.

– Я хочу, чтобы вы прооперировали меня, – сказала она. – Я не желаю жить с этой штукой у себя в голове. – Она многозначительно показала на свою голову.

– Вы не обязаны решать прямо сейчас. Отправляйтесь домой и обсудите все с семьей.

– Нет, я уже все решила.

Я немного помолчал, поскольку был не до конца уверен в том, что она осознала весь риск, связанный с операцией. Вместе с тем я сомневался, что повторные объяснения заставят ее переменить решение. В конце концов, мы отправились в путь по лабиринтам больничных коридоров, чтобы найти кабинет моего секретаря и назначить дату операции.

Три недели спустя, воскресным вечером я, как обычно, отправился в больницу, чтобы встретиться с той женщиной и с другими пациентами, у которых на следующий день была назначена операция. Я шел в больницу с неохотой, раздражением и тревогой: большую часть дня я провел в подвешенном состоянии из-за мысли о том, что мне придется увидиться с пациенткой и лицом к лицу столкнуться с ее беспокойством.

Каждое воскресенье, пока я еду в больницу на велосипеде, меня терзает плохое предчувствие. Оно возникает независимо от того, насколько сложные операции предстоит провести, – его порождает сам факт того, что мне приходится сменить домашнюю обстановку на рабочую. Эти вечерние посещения стали своеобразным ритуалом, который я соблюдаю вот уже много лет подряд. Однако, как бы я ни старался, мне так и не удалось привыкнуть к нему и избавиться от всепоглощающего страха – практически чувства обреченности, – охватывающего меня, пока я качу на велосипеде по тихим улочкам в сторону больницы. Но стоит мне увидиться с пациентами, поговорить с ними, обсудить все, что произойдет в понедельник, и страх отступает. Я возвращаюсь домой в приподнятом настроении, чувствуя, что готов провести большую часть следующего дня в операционной.

Пациентку я нашел в одной из самых многолюдных палат. Я надеялся, что муж, возможно, придет вместе с ней и у меня будет возможность побеседовать с ними обоими, но оказалось, что он уже ушел, так как дети остались дома одни. Мы поговорили о предстоящей операции. Решение было принято, так что я не видел необходимости возвращаться к обсуждению риска, обозначенного во время первого визита пациентки, хотя мне и пришлось вновь о нем вспомнить, когда я попросил ее расписаться в форме информированного согласия.

– Надеюсь, вам удастся поспать, – сказал я. – Обещаю вам: уж я-то это точно сделаю, что в данных обстоятельствах гораздо важнее.

Женщина улыбнулась в ответ на мою шутку – шутку, которую я повторяю всем пациентам, когда вижу с ними вечером перед операцией. Она скорее всего уже поняла: последнее, чего можно ждать от больницы, – это тишина, покой и умиротворение, особенно если на следующий день тебе предстоит операция на головном мозге.

Затем я встретился с двумя другими пациентами, которым в понедельник также предстояло перенести операцию, и обсудил с ними детали. Оба подписали форму информированного согласия и сказали, что верят в меня. Тревога, конечно, бывает заразительной, однако уверенность – тоже, и когда я вышел на больничную парковку, то почувствовал, как вера пациентов

придает мне дополнительные силы. Я ощутил себя капитаном корабля: все было в порядке, все было тщательно подготовлено, палуба была выдраена и готова к действиям – к намеченным на завтра операциям. Забавляясь этими морскими метафорами, я поехал домой.

После утреннего собрания я направился в комнату, где больным делают анестезию перед операцией. Пациентка лежала на медицинской каталке.

– Доброе утро. – Я постарался, чтобы мой голос звучал как можно бодрее. – Хорошо поспали?

– Да, – ответила она спокойно. – Я отлично выспалась ночью.

– Все будет в порядке. – Мне захотелось ее обнадежить.

И вновь я задумался, действительно ли она осознает риск, которому подвергается. Возможно, она была очень смелой, возможно, наивной. А может, она попросту пропустила мимо ушей все, что я рассказал.

Я переоделся в операционный халат. В раздевалке я застал одного из коллег, также готовящегося к операции, и поинтересовался, что у него запланировано на сегодня.

– Всего лишь несколько операций на позвоночнике. А у вас аневризма, так ведь?

– Проблема с неразорвавшейся аневризмой в том, – заметил я, – что если пациент просыпается инвалидом, то хирургу некого винить в этом, кроме себя самого. До операции у больного все было в полном порядке. По крайней мере при разорвавшейся аневризме кровотечение уже причинило ему значительный вред.

– Да уж. Но неразорвавшуюся аневризму гораздо проще пережить.

Я вошел в операционную. Джефф – ассистировавший мне старший ординатор – уже усаживал женщину на операционном столе. (Особенность нашего отделения нейрохирургии заключалась в том, что мы проводили годичную обучающую программу, предназначенную для хирургов из США. Одним из них и был Джефф, который, как и большинство американских стажеров, обладал выдающимися способностями.) Он фиксировал голову пациентки – три штыря, прикрепленные к шарнирной раме, врезаются через кожу прямо в череп, чтобы голова больного оставалась абсолютно неподвижной во время операции.

Я пообещал пациентке, что большая часть волос останется нетронутой, и Джефф принялся выбривать лоб. Нет никаких доказательств того, что полное бритье головы, которое в прошлом считалось обязательным и из-за которого пациент становился похожим на заключенного, хоть как-то понижает вероятность развития послеоперационной инфекции, а ведь это основная официальная причина для данной манипуляции. Я же подозреваю, что настоящая причина – хотя открыто об этом, разумеется, никто не говорил, – крылась в том, что отсутствие волос обезличивает больного и, таким образом, хирургу гораздо легче проводить операцию на мозге.

После того как с бритьем покончено, мы тщательно моем и дезинфицируем руки в специальной раковине. Надев перчатки и маски, мы возвращаемся к операционному столу и принимаемся за дело. Первые десять минут или около того уходят на то, чтобы намазать голову пациентки антисептическим раствором, обмотать стерильными полотенцами (должна оставаться открытой только область, в которой будет проводиться операция) и вместе с медбратом подготовить необходимые инструменты и оборудование.

– Нож, – говорю я медбрату Ирвину, а затем кричу анестезиологу, находящемуся по другую сторону операционного стола: – Я приступаю.

И мы начинаем.

Полчаса нам понадобилось для того, чтобы вскрыть череп с помощью пневматического трепана и боров, а все образовавшиеся на месте среза неровности сгладить специальной шлифовальной машиной.

– Свет убрать, принести микроскоп и операционное кресло! – Я кричу, и не только из-за эмоционального возбуждения, но и для того, чтобы меня услышали, несмотря на треск, жужжание и шипение оборудования.

Современные бинокулярные операционные микроскопы – потрясающие штуки, и я без ума от того, с которым постоянно работаю (каждый хороший мастер любит свои инструменты). Он стоит более ста тысяч фунтов и весит добрую четверть тонны, но, несмотря на это, идеально сбалансирован при помощи противовеса. Когда его устанавливают, он склоняется над головой пациента, подобно любопытному, внимательному журавлю. Бинокулярная насадка микроскопа, через которую я смотрю на мозг пациента, кажется легкой как перышко благодаря точно подобранному противовесу, и малейшее движение моего пальца на рукоятке управления приводит ее в движение. Она не только увеличивает изображение, но и подсвечивает его великолепной ксеноновой лампой, яркой, словно солнце.

Согнувшись под тяжестью микроскопа, два санитара медленно подталкивают его к операционному столу, и я забираюсь в специальное операционное кресло с подлокотниками, положение и высоту которого можно регулировать. В этот миг меня переполняет благоговейный трепет. Я все еще не до конца утратил простодушный восторг, с которым смотрел на первую в своей жизни аневризму тридцать лет назад. Я чувствую себя средневековым рыцарем, забирающимся на верного коня, чтобы пуститься в погоню за сказочным зверем. А ведь и правда: вид, открывающийся передо мной, когда микроскоп фокусируется на мозге пациента, в какой-то степени волшебный – он намного ярче, четче и яснее, чем внешний мир, мир мрачных больничных коридоров, комиссий, бумажной работы и инструкций. Дорогущая оптика микроскопа создает невероятное ощущение глубины и ясности, лишь усиливаемое моим волнением. Это очень интимное, личное ощущение. Конечно, рядом операционная бригада, следящая за ходом операции на подключенном к микроскопу видеомониторе; возле меня стоит ассистент, который наблюдает за моими действиями через дублирующее плечо микроскопа. Но, несмотря на это – и вопреки тому, что все больничные коридоры увешаны плакатами, посвященными системе обеспечения стандартов клинической практики и подчеркивающими важность командной работы и взаимодействия с коллегами, – операция всегда остается для меня сражением один на один.

Конец ознакомительного фрагмента.

Текст предоставлен ООО «ЛитРес».

Прочитайте эту книгу целиком, [купив полную легальную версию](#) на ЛитРес.

Безопасно оплатить книгу можно банковской картой Visa, MasterCard, Maestro, со счета мобильного телефона, с платежного терминала, в салоне МТС или Связной, через PayPal, WebMoney, Яндекс.Деньги, QIWI Кошелек, бонусными картами или другим удобным Вам способом.